This is a digital copy of a book that was preserved for generations on library shelves before it was carefully scanned by Google as part of a project to make the world's books discoverable online.

It has survived long enough for the copyright to expire and the book to enter the public domain. A public domain book is one that was never subject to copyright or whose legal copyright term has expired. Whether a book is in the public domain may vary country to country. Public domain books are our gateways to the past, representing a wealth of history, culture and knowledge that's often difficult to discover.

Marks, notations and other marginalia present in the original volume will appear in this file - a reminder of this book's long journey from the publisher to a library and finally to you.

Usage guidelines

Google is proud to partner with libraries to digitize public domain materials and make them widely accessible. Public domain books belong to the public and we are merely their custodians. Nevertheless, this work is expensive, so in order to keep providing this resource, we have taken steps to prevent abuse by commercial parties, including placing technical restrictions on automated querying.

We also ask that you:

+ *Make non-commercial use of the files* We designed Google Book Search for use by individuals, and we request that you use these files for personal, non-commercial purposes.

+ *Refrain from automated querying* Do not send automated queries of any sort to Google's system: If you are conducting research on machine translation, optical character recognition or other areas where access to a large amount of text is helpful, please contact us. We encourage the use of public domain materials for these purposes and may be able to help.

+ *Maintain attribution* The Google "watermark" you see on each file is essential for informing people about this project and helping them find additional materials through Google Book Search. Please do not remove it.

+ *Keep it legal* Whatever your use, remember that you are responsible for ensuring that what you are doing is legal. Do not assume that just because we believe a book is in the public domain for users in the United States, that the work is also in the public domain for users in other countries. Whether a book is still in copyright varies from country to country, and we can't offer guidance on whether any specific use of any specific book is allowed. Please do not assume that a book's appearance in Google Book Search means it can be used in any manner anywhere in the world. Copyright infringement liability can be quite severe.

About Google Book Search

Google's mission is to organize the world's information and to make it universally accessible and useful. Google Book Search helps readers discover the world's books while helping authors and publishers reach new audiences. You can search through the full text of this book on the web at `http://books.google.com/`

UC-NRLF
B 3 732 534

UNIVERSITY OF CALIFORNIA
MEDICAL CENTER LIBRARY
SAN FRANCISCO



DEUTSCHE ZEITSCHRIFT

FÜR

CHIRURGIE

HERAUSGEGEBEN VON

Prof. BARDELEBEN in Berlin, Prof. BAUM in Göttingen, Dr. BECK in Carlsruhe, Prof. BERGMANN in Würzburg, Prof. BRAUNE in Leipzig, Prof. v. BRUNS in Tübingen, Prof. BUSCH in Berlin, Dr. DANZEL in Hamburg, Prof. DOUTRELEPONT in Bonn, Dr. G. FISCHER in Hannover, Prof. HEINEKE in Erlangen, Dr. O. HEYFELDER in St. Petersburg, Prof. C. HUETER in Greifswald, Prof. KOCHER in Bern, Prof. KÖNIG in Göttingen, Prof. LÜCKE in Strassburg, Prof. MAAS in Freiburg i/B., Dr. NEUDÖRFER in Wien, Prof. v. NUSSBAUM in München, Dr. PASSAVANT in Frankfurt a/M., Prof. RIED in Jena, Prof. ROSE in Zürich, Prof. SCHUPPERT in New-Orleans, Prof. SOCIN in Basel, Prof. THIERSCH in Leipzig, Prof. R. VOLKMANN in Halle und Prof. WERNHER in Giessen

REDIGIRT

VON

Dr. C. HUETER, Professor in Greifswald. und Dr. A. LÜCKE, Professor in Strassburg.

Zwölfter Band.

Mit 4 Holzschnitten und 13 Tafeln.

LEIPZIG,
VERLAG VON F. C. W. VOGEL.
1880.

UNIV OF CALIF
MED SCHOOL

Inhalt des zwölften Bandes.

Erstes und zweites (Doppel-) Heft

(ausgegeben am 3. September 1879).

Seite

I. Mittheilungen aus der königlichen chirurgischen Klinik zu Breslau.
1. Der Riesenwuchs. Von Prof. Dr. H. Fischer (Tafel I—VII) 1
2. Ueber das plötzliche Verschwinden von Tumoren. Von Demselben 60
3. Zur Lehre von der Melanose der Geschwülste. Von Dr. Kolaczek, I. Assistenzarzt an der chirurg. Klinik und Privatdocent 67

II. Ueber Knochen- und Gelenkkrankheiten im 16. und 17. Jahrhundert. Von Stabsarzt Dr. Wolzendorff in Greifswald 85

III. Zwei Fälle von Luxation des Oberschenkels complicirt mit Pfannenrandbruch. Von Dr. E. Ried, I. Assistent der chirurg. Klinik zu Jena 102

IV. Ein seltener Fall von Lipoma fibrosum am Kopfe. Beobachtet und mitgetheilt von Dr. Carl Fieber, Docenten der Chirurgie an der Wiener Universität (Tafel VIII. IX) 112

V. Mittheilungen aus der chirurgischen Klinik zu Freiburg in Baden. Zusammengestellt von Prof. Dr. H. Maas, Director der Klinik. 117
1. Untersuchungen über die Fettembolie. Von Dr. J. Scriba, Docent und I. Assistent der Klinik 118

VI. Besprechungen.
Gurlt, Die Gelenkresectionen nach Schussverletzungen, ihre Geschichte, Statistik, Endresultate (C. Hueter) 220

1871.

Drittes Heft

(ausgegeben am 15. October 1879).

Seite

VII. Mittheilungen aus der chirurgischen Klinik zu Freiburg in Baden.
2. Ueber das Resorptionsvermögen granulirender Flächen. Von Dr. Wilhelm Hack, Docent und Assistenzarzt der Klinik . . . 225
VIII. Das Fibrokeratom, nebst Bemerkungen über die Classification und Nomenclatur homöoplastischer Hautgeschwülste. Von Dr. P. G. Unna, prakt. Arzt in Hamburg (Tafel VIII. IX) 267
IX. Casuistische Mittheilungen aus der chirurgischen Klinik zu Strassburg i/E. Von Dr. E. Sonnenburg. 299
I. Beiträge zur Herniotomie. II. Knochencyste des Oberarms ohne nachweisbare Ursache. Operation. Heilung.
X. Leichenexperimente über die Zerreissungen der Bänder im Ellbogengelenk. Vorgenommen von Dr. Joh. Hönigschmied in Innsbruck 317

XI. Besprechungen.
v. Bruns, Die Amputation der Gliedmassen durch Zirkelschnitt mit vorderem Hautlappen (C. Hueter) 333

Viertes und fünftes (Doppel-) Heft

(ausgegeben am 18. December 1879).

XII. Mittheilungen aus der königlichen chirurgischen Klinik zu Breslau.
4. Beiträge zur Aetiologie der Gelenkmäuse. Von Prof. H. Fischer in Breslau (Tafel X. XI) 335
5. Ueber hereditäre multiple Exostosenbildung. Von Demselben (Tafel X. XI) 357
6. Ueber das entzündliche Hautpapillom Roser's. Von Demselben 364
7. Ueber die Gefahren der Acu- und Electropunctur des Herzens. Von Demselben 366
8. Gewohnheitsgemässer Salicylsäuregebrauch gegen Brachial-Neuralgie. Von Demselben 366
9. Fissura sterni congenita mit partieller Bauchspalte. Von Demselben 367
10. Wässerige Ausscheidungen aus einer Nasenöffnung. Von Demselben 369
11. Ein Fall von Resection eines grossen Theiles der linken vorderen Thoraxwand. Heilung. Von Dr. L. Szuman, Assistenzarzt der Klinik (Tafel X. XI) 370

Seite

XIII. Mittheilungen aus der chirurgischen Klinik zu Freiburg in Baden.
3. Zur Wirkung der Canthariden auf die uropoetischen Organe. Von Dr. Franz Stüler 377
4. Die Unterbindung der Bauchaorta. Von Dr. Alfred Kast (Taf. XII u. XIII) 405
5. Klinische Mittheilungen. Von Dr. O. Pinner, Assistenzarzt . 437
1. Zur Casuistik der Calcaneusfracturen. — 2. Zur Behandlung der Narbencontracturen.

XIV. Klinische Studien und Erfahrungen aus der Chirurgischen Klinik in Göttingen 1875—1879.
11. Ueber das Verhalten von Blut sowie von indifferenten und differenten Fremdkörpern in den Gelenken. Von Dr. B. Riedel, Docent für Chirurgie und I. Assistent an der chirurgischen Klinik in Göttingen 447
12. Ueber die Resistenzfähigkeit des menschlichen Kniegelenks. Von Demselben 465
13. Casuistisches über isolirte tuberculöse Geschwülste des Kniegelenks. Von Demselben 470

XV. Kleinere Mittheilungen.
1. Zwei Fälle von Aneurysma der Arteria pediaea. Von Dr. Wilh. Henop, Assistenzarzt am städtischen Krankenhause zu Altona 477
2. Zur Steuer der Wahrheit. Von Dr. B. Beck in Carlsruhe . . 480
3. Eine erworbene grosse Retentionscyste des Präputialsackes. Von Dr. A. Bidder 484

XVI. Besprechungen.
1. Billroth, Chirurgische Klinik. Wien 1871—1876, nebst einem Gesammtbericht über die chirurgischen Kliniken in Zürich und Wien während der Jahre 1860—1876 (C. Hueter) . . 488
2. Kummer, Die Resection des Hüftgelenks mit vorderem Längsschnitt (Dr. Sonnenburg) 506

Sechstes Heft

(ausgegeben am 16. Februar 1880).

XVII. Zur Casuistik der Kopfverletzungen. Von Dr. Albert Beger, Assistent an der chirurg. Klinik zu Leipzig 509

XVIII. Ueber die in den letzten acht Jahren auf der chirurgischen Klinik zu Leipzig behandelten Schussverletzungen. Von Dr. Robert Koerner, K. S. Assistenzarzt, z. Z. Assistent an der chirurg. Klinik zu Leipzig 524

Seite

XIX. Osteoplastische Resection des Ellnbogengelenkes. Von Dr. O. Völker in Braunschweig 541

XX. Beiträge zu den Operationen an der Scapula. Von Dr. Th. Gies 551

XXI. Kleinere Mittheilungen.

Zur Statistik der Amputationen. Von Prof. Dr. V. v. Bruns in Tübingen 589

I.

Mittheilungen aus der königlichen chirurgischen Klinik zu Breslau.

1. Der Riesenwuchs.

Von

Prof. Dr. H. Fischer.

(Hierzu Tafel I—V.)

Fälle von angeborenem Riesenwuchs kommen in der Breslauer Klinik relativ häufig zur Beobachtung, wie die nachfolgende kurze Zusammenstellung zeigen wird. Daher fiel es mir immer mehr auf, dass derselben kaum oder nur ganz flüchtig in der medicinischen Tagesliteratur oder in den Handbüchern der Chirurgie und pathologischen Anatomie gedacht wird. Da ich nicht annehmen kann, dass die Provinzen Schlesien und Posen, aus denen wir unser reichhaltiges Material beziehen, besonders begnadigt in der Production der verschiedenen Formen des Riesenwuchses sind, wie nach den Angaben Benjamin Simpson's Indien [1]), so muss ich glauben, dass man sich gewöhnt hat, derartige Vorkommnisse als werthlose Raritäten bei Seite zu schieben. Auch ich würde nicht des Weiteren von diesen Missbildungen zu sprechen wagen, wenn ich nicht einige, noch weniger bekannte Abnormitäten der Art gesehen hätte, die mir einer kurzen Erwähnung werth erscheinen. Wenn dieselben auch nur ein rein theoretisches Interesse für den Chirurgen darbieten, so werfen sie doch „un po piu di luce" auf die Entstehung dieser merkwürdigen Missbildungen.

Ich habe in der nachfolgenden Mittheilung den Begriff des Riesenwuchses etwas weiter gefasst, als es in der Regel geschieht. Während sonst nur auffallende Verlängerungen mit oder ohne verunstaltende Verdickungen der Extremitäten darunter verstanden werden, habe ich auch die umfangreichen Verdickungen der Extremitäten, wenn sie auch nicht mit Verlängerungen derselben verbunden waren,

1) The Monthly Journal of med. Vol. XX. Edinb. 1855. Febr. p. 173.

mit in das Bereich des Riesenwuchses gezogen. Ich verstehe also unter Riesenwuchs die angeborene Vergrösserung der Glieder in beiden oder einer Richtung.

Unsere Beobachtungen betrafen durchweg lebensfähige und lebende Individuen, welche uns zur Abhülfe des Leidens in die Klinik gebracht wurden. Ein Theil derselben zeigte die angeborene Missbildung als abgeschlossen, ein anderer als einen progredienten Process, der sich unter unseren Augen weiter entwickelte. Nur ein Mal habe ich in Breslau einen halbseitigen Riesenwuchs gesehen. Alle unsere anderen Beobachtungen zeigten nur den angeborenen Riesenwuchs eines Gliedes, oder einer Extremität oder einer Gesichtshälfte. Die riesenmässig entwickelten Theile boten bestimmte Eigenthümlichkeiten dar, nach denen man dieselben am zweckmässigsten und übersichtlichsten ordnen und vorführen kann.

W. Busch (v. Langenbeck's Archiv Bd. 7. S. 174 ff.) hat sich am Eingehendsten mit den angeborenen Formen des Riesenwuchses beschäftigt und mit der ihm eigenen Klarheit und Gründlichkeit das Material, so weit es ihm zur Verfügung stand, geordnet und zusammengestellt. Er unterscheidet *a*) totale Hypertrophie, bei welcher sich die hypertrophische Entwicklung der Glieder auf eine ganze oder halbe Extremität erstreckt und sich so gleichmässig auf alle Gewebe derselben verbreitet, dass diese Extremität zwar als Riesenwuchs im Vergleich zu der anderen erscheint, selbst aber in ihren einzelnen Theilen ebenmässig gebaut ist und *b*) partielle Hypertrophie, welche sich auf einzelne Finger, Zehen und etwas grössere Abschnitte von Hand und Fuss beschränken. Diese letztere zerfällt wieder in zwei grössere Gruppen. In der ersten sind die Knochen nach allen Dimensionen vergrössert, die Weichtheile ebenfalls massenhafter, aber durchaus proportional den Grössenverhältnissen der Knochen, so dass die betreffenden Glieder in Bezug auf Länge und Umfang durch ihre Riesenbildung abstechen, in ihren einzelnen Theilen aber gut und ebenmässig geformt sind.

In der zweiten kommt neben der Riesenbildung des Skeletes eine besondere hypertrophische Entwicklung in den Bedeckungen, vor allem aber eine geschwulstähnliche Entwicklung des Fettgewebes, wodurch die betreffenden Glieder zu unförmlichen Massen umgewandelt werden, vor. Zu diesen beiden Arten des angeborenen Riesenwuchses habe ich noch, da ich den Riesenwuchs weiter fasse, als Busch, eine dritte gefügt, bei der die colossale Entwicklung des Gliedes allein durch eine diffuse Geschwulst der Weichtheile bei normal beschaffenem Skelet bedingt wird.

Sehr selten findet man aber die Formen des angeborenen Riesenwuchses so rein, wie sie die obige Definition und Eintheilung hinstellt, dieselben sind vielmehr fast immer gemischt.

Im zweiten Theile dieser Zusammenstellung habe ich einige Formen des erworbenen Riesenwuchses kurz erwähnt.

A. Der angeborene Riesenwuchs.

I. Die allgemeine Hypertrophie.

Von dieser seltenen Missbildung, die wohl kaum angeboren vorkommen dürfte, habe ich keinen Fall beobachtet. Fränkel hat in Virchow's Archiv [1]) die bisher bekannten (3—4) Fälle zusammengestellt. In dem Friedreich'schen Falle [2]) hatten zwei Brüder diese Missbildung. In allen mir bekannt gewordenen Fällen war das Leiden erworben.

II. Die halbseitige Hypertrophie.

Im Gegensatz zur vorigen Erkrankung findet sich die halbseitige Hypertrophie nur angeboren. Da sie aber bei den neugeborenen Kindern nicht gleich in höheren Graden und sehr markirt auftritt, so wird sie nicht selten ganz übersehen oder erst beim stärkeren Wachsthum des Kindes bemerkt. So weit mir daher die Literatur zugängig geworden ist, finde ich in keinem Falle angegeben, dass das Leiden schon bei der Geburt des Kindes bemerkt sei. Eine erbliche Uebertragung des halbseitigen Riesenwuchses ist in keiner Beobachtung erwähnt, die Fälle fanden sich stets isolirt in den betreffenden Familien vor. Besonders häufig wurden männliche, viel seltener weibliche Kinder und vorwaltend die rechte Seite befallen. Die obere Extremität pflegt die geringeren, die untere die bedeutenderen Wachsthumsstörungen zu zeigen, der Rumpf die geringsten oder gar keine.

Im Ganzen sind mir 15 Beobachtungen der Art bekannt geworden. 12 haben Monod und Trélat [3]) zusammengestellt, Grohe fügt diesen Beobachtungen in dem Virchow-Hirsch'schen Jahresberichte für 1869 noch 4 von diesen Autoren vergessene Beobachtungen hinzu, und in Virchow's Archiv [4]) veröffentlicht Fränkel noch ganz kurz einen hierher gehörenden Fall. Ob in der These von Massonaud [5]) noch neue Beobachtungen von halbseitiger Hypertrophie niedergelegt sind, weiss ich nicht, da mir dieselbe nicht zu-

1) Bd. 46, S. 253. 2) Bd. 43. S. 83. 3) Arch. génér. 1869 Mai u. Juni.
4) Bd. 46. S. 256. 5) Paris 1874.

gängig war. In einem von Derouges berichteten Falle fanden sich neben rechtsseitiger totaler Hypertrophie mit Varicositäten und Naevis auch die erste und dritte Zehe linkerseits hypertrophisch. Der Friedreich'sche Fall ist obducirt; die parenchymatösen Organe hatten keinen Theil an der Hypertrophie. Die Function und Leistungsfähigkeit sind wenig verändert in den hypertrophischen Gliedern, meist etwas vermindert, selten gesteigert. Ich habe nur ein Mal eine halbseitige Hypertrophie gesehen.

1. Beobachtung. *Neunjähriges Mädchen. Halbseitige Hypertrophie. Gute Gebrauchsfähigkeit der kranken Seite.*

Neunjähriges Bauernkind aus Niederschlesien. Die Mutter hat schon seit früher Jugend die Ungleichheit der beiden Körperhälften wahrgenommen. Das Kind ermüdet auf der stärkeren Seite leichter, als auf der schwachen, und deshalb suchte die Mutter Hülfe bei uns. Mässig kräftiges Kind. Bei dem ersten Blicke fällt die Ungleichheit der beiden Körperhälften auf. Der rechte Arm und das rechte Bein sind länger und dicker als die der linken Seite. Das Bein ist am bedeutendsten von der Hypertrophie befallen, die obere Extremität weniger. Wir notirten folgende Maasse:

	rechts	links
Untere Extremität.		
Von der Spina il. ant. sup. bis zum unteren Rande der Patella	39,6 Cm.	38 Cm.
Vom unteren Rande der Patella bis zum Malleolus internus	41,1 „	39 „
Vom Malleolus internus bis zur Spitze der grossen Zehe . .	20 „	19 „
Umfang des Oberschenkels in der Mitte	39,6 „	37,5 „
Umfang des Unterschenkels in der Mitte	32 „	28 „
Umfang des Fusses über den Metatarsalknochen	23 „	21 „
Obere Extremität.		
Länge des Armes vom Akromion bis zum Proc. styloideus radii	46,7 „	45 „
Länge des Oberarms von dem Akromion bis zur Trochlea .	24,8 „	24,0 „
Länge des Unterarms von der Trochlea bis zum Proc. styl. radii	21,9 „	21,0 „
Vom Proc. styl. radii bis zur Spitze des Mittelfingers . . .	14,0 „	13,5 „
Umfang des Oberarms in der Mitte	19 „	18,5 „
Umfang des Unterarms in der Mitte	19 „	18 „
Umfang der Hand über den Metacarpalknochen	18,7 „	18,5 „

Die Glieder sind sonst wohlgebildet. Die Temperatur beiderseits gleich, in der Sensibilität kein wesentlicher Unterschied an der linken Seite. Die Farbe der Haut normal. Vorwaltend von der Vergrösserung erscheinen die Muskeln und die Knochen betroffen. So weit die Knochen aber der Betastung zugängig sind, lässt sich an ihnen eine wesentliche Störung im anatomischen Bau nicht nachweisen. Die Muskeln fühlen sich weich an und erreichen bei den Bewegungen und Uebungen der Glieder eine normale Härte. Die elektrische Erregbarkeit derselben ist unverändert. Die Arteria radialis weicht in Umfang und Spannung von der der anderen Seite nicht ab. Die Venen schimmern rechterseits viel stärker durch die Haut und bilden ab und zu deutliche Sterne. Die Nägel der Finger und Zehen sind normal gebildet. Patientin arbeitet aber mit Vorliebe mit der linken

Hand. Alle Gelenke an der kranken Seite sind frei beweglich. Beim Gehen schleppt sie den rechten Fuss etwas, und verkürzt ihn durch eine leichte Flection im Kniegelenk.

Der Hals des Kindes hat einen Umfang von 29 Cm., davon kommen 15 auf die rechte Seite und 14 auf die linke. Auch der Thorax ist rechterseits stärker entwickelt und mehr gewölbt, als links. Die Auscultation und Percussion ergibt normale Lage und intacte Organe der Brusthöhle. Am Abdomen ist eine wesentliche Abnormität nicht zu bemerken. Die Untersuchung des Kopfes und Gesichtes ergab keinen Unterschied der rechten und linken Seite.

Charakteristisch für die halbseitige Hypertrophie ist, dass die betroffenen Glieder, abgesehen von der Volums- und Längenzunahme keine wesentliche Abnormität darbieten. Mit der Pseudohypertrophia musculorum ist sie nicht zu verwechseln, weil sie halbseitig und ohne Schmerzen auftritt und von Jugend auf besteht. Vor einer Verwechslung mit einer Atrophie der gesunden Seite schützt der Mangel jeder Innervationsstörung, die normale Configuration der Muskeln, das Fehlen einer Temperaturherabsetzung und Erblassung an dem Gliede. — Die Veränderungen an den Venen, welche unser Fall darbot, werden fast von allen Autoren erwähnt. In dem von Monod und Trélat beschriebenen Falle waren die Venen sogar varicös entartet und bildeten unregelmässig geformte Naevi, wie in der Beobachtung Derouges.

III. Der angeborene Riesenwuchs einer Extremität oder eines Gliedes.

1. *Fälle von wahrem Riesenwuchs, in welchen alle Gewebe gleichmässig vergrössert, die Gliedmassen ebenmässig gebaut und mehr oder weniger brauchbar sind.*

Ich habe diese Form des Riesenwuchses nur einseitig gesehen. Curling[1]) dagegen beobachtete denselben gleichzeitig an den Fingern beider Hände und Annandale an den grossen Zehen beider Füsse.

a) Derselbe findet sich an ganzen oder halben Extremitäten oder an einer Gesichtshälfte.

Diese Missbildungen sind Seltenheiten.

Hierher gehören die Beobachtungen Friedberg's[2]) (Riesenwuchs am rechten Bein); Meckel's[2]), von Friedberg gezeichnet und beschrieben (Riesenwuchs an einem Arme); Higginbotham's[3])

1) Med. chir. Transact. Vol. XXVIII.
2) Virchow's Archiv Bd. 40. S. 353.
3) ibidem. Bd. 40. S. 371.

(Riesenwuchs am Arme) und Chassaignac's[1] (Riesenwuchs an einer ganzen Körperhälfte), Broca's[2] (Riesenwuchs der rechten Unterextremität). Auch Reid[3] berichtet einen Fall von angeborenem Riesenwuchs des Armes und Th. Annandale[4] sah einen Patienten, bei welchem der Daumen und die ganze obere Extremität hypertrophisch waren.

In dem Berichte der hiesigen königl. chirurgischen Klinik aus dem Jahre 1865 findet sich die kurze Bemerkung:

Bei einem Kinde von 1 Jahre fand sich eine Hypertrophie der ganzen linken Unterextremität, und zwar nicht blos der Weichtheile, sondern auch der Knochen.

Ich habe folgende Beobachtung der Art gemacht.

2. Beobachtung. *Angeborener Riesenwuchs der ganzen linken unteren Extremität. Brauchbares Glied; gleichmässige Entwicklung aller Gewebe.*

L. Hinde, zweijähriger Knabe eines Schneiders aus dem Königreich Polen. Von der Geburt ab hatte die Mutter den Riesenwuchs der ganzen linken unteren Extremität gesehen. Am auffallendsten erschien den Eltern von Anfang an der Process am Fusse und Unterschenkel. Der Riesenwuchs hat in den ersten Lebensjahren des Kindes bedeutend zugenommen, so dass das gesunde Bein beträchtlich an Grösse und Dicke hinter dem kranken zurückblieb. Seit den letzten Monaten des zweiten Lebensjahres aber will die Mutter ein langsameres Wachsthum in dem kranken Gliede beobachtet haben.

Gesunder, kräftiger, intelligenter Knabe. Das ganze linke Bein ist in allen Theilen wohlgebildet, nur am Fussrücken und Hacken erscheint die Haut gefaltet und das Fettgewebe stärker entwickelt. An der inneren Seite des Oberschenkels findet sich ein flaches, oberflächliches Geschwür, welches aus einem Intertrigo entstanden und durch Unreinlichkeit unterhalten ist. Der kleine Patient benutzt das linke Bein, wie das gesunde. Beim Gehen hält er das linke Bein im Knie flectirt, macht sonst aber alle Bewegungen mit demselben, nur plumper, schwerfälliger und langsamer. Die Bewegungen im Kniegelenk sind vollkommen frei, die im Fussgelenk etwas behindert, die Zehen können nur ganz wenig flectirt werden. Die Sensibilität und Temperatur des linken Beines weicht nicht von der des rechten ab, ebenso wenig zeigt die elektrische Erregbarkeit der Muskeln links eine Veränderung gegenüber der rechten Seite. Die Venen der sonst ganz normalen Haut sind an der linken Seite stärker entwickelt als rechts. Die Hypertrophie ist am stärksten ausgesprochen am Fusse, weniger am Unterschenkel, am schwächsten am Oberschenkel. Das ganze Glied ist 10 Cm. länger als das rechte, davon kommen 4 Cm. auf den Oberschenkel und 6 Cm. auf den Unterschenkel. Der Oberschenkel ist um das Dreifache, der

1) Gazette des hôpitaux. 8. Mai 1858.

2) Massonaud, Thèse No. 80. Paris 1874.

3) Edinb. med. Journ. 1843. p. 198.

4) The malformations, diseases and injuries of fingers and toes. Edinburgh 1865.

Unterschenkel um das Sechsfache verdickt gegenüber dem rechten. Der Fuss ist 5 mal länger, 4 mal breiter und 10 mal dicker als der gesunde. Die Nägel der Zehen bieten keine Abnormität dar, sie sind kurz und weich. Die Haut des Gliedes ist weich und feucht, die Muskeln des Ober- und Unterschenkels sind deutlich durchzufühlen und kräftig entwickelt. Punctionen mit der Nadel an verschiedenen Stellen des Gliedes liessen nur eine mässige Quantität dunkeln Blutes, das keine pathologischen Veränderungen bei der mikroskopischen Untersuchung ergab, austreten. Die Lymphdrüsen in der Inguinalfalte erscheinen normal. In der Schweisssecretion wollte die Mutter zwischen beiden Extremitäten keinen Unterschied bemerkt haben. Die Fig. 1 (Taf. I. II) nach einer Photographie gemachte Zeichnung des kranken Beines gibt ein getreues Bild desselben.

Der Fall ist — wie fast alle — nicht ganz rein, da sich zu der einfachen Hypertrophie am Ober- und Unterschenkel eine Lipomatosis des Fusses gesellte. An einen operativen Eingriff war nicht zu denken, das Kind bekam einen höheren Stiefel für den gesunden Fuss und wurde dann entlassen. Ich habe den kleinen Patienten nicht wieder gesehen.

3. Beobachtung. *Angeborener Riesenwuchs des rechten Armes. Trophische Ulcerationen an den Fingern und Störungen in der Sensibilität. Motilität des Gliedes nicht alterirt.*

Der Dienstknecht T. Br., 17 Jahre alt, Kr. Ohlen, kam wegen heftig brennender Schmerzen im rechten Arme in die hiesige chirurgische Klinik. Bei der Besichtigung des kranken Gliedes zeigte sich sofort eine ausgesprochene Hypertrophie im Längs- und Dickendurchmesser desselben. Dem Patienten war dies auch aufgefallen, er hatte aber, da der Zustand seit seiner frühsten Jugend bestand und ihn nicht wesentlich bei der Arbeit hinderte, keine Hülfe dagegen gesucht. Er habe indessen mit Vorliebe links gearbeitet, da er doch rechts weniger geschickt in den Bewegungen gewesen sei. Die Finger der rechten Hand haben sich mit der Zeit etwas verkrümmt, so dass er dieselben nicht ganz ausstrecken konnte. Seit einem Jahre aber sind nun heftige Schmerzen, die vom Ellenbogen beginnen und sich bis in die Finger erstrecken, dabei einen brennend bohrenden Charakter haben, eingetreten; dieselben nahmen beständig zu, hinderten den Patienten am Schlaf und machten ihn untüchtig zu andauernder Arbeit.

Patient ist ein kleiner, kräftiger, sonst ganz gesunder Mensch. Die Untersuchung des rechten Beines ergab folgende Resultate: Der rechte Arm ist um 3,1 Cm. länger, als der linke, davon kommt 1,9 Cm. auf den Unterarm. Besonders auffallend sind die Differenzen im Umfange der Arme:

In der Gegend des Biceps . .	rechts	22,5	Cm.	links	21,2 Cm.
In der Ellenbeuge	„	26	„	„	21,2 „
In der Mitte des Unterarms .	„	25,6	„	„	21,2 „
In der Gegend des Proc. styl.	„	16,5	„	„	15,2 „
Grösste Handbreite	„	20,3	„	„	19,2 „
Dicke des Daumens	„	8	„	„	6,7 „
Dicke des Mittelfingers . . .	„	7,6	„	„	6,5 „
Nagelbreite des Daumens . .	„	1,8	„	„	1,5 „
Nagelbreite des Mittelfingers .	„	1,6	„	„	1,4 „

Diese überwiegende Dicke des rechten Armes ist nicht blos durch die Muskeln bedingt, die Knochen sind auch wesentlich umfangreicher, wie das an den Stellen zu constatiren ist, wo dieselben direct unter der Haut liegen, besonders am Capitulum radii, welches den Eindruck einer Exostose macht. Dabei fühlt sich die Oberfläche der Knochen glatt an. Die Muskeln sind straff und sehr kräftig entwickelt. Die Haut am Oberarm und Unterarm zeigt normale Farbe und Gefüge, die Venen sind etwas reichlicher vorhanden, als am gesunden Gliede. In der Vola manus aber ist die Haut durchweg schwielig, dick, hart und an der Beugefläche des Fingers mit breiten Rhagaden versehen. An den Fingerspitzen über dem äusseren Nagelfalz finden sich runde, flache Geschwüre, von denen das grösste, am Zeigefinger befindliche fast 1 Cm. an Durchmesser hält, das kleinste, am Zeigefinger vorhandene $^1/_2$ Cm. Ausserdem zeigen sich an der Radialseite der zweiten Phalanx des Mittelfingers und Ringfingers und an der Ulnarseite der zweiten Phalanx des kleinen Fingers kleine Geschwüre auf infiltrirtem Boden. Die Prüfung der Sensibilität am rechten Arme ergab Folgendes: An der Volarseite des rechten Unterarms beträgt die Entfernung der Spitzen des Aesthesiometers das Fünffache der Entfernung derselben auf dem linken Unterarm, um als zwei Spitzen empfunden zu werden. Das warme Bad musste für die rechte Hand und den rechten Unterarm um 10,5° R. wärmer sein, als für den linken, um gleich warm empfunden zu werden. Schmelzendes Eis wird in der rechten Hand und auf der Dorsalfläche des Unterarms nur als Feuchtigkeit empfunden, am übrigen ganzen Arm weit weniger kalt, als an der linken Seite. Die Schmerzempfindung durchweg am rechten Arm geringer, als am linken. Die Druckempfindung ungestört. Patient klagt über brennende Schmerzen in der Hand und den Fingern, die so unerträglich sind, dass er Nachts nicht schlafen kann. Durch Feuchthalten werden dieselben gemindert. Die Haare an der rechten Hand stärker entwickelt, als links. Die Nägel zeigen keine wesentliche Abnormität.

Patient kann den rechten Unterarm gut bewegen, die Finger langsamer und schwieriger; die vollständige Extension derselben ist unmöglich. Die Bewegungen im Handgelenke sind etwas behindert. Die elektrocutane Empfindung am rechten Arme ist gegen den linken bedeutend vermindert. Die secundäre Rolle muss, um beiderseits eine gleiche Empfindung zu erzeugen, um 4,5 Cm. verschoben resp. genähert werden. Die elektromotorische Erregbarkeit am rechten Arm ist kaum merklich herabgesetzt.

In diesem Falle bestand anfangs ein reiner Riesenwuchs mässigen Grades, der den Patienten wenig bei der Arbeit hinderte. Erst mit dem Auftreten der Sensibilitätsstörungen, verbunden mit den bekannten trophischen Veränderungen in der Haut, wurde das Glied unbrauchbar. Es ist schwer zu sagen, wie die letztere entstanden. Am Wahrscheinlichsten erscheint mir die Annahme einer peripherischen Neuritis. Durch Anwendung des constanten Stromes, Einreibungen von grauer Salbe und zertheilenden Bädern besserte sich das kranke Glied wesentlich, die Schmerzen liessen nach, die Ge-

schwüre heilten langsam. Doch blieb der Arm weit schwächer, steifer und stumpfer in der Empfindung, als der linke. (Taf. I. II Fig. 2.)

Auch in dem Friedberg'schen Falle bestand ein Exanthem am kranken Arme, welches Friedberg als Pemphigus bezeichnete und vielleicht trophischen Ursprungs war.

In der Beobachtung Higginbotham's, die wir weiter unten noch einmal erwähnen werden, fand sich an dem hyperplastischen Arme gänzliche Anästhesie; doch bestanden daneben keine trophischen Veränderungen.

4. Beobachtung. *Angeborene Hypertrophie der linken Gesichtshälfte, keine Störungen in der Sensibilität und Motilität.*

Am 22. Juli 1874 wurde uns der 7 Monate alte Sohn des Schenkwirthes Kiebel gebracht, weil er ein schiefes Gesicht habe. Auf dem ersten Blick fällt der Bildungsfehler auf. Die Verdickung und Vergrösserung erstreckt sich gleichmässig auf alle Theile und Gewebe. Die Haut zeigt normalen Bau, die Knochen fühlen sich glatt an. Wir notirten folgende Maasse:

Umfang des Kopfes in der Frontalebene des Diameter mento-occipitalis 56 Cm. Hiervon kommen auf die linke Hälfte 31 Cm., auf die rechte 25 Cm.

Umfang des Kopfes in derselben Ebene des Diameter fronto-occipitalis 43 Cm., wovon 24 Cm. auf die linke, 19 Cm. auf die rechte Seite kommen.

Entfernung der Mitte der Oberlippe (Filtrum) bis zum Ohrläppchen links 13 Cm., rechts 9 Cm.

Abweichung der Nasenspitze von der Medianlinie nach rechts 0,5 Cm.

Abweichung der Oberlippe von der Medianlinie nach rechts 1 Cm.

Die hypertrophischen Knochen des Gesichtes, besonders der Oberkiefer und das Stirnbein erscheinen schiefgestellt.

In der Sensibilität und Motilität der linken Gesichtshälfte, in der Temperatur und Farbe derselben ist eine Abnormität nicht zu finden. Die Haare beiderseits gleich stark entwickelt, sowohl auf dem Kopfe, als an den Wimpern und Augenlidern.

An den Augen ist eine Verschiedenheit nicht zu bemerken. Die Thränensecretion nach Aussage der Mutter beiderseits gleich stark. Die Bewegungen der Zunge frei. Die Uvula ist nach rechts gestellt. Der Carotispuls an beiden Seiten gleich.

Da die rechte Gesichtshälfte genau der Grösse und dem Umfange entsprach, wie sie bei Kindern in diesem Alter sich finden, auch sonst keinerlei Störungen darbot, so kann man den vorliegenden Fall nicht zu den Atrophien der einen Gesichtshälfte rechnen, von denen Romberg[1]) so lehrreiche Beispiele beschrieben hat. —

1) Klinische Ergebnisse 1846. S. 75 u. Klin. Wahrnehmungen 1851. S. 83 etc.

Eine ähnliche Beobachtung theilt Passauer[1]) mit; die Weichtheile waren aber in seinem Falle weit hypertrophischer, als in unserem.

b) Derselbe findet sich anfangs an einem Gliede, wird aber progredient und befällt mit der Zeit die ganze Extremität.

Wir haben dies merkwürdige Ereigniss ein Mal genauer beobachten können.

5. Beobachtung. *Riesenwuchs des rechten Ringfingers. Exarticulation desselben. Schnelles Fortschreiten des Riesenwuchses über die ganze Hand und die ganze obere Extremität.*

R. Ruppelt, 3/4 Jahr alt, zeigte bei seiner Aufnahme in die chirurgische Klinik einen enormen Riesenwuchs am rechten Ringfinger. Das Kind war so geboren, der Finger nach Aussage der Mutter fortwährend und schnell gewachsen. Taf. I. II Fig. 3 gibt das Bild der Hand des Kindes genau nach der Natur, ich kann mich daher wohl der eingehenden Angabe der Maasse entschlagen.

Der Finger war in allen Theilen wohlgebildet, nur im zweiten und dritten Fingergelenke steif. Die Haut normal und von einigen stärkeren Venen durchzogen. Da der Finger das Kind beim Greifen hinderte, so exarticulirten wir denselben.

Bei der anatomischen Untersuchung des exarticulirten Fingers fand sich Folgendes: Derselbe war 6 Cm. lang, 2 Cm. breit und hatte einen Umfang von 7 Cm. Alle Gewebe erschienen wie an dem Finger einer erwachsenen Person, nur die Sehnen relativ schwach entwickelt. Die Gelenke waren richtig angelegt, doch vollständig verwachsen. Das Fettgewebe nicht übermässig stark, die Venen dagegen sehr zahlreich und dick.

Die Wundheilung verlief ohne Störung. Nach einem halben Jahre kam die Mutter wieder, weil sie beobachtet hatte, dass bei dem Kinde nun die ganze Hand und auch der Arm übermässig zu wachsen angefangen habe. Die Hand bot nun folgendes Bild in natürlicher Grösse (Taf. I. II Fig. 4). Wir notirten folgende Maasse:

	rechts		links	
Kleiner Finger lang	5	Cm.	3	Cm.
Umfang an der Basis	6	„	3	„
„ an II. Phalanx	5	„	3	„
„ an III. Phalanx	3	„	1,5	„
Stumpf des vierten Fingers 2,5 Cm.				
Dritter Finger: Länge	5	„	5	„
Umfang an der Basis	5	„	4	„
„ an II. Phalanx	4,75	„	3,60	„
„ an III. Phalanx	3,75	„	3	„
Dicke des Stumpfes 2,4 Cm.				
Dicke der Hand am Metacarpalknochen des Zeigefingers	2,25	„	1,1	„
„ „ „ „ Daumen	1,7	„	1,4	„

1) Virchow's Archiv. Bd. 37. S. 410.

	rechts		links	
Kleiner Finger: Dicke der I. Phalanx	1,4	Cm.	0,9	Cm.
„ „ II. Phalanx	1,4	„	0,8	„
„ „ III. Phalanx	1,1	„	0,5	„
Dritter Finger: Dicke der I. Phalanx	1,2	„	1,0	„
„ „ II. Phalanx	1,0	„	0,8	„
„ „ III. Phalanx	0,9	„	0,7	„
Vom Köpfchen des Daumens bis herüber zur Mitte des 2. und 3. Metacarpalknochens	3,25	„	3,25	„
Von hier bis zum Metacarpalknochen des 5. Fingers	4,5	„	3,0	„
Umfang der Hand über den Metacarpalköpfchen	16,0	„	14,0	„
Vom Olekranon bis zum Processus styloideus uln.	11,0	„	10,66	„
Vom Condylus hum. extern. zum Proc. styl. radii	11,5	„	11,0	„
Länge des Unterarmes vom Olekranon bis Ende des kleinen Fingers	21,0	„	18,0	„
Vom Proc. styloid. uln. bis zur Spitze des kleinen Fingers	9,0	„	7,75	„
Vom Proc. styloid. rad. bis zur Daumenspitze	6,5	„	6,5	„
Dicke des Unterarmes über dem Proc. styl. ulnae	2,6	„	1,7	„
Dicht unter dem Ellenbogen über dem Proc. styl. ulnae	4,3	„	3,2	„
Ueber dem Proc. styl. radii	2,3	„	2,0	„
Dicht über dem Ellenbogen nach innen	3,5	„	3,4	„
Handgelenk	12,0	„	10,0	„
Umfang über den beiden Processus styloid.	12,5	„	9,66	„
Mitte des Unterarms	15,0	„	12,0	„
Umfang des oberen Drittels	15,0	„	12,5	„
Humerus: Umfang über dem Ellenbogen	14,0	„	12,5	„
Umfang in der Mitte	15,0	„	11,0	„
Umfang an der Schulter	16,0	„	12,5	„
Länge vom Akromion bis Condyl. extern.	14,0	„	11,5	„

Ausserdem hatte sich unter der rechten Achselhöhle ein Lipom von Apfelgrösse bei dem kleinen Patienten entwickelt.

Um mich von dem Fortschreiten der Hypertrophie zu überzeugen, nahm ich nach einem halben Jahre eine dritte Messung vor. Dieselbe ergab nun wieder eine beträchtliche Zunahme des kranken Gliedes:

	rechts		links	
Vom Akromion bis Cond. ext. humeri	12	Cm.	10	Cm.
Vom Condyl. ext. humeri bis unteres Ende des Rad.	12	„	10	„
Vom Condyl. ext. humeri bis unteres Ende der Ulna	11	„	10	„
Umfang des rechten Oberarms in der Achselbeuge	16	„	13,7	„
Umfang des rechten Oberarms in der Mitte des Humerus	15	„	12	„
Umfang des Ellenbogengelenks	15	„	13	„
Umfang der Mitte des Unterarmes	15	„	12	„
Umfang des Handgelenks am Ende der Ulna	12	„	10,3	„
Umfang des Handgelenks am Uebergange zw. Handwurzel und Mittelhand	11	„	9	„
Breite der Hand von der Radialseite des Metacarpo-Phalangealgelenks des Zeigefingers nach der Ulnarseite des entsprechenden Gelenks des kleinen Fingers	7	„	5	„

	rechts	links
Breite der Hand desselben Gelenks des Zeigefingers nach der Ulnarseite desselben Gelenks des dritten Fingers . . .	3 Cm.	2,8 Cm.
Von hier nach der Ulnarseite des Metacarpo-Phalangealgelenks des fünften Fingers	4 „	2,2 „
Umfang der Mittelhand an der Stelle der Metacarpo-Phalangealgelenke gemessen	15½ „	11 „
Länge des kleinen Fingers	5½ „	3 „
Dicke des kleinen Fingers in der Basis	6,5 „	3 „
Umfang des Zeigefingers am ersten Gliede	4 „	4 „
Umfang des Zeigefingers am dritten Gliede	3 „	3,2 „
Umfang des dritten Fingers am ersten Gliede	5½ „	5,0 „
Umfang des dritten Fingers am dritten Gliede	4 „	3,2 „
Breite des Stumpfes des vierten Fingers 3 Cm.		
Dicke des Stumpfes des vierten Fingers 2½ Cm.		

Auch das Lipom unterhalb der Achselhöhle rechterseits hatte zugenommen; dasselbe hatte eine Länge von 6 Cm., eine Breite von 5 Cm. und eine Höhe von 2½ Cm. erreicht.

In der Sensibilität und Motilität des kranken Gliedes lässt sich keine Abnormität entdecken. Die Knochen fühlen sich glatt an. Die Gefässe erscheinen normal. Beide Arme sind gleich warm. Schlüsselbein und Schulterblatt beiderseits gleich gross.

Am 24. September habe ich den kleinen Patienten wieder gesehen; er hatte sich inzwischen gut entwickelt, doch war auch jetzt eine Zunahme des Riesenwuchses unverkennbar. An der Hand erstreckt sich derselbe nur vom kleinen bis zum dritten Finger, während der Zeigefinger und Daumen mit der Metacarpalgegend eher atrophisch waren. Am Unterarm war die Hypertrophie beträchtlich im Wachsen, die Fettmassen lagen besonders an der äusseren und Flexorenseite. Das Lipom unter dem Arm rechts hatte eine ganz wesentliche Zunahme erfahren, der Oberarm war aber am wenigsten an dem Riesenwuchs betheiligt.

Wir notirten folgende Maasse:

	rechts	links
Länge des Oberarms vom Akromialrande bis zum Malleol. ext.	15 Cm.	14 Cm.
Länge des Unterarms vom Cond. ext. bis zur Spitze des Mittelfingers	22 „	20,5 „
Vom Proc. styloid. rad. bis zur Spitze des Mittelfingers .	16,5 „	9,5 „
Das Lipom unter der Achselhöhle rechts erweitert die Circumferenz des Schultergelenks über dem Akromion rechts auf	31 „	20 „
Circumferenz des rechten Oberarms in der Mitte	16,0 „	14 „
Durchmesser des rechten Oberarms in der Mitte	7 „	3 „
Circumferenz des rechten Unterarms in dem unteren Drittel	16,0 „	14,0 „
Circumferenz des rechten Unterarms in der Mitte . . .	12,0 „	10,0 „
Durchmesser des rechten Unterarms in der Mitte . . .	5 „	3 „
Circumferenz an der Mittelhand	14,0 „	11,5 „
Breite des vierten Fingers an der Basis	4 „	2 „
Länge des kleinen Fingers	5,25 „	4,0 „
Circumferenz desselben an der I. Phalanx	5,25 „	2,5 „
Durchmesser über der Basis des rechten kleinen Fingers .	2,5 „	1,5 „

	rechts	links
Durchmesser über der Basis des rechten vierten Fingers .	2,5 Cm.	1,5 Cm.
„ „ „ „ „ „ Mittelfingers . .	2,5 „	2 „
„ „ „ „ „ „ Zeigefingers . .	2,0 „	2,0 „
„ „ „ „ „ „ Daumens . . .	2,0 „	2,5 „

Das Kind bewegt die Finger, doch schlechter, wie an der linken Hand. Es fing daher an, Alles mit der linken Hand zu verrichten. Die Zeichnung auf Taf. I. II Fig. 5 gibt ein Bild von der natürlichen Grösse der Hand.

Aus den obigen Zahlen geht hervor, dass das Weiterschreiten des Riesenwuchses am Hervorstechendsten am Mittelfinger und am Unterarm ist.

Ich habe den kleinen Patienten inzwischen wiederholt gesehen und untersucht, und stets ein Zunehmen des Riesenwuchses an der ganzen rechten oberen Extremität constatiren können.

Einen ähnlichen Fall von progredientem Riesenwuchs hat Friedberg (l. c.) und Busch (l. c.) am Beine und Ewald[1]) und Wagner[2]) an der linken Hand gesehen und beschrieben. An den Fingern war und blieb der Riesenwuchs bei unserem kleinen Patienten ein allgemeiner, d. h. auf alle Gewebe sich erstreckender; im Arme dagegen bestand vorwaltend eine Hyperplasie des Fettgewebes wie im Falle Legendre[3]). Aehnlichkeit hat unsere Beobachtung auch mit der von Wolff (Petersb. med. Zeitschr. 1861. 10. Heft. S. 281) berichteten. Auch hier war nur die halbe Hand afficirt, die Lipomatosis aber doch vorwaltend. Die lipomatöse Hypertrophie entwickelte sich in unserem Falle, wie es Regel ist, an der Beugeseite am stärksten.

c) Derselbe findet sich an einem Gliede, besonders an den Fingern und Zehen und ist stationär.

Die Makrodactylie ist ein relativ häufiges Vorkommen, wie die Zusammenstellung Busch's am angeführten Orte beweist. John Reid (l. c.) beschreibt zwei, Annandale (l. c.) drei derartige Fälle und Gruber hat in Virchow's Archiv[4]) ein sehr bemerkenwerthes Beispiel durch Bild und Wort veröffentlicht, welches aber meiner Meinung nach zu der Hypertrophie einer ganzen Extremität gehört. In einem anderen Falle sah Gruber[5]) eine Hypertrophie der vier medialen Grundphalangen.

1) Virchow's Archiv Bd. 56. S. 421.
2) Schmidt's Jahrbücher III. Suppl.-Bd. 1842. S. 66.
3) Citirt bei Boehm, Diss. inaug. Giessen 1856.
4) Bd. 56. S. 416.
5) Oester. Zeitschrift für Heilkunde 1866. Nr. 31. S. 599.

Eine bedeutende Hypertrophie des linken Mittelfingers beschreibt Fiedler[1]), Contagne[2]) die des dritten und vierten Fingers der linken Hand.

Die hypertrophischen Finger sind meist unbeweglich, nicht selten verkrümmt und fast immer luxirt oder subluxirt. Hieran ist sicherlich die veränderte Form und unregelmässige Gestalt der Epiphysen Schuld, welche in der Regel am stärksten von der Hypertrophie betroffen und am unregelmässigsten gebildet werden. Annandale hält es für die Regel, dass die Arterien in solchen Gliedern zu gross seien. Ich habe mich von dieser Thatsache nicht überzeugen können, zuweilen sogar das Gegentheil gefunden.

An den Zehen sahen John Reid, Curling[3]), Sydney Jones, Burow (l. c.), Busch (l. c.), Annandale[4]), Tuilier (l. c.) Riesenwuchs.[5]) In einem von Hallmann[6]) kurz berichteten Falle hatte die hypertrophische grosse Zehe auch drei Glieder.

6. Beobachtung. *Riesenwuchs des linken Zeigefingers, weder Subluxation noch Schiefstellung. Exarticulation. Heilung.*

Im Jahre 1853 wurde in der chirurgischen Klinik ein 17jähriges Mädchen mit einem Riesenwuchs am linken Zeigefinger aufgenommen. Der Finger bot sonst eine gleichmässige Entwicklung dar, war weder verkrümmt, noch verstellt, konnte aber nur im ersten Gelenke frei bewegt werden, während das zweite und dritte Phalangealgelenk ganz steif waren. Die Verlängerung des Fingers betrug 4½ Cm., er war um 1½ Cm. breiter als der rechte. Da sich die Patientin fortwährend daran stiess und bei der Arbeit sehr durch denselben behindert wurde, so wurde derselbe im zweiten Phalangealgelenk exarticulirt. Die Heilung verlief ohne Störung.

7. Beobachtung. *Riesenwuchs des zweiten und dritten Fingers der linken Hand mit Verkrümmung und Subluxation derselben.*

Fr. W. aus R., 25 Jahre alt, consultirte mich am 20. Juli 1876. Sie zeigte mir bei dieser Gelegenheit als Curiosität ihre linke Hand, welche von Jugend auf sehr entstellt war, gab aber zu gleicher Zeit an, dass sie durch den Bildungsfehler nicht wesentlich behindert werde, die entstellten Finger seien ganz unbeweglich, hinderten aber doch die Beweglichkeit der anderen nicht. Die Missbildung betraf den zweiten und dritten Finger. Der dritte ist sichelförmig ulnarwärts gekrümmt und liegt auf dem vierten und fünften Finger, überragt denselben aber nach aussen noch um 3 Cm. Der von demselben an der Radialseite gebildete Bogen nähert sich einem rechten Winkel. Die Einknickung des Fingers liegt im zweiten Phalangealgelenk.

1) Archiv für Heilkunde 1866. S. 316.
2) Gaz. med. de Lyon 1867. No. 5.
3) Med. chirurg. Transactions. Vol. XXVIII. London 1845. p. 327.
4) Deutsche Klinik 1864. Nr. 27.
5) Gaz. med. de Lyon. 1867. No. 17.
6) von Siebold's Sammlung II. S. 256.

Eine Umlagerung des Fingers ist nur im geringsten Grade möglich. Die Länge des dritten Fingers beträgt in der Mittellinie 13,0 Cm., am convexen Rande 15,3 Cm., am concaven 9,3 Cm., er ist 5 Cm. länger als der rechte und 1,5 Cm. breiter. Das erste Glied ist das schmalste, das Nagelglied das breiteste. Im Metacarpo-Phalangealgelenk sind schwache active und etwas grössere passive Bewegungen möglich, die anderen Gelenke sind ganz steif. Auch die Tast-, Temperatur-, Schmerz- und Druckempfindung an diesem Finger ist wesentlich stumpfer als an der gesunden Hand. Auf der Haut des Fingers sieht man einzelne Venen verlaufen, auch erscheint dieselbe schwielig an der Dorsalfläche. Der Finger hat eine grosse Aehnlichkeit mit dem Zeigefinger in Gruber's Fall, wie die Zeichnung auf Taf. I. II Fig. 6 und die in Virchow's Arch. Bd. 56. Taf. IX Fig. 1 zeigen.

Der Zeigefinger zeigt dieselben Veränderungen, wie der dritte, doch ist er medianwärts gekrümmt. Form, Beweglichkeit und Sensibilität sind in derselben Weise alterirt, wie am dritten Finger. Die Länge desselben beträgt in der Mittellinie 12,5 Cm., am convexen Rande 15 Cm., am concaven 9 Cm., er ist 4,7 Cm. länger und 1 Cm. breiter als der gesunde. An der Hand sonst keine Wachsthumsstörungen.

In dem ersten Falle Annandale's (l. c. p. 5. Plate I Fig. 2) hat der hypertrophische Daumen und Zeigefinger dieselben Verbiegungen, wie in der obigen Beobachtung. — An den Zehen habe ich den Riesenwuchs nur einmal beobachtet.

8. Beobachtung. *Riesenwuchs der grossen und dritten Zehe rechterseits. Ungestörte Function.*

A. v. S., 18 Jahre alt, hat seit ihrer Jugend eine beträchtliche Vergrösserung der grossen und dritten Zehe des rechten Fusses. Die grosse Zehe ist um 3 Cm. länger, die dritte um 2,7 Cm. als die linke, in der Breite differiren dieselben mit den gesunden um 1,2 Cm. und 1,0 Cm. In der Beweglichkeit und Sensibilität keine Störung. Die übrigen Theile des Fusses ganz normal. Die Fig. 6 (Taf. I. II) gibt die Plantaransicht in ein Drittel der natürlichen Grösse. Patientin ist im Gehen und Tanzen nicht behindert, wenn sie zweckmässige Stiefeln trägt, doch behauptet sie, dass ihr die betreffenden Zehen schneller und nachhaltiger kühl würden, als die anderen.

In den Büchern und Berichten der chirurgischen Klinik wird aus dem Jahre 1843 eines jungen Mädchens von 12 Jahren Erwähnung gethan, welches eine um das Doppelte vergrösserte und verdickte zweite Zehe am linken Fusse hatte und durch Amputation geheilt wurde (Beob. 7).

2. *Fälle von sogenannten falschem Riesenwuchs, in denen die Vergrösserung der Extremität vorwaltend allein durch hypertrophische Entwicklung eines Gewebes bedingt wird.*

a) Durch hypertrophische Entwicklung des Fettgewebes.

Dergleichen Fälle sind selten beobachtet worden, wie die Zusammenstellung Busch's (l. c.) zeigt. Sie bilden die colossalsten

Formen der Missbildungen, wahre Elephantenglieder. Das Grossartigste was ich von dieser Art des Riesenwuchses in der Literatur gefunden habe, bildet Henderson[1]) ab. Es ist die Hand eines Knaben von 16 Jahren, welche 8 Pfund wog. Da die Zeichnung den wenigsten Lesern zugängig sein dürfte, so reproducire ich dieselbe hier in Taf. I. II Fig. 8.

Auch die Beobachtung von Southam[2]), welche Hecker zur Elephantiasis arabica zählt, würde ich nach der Abbildung für einen Riesenwuchs und Lipomatosis des rechten Beines halten. Von unseren Beobachtungen würde Fall 4, wie er sich im späteren Verlaufe gestaltete, hierher zum grössten Theile zu rechnen sein. Eine Lipomatosis einer ganzen Extremität kommt aber selten rein vor. Rose[3]) hat einige Beobachtungen der Art veröffentlicht. Fast immer besteht neben der colossalen hypertrophischen Erkrankung des Fettgewebes ein wahrer Riesenwuchs an den Knochen oder wenigstens an einzelnen derselben. Die Extremitäten sind daher nicht nur gewaltig dick, sondern auch zu lang. Dies zeigt besonders der von Little[4]) beschriebene Riesenwuchs der rechten unteren Extremität bei einem dreijährigen, an Pneumonie gestorbenen Kinde. Nicht selten finden sich neben den hypertrophischen Knochen ganz atrophische. Bemerkenswerth ist auch die Thatsache, dass sich bei derartigen Patienten noch nebenher an verschiedenen Stellen des Körpers Lipome zeigen (so bei den Fällen Juengken's[5]), Friedberg's (l. c.), Wagner's[6]) und in unserer vierten Beobachtung). In dem aus Broca's Klinik berichteten Falle[7]) fanden sich viele kleine Naevusflecke, in dem Falle von Derouges Naevi und Varicositäten am hypertrophischen Gliede. Im Chassaignac'schen Falle waren die Gefässmäler auf der gesunden Extremität.

α) Die Lipomatosis betrifft ein ganzes Glied.

Ich habe ausser der Beobachtung 4 diese furchtbar entstellende Missbildung noch einmal gesehen.

---

1) Notes on surgical practice in Shangai. Edinb. med. Journ. 1877. Aug. p. 123.
2) Hecker l. c.
3) Monatsschrift für Geburtskunde. Nov. 1867. S. 339.
4) Transact of the path. soc. 1867. XVII. p. 434.
5) Ideler, Diss. inaugur. Berlin 1855.
6) Schmidt's Jahrbücher III. Suppl.-Bd. 1842. S. 66.
7) Massonaud, Thèse No. 80. Paris 1874.

9. Beobachtung. *Colossale Lipomatosis des linken Beines, verbunden mit Riesenwuchs einzelner Knochen und Atrophie anderer.*

M. K., 17 Jahre alt, Arbeiterin aus Oberschlesien. Blasses, elendes, im Wachsthum und in der Entwicklung sehr zurückgebliebenes Mädchen. Alle Organe gesund, die Menses fehlen. Sie hat das entstellende Leiden von Jugend auf und hat sich bis zur Stunde damit ihr mühseliges und ärmliches Brod verdient. Fig. 9 (Taf. III. IV) gibt ein annäherndes Bild der Entstellung der Patientin.

Sie kriecht mehr, als sie geht. Den linken Fuss schleppt sie bei Gehversuchen mit starker Unterstützung der Hände schwerfällig nach. Als Fussbekleidung dient ihr ein Stück Leder, welches sie über dem Fusse zusammenbindet.

Der Fuss stellt einen unförmlichen Klumpen dar, der aus mehreren lappigen Knoten besteht. Dies trifft nur den vorderen Theil desselben, während der Hacken eher zu schmal und spitz ist. Vom Calcaneus bis zur Basis der grossen Zehe misst man rechts 18 Cm., links 30 Cm. Die Haut des Fusses erscheint weich, unter derselben fühlt man aber grosse Fettlagen. Die Knochen sind — den Calcaneus ausgenommen — nicht durchzufühlen. Der Umfang des Fusses beträgt 52 Cm. in der Mitte gemessen, gegenüber 21 Cm. der rechten Seite. Die einzelnen Wülste des Fussrückens sind durch tiefe Furchen von einander getrennt. Die Zehen sind durch zwei grössere und zwei kleinere Geschwülste angedeutet. Die grosse Zehe ist am besten zu erkennen, dieselbe ist 8 Cm. lang und hat an der Basis einen Umfang von 24 Cm. Auf ihrer Dorsalfläche sitzen zwei rudimentäre Nägel. Lateral davon befindet sich eine zweite Geschwulst, welche wiederum einer Zehe entspricht. Dieselbe hat eine Länge von 9 Cm. und einen Umfang von 31 Cm. an ihrer Basis. Die Spitze dieser Zehe erscheint durch eine seichte Einkerbung von kaum 1 Cm. Tiefe in zwei Lappen, resp. Zehen getheilt. Auf dem medianen, etwas grösseren sitzt ein grösseres, auf dem lateralen ein kleines Nagelrudiment. Lateral von diesem Gebilde findet sich die vierte und fünfte Zehe mit einem Basalumfange von 32 Cm. und einer Länge von 5 Cm. und 4,5 Cm. Jede derselben hat einen eigenen, kleinen, wenig entwickelten Nagel. Die beiden Malleoli bilden die Grenze zwischen dem normal entwickelten, eher etwas atrophischen hinteren und dem hypertrophischen vorderen Theile des Fusses. Die Zehen sind nicht zu bewegen. Der Fuss wird wie ein schweres Gewicht nach vorne geschleudert beim Gehen, und tritt Patientin dann in leichter Varusstellung auf. Die Sensibilität am vorderen Theile des Fusses ist sehr herabgesetzt, ebenso die Schmerz-, Wärme- und Druckempfindung. Die Temperatur beider Beine ist gleich.

Auch der linke Unterschenkel erscheint wesentlich hypertrophisch, weniger in der Beugeseite und der Kniekehle, als an der Extensorenseite, auf welcher eine enorme Fettlage sich befindet, welche mehrere grosse Knollen bildet. Die Haut ist mit Venen reichlich durchzogen, sonst aber normal. Ihre Sensibilität ist intact. Die Fettmassen fühlen sich weich an, wie Lipome. Die Temperatur des Unterschenkels normal. Bewegungen werden mit dem Unterschenkel ausgeführt. Dieselben sind aber durch die Schwere sehr behindert. Auch am Oberschenkel liegen die Hauptfettmassen an der

Extensorenseite, doch ist hier die Beugeseite weniger frei, wie am Unterschenkel. Besonders mächtige Wülste finden sich über dem Kniegelenke. Motilität und Sensibilität auch hier unverändert. Wir notirten folgende Maasse:

	links	rechts
Von der Spina ilei ant. sup. über die Patella nach dem Malleolus internus	87 Cm.	64 Cm.
Von der Spina ilei ant. sup. bis zur Fusssohle	94 „	69 „
Von der Spina ilei ant. sup. bis zum Mall. extern.	90 „	65 „
Umfang in der Mitte der Wade	42 „	23 „
„ „ „ „ des Knies	70 „	26 „
„ „ „ „ „ Oberschenkels	70 „	35 „
„ „ „ Plica inguinalis	89 „	32 „

Die Gesäss- und Beckengegend hat an der Riesenbildung keinen Antheil mehr.

Da Patientin die Amputation verweigerte, so wurde zuvörderst ein 17 Cm. langes und 9 Cm. breites keilförmiges Stück an der Streckseite des Unterschenkels excidirt. Dasselbe bestand aus reinem Fett, welches die lappige Beschaffenheit der Lipome hatte. Die Heilung erfolgte langsam und grösstentheils per secundam intentionem.

Acht Wochen darauf amputirten wir den Fuss im Chopart'schen Gelenk. Bei der Untersuchung desselben zeigte es sich, dass die Metatarsalknochen der ersten und zweiten Zehe enorm vergrössert und verdickt, die übrigen aber, besonders der fünfte, abnorm klein gebildet waren (Taf. I. II Fig. 10 in natürlicher Grösse).

Exostosen, Unebenheiten, Rauhigkeiten etc. waren an denselben nicht vorhanden. Die Knochen waren von derbem Gefüge und enthielten eine relativ kleine Markhöhle. Die Phalangen zeigten keine Abnormität, waren vielmehr auch etwas klein entwickelt. Trotzdem die zehenartigen Gebilde wiederholt zwei kleine Nägel hatten, so fanden sich doch keine Spaltungen der Phalangen oder überzählige Knochen. Die Gelenke waren normal gebildet, aber unbeweglich. Die Arterien erscheinen eher kleiner, als grösser, die Venen dagegen sehr zahlreich, dilatirt, dickwandig. Das Fettgewebe unter der Haut hat das normale Gefüge, die tieferen Schichten desselben aber, die von einer enormen Mächtigkeit sind, zeigen dagegen ganz die Eigenart der Lipome. Die Fettballen greifen vom Fussrücken in die Planta pedis über und drängen sich zwischen die Knochen und unter die Sehnen. Die Muskeln sind vollständig atrophisch und bis auf geringe Spuren fast ganz verschwunden. An den Nerven war eine Abnormität nicht zu finden.

Die Amputationswunde heilte gut und fast durchweg per primam intentionem.

Darauf excidirten wir nach sechs Wochen ein 12 Cm. breites, 20 Cm. langes keilförmiges Stück über dem Kniegelenk und entfernten dabei durch seitliche Unterminirungen der Haut so viel Fettgewebe, wie möglich. Das Fett zeigte hier wieder durchweg lipomatösen Bau und ausserordentlich viele dicke Venen. Unter Lister'schen Cautelen heilte auch diese Wunde fast ganz per primam intentionem.

Nach acht Wochen machte ich zwei ovale Schnitte durch die ganze äussere Seite des Oberschenkels, welche in ihren Anfangs- und Endpunkten

zusammentrafen und ein handbreites Hautstück in der Mitte umschnitten, und schälte nun unter der Haut und zwischen den Muskeln der vorderen und äusseren Seite des Oberschenkels das Fettgewebe heraus, soweit ich demselben beikommen konnte. Dabei zeigten sich fast alle Muskeln des Oberschenkels verfettet und bis in die kleinsten Bündel durch dicke Fettlager auseinander gedrängt. Sie waren aber auch durchweg abnorm dick in der Muskelsubstanz, der Tensor fasciae latae hatte z. B. fast die Dicke einer Rabenfeder. Man konnte aber nicht erkennen, ob das Os femoris vergrössert oder verkürzt war.

Auch diese furchtbare Wunde heilte fast ganz per primam intentionem ohne wesentliche Fieberbewegungen.

Nach der letzten Operation ging Patientin leichter und konnte auch weitere Touren zurücklegen. Sie hielt dabei das kranke Bein im Knie flectirt und zog dasselbe etwas nach. Die Narben hinderten die Bewegungen und die Ernährung des Gliedes nicht. So wurde sie von uns entlassen.

Im Januar 1879 kehrte Patientin zurück und bat um die Amputatio femoris, da ihr das Bein zu schwer sei. Ich amputirte nun im oberen Drittel des Femur und excidirte die Fettmasse des Stumpfes, so weit ich konnte. Die Operationswunde heilte per primam intentionem und ohne jede Fieberbewegung. Patientin liegt noch in der Klinik; sie hat 8 grosse Operationen hinter einander durchgemacht.

Das Os femoris war verdünnt, von dreieckiger Gestalt mit nach hinten gerichteter Spitze, entschieden verlängert und nach vorn leicht verbogen. Am Kniegelenk fanden sich Veränderungen, wie bei der beginnenden Arthritis chronica deformans. Die Knochen am Unterschenkel waren normal lang und dick, doch auch nach vorn verbogen. Am Fussgelenke ähnliche Veränderungen der Gelenkflächen, wie am Kniegelenk, doch weniger deutlich ausgesprochen.

Diese Beobachtung bietet einige bemerkenswerthe Punkte dar, die ich kurz hervorheben möchte. Ich meine damit nicht den fieber- und reactionslosen Verlauf der vielen grossen chirurgischen Eingriffe bei der Patientin, denn dies hat heute nichts Wunderbares mehr, da die Operationen durchweg unter Lister'schen Cautelen, wenn auch ohne Anwendung des Spray, stattfanden.

Das Vorhandensein von sechs Nägeln an dem kranken Fusse liess uns die Anlage einer überzähligen Zehe vermuthen, doch fand sich bei der anatomischen Untersuchung des Fusses keine Spur davon. Bemerkenswerth ist das Nebeneinandergehen von Riesenwuchs und Atrophie des Knochen an demselben Gliede, welches bei unserer Patientin in der markirtesten Weise ausgesprochen war. Auch die Form der hypertrophischen Knochen war sehr auffallend. Es pflegen die Epiphysen desselben sonst beim Riesenwuchs am Meisten verändert zu sein. Dieselben erschienen enorm verdickt, knollig aufgetrieben, mit Auswüchsen besetzt, während die Diaphysen schmächtig, nicht selten atrophisch sich fanden. In unserem Falle

aber bestand eine gleichmässige Hypertrophie der Knochen und die Epiphysen waren frei von Exostosen und Auflagerungen. Auch auf dem Durchschnitt erschienen die Knochen unserer Patientin normal gebaut, während Busch ausdrücklich hervorhebt, dass er das Fett- und Markgewebe gegenüber den schmalen Knochenlamellen in seinen Fällen bedeutend entwickelt fand. Auch Finell[1]) beschreibt beträchtliche Structurveränderungen an den hypertrophischen Knochen. — Auch in einem anderen Punkte noch weicht unsere Beobachtung von den bisherigen ab. Es ist fast Regel, wie besonders Friedberg (l. c.) hervorhebt, dass die abnorme Längen- und Dickenzunahme des Gliedes mit der Entfernung der Theile vom Herzen zunimmt, also im Unterschenkel grösser ist, als im Oberschenkel, im Fusse grösser, als im Unterschenkel, und in den Zehen grösser als im Fusse. Bei unserer Patientin dagegen zeigte der Oberschenkel die grossartigsten Veränderungen im Längs- und Dickenwachsthum. — Bemerkenswerth ist ferner das Auftreten der Lipomatosis in unserem Falle fast ausschliesslich oder doch vorwaltend an der Extensorenseite des Gliedes, während doch sonst die Beugeseiten stärker oder fast ausschliesslich afficirt zu sein pflegen. — Auch sitzen die congenitalen Lipome sehr gern in der Planta pedis oder Palma manus, während sie sich in unserem Falle an dem Fussrücken allein fanden. Die Venen waren zwar beträchtlich dilatirt und der Zahl nach vermehrt, in ihrem anatomischen Gefüge aber nicht verändert, wie Busch in seinen Fällen beobachtete und beschreibt. — In der höchst interessanten Krankengeschichte von Makroplasie der linken oberen Extremität, welche Higginbotham[2]) veröffentlicht, wird auch einer gleichzeitigen Hypertrophie der linken Mamma und einer starken Behaarung der linken Achselhöhle erwähnt. Bei unserer Patientin fand sich nichts der Art, sie war vielmehr in der Entwicklung aller Glieder und auch der psychischen und sexuellen Functionen vollständig zurückgeblieben.

β) Die hypertrophische Entwicklung des Fettgewebes besteht nur an dem Theile einer Extremität.

Diese Missbildung ist häufiger, als die eben abgehandelte. Hierher gehören die von Busch zusammengestellten Fälle, ausserdem auch die Beobachtungen Passavant's[3]) und Cuny's[4]). Ich habe eine Beobachtung der Art gemacht.

1) Gurlt's Jahresbericht in v. Langenbeck's Archiv. 8. S. 873.
2) Petersburger med. Zeitschrift. Bd. IV. 1863. S. 205.
3) Bericht der Naturforscher-Versammlung zu Giessen. S. 226.
4) Dissertation. Giessen 1865.

10. Beobachtung. *Riesenwuchs am vorderen Theile des Fusses. Keinerlei Störungen in der Function des Gliedes.*

Im Jahre 1869 wurde mir der zweijährige Knabe eines Bauern aus Polen gebracht, bei welchem der vordere Theil des Fusses von den Metatarsalknochen an bis zu den Zehenspitzen sehr wesentlich vergrössert war. Das Kind war sonst überaus kräftig entwickelt, stand gut auf dem Fusse, ging aber schwerfällig und schleppend mit demselben. Die hinter dem Lisfranc'schen Gelenk gelegenen Partien des Fusses waren durchaus normal. Die Zehen waren weder subluxirt, noch verkrümmt, bildeten aber grosse, dicke Klumpen, an denen man die einzelnen Glieder kaum noch erkennen konnte. Die Beweglichkeit der Zehen bestand nur noch im Metatarso-Phalangealgelenke. Die erste und fünfte Zehe standen weit ab, um den anderen Platz zu geben. Rudimentäre Nägel fanden sich auf jeder Zehe. Am stärksten vergrössert war die grosse Zehe, die vierte und fünfte am wenigsten. Eine Schwimmhaut bestand nicht zwischen denselben. Die Hypertrophie beschränkte sich auf die Rücken- und Seitenflächen der Zehen, während die Plantarflächen wenig verändert waren. Die Haut bot keine wesentliche Störung dar. Die Sensibilität war in allen ihren Functionen intact, die Temperatur etwas niedriger, die Farbe aber nicht wesentlich von der der anderen Seite abweichend. Die Geschwulst erschien weich, elastisch und zu grossen Falten abhebbar. Die Knochen konnte man nicht durchfühlen. Die Grössen- und Breitenverhältnisse ergeben sich aus der Zeichnung auf Taf. III. IV Fig. 11.

Nach den Angaben der Mutter war der Fuss von Geburt an viel grösser als der andere gewesen, er hatte auch im ersten Lebensjahre des Kindes ein viel rapideres Wachsthum, jetzt aber will die Mutter eine auffallend rasche Vergrösserung des kranken Gliedes nicht mehr bemerkt haben. Ein operativer Eingriff erschien mir weder angezeigt, noch wurde er von der Mutter gestattet.

Es liess sich nicht entscheiden, ob in diesem Falle auch eine wahre Hypertrophie der Knochen bestand, doch wird diese Annahme schon aus der äusseren Erscheinung, welche der Fuss darbot, sehr wahrscheinlich. Während in unserem Falle die Zehen weder verwachsen, noch luxirt oder verbogen waren, waren im Billroth-schen Falle [1]) die vom Riesenwuchs befallene erste und dritte Zehe verwachsen. Es bestand in der Billroth'schen Beobachtung ausserdem noch Riesenwuchs des Mittelfusses und des Panniculus adiposus. Von der Beschaffenheit der Knochen wird nichts angegeben. Auch in dem von Ideler beschriebenen Falle fand sich eine Schwimmhaut zwischen den Zehen.

b) Durch Erweiterungen und Geschwulstbildungen am Lymphgefässsystem.

Auch dies sind, wie die spärliche Literatur zeigt, sehr seltene Ereignisse.

1) v. Langenbeck's Archiv. Bd. X. S. 864.

α) Der Riesenwuchs wird bedingt durch ein Lymphangioma cavernosum, über eine ganze Extremität verbreitet.

Ich kenne keine Fälle der Art in der Literatur. Zwei ähnliche, doch nur am Rücken beobachtete Fälle sind meiner Meinung nach hierher zu rechnen, obwohl sie von den Autoren anders aufgeführt sind. Ich meine zuvörderst die von Hecker beschriebene riesige Geschwulst von 32 Zoll in der Circumferenz und 38 Pfund Gewicht, welche Hecker zur Lepra arabica rechnet und auf welche ich später noch kurz zurückkomme. Dieselbe entleerte Lymphe: bot einen cystischen Bau dar, dessen Bild (Taf. III. 3) genau dem des Lymphangioma cavernosum entspricht. Freilich waren auch hier die Arterien und Venen noch colossal entwickelt. Auch der von Dolzauer (ibidem) beschriebene Tumor von 32 Zoll Circumferenz und 25 Pfund Gewicht scheint mir hierher zu gehören.

Ich habe einen kleinen Patienten in der Klinik gehabt, welcher diese Störung in der seltensten Weise darbot. In der Literatur habe ich eine ähnliche Beobachtung nicht gefunden.

11. Beobachtung. *Lymphangioma cavernosum der ganzen linken unteren Extremität. Riesenwuchs derselben. Zwei Lymphangiomata cavernosa cystica an derselben Extremität.*

A. Baumgart, Dienstknechtsohn, 3¾ Jahr alt, kam am 9. Mai 1876 in die chirurgische Klinik. Die Eltern haben seit der Geburt des Kindes bemerkt, dass die linke untere Extremität viel dicker und länger war, als die rechte. Der kleine Patient, dessen Bild Fig. 12 (Taf. I. II) nach einer Photographie zeigt, ein kräftiger, gesunder Junge, konnte leidlich gehen, er machte dabei das kranke Bein im Kniegelenke krumm, schleppte dasselbe aber sehr nach; ging überhaupt sehr langsam und unsicher. Die Messung des Gliedes ergab Folgendes:

Länge des rechten Beines von der Spina ilei ant. super. bis zum unteren Rande des inneren Knöchels 44 Cm., links 46.

Grösste Circumferenz der Wade rechts 19 Cm., links 30 Cm.

Circumferenz des Oberschenkels in der Mitte rechts 25 Cm., links 41 Cm.

Umfang des Fusses über dem Gelenk und der Ferse rechts 18 Cm., links 24 Cm.

Entfernung der Spina ilei ant. super. nach dem Tuber ischii rechts 18 Cm., links 21 Cm.

Die Geschwulst ist gleichmässig über die ganze Extremität verbreitet, nur am Malleolus internus und an der inneren Seite des oberen Drittels des Oberschenkels finden sich zwei beträchtlich hervorragende Tumoren, der erstere von der Grösse eines halben Apfels, der andere von der zweier Mannesfäuste.

Dieselben fühlen sich weich, fast fluctuirend an, so dass wir sie anfänglich für Lipome hielten. Sie waren an der Basis nicht verschieblich. Die Haut darüber nicht abhebbar, aber weder geröthet, noch abnorm mit Gefässen durchsetzt.

Ein Wechsel im Volumen und der Spannung des Tumors ist nicht nachzuweisen. Durch den grossen Tumor an der inneren Seite des Oberschenkels wird der kleine Patient gezwungen, das Bein immer in Abduction zu halten.

Die Haut über dem kranken Bein bietet keine wesentliche Abnormität dar. Die Sensibilität ist aber sowohl in der Tast- als Schmerz-, Druck- und Wärmeempfindung gegenüber der gesunden Seite etwas abgeschwächt. Keine Anschwellung der Lymphdrüsen in der Inguinalfalte. An den Blutgefässen ist eine Abnormität nicht zu entdecken. Die Temperatur des Beines normal. Die Knochen liessen sich nicht durchfühlen.

Es wurde zuerst die Exstirpation des Tumors an der inneren Seite des Oberschenkels gemacht. Derselbe zeigte durchweg einen cystischen Bau. In den communicirenden Hohlräumen von verschiedener Grösse fand sich eine helle Flüssigkeit in grosser Menge, welche schnell coagulirte zu hellgelatinöser Masse. Der Tumor war nicht abgegrenzt von der Nachbarschaft. Gleich beim Einschnitt zeigte auch die ganze Umgebung des Tumors dieselben Hohlräume, doch in weit geringerer Menge, mit demselben Inhalte. Der Tumor collabirte beträchtlich nach Abfluss der Lymphe.

Als diese Wunde bei offener Wundbehandlung ohne Fieber, doch grösstentheils per secundam intentionem geheilt war, entfernten wir den Tumor am Malleolus internus. Auch hier fanden wir denselben Bau des Tumors und dieselbe Beschaffenheit des umgebenden subcutanen Binde- und Fettgewebes. Man konnte sich aber auch überzeugen, dass die kleinen Aeste auch in die tieferen Schichten des Bindegewebes drangen und so eine bedeutende Schwellung desselben hervorbrachten. Wir entfernten daher noch ein grösseres Stück der Haut und des subcutanen und tieferen Bindegewebes behufs einer genaueren Untersuchung. Die Wunde wurde wieder offen behandelt und verlief ohne Fieber und ohne Störungen. Die mikroskopische Untersuchung der exstirpirten Geschwulst und Gewebstheile ergab, dass die Hohlräume von beträchtlichem Umfange waren und mit einander communicirten. Sie waren mit einem Endothel ausgekleidet, welches bei Höllensteinfärbung besonders markirt hervortritt. Die in denselben enthaltene Flüssigkeit zeigte alle histologischen und chemischen Eigenschaften der Lymphe. Das Bindegewebe hatte das Fettgewebe verdrängt und zeigte sich durchweg hyperplastisch und verdickt, vielfach von kleinzelliger Infiltration durchsetzt.

Der kleine Patient konnte nach der Operation das Bein besser bewegen und gebrauchen und wurde daher entlassen.

Anmerkung: Ein inzwischen von Langhans (Virchow's Archiv 1879. II. S. 293) veröffentlichter Fall konnte von mir nicht mehr benutzt werden, da diese Arbeit zur Zeit schon druckfertig war.

β) Der Riesenwuchs wird bedingt durch eine Lymphangiektasie.

Ich rechne hierher eine Beobachtung aus dem Jahre 1877, gebe aber von vornherein zu, dass man darüber streiten kann, ob der Process angeboren oder erworben war. Mir scheint der erstere Vorgang wahrscheinlicher, wie ich später kurz ausführen werde.

12. Beobachtung. *Elephantiasis penis. Hypertrophie der ganzen linken unteren Extremität; beginnende der rechten. Lymphangiektasie. Lymphorrhagie.*

Thaddaeus Cierczewicki, 15 Jahre alt, rec. am 18. Mai 1877. Der kleine Patient behauptet früher ganz gesund gewesen zu sein. Seit seinem 7. Lebensjahre habe sein Leiden mit Schwellungen des Penis begonnen, welche verbunden mit Röthungen der Haut und lebhaften Schmerzen, wiederholt aufgetreten seien. Der Penis habe seit der Zeit an Umfang zugenommen. Seit 5 Jahren hätten sich Bläschen am Hodensack und Penis gebildet, welche geplatzt wären und eine milchartige Flüssigkeit in grosser Menge entleert hätten. Wie lange das linke Bein dicker geworden, konnte er nicht angeben. Seit einem Jahre aber wären auch hier kleine weisse Blasen aufgetreten, welche genässt hätten. Entkräftet fühlte er sich nicht dabei, doch auf das Schlimmste belästigt durch das fortwährende Nasswerden seiner Kleidung. Eine geplatzte Blase hat immer mehrere Stunden lang, zuweilen aber auch Tage hindurch genässt.

Mittelgrosser, schwächlicher, blasser, dürftig ernährter Knabe. Herz und Lungen ganz gesund, die Leber nicht vergrössert, Milzdämpfung normal, im Urin weder Zucker, noch Eiweiss. Patient ist geistig geweckt, doch in sehr trüber Stimmung. Appetit und Verdauung gut. Keine Anschwellung der Lymphdrüsen am Körper. Der Penis und das Scrotum bieten folgendes Bild dar (Taf. I. II Fig. 13 in natürlicher Grösse).

Der Penis hat eine S-förmige Gestalt, ist wesentlich länger und dicker als normal, besonders vergrössert erscheint aber die Vorhaut. Länge des Penis 13 Cm., wovon 6 Cm. auf das Praeputium kommen; Dicke desselben am Praeputium 15 Cm., in der Mitte 10 Cm., an der Wurzel 11 Cm. Es besteht vollständige Phimosis. Der Hodensack ist dem Alter entsprechend gross, stark gerunzelt, hat 17 Cm. im Umfange und 9 Cm. Höhe. Die Haut des Scrotum und Penis fühlt sich derb an, ist blassroth und uneben durch zahlreiche, hirsekorn- bis erbsengrosse, weissliche, ziemlich derbe Knötchen, die stellenweise wie Herpesbläschen aussehen, doch viel consistenter sind. Sticht man einen solchen Knoten auf, so tritt milchige Flüssigkeit in so grosser Menge hervor, dass dieselbe in grossen Tropfen herabfällt und in 10 bis 15 Minuten ein Reagenzglas füllt. Die Flüssigkeit reagirt alkalisch und coagulirt schnell und vollständig zu einem weichen, weisslich-rosarothen Gerinnsel. Die chemische Untersuchung derselben (durch Herrn Hospitalapotheker Müller) ergab 5,8 Proc. Albumin, 0,590 Fette und 1,090 Salze. Sie hinterliess beim Abdampfen einen Gesammtrückstand von 7,584. Morphologisch fanden sich Fettmoleküle in feinster Vertheilung, sehr spärliche rothe Blutkörperchen und sehr zahlreiche Lymphkörperchen und Körnchenkugeln in derselben.

Die ganze linke untere Extremität beträchtlich dicker als normal, der Unterschenkel stark ödematös, der Oberschenkel weniger. Aber auch nach dem Verschwinden des Oedems nach längerer Ruhe bleibt die Extremität wesentlich dicker als normal. Am Oberschenkel und in der Inguinalfalte finden sich viele weisse Knötchen von derselben Beschaffenheit, wie am Penis und Scrotum. Der rechte Oberschenkel ist wenig verdickt, der rechte Unterschenkel dagegen ganz ödematös. Nach der nächtlichen Ruhe schwillt der rechte Unterschenkel fast vollständig wieder ab und die Haut und das

subcutane Bindegewebe werden weicher. Nicht blos bei Stichen in die Knötchen, sondern auch bei solchen an jede beliebige Stelle der linken unteren Extremität und des rechten Unterschenkels und auch an vielen des rechten Oberschenkels fliesst dieselbe weisse Flüssigkeit in so beträchtlicher Menge hervor, dass man damit grössere Gefässe in kurzer Zeit füllen kann. An den Blutgefässen der Extremitäten findet sich keine Abnormität. Die Bewegung der Beine ist schwerfällig, die Sensibilität abgestumpft, die Temperatur derselben niedriger als normal.

Um das Uriniren wieder freier zu machen, wurde die Circumcision gemacht. Die Wunde heilte ohne Störung. Die Untersuchung des abgetragenen Stückes und einzelner aus dem Ober- und Unterschenkel excidirter Partien ergab (Taf. III. VI Fig. 14) die ganze cutane Gewebeschicht dicht durchsetzt von unregelmässigen Höhlen verschiedener Grösse, die sich durch einen deutlichen Endothelbelag und den Inhalt von geronnener Lymphe als unzweifelhafte Lymphcavernen charakterisirten. Solche Räume fanden sich bis unter die Epithelschicht, deren Inhalt wohl dieselbe bläschenförmig abgehoben hat und bis in die Papillen der Haut, wie es Teichmann[1]) schon gesehen hat.

Während der Beobachtung des kleinen Patienten stellten sich immer wieder neue Bläschen, aus denen sich Tag für Tag bedeutende Quantitäten Lymphe ergossen. Die Flüssigkeit änderte ihre chemische Zusammensetzung vielfach. Am 30. Mai hatte dieselbe ein specifisches Gewicht von 10,9, und enthielt nur 0,44 Proc. Fette, 5,36 Proc. Albumin, 0,93 Proc. Salze; sie hinterliess beim Abdampfen einen Rückstand von 6,840 Proc.

Wir versuchten Bindeneinwicklungen mit steigendem Drucke vergeblich. Patient verliess uns ungebessert. Wie ich erfahren habe, besteht der Zustand unverändert bis zur Stunde.

Es lag also bei unserem Patienten ein ausgesprochener Fall von Elephantiasis lymphorrhagica oder der Pachydermia lactiflua (Fuchs) vor, wie sie nach den Beobachtungen von Mazaé Azéma[2]), Robin und Carter in den Tropengegenden häufig und fast nur am Scrotum vorkommen soll. Gorgjevic[3]) und Lebert[4]) haben alle Beobachtungen von Lymphorrhoe mit grossem Fleisse und guter Kritik zusammengestellt, und Virchow gibt eine meisterhafte Schilderung des anatomischen Befundes bei derselben[5]). Gorgjevic erwähnt 31 Fälle, in denen die Lymphorrhoe aus Lymphektasien und Lymphvaricen stammte. In der grössten Mehrzahl derselben waren die unteren Extremitäten und die Geschlechtstheile ergriffen, wie bei unserem kleinen Patienten, doch in keinem hatte der Process eine so weite Verbreitung erfahren über beide untere Extremitäten und die Genitalien, wie

1) Das Saugadersystem. Leipzig 1861.
2) Gazette medic. de Paris 1858.
3) v. Langenbeck's Archiv. XII. 2. S. 641.
4) Virchow's Handbuch der spec. Path. u. Therapie. Bd. V. Abth. II. S. 134.
5) Geschwülste S. 301 etc.

bei unserem Kranken. Die Lymphe, welche bei unserem Patienten ausströmte, konnten wir zwar nicht nach Seideln, wie Thilesius, oder nach Pfunden, wie Desjardin und Carter berechnen, sie musste aber immerhin, wenn sie hätte gesammelt werden können, beträchtliche Quantitäten darstellen. In der chemischen Beschaffenheit bot dieselbe in unserem Falle keinen von den übrigen Beobachtungen abweichenden Befund. Bemerkenswerth erscheint mir nur der reichliche Gehalt der Lymphe an rothen Blutkörperchen, worauf schon Petters[1]) in einem ähnlichen Falle die Aufmerksamkeit gelenkt hat.

Eine Ursache für die Entwicklung dieses immerhin seltenen Leidens bei unserem Patienten konnten wir nicht entdecken.

Von den Bekannteren, z. B. Erhöhung des Blutdruckes in den Venen, wie sie besonders bei Stenose der venösen Ostien eintritt, drückenden Tumoren, Verödung grösserer Lymphbahnen durch Entzündungen etc. war bei unserem Patienten nichts zu finden. Kein Zeichen sprach sonst für den Verschluss eines grösseren Gefässes, besonders der Vena jugularis externa oder des Ductus thoracicus, wie in den ausgezeichneten Beobachtungen Virchow's[2]) und Cariwells[3]). Die Elephantiasis war offenbar eine Folge der Lymphektasie bei unserem Patienten. Dafür spricht der ganze Verlauf. Am Penis sind wohl wiederholt Lymphangoitides beobachtet, doch niemals an den Beinen. Dass von den entzündeten Lymphgefässen des Penis ein thrombotischer Verschluss der grossen Lymphbahnen an beiden Beinen stattgefunden haben sollte, ist unwahrscheinlich wegen der Ausbreitung des Processes auf beide Beine. An den Beinen ist aber eine Lymphangoitis nie beobachtet worden. Wenn Klebs[4]) die ganze Affection von einer chronischen Entzündung der Bindegewebsstränge herleitet, welche die mit ihnen eng verbundenen Lymphgefässe auseinander zerren, wodurch der Lymphzufluss aus den gleichfalls sehr erweiterten Blutgefässen vermehrt und der Seitendruck innerhalb der Lymphgefässe erhöht würde, dann aber auch zu einer Fixirung der Lymphgefässwandungen durch die Bindegewebsmassen führen, wodurch dieselben an einer Regulirung des Lymphstromes gehindert und zur progressiven Erweiterung geführt würden, so trifft diese gewiss für viele Fälle wohlbegründete Ansicht in unserem nicht zu, weil bei ihm die Lymphektasie, wie der Zustand des rech-

1) Prager Vierteljahrschrift CXXV. S. 69.
2) Archiv 7. S. 130. 3) Ebenda.
4) Prager Vierteljahrschrift CXXV. S. 155.

ten Beines zeigt, das primäre und die Verdichtung des Bindegewebes das secundäre Leiden ist. Am rechten Unterschenkel fand sich schon eine beträchtliche Erweiterung der Lymphbahnen und eine relativ geringe Infiltration des subcutanen Bindegewebes, am rechten Oberschenkel dagegen erscheinen die Lymphbahnen schon erweitert und das subcutane und tiefere Bindegewebe noch ganz intact. Es ist auch nicht abzusehen, wie eine chronische Verdichtung des Bindegewebes eine Zerrung und Dilatation der Lymphbahnen bewirken sollte. Der pathologischen Erfahrung und physikalischen Gesetzen nach müssten dieselben dabei comprimirt oder verschlossen werden.

Mir scheint daher nach alledem die Annahme am wahrscheinlichsten, dass es sich in unserem Falle um eine angeborene und beständig steigende Erweiterung der Lymphbahnen der unteren Extremitäten und der Genitalien, oder um einen angeborenen Verschluss grosser Lymphbahnen mit secundärer Lymphgefässektasie und Lymphstasen handelt, und dass die Elephantiasis ein Product chronisch entzündlicher Vorgänge im Bindegewebe in Folge der Veränderungen im Lymphsystem war, wie sie in Folge von Venenektasie einzutreten pflegt. Wie es keinem Beobachter einleuchten wird, dass die Venenektasie eine Folge der Elephantiasis Arabum ist, so wenig gefällig wird auch die Hypothese erscheinen, dass die Lymphangiektasie als eine Folge der Elephantiasis aufgefasst werden muss. Auch in dem merkwürdigen Falle von Thilesen[1]) scheint ein congenitaler Verschluss der Lymphbahn im Spiele gewesen zu sein.

Der reichliche Gehalt der milchartigen Flüssigkeit an rothen Blutkörperchen lässt einen Zusammenhang der Lymphangiektasie mit Venenerweiterungen wahrscheinlich erscheinen, obgleich die letzteren nicht nachweisbar waren. In einem jüngst von Leisrink[2]) beschriebenen Falle von Riesenwuchs, den wir noch wiederholt citiren werden, fanden sich die Lymphgefässe rabenfederkieldick ausgedehnt am Arme, doch konnte keine Spur einer Communication derselben mit den Lymphgefässen entdeckt werden. Dasselbe gilt von den klassischen Beobachtungen Hecker's[3]), auf die wir später zurückkommen werden.

c) Durch Erweiterung am Gefässsystem [Elephantiasis teleangiectodes (Virchow)].

So häufig die erworbene Elephantiasis arabica der unteren Extremitäten in den Kliniken als eine Folge der Venenektasien und

1) Weber, Pitha-Billroth's Handbuch. Abschnitt V. S. 73.

2) Bericht der chirurg. Poliklinik zu Hamburg. Hamburg 1879.

3) Die Lepra arabica. Lahr 1858.

Venenerkrankungen sich zeigt, so selten die angeborene. Ich habe keinen Fall der Art gesehen. Die eigenthümliche Beobachtung Leisrink's (l. c.), die wir eben kurz erwähnt haben, scheint mir aber hierher zu gehören. Bei einem angeborenen Riesenwuchs des Unterarms und der Finger finden sich mehrere, nicht scharf abgegrenzte, weiche Geschwülste am Unterarm und Oberarm, welche mit der Haut verwachsen waren, mit den Knochen und Sehnen aber nicht zusammenhingen. Bei der Exstirpation erwiesen sich dieselben als dünnwandige, mit einem chokoladenfarbigen Inhalte versehene Säcke, welche nachweisbar mit den Hautvenen zusammenhingen.

Auch in den von Rose (l. c.) veröffentlichten Fällen von congenitaler Lipombildung der Extremitäten fanden sich grosse Abnormitäten im Verlauf der Venen, am Knie circumscripte, 1 bis 3 Cm. messende hüglige Tumoren, die auf dem Durchschnitte theils aus Fett, theils aus blutig imbibirtem Bindegewebe bestanden, theils grosse Venendurchschnitte darstellten. Zwei ähnliche, aber grössere Knoten am Oberschenkel zeigten auf dem Durchschnitte nur colossale Venenräume: sie stellten racemöse Venen dar, liessen sich in die klappenlosen, auch hier anomal verlaufenden Venen verfolgen, ihre Wandungen waren nicht verdickt, doch hier und da mit parietalen Concretionen bedeckt.

Wir werden weiter unten zeigen, dass bei allen Formen des Riesenwuchses wesentliche Veränderungen an den Venen sich finden, doch bilden diese pathologischen Zustände an den Venen eine Begleiterscheinung des Riesenwuchses, nicht den Riesenwuchs selbst, wie im Leisrink'schen Falle. So häufig ferner circumscripte teleangiektatische und cavernöse Ausdehnungen und Neubildungen der Gefässe in Form von angeborenen Tumoren der verschiedensten Grösse beobachtet werden, so selten finden sich dieselben diffus über ganze Extremitäten und Glieder verbreitet. Während sonst die Gefässgeschwülste in der Haut und dem subcutanen Bindegewebe allein ihren Sitz haben, erstrecken sich die diffusen, über ein ganzes Glied ausgedehnten durch alle Gewebe von der Haut bis zu den Knochen und bilden ganz colossal grosse und weite Gefässnetze an sämmtlichen Gefässen des Gliedes. Am häufigsten sieht man derartigen Riesenwuchs im Gesichte. Wir haben mehrere Fälle der Art hier beobachtet, welche Herr Dr. Kollaczek in einer besonderen Arbeit zusammenstellen wird. Nur ein Mal habe ich eine Elephantiasis teleangiectodes, wie sie Virchow[1]) sehr treffend genannt hat,

1) Geschwülste l. c. S. 317.

am linken Oberarme bei einem polnischen Juden gesehen, wodurch eine ganz auffallende Verunstaltung und eine gänzliche Unbrauchbarkeit des Gliedes bedingt wurde. Die Literatur dieser Krankheit ist von Weber (Billroth-Pitha V. Abschnitt. S. 154) sorgfältig zusammengestellt. In der klassischen Monographie von Hecker (l. c.) finden sich noch zwei solcher Fälle, der eine gezeichnet und ausführlich beschrieben, der andere kurz citirt. In dem ersteren boten neben den Blutgefässen auch die Lymphbahnen noch wesentliche Veränderungen, d. h. Erweiterungen und Schlängelungen dar. Die an der Leiche injicirten Gefässe bildeten ein colossales Netz und eine ungeheure Vergrösserung der kleinsten Aeste. In dem zweiten hatte die Arteria poplitea die Dicke einer Iliaca externa und die Tibialis postica die einer Cruralis, die kleineren Gefässe eine dem entsprechende Vergrösserung erfahren.

Einen überaus lehrreichen Fall beschreibt Nicoladini aus Bamberger's Klinik.[1]) Auch hier handelte es sich um eine angeborene Phlebarteriektasie der ganzen linken oberen Extremität. Er bezieht sich dabei auf zwei andere von ihm noch beobachtete Fälle der Art. Meist ging eine Verletzung dem Leiden vorher, in wenigen Beobachtungen fehlte indessen dies causale Moment. Alle bisher bekannten Fälle betrafen die obere Extremität, nur im Falle Israel's[2]), bei welchen sich die Extremität um 5 Cm. verlängert fand, war das Stromgebiet der Art. tib. ant. von Angiektasie befallen.

13. Beobachtung. *Diffuse teleangiektatische Erweiterung der Gefässe des linken Armes, unförmliche Gestalt desselben (Elephant. teleangiectodes). Ulcerationen an den Fingern und Händen. Blutungen. Unterbindung der Art. axillaris. Schnelle Wiederherstellung der Circulation und der Erweiterung der Gefässe. Neue Blutungen. Amputation. Wiederholte Nachblutungen. Heilung.*

Im Jahre 1869 wurde der 24jährige jüdische Handelsmann J. W. in das hiesige jüdische Hospital aufgenommen. Er war sehr blass und elend und konnte kaum gehen vor Schwäche. Bei seiner Geburt fand sich, wie die Mutter aussagte, eine Gefässgeschwulst von 3 Cm. Umfang am linken Unterarm, doch fiel es der Mutter auch damals schon auf, dass der linke Unterarm und die Hand dicker und röther gefärbt, die Venenzeichnungen viel markirter waren, als die der rechten Seite. Im Laufe der Jahre wuchs die Gefässgeschwulst mehr und mehr und der ganze Unterarm bis über das Ellenbogengelenk, Hand und Finger schwollen beträchtlich an, besonders beim Herabhängen des Gliedes. Von früher Jugend an hatte er Schmerzen in dem kranken Glied, auch musste er fast immer die kranke Hand bei der Arbeit schonen.

---

1) v. Langenbeck's Archiv. Bd. XX. S. 141.

2) Ebenda XXI. S. 109.

Durch feste Umschnürung des Gliedes mit einer Binde konnte Patient dasselbe wesentlich zusammendrücken, doch niemals auf den normalen Umfang reduciren. Seit zwei Jahren fingen die Finger an zu exulceriren und aus den sich beständig vergrössernden Geschwüren traten seit der Zeit Blutungen von steigender Intensität ein. Dieselben zwangen den Patienten bei uns Hülfe zu suchen. Als sich derselbe uns vorstellte, war der linke Unterarm um 6 Cm. dicker, als der rechte und um 4 Cm. länger. Die Geschwulst erstreckte sich allmählich verklingend bis zur Mitte des Oberarms und fast gleichmässig über die Hand und Finger. Umfang der Hand links 28,5 Cm., rechts 24,3 Cm. (über den Metacarpalköpfchen gemessen).

Der Daumen hat einen Umfang links:						1. Glied	9	Cm.	rechts	7½ Cm.
„	„	„	„	„	„	2. Glied	8½	„	„	7 „
Der Zeigefinger			„	„	„	1. Glied	9	„	„	7½ „
„	„		„	„	„	2. Glied	8	„	„	6 „
„	„		„	„	„	3. Glied	8	„	„	6 „
Der dritte Finger			„	„	„	1. Glied	9	„	„	7 „
„	„		„	„	„	2. Glied	8	„	„	6 „
„	„		„	„	„	3. Glied	8	„	„	6 „
Der vierte Finger			„	„	„	1. Glied	8	„	„	6 „
„	„		„	„	„	2. Glied	8	„	„	6 „
„	„		„	„	„	3. Glied	8	„	„	5½ „
Der kleine Finger			„	„	„	1. Glied	7½	„	„	6 „
„	„		„	„	„	2. Glied	6½	„	„	5 „
„	„		„	„	„	3. Glied	6½	„	„	5 „

Die Vena cephalica lag als ein mächtiges Gefäss zu Tage, die Art. axillaris war aber relativ wenig verändert, die Brachialis dagegen stark geschlängelt und enorm dilatirt bis zum oberen Drittel des Oberarms, in derselben ein deutliches Fremissement fühlbar. Alle Aeste der Brachialis waren dilatirt und geschlängelt. Im Verlauf der Art. brachialis und ulnaris sieht man hohe Pulsation. Eine Communication zwischen den erweiterten Venen und Arterien bestand nicht.

Unterarm und Hand waren röthlichblau gefärbt, beim Herabhängen tief dunkelblauroth. Die Röthung wich grösstentheils bei starker Compression, stellte sich aber auf Fingerdruck sofort wieder her. Man sah auf der durch weiche, rothe, mehr oder weniger breite Wälle und tiefe Furchen sehr unebenen Haut deutlich die zahlreichen Gefässe von verschiedener Dicke verlaufen und fühlte an allen Stellen des Unterarms und der Hand deutliche Pulsation der Gefässe bis in die Fingerspitzen hinein. Die Extensorenseite des Unterarms wurde zur Hälfte bedeckt von einem erhabenen Geschwüre, das bei der leisesten Berührung heftig blutete, dessen Ränder leicht zu comprimirende, 1 Cm. hohe Wülste bildeten, in dessen Grunde eine grosse Zahl pulsirender Gefässe von dem verschiedensten Umfange lagen. Auch an den kolbigen Fingerspitzen um die missstalteten, dicken, verkürzten Nägel herum überall kleine und grössere, leicht blutende, unreine Geschwüre von geringer Tiefe. Bei der Compression der Art. brachialis collabirt die Geschwulst am Arme beträchtlich und die Pulsation verschwindet mit der Zeit vollständig. Patient hat unerträgliche Schmerzen im Arme, besonders in den Fingern und ist absolut arbeitsunfähig. Die Finger vermag er nur wenig zu flectiren. Die Temperatur der linken Hand

erscheint viel höher, als an der rechten (1° C. Differenz). Patient ist durch die Blutungen sehr heruntergekommen.

Ich machte zuerst die Unterbindung der Art. axillaris am klassischen Orte. Darnach fiel die Geschwulst einige Tage, dann aber stellte sich dieselbe wieder her und die Blutungen fingen wieder an. Deshalb amputirte ich nun den linken Oberarm im oberen Drittel. Trotz fester Umschnürung des Gliedes hatten wir eine beträchtliche Blutung. Die Muskeln, das Bindegewebe, das Fettgewebe waren von zahllosen grösseren und kleineren Arterien durchsetzt. Wir mussten daher eine enorme Menge Ligaturen anlegen und schliesslich noch den Stumpf fest comprimiren. Zwei Mal traten in den nächsten Tagen noch profuse arterielle Nachblutungen ein, die auf Compression standen. Die Wunde heilte durch Eiterung.

Bei der anatomischen Untersuchung des Stumpfes fanden sich die Muskeln, das Fett- und Bindegewebe stark hypertrophisch, die Knochen und Gelenke dagegen normal. Durch alle Weichtheilschichten des amputirten Gliedes drang ein colossal zahlreiches Netz kleinerer und grösserer Arterien, die sich immer wieder spalteten und injicirt eine stattliche Geschwulst von grossem Umfange darstellten. Einige davon waren wie ein kleiner Finger dick. Die Art. brachialis hatte den Umfang einer Femoralis und die Radialis und Ulnaris waren so stark wie eine Brachialis. Die Gefässhäute waren nicht verändert.

Auch die Venen waren colossal entwickelt, in ihrer Zahl vermehrt, geschlängelt, mit Varicen versehen. Ihre Häute erschienen verdickt. — Eine vorwaltende Erkrankung im Gebiete der Art. ulnaris, wie es Nicoladini sah, oder im Gebiete der Radialis konnte ich nicht finden. Auch können wir seine Ansicht, dass es sich bei diesem Krankheitszustande um einen entzündlichen Zustand, welcher zuerst die Arterienwandungen, dann die Capillargebiete ergreife und von hier aus auf die Venenwurzeln übergehe, nicht theilen, weil wir die Gefässwandungen bei der Untersuchung nicht wesentlich verändert fanden. Viel Aehnlichkeit hatte unsere Beobachtung mit der von Stromeyer (v. Langenbeck's Archiv II. 1861. S. 142).

d) Der Riesenwuchs findet sich neben anderweitigen Störungen in der Bildung und Entwicklung des Gliedes.

a) Der Riesenwuchs findet sich an einem Gliede, in welchem noch ein Theil eines anderen Foetus implantirt ist (sog. Foetus in foetu).

Die Extremitäten sind bekanntlich selten der Sitz von Implantationen. Dieselben beobachtet man vorwaltend am Rumpfe und besonders in der hinteren Lendengegend. Bei der Implantation an den Extremitäten finden sich meist auch anderweitige Störungen im Wachsthum und der Entwicklung solcher Glieder. Ich habe in der hiesigen Klinik einen Fall der Art gesehen.

14. Beobachtung. *Implantation zweier Zehen am rechten Fusse. Riesenwuchs der grossen Zehe. Pes varus-Stellung des Fusses. Hypertrophie des rechten Oberschenkels, Atrophie und mangelhafte Entwicklung des Unterschenkels.*

Mar. Koehler, Häuslerkind, 9 Wochen alt, aus Bleadjianowo. Gut entwickeltes, kräftiges Kind. Am rechten Fusse ein Pes varus zweiten Grades.

Der Fuss sieht sehr gross und breit aus. Das kommt daher, dass sich noch die grosse und zweite Zehe eines anderen Fusses an dem mittleren Drittel des inneren Randes desselben implantirt hat. Die Implantation sitzt an einem dünnen Stiele, in welchem ein Knochen nicht zu finden ist. Die beiden implantirten Zehen bestehen aus einem Gliede, haben aber je ein kurzes Nagelfragment. Sie stehen so, dass die beiden grossen Zehen aneinander liegen und die zweite Zehe tibialwärts gerichtet ist. In der Mitte derselben fühlt man einen starken Knochen. Das implantirte Stück hat eine Länge von 4 Cm. und einen Umfang von 6 Cm. Dasselbe ist absolut unbeweglich, hat aber normale Empfindung, denn das Kind zuckt und weint bei Stichen mit der Nadel. Bemerkenswerth ist dabei, dass die grosse Zehe des sonst normalen Kindesfusses noch einmal so lang und bes. an dem zweiten Gliede dreimal so dick ist, als die des linken Fusses; ihr Nagel ist sehr verunstaltet. Dieselbe wird aber gut bewegt und bietet sonst nichts Abnormes dar. Der rechte Oberschenkel erscheint wesentlich dicker als der linke (Umfang rechts in der Mitte 25 Cm., links 21 Cm.), ist aber sonst wohlgebildet. Der Unterschenkel steht gegen den Oberschenkel im rechten Winkel und ist verkürzt (5 Cm. lang gegen 10 Cm. links), die Tibia fehlt, der innere Knöchel ist nicht palpabel. Dagegen erscheint die oben gekrümmte Fibula verdickt. Die Patella ist fixirt. Beweglichkeit im Kniegelenk = 0. Taf. III. IV Fig. 15 gibt ein gutes Bild des pathologisch entwickelten Fusses.

Wir entfernten die Implantation. Die kleine Wunde heilte per primam intentionem, so dass das Kind am 3. Tage nach der Operation entlassen werden konnte. Das implantirte Stück bestand fast ganz aus Fettgewebe. Es fand sich aber ein rudimentärer Metatarsalknochen der grossen Zehe und je eine rudimentäre erste Phalanx in der grossen und in der zweiten Zehe.

β) Der Riesenwuchs kommt in Begleitung des Zwergwuchses oder der mangelhaften Anlage oder des gänzlichen Mangels von Gliedern gleichsam compensatorisch an der verkrüppelten Extremität vor.

Bisher ist auf dies Vorkommen wenig geachtet. In der sorgfältigen Arbeit Veiel's[1]) über mangelhafte Entwicklung der Extremitäten habe ich unter 47 Fällen dieses Ereignisses nicht erwähnt gefunden. Wir haben schon bei der Beobachtung 8 hervorgehoben, dass sich neben hypertrophischen Knochen oft atrophische in riesenhaft entwickelten Gliedern finden. Die Beobachtungen 9 und 14 zeigen auch schon, dass neben atrophischen Gliedern hypertrophische an derselben Extremität aufzutreten pflegen. Ebenso markirt tritt dies Verhältniss in dem folgenden Falle hervor.

15. Beobachtung. *Mangelhafte Anlage der Hände und Füsse. Umdrehung des rechten Fusses. Spaltung des rechten Unterschenkels. Hypertrophische Entwicklung der vorhandenen Theile an der mangelhaft angelegten rechten Hand.*

Heinrich Bischoff aus Breslau, 15 Jahre alt, stellte sich uns mit einer eigenthümlichen Verbildung der Hände und Füsse vor. Der rechte Fuss

1) Dissertat. Tübingen 1829.

endet vollständig spitz in einer Zehe, welche Form und Bau der grossen hat. Derselbe ist aber zweifach verdreht. Zuvörderst liegt das Dorsum der Zehe mit dem Nagel in der Planta pedis, so dass Patient auf dem Rücken der grossen Zehe und dem Nagel geht. Zweitens ist die Fussspitze nach hinten gedreht, so dass beim Gehen der Hacken nach vorn kommt.[1]) Ausser dem ersten fehlen sämmtliche Metatarsalknochen. Dagegen ist der Tarsus, wenn auch überaus dürftig entwickelt, vorhanden. Der rechte Unterschenkel ist kürzer als der linke. Während die Tibia und Fibula im oberen Ende desselben ausser einer sehr schwachen Entwicklung keine Abnormität zeigen, sind dieselben im unteren Ende durch eine breite Furche, die vollständig und derb überhäutet ist, gänzlich von einander getrennt. Der Fuss ist dabei zwischen und neben beiden Unterschenkelknochen nach oben verschoben, so, dass das isolirt stehende, vollständig konisch gestaltete, des Malleolus lateralis gänzlich entbehrende, mit einer Hautschwiele an seiner unteren Fläche bedeckte untere Ende der Fibula beim Auftreten den Boden berührt. Die Fibula ist im unteren Theile stärker wie die Tibia. Ein Fussgelenk ist nicht vorhanden. Der linke Fuss steht richtig, hat aber nur eine Doppelzehe in der Gegend der fünften und einen kurzen, mit dem Metacarpalknochen endenden Stumpf für die grosse Zehe. Dieser Stumpf ist auch vollständig isolirt durch eine ganz überhäutete Furche. Ich gebe, um längere Beschreibungen, welche doch immer etwas Unverständliches behalten, im Nachstehenden Bild (Taf. III. IV Fig. 12 a und b) und Maasse des Gliedes:

Länge der Tibia rechts 27 Cm., links 36 Cm.
Länge der Fibula rechts 29 Cm., links 36 Cm.
Länge des isolirt stehenden unteren Endes der Fibula rechts 8,5 Cm.
Länge des rechten Fusses von der Spitze des Fibulaendes bis zum Ende der Zehe 20 Cm.
Länge des linken Fusses von der Ferse bis zur Spitze der Doppelzehe 19 Cm.
Länge des Rudimentes der grossen Zehe links 4,5 Cm.
Beide Oberschenkel sind gleich lang.

Auch an den oberen Extremitäten finden sich wesentliche Abnormitäten und auch hier wieder vorwiegend an der rechten Seite. An der linken Hand ist nur die eine Abnormität, dass der Zeigefinger einen doppelten Nagel hat. Der rechte Unterarm ist länger und dicker als der linke.

Länge der Ulna rechts 21 Cm., links 20 Cm.
Umfang des Handgelenks rechts 15,5 Cm., links 14,5 Cm.

Die rechte Hand besteht nur aus drei Fingern: einem Doppeldaumen, einem sehr grossen Ring- und kleinen Finger. Der zweite und dritte Finger sind nur durch kleine Protuberanzen angedeutet.

Länge der Hand vom Proc. styl. ulnae bis zur Spitze des vierten Fingers rechts 18 Cm., links 14,5 Cm.
Länge des fünften Fingers vom Metacarpalgelenk bis zur Spitze rechts 8,5 Cm., links 7 Cm.
Länge des vierten Fingers vom Metacarpalgelenk bis zur Spitze rechts 12,5 Cm., links 9 Cm.

1) Aehnliche Verdrehungen der Füsse werden auch bei Anencephalen oder monstris corde carentibus beobachtet. Siehe Elben, Dissert. Berlin 1821.

Höhe des rudimentären Mittelfingers rechts 2,5 Cm.
Länge vom Proc. styl. radii bis zum Ende des Daumens rechts 10 Cm., links 12,3 Cm.
Der kleine und vierte Finger rechts sind im ersten Gliede um 1,0 resp. 1,5 Cm. dicker als der entsprechende links.

Somit zeigten sich der rechte Unterarm und Finger, so weit sie entwickelt sind, hypertrophisch gegenüber der linken Seite. Die Annahme, dass diese stärkere Entwicklung durch forcirten Gebrauch entstanden sei, ist deshalb von der Hand zu weisen, weil neben der Dickenzunahme ein vermehrtes Längenwachsthum bestand. Taf. III. IV Fig. 17 gibt ein Bild der rechten Hand.

Ein Mal sahen wir den Riesenwuchs einzelner Zehen neben Exostosen- und Ecchondrosenbildungen am ganzen Körper und am kranken Fusse. Auch hier fand sich wieder eine Zehe atrophisch.

16. Beobachtung. *Multiple Exostosen. Ecchondrosis am linken Fussrücken. Atrophie der dritten, Hypertrophie der vierten und fünften Zehe.*

Friedr. Klose, 17 Jahre alt, ging am 27. Mai 1872 der chirurgischen Klinik zu. Er hatte mehrere Ecchondrosen und Exostosen von Jugend auf an beiden Tibiae und Fibulae, eine grosse Exostose an der linken Ulna und eine kleine am rechten Radius und Schlüsselbein. Sein Vater hat auch mehrere derartige Knochenauswüchse, wie er erzählt, und unter seinen Geschwistern zwei jüngere Brüder, während ein Bruder und zwei Schwestern frei sind. Auch auf dem linken Fussrücken entsprechend dem Capitulum ossis metatarsi quarti hat er eine Exostose, deren breite, plattrunde Oberfläche 3 Cm. Umfang hat. Dieselbe ist in der letzten Zeit stark gewachsen und zwingt den kleinen Patienten Hülfe in der Klinik zu suchen, weil er keinen Schuh mehr tragen kann. Die Exostose war 3 Cm. hoch, der Stiel derselben ziemlich schmal. Die dritte Zehe des Patienten war um die Hälfte kürzer und schmäler, als normal, dagegen die vierte, besonders im letzten Gliede, um 1,5 Cm. dicker als die rechte und um 1 Cm. länger, die fünfte um 0,5 Cm. dicker und um 0,7 Cm. länger als die rechte.

Die Exostose wurde mit dem Meissel abgetragen. Sie sass auf der Epiphyse und hatte einen dicken knorpligen Ueberzug. Die Heilung geschah prima intentione. (Taf. III. IV Fig. 18.)

Wir haben schon bei den einzelnen Fällen des angeborenen Riesenwuchses das Eigenthümliche, welches dieselben anderen Beobachtungen gegenüber darboten, kurz hervorgehoben; können uns also eine Recapitulation der Erscheinungen ersparen. Nur das wollen wir hervorheben, dass wir die Sensibilität der hypertrophischen Glieder fast durchgehends abgestumpft gefunden haben, weil Busch ausdrücklich bemerkt, dass sie ihm und anderen Beobachtern fast in allen Fällen normal erschien. Das mag wohl daran liegen, dass von den früheren Beobachtern die Prüfungen auf Sensibilitätsstörungen nicht mit der Genauigkeit und mit den verfeinerten Hülfsmitteln

der Neuzeit vorgenommen wurden, wie von uns. Auch die Temperatur fand Busch in seinen Fällen normal, und darin stimmen ihm wieder die meisten Autoren bei. Wir sahen dieselbe in den hypertrophischen Gliedern wiederholt herabgesetzt, wie Curling, und konnten auch die Angaben Wulff's bestätigen, dass die Kranken über schnellere Abkühlung der hypertrophischen Glieder bei kaltem Wetter klagten. — Charakteristisch für den angeborenen Riesenwuchs ist die weiche Consistenz und normale Beschaffenheit der Haut, welche sich gerade bei den erworbenen Formen so wesentlich ändern.

In Betreff der Beschaffenheit der Gefässe an den hyertrophischen Gliedern stimmen unsere Angaben mit der Mehrzahl der Autoren überein. Die Arterien waren in keinem Falle nachweisbar vergrössert. Nur Reid und Annandale haben wesentliche Zunahme derselben beschrieben. In allen Fällen aber waren die Venen erweitert. Wagner, Virchow und Leisrink sahen dieselben sogar varicös entartet. Die Verdickung und Starrheit der Venenwandungen, die Busch als einen constanten Befund aufführt, konnten wir in unseren Beobachtungen nicht nachweisen. Auf die von uns wieder beobachtete Erweiterung und cavernöse Entartung der Lymphgefässe an hypertrophischen Gliedern hat Virchow in gründlichen Auseinandersetzungen und eingehenden Studien wiederholt hingewiesen. An den Nerven konnten wir in den von uns anatomisch untersuchten Fällen keine Veränderungen wahrnehmen. Chelius und Alibert wollen an elephantiastisch entarteten Gliedern Neuritis nodosa in beträchtlichem Grade gesehen haben. Mir scheinen das aber secundäre Ereignisse zu sein, wie in unserer zweiten Beobachtung.

Ich möchte diesen Bericht über die von uns beobachteten Fälle von angeborenem Riesenwuchs nicht schliessen, ohne auf einige ätiologische Momente die Aufmerksamkeit zu lenken. Virchow[1]) hebt bereits in seiner Geschwulstlehre hervor (S. 316), dass sich die congenitalen Formen der Elephantiasis besonders bei acephalen und aniden Missgeburten fänden. In der überaus sorgfältig gearbeiteten Dissertation von E. Elben[2]), De Anencephalis seu monstris corde carentibus finde ich diese Thatsache voll bestätigt, wie Taf. I, 1; II, 1; V; VI, 1; XII, XVII, XVIII zeigen. Claudius hat schon darauf aufmerksam gemacht und auch Virchow deutet es kurz an, dass die unvollkommene oder richtiger wohl umgekehrte Circulation bei diesen Missgeburten vielleicht das prädisponirende Moment dazu

1) Geschwülste S. 317. 2) Berlin 1821.

gibt.[1]) Diese Missgeburten wachsen und entwickeln sich nur unter der Bedingung, dass gleichzeitig ein anderer Zwillingsfoetus vorhanden ist, dessen Gefässsystem so mit der herzlosen Missgeburt zusammenhängt, dass seine Herzthätigkeit und sein Blut die Gewebsernährung beider Individuen besorgen kann. Das Blut muss daher bei einem Acephalus acardiacus in einer der normalen entgegengesetzten Richtung strömen, indem es durch die Art. umbilicalis demselben vom normalen Zwillinge zuströmt und durch die Vena umbilicalis und durch die Placenta wieder in den Kreislauf des normalen Foetus zurückkehren muss. Diese totale Umkehr des Kreislaufs muss Veränderungen der Blutvertheilung zur Folge haben, wodurch einige Theile spärlicher, andere reichlicher mit Blut versorgt werden und es erscheint a priori höchst wahrscheinlich, dass hierdurch Veränderungen der Wachsthumsverhältnisse der einzelnen Theile entstehen können, welche an den Formen der Glieder der Missbildungen und an den Formen der Missbildungen selbst einen gewissen Antheil haben.

Eine zweite Thatsache, welche einiges Licht auf das Zustandekommen des Riesenwuchses im Foetalleben wirft, ist das öftere Vorkommen desselben an intrauterin abgeschnürten Gliedern. Miram[2]) sagt in seiner gründlichen Dissertation „Zur Casuistik der spontanen Amputation und ihre Folgezustände“: In einzelnen Fällen zeigen die neben verstümmelten Fingern intact gebliebenen oder nur mit einer Schnürfurche versehenen Glieder eine eigenthümliche Grösse und Dicke. Der einschnürende Ring, fügt er S. 18 hinzu, würde hierbei in ähnlicher Weise wirken, wie etwa die circuläre Narbe eines Unterschenkelgeschwüres. Die Stauung des Blutes und der Lymphe müssen in beiden Fällen dieselben sein und auch dieselben Consequenzen nach sich ziehen.

Es scheinen somit die Formen des angeborenen Riesenwuchses auf Circulationsstörungen in dem kranken Gliede während des foetalen Lebens zurückzuführen sein, und zwar auf Störungen des venösen Blut- und des Lymphstromes bei wenig oder gar nicht gestörter arterieller Zufuhr. Für diese Annahme spricht auch die auffallende Entwicklung des Venensystems in derartigen Gliedern. Je nachdem nun, sagt Virchow[3]), dieser krankhafte Vorgang früher oder später während des Uterinlebens beginnt, ist auch das Resultat ein etwas verschiedenes. Ist das Fett im Unterhautzellgewebe be-

1) Siehe auch Panum, Virchow's Archiv, LXXII. S. 76.
2) Dorpat 1877. S. 17. 3) l. c. S. 317.

reits entwickelt, so tritt mehr eine Polysarcie ein. Beginnt die Störung aber zu einer Zeit, wo noch Schleimgewebe unter der Haut liegt, so bleibt auch später ein mehr lockeres, weiches, zuweilen gallertartiges, ödematöses Gewebe fortbestehen. In ihm findet sich in der Regel eine Reihe von anderen Eigenthümlichkeiten, die in dem Maasse nicht bei der erworbenen Elephantiasis vorkommen. Es sind nämlich hyperplastische Entwicklungen der in das Bindegewebe eingelegten Theile, und zwar insbesondere der Gefässe, häufig auch der Nerven, ja zuweilen auch der Muskeln und Knochen.

Wodurch entstehen aber die Circulationsstörungen an derartigen Gliedern, da man doch in der Mehrzahl der Fälle keine Strangulationsmarke an denselben findet? Wahrscheinlich durch die Lage der Glieder im Uterus, durch welche ein Druck auf die abführenden Venen und Lymphgefässe ausgeübt wird, der stark genug ist, um hemmend auf die Circulation zu wirken, und schwach genug, um nach der Geburt des Kindes keine Spur zu hinterlassen an dem Gliede. — Trélat[1]) nimmt eine partielle Paralyse der vasomotorischen Nerven als Grund dieser congenitalen und häufig progressiven Hypertrophie an und stützt sich dabei auf die Versuche von Cl. Bernard und Schiff. Gegen diese Ansicht, die überhaupt schwer zu beweisen sein dürfte, spricht aber die normale Temperatur des hypertrophischen Gliedes und ihre normale Farbe. Broca[2]) verwirft dagegen die Ansicht des vasomotorischen Ursprunges dieser Missbildungen. Er betrachtet als letzte Ursache eine noch unbekannte Störung des epiphysären und periostalen Knochenwachsthums, unter deren verstärktem Ernährungseinfluss auch die Massenzunahme in den übrigen Weichtheilen zu Stande komme. Mit dieser Hypothese ist aber wenig geholfen, da sie ja immer noch dunkel lässt, woher die Störung im Knochenwachsthum während des foetalen Lebens kommt. Es ist ja immerhin möglich, dass die Knochen zuerst hypertrophisch angelegt werden — zu beweisen wird das aber schwerlich sein.

In keinem unserer Fälle konnten wir hereditäre Momente entdecken, wie Curling und besonders Hecker in seiner klassischen Beobachtung. Unsere Fälle standen immer einzig in der Familie da. Wie bei Klein gaben auch bei uns die Mütter als möglichen Grund der Missbildung ein Versehen während der Schwangerschaft an.

Was die Therapie anbetrifft, so liegt in der Exstirpation und

1) Archiv. gener. de med. Mai-Juni 1869.

2) Massonaud, Thèse de Paris. No. 80. Paris 1874.

Amputation die einzige Hülfe. Von der Compression, welche Passavant mit Erfolg angewendet haben will, habe ich keine Wirkung gesehen. Schwache Grade derselben halfen nichts, und höhere wurden nicht vertragen.

Bemerkenswerth ist, dass der angeborene Riesenwuchs der Extremitäten niemals schon im foetalen Leben so bedeutende Dimensionen erreicht, um ein Geburtshinderniss zu werden. In allen von mir beobachteten Fällen wussten die Mütter von einer besonders schweren Entbindung nichts zu erzählen. Weder in den Handbüchern von Schroeter und Hohl, noch in den Monographien und Thesen von Herrgott, Parnier und Joulin über Geburtshindernisse durch Krankheiten des Foetus habe ich eine derartige Beobachtung gefunden.

Nachträglich füge ich noch zwei Fälle von Riesenwuchs hinzu, welche ich inzwischen beobachtet habe:

17. Beobachtung. *Hyperplasia hallucis et dig. II. pedis dextri. Verbiegungen der Zehen.*

August Kieslich, Arbeitersohn aus Kainsdorf bei Neisse, 14 Jahr alt, recipirt 10. Mai 1879.

11. Mai. Anamnese. Patient stammt aus einer gesunden Familie. Die Eltern, welche nicht unter einander verwandt sind, leben, ebenso eine Schwester und haben keinerlei Missbildungen. Patient selbst ist stets gesund gewesen. Schon bei seiner Geburt fiel es auf, dass die erste und zweite Zehe des rechten Fusses die anderen Zehen an Grösse bedeutend übertrafen. Dies belästigte den Patient jedoch so wenig, dass er ohne Schwierigkeit laufen lernte. Als er aber nun in die Pubertätsjahre kam und wuchs, erfuhren denn auch diese beiden Zehen ein so bedeutend schnelleres Wachsthum, dass er nur mit einem sehr breiten Stiefel besonderer Form laufen konnte. Der Stiefel des rechten Fusses hat vorn eine Sohlenbreite von 11,5 Cm., der des linken von 8 Cm. Ausserdem aber versagen ihm die Zehen ihren Dienst, besonders beim schnellen Laufen, so dass Patient dringend die Entfernung derselben wünscht.

Status praesens. Patient ist ein für sein Alter kräftiger, mittelgrosser Knabe. Seine Hände und sein linker Fuss sind gracil gebaut, ohne jede Abnormität. Am rechten Fuss sind die grosse und zweite Zehe bedeutend vergrössert, besonders verbreitert und bewirken sowohl dadurch, als durch ihre falsche Stellung eine bedeutende Verbreiterung der Spitze des rechten Fusses. Bei einer genaueren Messung ergeben sich folgende Maasse:

	rechts	links
Entfernung der grossen Zehenspitze bis zum Hacken . .	22 Cm.	20 Cm.
Umfang des Fusses an der Basis der kleinen Zehe gemessen	22 „	19 „
Dorsalbreite an der kleinen Zehe	9 „	8 „
Länge der grossen Zehe vom Metatarsalgelenk bis zur Spitze	6,5 „	5 „
Umfang der grossen Zehe	12 „	8 „

	rechts	links
Entfernung des äusseren Randes der zweiten Zehe vom inneren Rande der grossen Zehe	7 Cm.	4 Cm.
Breite des Zwischenraumes zwischen grosser und zweiter Zehe	1½ „	¾ „
Entfernung der Metatarsalgelenke der ersten und zweiten Zehe	4 „	2,5 „
Länge der zweiten Zehe	6 „	4 „
Umfang der zweiten Zehe	12 „	6,5 „

Die grosse Zehe ist besonders in ihrem Querdurchmesser bedeutend vergrössert, und mehr in diesem als in ihrem Längsdurchmesser platt gedrückt. Der Nagel ist gut erhalten, nur im Verhältniss zur Grösse der Zehe klein. Wenn der Patient steht, kann diese Zehe in eine Hyperextension von fast 90° zur Axe des Fusses gebracht werden. Während die grosse Zehe in der Axe des Fusses steht, weicht die durch ein fast 2 Cm. grosses Interstitium von ihr getrennte zweite Zehe bedeutend davon ab, so dass sie mit der Axe des Fusses einen Winkel von ungefähr 130° bildet. Sie ist ganz besonders vergrössert und wird mit ihrer ganzen plantaren Fläche zum Gehen benutzt. Dem entsprechend ist dieselbe auch mit einer stark rissigen harten Epidermis versehen, die ohne Contour an der Basis der Zehe in den Ballen der grossen Zehe übergeht. Auch diese Zehe lässt sich beim Stehen des Patienten in eine bedeutende Hyperextensionsstellung bringen. Durch eine deutliche, ziemlich tiefe Furche setzt sich das erste Glied der Zehe vom hinteren Gliede ab, sowohl auf der dorsalen als auf der plantaren Seite. Es ist kulpig nach aufwärts gebogen, so dass der Nagel nach aufwärts gerichtet ist und nicht wie bei den anderen Zehen von hinten oben nach vorn unten, sondern von vorn unten nach hinten oben verläuft. Er ist nur wenig vergrössert (2,5 Cm. lang) gegenüber dem der zweiten Zehe des gesunden Fusses. Wie schon erwähnt, wird das zweite Glied nicht wie bei den anderen Zehen beim Gehen dorsal extendirt gehalten, sondern berührt mit seiner ganzen plantaren Fläche den Boden. Dem entsprechend erfährt der Ballen des rechten Fusses eine bedeutende Verbreiterung gegenüber dem des linken. Die dritte Zehe des rechten Fusses ist durch die Abduction der zweiten etwas zur Seite gedrückt, aber sonst normal gebaut, ebenso wie die vierte und fünfte.

12. Mai. Exarticulation der zweiten Zehe. Der Durchschnitt derselben zeigte folgende Veränderungen. Während der grösste Theil der Hypertrophie der Zehe auf Wucherung des Panniculus adiposus kam, erschienen die drei Phalangen nicht hypertrophirt, und durch die zwei Gelenke mit einander verbunden. Die erste Phalanx zeigte ihre gewöhnliche Grösse, ihre normale Epiphysenlinie. Die zweite Phalanx erschien bedeutend verkleinert, in einen fast würfelförmigen Körper verwandelt, der aber durch zwei Gelenkflächen von den beiden anderen Phalangen abgesetzt und mit ihnen durch zwei wirkliche Gelenke verbunden war. An seiner plantaren Fläche machte sich eine auffällige Einsenkung bemerkbar. An der ein wenig vergrösserten dritten Phalanx verlief die Epiphysenlinie unregelmässig, nicht parallel der Gelenkfläche, sondern unter einem Winkel zu ihr, so dass durch sie auf der Fläche ein Dreieck abgetheilt wurde, das der Epiphyse entspricht. Mit dem Periost der ersten Phalanx steht in inniger, fester Verbindung ein die plantare Fläche der zweiten Phalange, mit einem Vorsprunge in die beschriebene Vertiefung hineinragender Faserknorpel, der

aber durch einen Bindegewebsstreifen von der zweiten Phalanx getrennt und auf ihr verschieblich ist. Dieser Knorpel, der von der Sehnenscheide des Flexor ausgeht, dient der Flexorsehne als Anheftungspunkt.

13. Mai. Erster Verbandwechsel wegen Durchnässung des Verbandes. Wunde gut aussehend. Patient befindet sich wohl, schläft viel, ist fieberfrei.

16. Mai. Wunde bis auf eine kleine Partie in der Mitte per primam verklebt; Nähte entfernt, kein Fieber.

Diese Beobachtung reiht sich den einfachen partiellen Lipomatosen der Glieder an. Bemerkenswerth ist nur die eigenthümliche Configuration der Knochen in der erkrankten Zehe.

18. Beobachtung. *Partieller Riesenwuchs beider Füsse und des Gesichtes. Lymphangiektasie, verbunden mit Lipomatosis. Teleangiektasie.*

Helene Mann, 1½ Jahr alt, aus Bendzin, Buchhalterskind. Das Kind ist 13 Monate von der Mutter gestillt worden. Gleich bei der Geburt wurde die Missbildung gefunden. Elendes Kind, mässiger Grad von Hydrocephalus, auffallende Magerkeit, Drüsenschwellungen und Furunkeln an verschiedenen Theilen des Körpers. Abdomen sehr aufgetrieben, stark entwickelte Venen der Bauchdecken. Auf der rechten Seite des Leibes in der äusseren Seite des rechten Ober- und Unterschenkels grosse teleangiektatische Flecke, die beim Schreien des Kindes nicht schwellen und sich nicht über das Niveau der Haut erheben.

Rechte Gesichtshälfte stärker als links, besonders in der Gegend des Oberkiefers und Unterkiefers. Der rechte Arm, wie der linke sehr abgemagert. Thorax und Leib beiderseits gleich.

Rechtes Bein: Von oben bis unten stärker als das linke, auch 1 Cm. länger als dasselbe. Umfang des rechten Oberschenkels über dem Trochanter gemessen 25 Cm. (links 18 Cm.), in der Mitte 19 Cm. (links 16 Cm.), im unteren Drittel 15 Cm. (links 13 Cm.).

Der Umfang der Unterschenkel beträgt unterm Knie rechts 15,3 Cm., links 12 Cm., in der Mitte rechts 16,5 Cm., links 13 Cm., im unteren Drittel rechts 12,7 Cm., links 10 Cm.

Der rechte Fuss hat eine Länge vom Hacken über den Fussrücken bis zum Ende der zweiten oder grossen Zehe gemessen von 15 Cm., bis zum Ende der dritten Zehe von 14 Cm. Der Umfang des rechten Fusses über dem Os naviculare gemessen beträgt 15 Cm., über den Metatarsophalangealgelenken 17 Cm. Die grösste Geschwulst findet sich zwischen dem ersten und zweiten Metatarsalknochen. Die Planta pedis ist ganz intact.

Die grosse Zehe	rechts	2,5	Cm.	lang,	5	Cm.	Umfang
Die zweite	„	„	4,2	„	„	5,3	„	„
Die dritte	„	„	3,5	„	„	4,5	„	„
Die vierte	„	„	2	„	„	3	„	„
Die fünfte	„	„	2,5	„	„	4	„	„

Auf der Innenseite des rechten Unterschenkels, an der äusseren Seite des Oberschenkels finden sich mehrere kleine, über die Haut hervorragende, stecknadelkopf- bis linsengrosse Bläschen mit einem hellen Inhalte, welcher bei der Punction tropfenweise hervorfliesst und alle chemischen und mikro-

skopischen Charakteristica der Lymphe darbietet. Sie fliesst aber nur in geringen Quantitäten ab, so dass sie kaum gesammelt werden kann.

Der linke Fuss misst vom Hacken bis zum Ende der grossen Zehe 14 Cm., bis zum Ende der zweiten Zehe 14 Cm., bis zum Ende der dritten Zehe 12 Cm., bis zum Ende der vierten Zehe 10,5, bis zum Ende der fünften Zehe 10,3 Cm.

Die vierte Zehe steht etwas über der dritten Zehe.

Umfang des linken Fusses über dem Os naviculare gemessen 13 Cm., über den Metatarsalköpfchen 15 Cm.

Die grosse Zehe	4	Cm.	lang,	6,2	Cm.	Umfang
Die zweite „	4	„	„	6	„	„
Die dritte „	2,5	„	„	4	„	„
Die vierte „	2	„	„	3	„	„
Die fünfte „	2,5	„	„	4	„	„

Auch hier findet sich die grösste Geschwulst zwischen dem ersten und zweiten Metatarsalknochen, doch nicht so bedeutend, wie rechts.

Hervorzuheben sind noch starke Varicositäten an beiden Unterschenkeln, besonders rechts. Das Kind schwitzt viel, namentlich an der ganzen rechten Körperhälfte. Die Nägel zeigen keine Form- und Grössenveränderung.

Diese Beobachtung ist bemerkenswerth erstens wegen der Verbindung der verschiedenen Formen des Riesenwuchses: Lipomatosis, Lymphangiektasien, teleangiektatische Erweiterungen der Gefässe fanden sich neben einander; zweitens wegen der stark ausgesprochenen Vergrösserung und Erweiterung der Venen an den befallenen Theilen; drittens wegen der gleichmässigen und symmetrischen Affection beider Füsse; viertens wegen des, wenn auch nur angedeuteten, doch unverkennbaren halbseitigen Riesenwuchses, welcher den partiellen der beiden Füsse begleitete.

Zum Schlusse und gleichsam als Anhang möchte ich mir noch erlauben die Aufmerksamkeit auf einige seltenere Formen

B. des erworbenen Riesenwuchses

zu lenken.

a) Zur Elephantiasis.

Es liegt mir natürlich fern über die Elephantiasis der unteren Extremitäten, die zu dem täglichen Brote in den chirurgischen Kliniken gehört und deren Wesen und Werden von Virchow bis in die feinsten Züge geschildert und beschrieben ist, hier viele Worte zu machen. Nur einzelne seltenere Vorkommnisse bei der Elephantiasis möchte ich kurz erwähnen.

1. Eine sehr circumscripte Form der Elephantiasis sahen wir bei einer 26jährigen Person. Sie gab Folgendes über ihr Lei-

den an: Der Vater starb an Abzehrung, die Mutter lebt noch. Im Alter von 1¾ Jahr wurde sie von essentieller Lähmung beider Beine, vorwaltend des rechten, mit nachfolgendem Pes equino-varus befallen. Erst im 5. Lebensjahre fing Patientin an mühselig zu gehen, wobei sie den Unterschenkel stark schleppte. Seit mehreren Jahren hatte Patientin ein Decubitalgeschwür auf der Aussenseite des rechten Fusses, das seit Jahresfrist heftig zu wachsen und zu wuchern anfing und Patientin ganz am Gehen hinderte. Gut genährte, grosse, sonst gesunde Person. Lähmung beider Unterschenkel mit Pes equino-varus-Stellung dritten Grades. Sensibilität und Sphincteren intact. Das rechte Fussgelenk erscheint um 4 Cm. verdickt. Abwärts vom Sprunggelenk ist der Fussrücken mit strahligen Höckern besetzt, welche durch 5—15 Mm. tiefe Furchen von einander getrennt sind. In der Mitte und an der Aussenseite des Fussrückens zeigt sich ein Tumor mit sehr höckeriger Oberfläche, welcher einen Umfang von 30 Cm., einen Durchmesser von 12 Cm. und eine Höhe von 5 Cm. hat. In der Mitte desselben sitzt ein kraterförmiges Geschwür von Handtellergrösse. Der Tumor fühlt sich hart an, ist nicht schmerzhaft. Er setzt sich aus grösseren Knollen zusammen. Die Haut darüber ist, so weit sie nicht durch die Ulceration zerstört wurde, verdickt, rauh, mit unzähligen kleinen Knötchen und Warzen bedeckt. Die Ulceration dringt nicht bis auf den Knochen oder bis in die Gelenke (Taf. III. IV Fig. 19a).

Es wurde die Amputatio cruris nach Pirogoff gemacht. Tibia und Fibula waren in der unteren Epiphyse sehr verdickt und mussten weit entfernt werden, um die Kappe herbeiziehen zu können. Verband nach Lister. Heilung ohne Störung nach 6 Wochen. Die Untersuchung des amputirten Fusses ergab die Knochen desselben intact. Der Tumor wurde ganz von dicken Bindegewebsschwielen und verdickter Haut gebildet.

2. Eine colossale elephantiastische Entartung beider Unterextremitäten fand sich in folgender Beobachtung, von der mir nur äusserst geringe Daten zur Verfügung stehen. Der Träger der auf Taf. III. IV Fig. 19b dargestellten Beine war ein 42jähriger Bauer, welcher lange Zeit an chronischen Unterschenkelgeschwüren und früher an tiefen lupösen Ulcerationen in den Schenkelbeugen, an den Oberschenkeln und am Kreuzbein, die mit tiefen, strahligen Narben geheilt waren, gelitten hatte. Die Haut beider Beine war pergamenthart und mit unzähligen Warzen und Knollen bedeckt. Beide Beine waren colossal verdickt, an der hinteren Seite des linken Oberschenkels besonders hingen knollige Tumoren von

dem Umfange eines Manneskopfes. Von den Gefässen liess sich nichts durchfühlen, Venennetze und varicöse Entartungen der Venen in der Haut nicht nachweisen. Die Zeichnung (Taf. III. IV Fig. 19 b) gibt das beste Bild des furchtbaren Leidens, da die Maasse darauf genauer angegeben sind. Ueber das weitere Schicksal des Patienten ist mir nichts bekannt.

3. Bei der Elephantiasis, die von Jugend her besteht oder bis zum 20. Jahre sich entwickelt, sah ich jedes Mal nicht nur eine beträchtliche Dicken-, sondern auch eine bemerkenswerthe Längenzunahme der Knochen des kranken Gliedes. In einem solchen, von mir amputirten Falle betrug die Verlängerung der Unterschenkelknochen 3 Cm., in einem zweiten, ähnlichen, von mir secirten 3½ Cm. gegenüber dem gesunden Gliede. Ich behandle zur Zeit einen jungen 30jährigen Mann aus Rawicz, welcher in der Jugend (5. bis 12. Jahr) lupöse Ulcerationen in der rechten Kniekehle, in der rechten Inguinalfalte und an der vorderen Fläche des rechten Oberschenkels gehabt hat. Es besteht bei dem Patienten nun eine Elephantiasis des ganzen rechten Beines mit einer Verlängerung desselben um 5 Cm., von denen 3 auf den Unterschenkel, 2 auf den Oberschenkel kommen. Die Differenz der Circumferenz beider Beine beträgt durchschnittlich 6—9 Cm. Dieser Vorgang erinnert an die von Schneider (v. Langenbeck's Archiv IX. S. 921) berichtete Thatsache der Verlängerung eines Gliedes nach längerem Bestehen grosser Unterschenkelgeschwüre.

b) Die Trommelstockfinger.

Es ist eine bekannte Thatsache, dass sich bei Patienten, welche an Phthisis pulmonum oder an eitriger Pleuritis mit chronischem Verlaufe leiden, eine eigenthümliche Verunstaltung der Finger entwickelt, die man als Trommelstockfinger bezeichnet hat. Das Nagelglied wird wesentlich dicker und länger, der Nagel breiter und massiver. Dadurch sticht derselbe grell von den meist abgemagerten anderen Fingergliedern ab. Bei der anatomischen Untersuchung solcher Finger zeigt sich eine gleichmässige Zunahme sämmtlicher Gewebe bei normalem Bau derselben. In der Mehrzahl der Fälle finden sich nur die Finger der Hände afficirt, wiederholt habe ich aber noch dazu die Zehen in derselben Weise erkranken sehen. Die Zehen erkrankten niemals allein. Diese Missbildung tritt immer erst ein, wenn Febris hectica bei solchen Patienten besteht. Ob dieselbe eine Folge der brennenden und stark schwitzenden Handteller und Fusssohlen in der Febris hectica ist? Während der Dauer dieses Symptoms

ist constant eine Steigerung der Temperatur in den Handtellern vorhanden, welche die des anderen Körpers, wie ich mich überzeugt habe, um 1° C. und mehr überragt. Liegt diesen Erscheinungen, wie es doch wahrscheinlich ist, eine periodisch wiederkehrende Lähmung der Gefässverengerer zu Grunde, so könnte man in der damit zusammenhängenden Verlangsamung der Blutcirculation, die an der Peripherie der Glieder ihr Maximum erreichen würde, und in der dadurch ermöglichten stärkeren Ernährung und plasmatischen Durchtränkung dieser Gewebe eine Erklärung für dieses abnorme Wachsthum des Endgliedes der Finger und Zehen bei solchen Patienten suchen. In diesen Tagen habe ich aber einen Fall beobachtet, in welchem die Trommelstockfinger sich fanden und doch keine Eiterung in der Brusthöhle und kein hektisches Fieber bestanden.

22. Beobachtung. *Craniotabes. Rachitis. Trommelstockfinger und vermehrtes Wachsthum der Finger an den Händen und der Zehen.*

Gertrud Robinson, Feuerwehrmannskind, 3 Jahr alt, aus Breslau. Die Mutter behauptet, dass das Kind bis zu einem halben Jahr gesund gewesen sei. Von da ab wurde dasselbe krank, bekam Erstickungsanfälle, Schielen und die eigenthümlichen Veränderungen an den Fingern und Zehen. In der letzten Zeit ist auch noch Oedem der Beine eingetreten. Zu Weihnachten 1876 sah ich die kleine Patientin. Dieselbe war in einem hohen Grade kachektisch. Fieber konnten wir nicht constatiren. Mässiges Oedem der Füsse war vorhanden. Thorax paralytisch, hoher Leib. Der Kopf sehr gross, Stirn- und Scheitelhöcker stark prominent, Fontanellen noch theilweis offen. An mehreren Stellen des Hinterkopfes fanden sich Defecte im Knochen, der grösste aber in dem unteren Abschnitte der Lambdanaht. Hier sind dieselben so beträchtlich, dass man bequem die Spitzen dreier Finger in dieselben legen konnte. In den psychischen Functionen des Kindes war eine Abnormität nicht zu constatiren. Es bestand Strabismus convergens mässigen Grades. Die von Elsässer beschriebenen dyspnoetisch-apnoetischen Zufälle, das Aufschreien im Schlaf traten immer ein, wenn das Kind auf dem Hinterkopfe lag. Der Kopf schwitzte beim Schlaf sehr stark. Keine Lähmung im Gesicht und an den Extremitäten. An beiden Händen fiel sofort die bedeutende Länge der Finger und besonders die dicke und kolbige Auftreibung des dritten Gliedes derselben auf. Wir verglichen die Hand mit der eines gleichaltrigen Kindes und fanden folgende Differenzen:

Vom Proc. styl. ulnae bis zum Metacarpo-Phalangealgelenk des Mittelfingers Länge 5 Cm., beim gesunden Kinde gleichfalls.

Breite vom zweiten Metacarpalknochen bis zum fünften 4,5 Cm., beim gesunden Kinde gleichfalls.

Länge	der	Finger:	des	5.	5	Cm.	(beim	gesunden	Kinde	4	Cm.
"	"	"	"	4.	6	"	"	"	"	4,5	"
"	"	"	"	3.	7	"	"	"	"	5	"
"	"	"	"	2.	6	"	"	"	"	4,5	"
"	"	"	"	1.	6	"	"	"	"	3,5	"

Umfang der Finger:	beim kranken Kinde:			beim gesunden Kinde		
	1. Glied	2. Glied	3. Glied	1. Glied	2. Glied	3. Glied
5. Finger	3,5 Cm.	3,5 Cm.	4 Cm.	3 Cm.	2,5 Cm.	2,5 Cm.
4. „	4 „	3,5 „	5,0 „	3 „	2,5 „	2,5 „
3. „	4,3 „	4,0 „	5,0 „	3 „	2,5 „	2,5 „
2. „	4,3 „	4,0 „	5,0 „	3,5 „	2,7 „	2,5 „
Daumen	5 „	— „	5,1 „	3,5 „	— „	3,5 „)

Dieselben Grössenverhältnisse boten die Finger an der anderen Hand dar. Die Nägel waren abnorm gross, sonst gut entwickelt. Die Gelenke gut entwickelt, frei beweglich. Sensibilität normal. Auffallend ist eine höhere Temperatur der Finger und der Hände und ein fortwährendes Schwitzen derselben. Der Schweiss steht in grossen Tropfen auf denselben und die Finger zeichnen sich schnell in ihren Contouren auf einer hellen Unterlage durch den herabfliessenden Schweiss ab. Die Mutter berichtet auch, dass sie fortwährend an den Fingern zu trocknen habe.

Die unteren Extremitäten sind im Knie leicht flectirt und abducirt, so dass ein leichtes Genu valgum besteht. Leichte Verbiegung der Unterschenkel. Die Füsse normal gebaut, die Zehen aber, wie die Finger der Hände, verlängert und im Endgliede kolbig verdickt, wenn auch in geringerem Grade. In der Sensibilität und Motilität keine Veränderung an den Füssen. Auch hier wieder besteht eine palpable Zunahme der Temperatur und eine starke und andauernde Schweissecretion.

So oft ich das Kind wieder untersuchte, konnte ich eine Zunahme in der Entwicklung der Trommelstockfinger constatiren. — Das Kind war sonst fieberfrei und erholte sich.

Diese Beobachtung zeigt auf das Bestimmteste, dass es die Eiterung nicht ist, auch nicht das hektische Fieber an sich, dem die Ausbildung der Trommelstockfinger folgt. Gemeinsam hatte unser kleiner Patient mit den Phthisikern nur die heissen und stark schwitzenden Hände. Wir glauben auch bei unserem Patienten diese Symptome auf eine locale vasomotorische Lähmung zurückführen zu müssen, obgleich wir den Grund derselben nicht mit Sicherheit angeben können. Wir können daher in dieser Beobachtung nur eine Bestätigung unserer oben kurz angedeuteten Hypothese finden. Auch das Auftreten der Trommelstockfinger bei einzelnen Herzfehlern, die mit starker Cyanose verbunden sind, spricht dafür, weil auch hier die Stagnation des Blutes an der Peripherie ihr Maximum erreichen muss.

Die Krümmung der Nägel in ihrer Längsrichtung, worauf Rühle[1]) besonderes Gewicht legt, findet sich an den Trommelstockfingern selten, wenn die Nägel regelmässig geschnitten werden.

---

1) v. Ziemssen's Handbuch V. 1. S. 85.

colossale Erkrankung der Knochen einer Extremität nach einer Contusion dürfte wohl einzig dastehen. Indessen glaube ich nach meinen Erfahrungen behaupten zu können, dass Zunahmen der Knochen einer Extremität in der Länge und Dicke nach Contusionen häufiger sind, als man bisher angenommen hat.

25. Beobachtung. Ich behandle zur Zeit noch einen Jungen von 13 Jahren aus Oberschlesien, welcher in seinem sechsten Lebensjahre am rechten Unterschenkel mit einem nur wenig beladenen Wagen überfahren wurde. Nach der Verletzung zeigten sich nur Blutunterlaufungen und mässige Schwellung an dem Gliede. Der kleine Patient konnte gehen, wenn auch anfangs mit Beschwerden. Nach einiger Zeit aber war in der Function des Gliedes keine wesentliche Störung mehr zu bemerken, doch ermüdete das rechte Bein leichter, auch traten ab und zu ziehende Schmerzen in demselben auf. Patient wurde aber niemals bettlägerig an dem kranken Gliede. Ein Jahr nach der Verletzung schon wollen die Eltern bemerkt haben, dass der Knochen des verletzten Beines dicker war als am linken Unterschenkel. Da aber der kleine Patient keine Störung davon hatte, so fragten sie auch nicht um Hülfe. So ist es allmählich fortgegangen, bis sie sich doch nach etwa drei Jahren entschlossen den Arzt zu fragen. Es wurden Jodtinctur, Ung. Kali jodati, Umschläge von Mutterlauge ohne Erfolg angewendet und die Curen wieder als nutzlos eingestellt. Es hat sich inzwischen niemals ein fieberhafter Zustand des kleinen Patienten oder eine entzündliche Reaction am kranken Bein eingestellt. Er war vielmehr völlig gesund dabei. Seit einem Jahre kenne ich den kleinen Patienten. Der rechte Unterschenkel war, als ich ihn sah, um 3 Cm. länger und um 4 Cm. dicker als der linke. Die Dickenzunahme kommt fast ganz auf Rechnung der Knochen, denn die Muskeln der rechten Seite sind schlaffer und dünner als die der linken. Besonders hat die Tibia an Umfang zugenommen, doch war auch die Fibula dicker und länger, als normal.

Die Auftreibung ist ziemlich gleichmässig, erreicht aber ihr Maximum in der Mitte und fällt besonders nach dem Fussgelenke zu beträchtlich ab. Der Knochen fühlt sich glatt und hart an, doch zeigt die Crista tibiae mehrere Unebenheiten. Die Form der Knochen hat im Ganzen nicht gelitten. Weder bei Druck noch spontan bestehen Schmerzen, nur ab und zu will Patient eine dehnende und ziehende Empfindung im Knochen haben. Auch der rechte Oberschenkel ist um $1\frac{1}{2}$ Cm. länger, als der linke. Der Knochen fühlt sich auch dicker an, so weit er der Palpation zugängig ist. — Das Bein ist somit um $4\frac{1}{2}$ Cm. länger als das linke. Auch am rechten Oberschenkel sind die Muskeln schlaffer und dünner, wie links. Die Haut zeigt keine Abnormität. Beim Gehen ermüdet Patient mit dem rechten Beine, welches er im Kniegelenk flectirt hält, sehr leicht, längere Wege kann er gar nicht mehr machen. Doch hat er auch nach grösseren Anstrengungen keine wesentlichen Schmerzen im Gliede. In dem Jahre meiner Beobachtung hat das Bein um 1 Cm. an Dicke zugenommen und ist auch um 0,5 Cm. länger geworden. Anderweitige Veränderungen sind aber nicht eingetreten. Alle Mittel, die ich angewendet habe, konnten bisher dem Leiden keinen Halt gebieten. Sonst ist der kleine Patient gesund und gut entwickelt.

Fig 1.



Fig. 2.

Fig. 13.

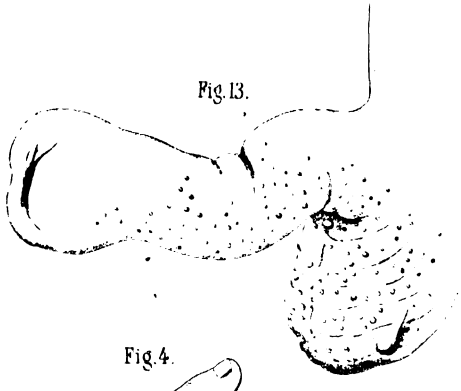

Fig. 4.

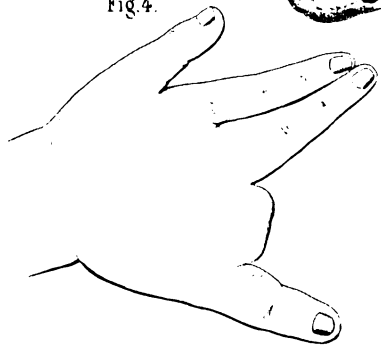

Fig. 5.

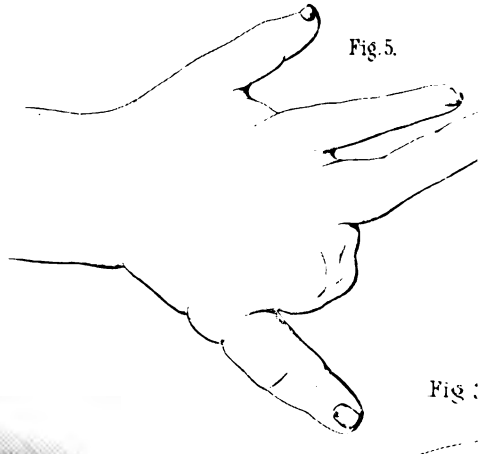

Fig. 7

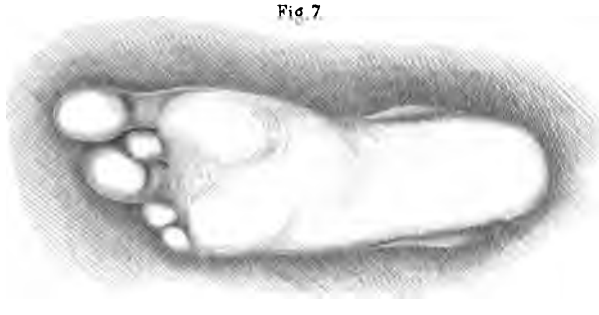

Fig. 8



Fig.8.

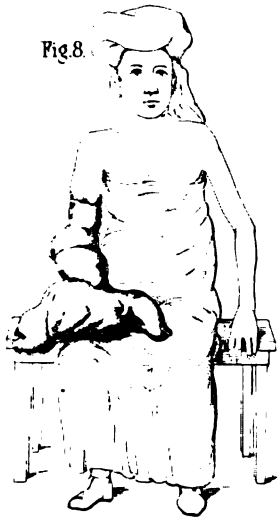

Fig.12.

Fig.6.

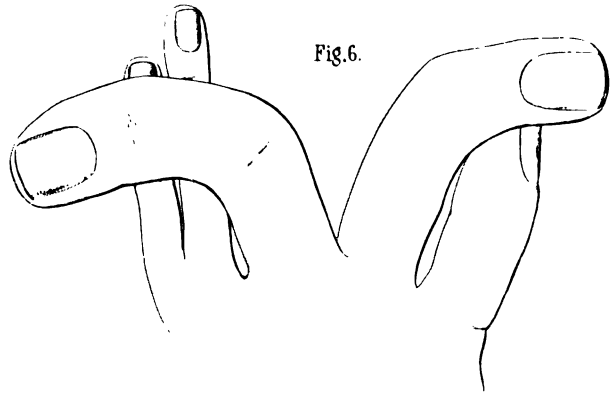

Fig.10.

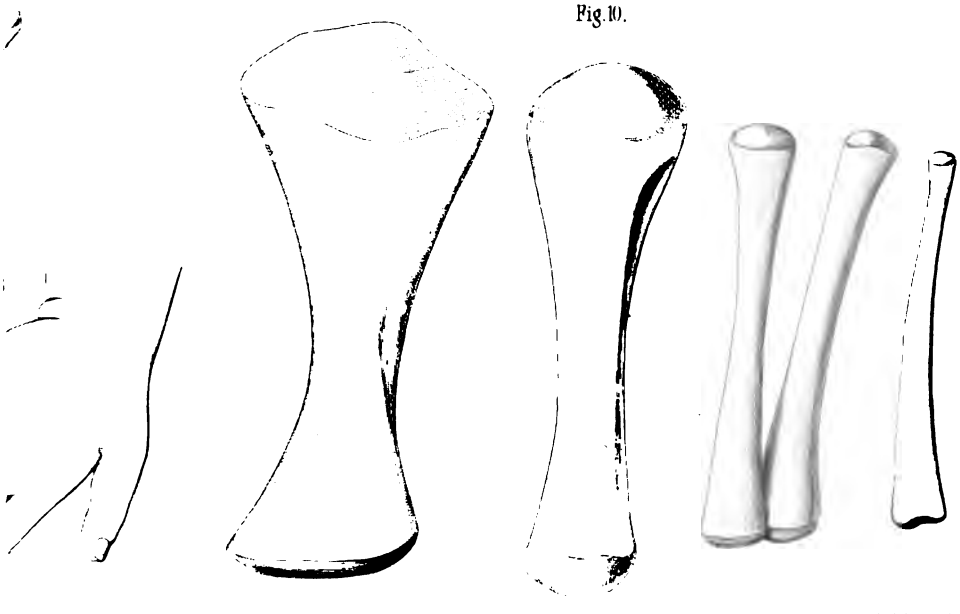

W. Vogel in Leipzig

Lith. Anst. v. A. Bruze Leipzig.

Fig 1.



Fig. 2.

Fig. 13.

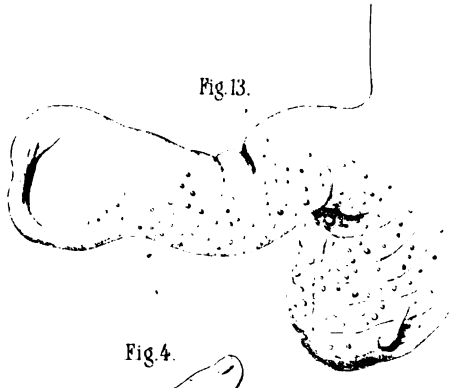

Fig. 4.

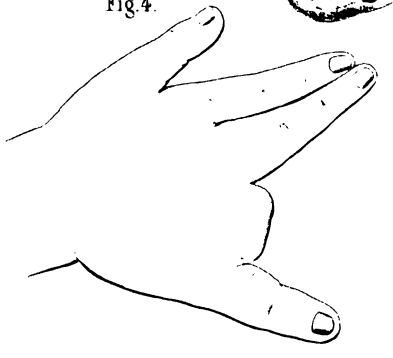

Fig. 5.

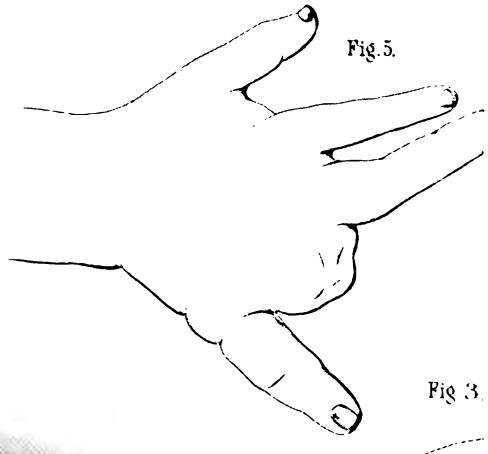

Fig. 7

Fig. 3.

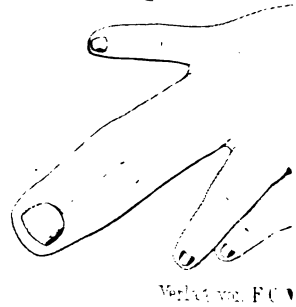

Fischer, Riesenwuchs.

Verlag von F. C. W.

Fig.8.

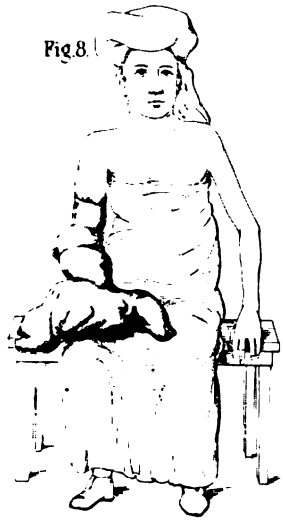

Fig.12.

Fig.6.

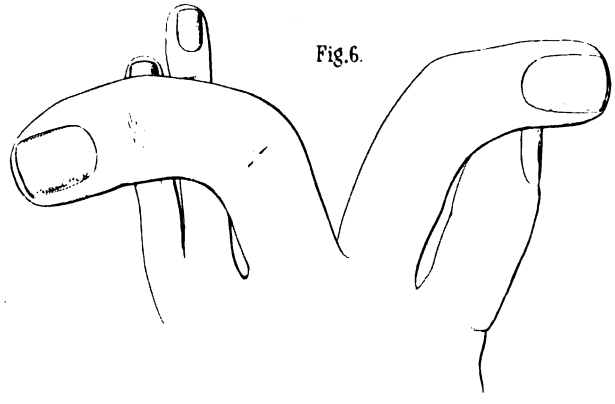

Fig.10.

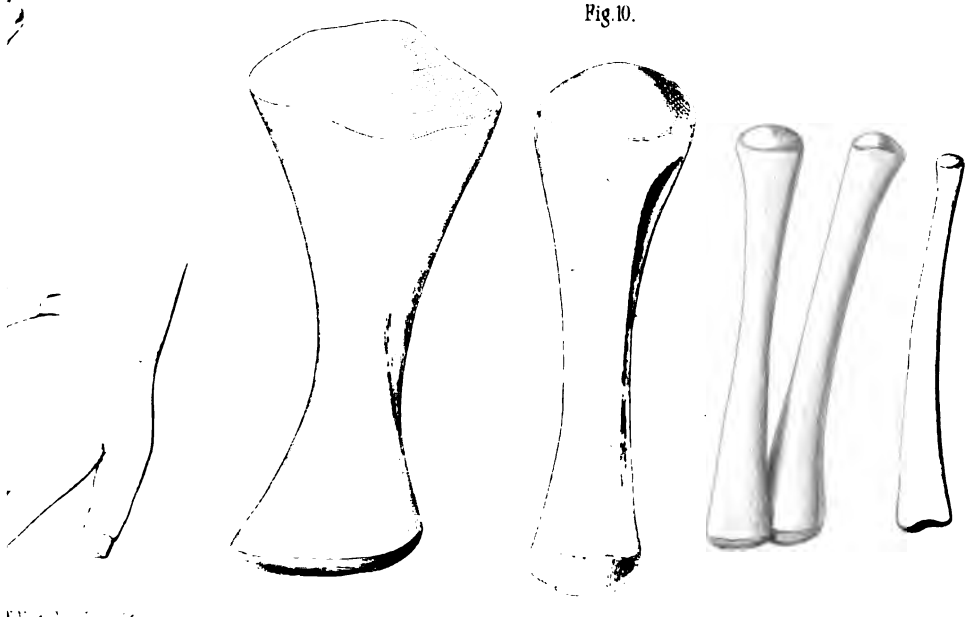

Fig. 9.

Fig. 16a.

Fig. 16b.



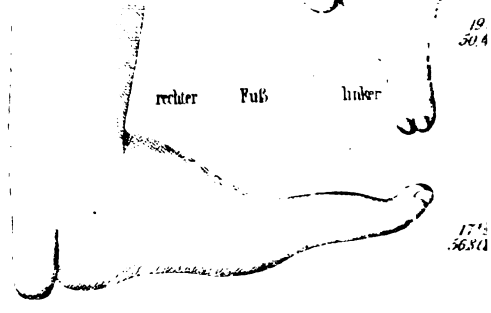

Fig. 16b.



Fig. 18.

Fig. 14.

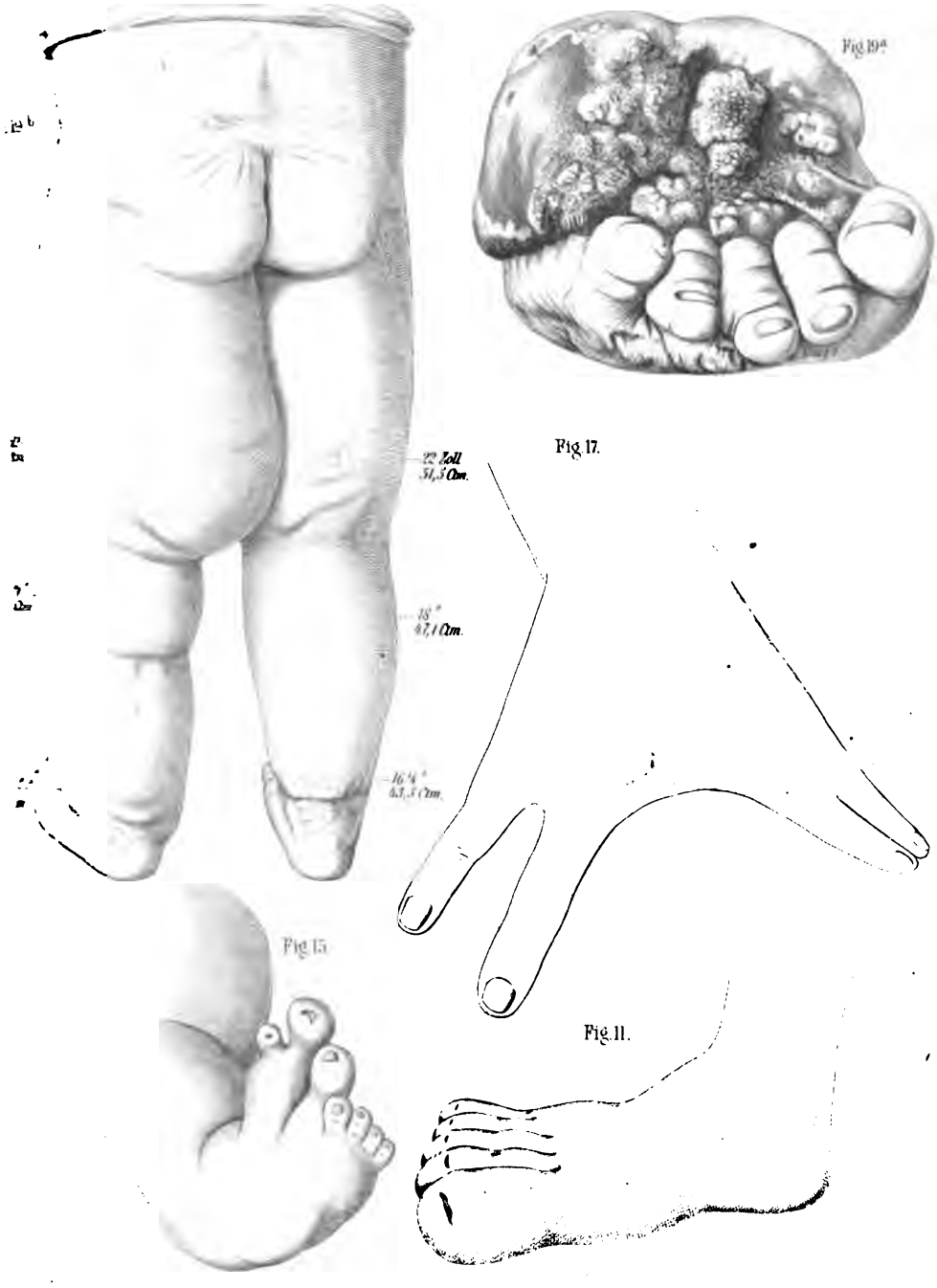
Fig 19a
Fig 17.
22 Zoll
51,5 Ctm.
18"
47,1 Ctm.
16 4"
43,5 Ctm.
Fig 15
Fig 11.

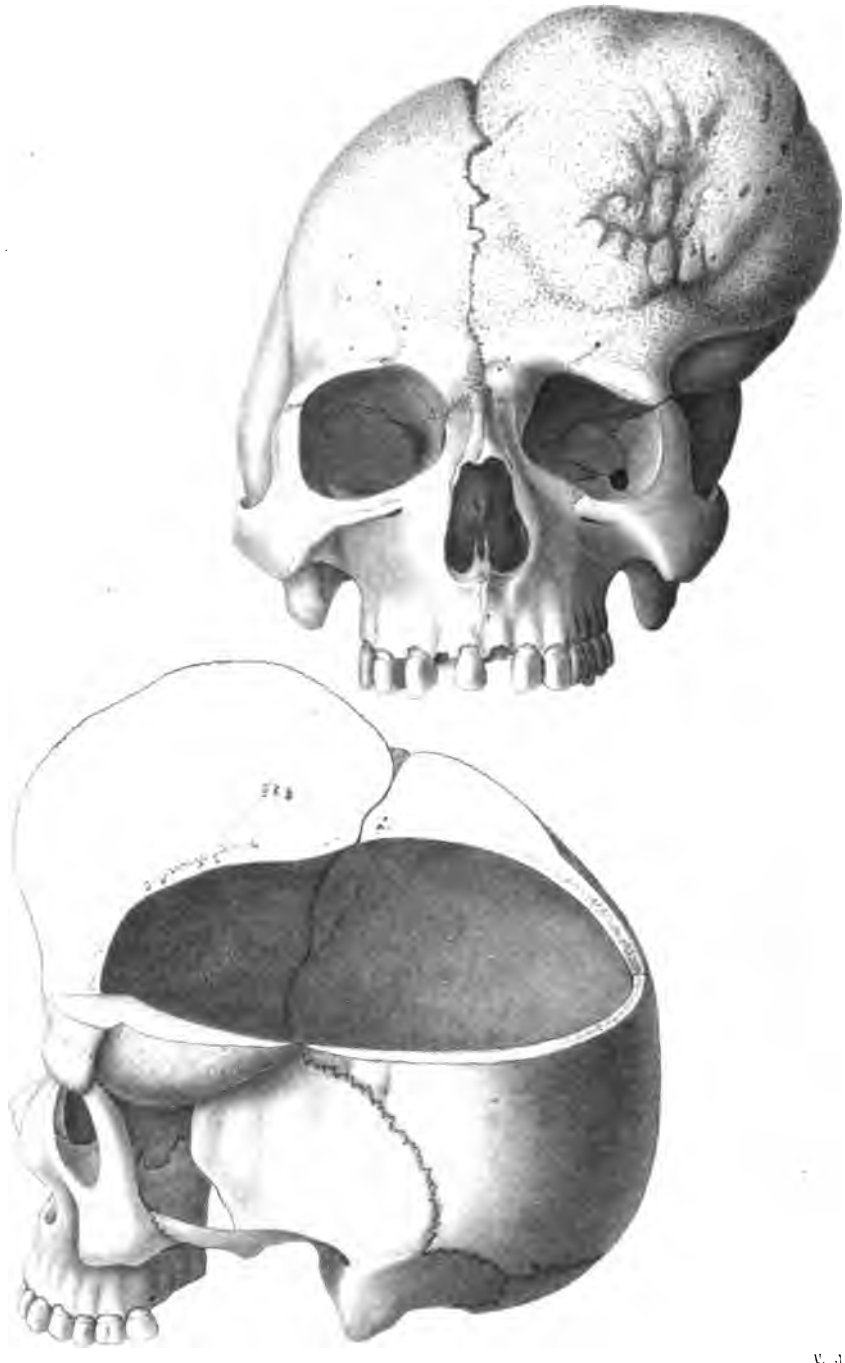

Fischer. Riesenwuchs.

Verlag von F.C.W.V.

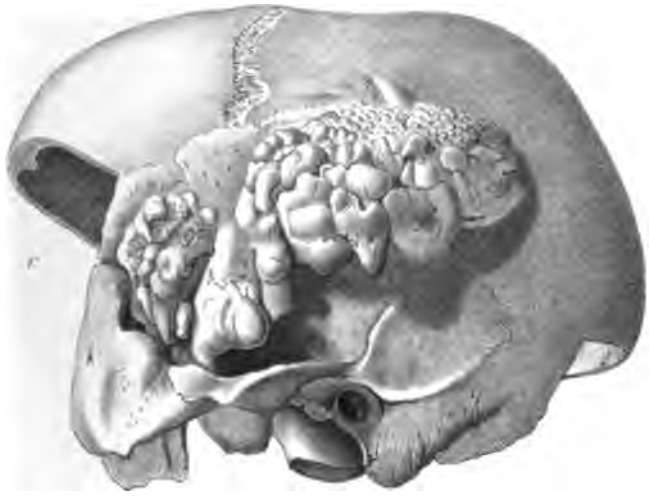

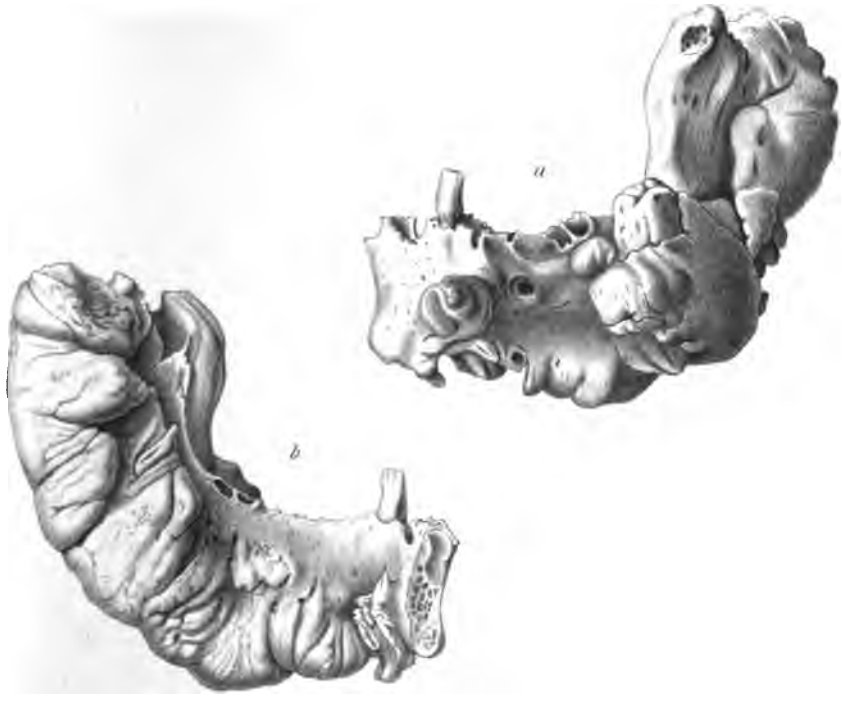

Lith. Anst. v. E. A. Funke, Leipzig

Man könnte hier einwenden, dass es sich bei dem kleinen Patienten um eine innere Erkrankung des Knochens, sei es einen Abscess oder einen Knochentumor oder um eine Nekrose etc. handle. Da sich aber in dem langen Zeitraum von 7 Jahren kein Zeichen für einen dieser pathologischen Processe gezeigt hat, so glaubte ich doch eine einfache Hypertrophie der Knochen in Folge der heftigen Contusion für die wahrscheinlichste Diagnose halten zu müssen. Diese Anschauung hat ja auch nichts Befremdendes mehr, seit wir aus den Beobachtungen Cloquet's, Parise's [1]), Ried's [2]), Humphry's [3]), Stanley's [4]), Paget's [5]), v. Langenbeck's [6]), Ollier's [7]), Bergmann's [8]) etc. wissen, dass bei Caries und Nekrose, aus denen Guersant's, Gerdy's [9]), Baizeau's [10]), Rokitansky's [11]), und Anderer, dass nach Knochenbrüchen, aus denen Paget's und Schneider's [12]), dass unter Geschwüren, aus der Broca's [13]), dass bei einem Varix aneurysmaticus sich vermehrtes Knochenwachsthum findet.

2. Das vermehrte Knochenwachsthum in Folge von Caries und Nekrose.

Ich habe schon erwähnt, dass man seit Cloquet die Thatsache kennt, dass die Caries und Nekrose der Knochen mit Zunahme des Knochenwachsthums einhergeht. von Langenbeck, Bergmann, Ollier, Poncet, Weinlechner, Schott [14]) und besonders Helferich [15]) haben bereits eine stattliche Zahl von Beobachtungen der Art zusammengestellt und selbst veröffentlicht, auch den Vorgang durch geistvolle Experimente aufzuklären gesucht, welche in neuerer Zeit wiederholt und bestätigt sind (Haab [16]) etc.). Es liegt mir fern, in diesen kurzen klinischen Mittheilungen auf das Wesen des Vorganges selbst eingehen zu wollen, welcher ja durch Ollier's

1) Rev. med. chir. Nov. 1854 u. Monit. des hôpitaux 1851.
2) Handbuch der chir. Anatomie von Fuehrer II. S. 1112.
3) Med. chir. Trans. 1862. p. 283 etc.
4) Diseas. of the bones 1839.
5) Lect. on surg. path. 1853.
6) Berliner klin. Wochenschrift 1869. S. 285.
7) Ponget, De l'osteite au point de vue de l'acroissement des os. Paris 1875.
8) Petersburger med. Zeitschrift XIV. 2. 1868.
9) Mal. des org. du mouvement. p. 119.
10) Compt. rend. de l'ac. des scien. 1854.
11) Lehrbuch 1856. II. S. 189.
12) v. Langenbeck's Archiv. X. S. 921.
13) Gurlt's Jahresbericht 1862. S. 80.
14) Jahrbücher für Kinderheilkunde 1869. S. 270.
15) Diese Zeitschrift Bd. X. S. 324 etc.
16) Experimentelle Studien etc. Leipzig 1875.

und Poncet's gründliche Arbeiten so wesentlich erhellt wurde; nur einige von mir beobachtete Fälle möchte ich kurz berichten. Das vermehrte Knochenwachsthum kommt bei der Nekrose relativ häufig vor. Ich kann nur über die letzten drei Jahre genauere statistische Angaben bringen. Unter 34 Fällen von Caries und Nekrose fand sich 23 mal (also in 70 Proc.) Vergrösserung des Gliedes. Ich habe also wie Ollier, Heineke[1]) und Andere, in der grössten Anzahl von Nekrosen eine Zunahme des Knochens gesehen, besonders da fast alle jugendliche Individuen betrafen, oder von Jugend auf bestanden hatten. Die Fälle von Caries und Nekrose, in denen eine Längenzunahme der Extremität bestand, betrafen durchweg Erkrankungen der Knochen der unteren Extremitäten. Doch erreichte in meinen Fällen die Wachsthumsstörung bei der Nekrose selten so hohe Grade, wie Bergmann und v. Langenbeck sahen und berichten. Ich führe zuvörderst zwei Fälle an, in welchen neben der Wachsthumsvermehrung der kranken Tibia eine solche der gesunden Fibula bestand; im zweiten Falle war auch noch das gesunde Femur um 1 Cm. verlängert.

26. Beobachtung *Multiple Nekrosen am rechten Beine. Verlängerung des kranken Gliedes um 3½ Cm., wovon 1½ Cm. auf das Femur, 2 Cm. auf die Tibia kommen. Die Fibula ist mit verlängert.*

15jähriger Knabe, schwächlich und dürftig genährt. Im 6. Lebensjahre nach einer starken Erkältung und Durchnässung unter lebhaften Störungen des Allgemeinbefindens Entwicklung multipler Nekrosen. Bei seiner Untersuchung fand ich zwei Fisteln am rechten Unterschenkel (und zwar die eine im unteren Drittel der vorderen Fläche der Tibia, die zweite im oberen Drittel der inneren Seite der Tibia), durch welche die Sonde in eine Cloake, mit Sequestern gefüllt, drang. Die Mutter erzählte, dass bereits mehrere kleine Sequester spontan ausgestossen seien. Am Femur rechts bestand auch eine Fistel in der Mitte der vorderen Fläche, durch welche man auch auf einen Sequester kam. Mir fiel es gleich auf, dass das kranke Bein länger war, als das gesunde. Bei der Messung stellte es sich nun heraus, dass die Verlängerung im Ganzen 3½ Cm. betrug, von denen 1½ Cm. auf den Oberschenkel, 2 Cm. auf den Unterschenkel kamen. Die Tibia war in ihrer ganzen Ausdehnung verdickt, doch nicht verbogen; die Fibula war ihr in der Verlängerung gefolgt. Auch das Os femoris fühlte sich verdickt an, erschien aber sonst von normaler Form und Gestalt. Die Operation verlief ohne üble Zwischenfälle.

27. Beobachtung. *Necrosis tibiae sinistrae. Verlängerung des Unterschenkels um 1½ Cm., des gesunden Oberschenkels um 1 Cm.*

9jähriges Mädchen. Necrosis tibiae fere totalis, offenbar von einer im 5. Lebensjahre überstandenen Osteomyelitis herrührend. Es zeigte sich

1) Volkmann's klin. Vorträge. Nr. 63.

bei der Messung eine Zunahme des Längenwachsthums am kranken Unterschenkel von 1 1/2 Cm., des linken Beines aber von 2 1/2 Cm. Die Fibula war mit vergrössert, die kranke Tibia sehr verdickt, doch nicht verbogen. Am Oberschenkel war ausser der Verlängerung etwas Krankhaftes nicht zu entdecken.

In einem dritten Falle trat ein stärkeres Wachsthum des Femur nach Verkürzung der Tibia ein, so dass beide Beine gleich lang wurden.

28. Beobachtung. *Osteomyelitis tibiae, mit totaler Nekrose endend. Nekrotomie. Verkürzung des linken Beines um 2 1/2 Cm. Nach zwei Jahren waren beide Beine gleich lang durch vermehrtes Wachsthum des sonst gesunden Femur.*

Es wurde im Sommer 1872 ein 11jähriger Knabe aus Oberschlesien gebracht, welcher eine Totalnekrose der linken Tibia hatte. Der kleine Patient war im Winter beim Schlittschuhlaufen eingebrochen mit dem linken Beine und dann ruhig noch Stunden lang weiter gelaufen. Drei Tage darauf erkrankte er mit heftigem Fieber, welches erst für einen Typhus genommen wurde. Nach einigen Wochen bemerkte man die grossen Abscesse am linken Unterschenkel. Bei der Entleerung derselben lag die ganze Tibia bloss. Der kleine Patient war sehr elend und fieberte noch immer. Ich exstirpirte das ganze nekrotische Knochenstück. Die Lade war sehr dünn und nur partiell vorhanden. Die Heilung verlief sehr langsam. Das kranke Bein war um 2 1/2 Cm. verkürzt. Nach zwei Jahren sah ich den kleinen Patienten wieder. Er hatte den erhöhten Schienenschuh abgelegt und hinkte gar nicht mehr. Bei der Messung des Gliedes fand ich das linke Bein mit dem rechten gleich lang; das linke, sonst ganz gesunde Femur war um 2 Cm. verlängert und dadurch die Differenz ausgeglichen.

Eine ähnliche Beobachtung von Holden theilt Paget mit.

Nachschrift: Während des Druckes dieser Arbeit beobachteten wir noch den nachfolgenden Fall, welcher ausser der beträchtlichen Verlängerung des Gliedes nach einer alten, spontan geheilten Nekrose noch das seltene Ereigniss darbot, dass an dieser Stelle sich nach einem bestimmten Trauma ein Carcinom entwickelte.

29. Beobachtung. *Alte Nekrose, später geheilt mit beträchtlicher Verlängerung des Gliedes. Entwicklung eines Krebses in der Narbe nach einem Trauma. Amputatio cruris. Heilung.*

A. P., Arbeiter aus Sausenberg, 32 Jahre alt, recipirt 1. Mai 1879.

Anamnese. Patient hat keine Kinderkrankheiten durchgemacht und ist auch sonst, mit Ausnahme seines jetzigen Leidens, stets gesund gewesen. Beide Eltern leben noch und erfreuen sich, ebenso wie seine Geschwister, der besten Gesundheit. Mit 7 Jahren bekam Patient eine Schwellung des linken Unterschenkels ohne jede angebbare Ursache, welche in Verschwärung überging. Ein handtellergrosses Geschwür, welches auf der Stelle der jetzigen Geschwulst sich etablirte, eiterte zwei Jahre lang und entleerte spontan gegen zwölf Knochensplitter, von denen der grösste die Länge eines Fingers hatte. Vorher hatte sich ein kleiner Knochensplitter durch

eine oberhalb dieses Geschwürs liegende, schnell heilende Fistel abgestossen, deren Residuen man noch in einer handbreit unter der Patella liegenden Narbe sieht. Das grosse Geschwür heilte ohne jede ärztliche Behandlung in einer Zeit von ungefähr zwei Jahren. Von da ab blieb dann Patient stets gesund, und hatte auch keine Schmerzen im linken Unterschenkel. Nur beobachtete Patient, dass derselbe immer schwächer blieb, als der rechte. Vor einem Jahre verletzte sich Patient durch Rollen eines Holzes auf einer Sägemühle wieder an der alten Narbe. Diese brach wieder auf und bedeckte sich in einem Umfange von dem eines Funfzigpfennigstücks mit rothen, üppigen Granulationen. Während diese anfangs an Grösse wenig zunahmen, wuchsen sie seit 2 Monaten so schnell, und zwar unter dauernden, besonders Nachts stark klopfenden Schmerzen; Blutungen aus der Geschwulst brachten den Patienten sehr herunter. Sonst ist Patient aber gesund. Husten, Lungenstechen ist nicht vorhanden, Appetit, Verdauung gut.

Status. Der schlank gewachsene, anämisch aussehende Patient benutzt beim Gehen fast nur sein rechtes Bein, das linke Bein hält er ein wenig flectirt; es erscheint etwas verlängert. In der That ist die Entfernung des inneren Condylus vom inneren Malleolus links 44 Cm., rechts 39 Cm., die des äusseren Condylus vom äusseren Malleolus links 43 Cm., rechts 40 Cm., der Umfang der Wade links 38 Cm., rechts 33 Cm. Die Haut des linken Unterschenkels ist bis auf eine schmale normale Partie dicht unterhalb des Kniegelenks und oberhalb des Fussgelenks prall gespannt, marmorirt, blauröthlich verfärbt, hart, aber uneben anzufühlen, ungleichmässig verdickt. Sie zeigt unterhalb des Kniegelenks, ungefähr im oberen Theil des mittleren Drittels der Tibia einen sich hauptsächlich an der Innenseite ausbreitenden, jedoch auch nach vorn herumgreifenden Substanzdefect, der von einem Tumor ausgefüllt ist. Dieser hat eine Breite von rechts nach links von 16 Cm. und eine Länge (von oben nach unten) von 12 Cm. Der Tumor erhebt sich mit seiner Oberfläche etwa 1—1,5 Cm. über die umgebende Haut, welche ganz besonders glänzend gespannt, aber durchschnittlich normal gebaut ist. Nur an der vorderen Grenze des Tumors greift die Haut, die hier in Narbengewebe verwandelt ist, wie eine Halbinsel in den Tumor hinein in einer Breite von 2 — 3 Cm. Dort wo die obere Grenze der Geschwulst die vordere Tibiakante schneidet, findet sich ein unregelmässiger Defect, etwas in die Länge gezogen, in der Breite von 3 Cm. der Haut, in dessen Grunde ein Stück rauhen trocknen Knochens blossliegt, ein Stück der Tibia. Die Geschwulst hat eine unregelmässig höckrige, mit stinkigem Eiter belegte, rothgefärbte Oberfläche, welche ganz an das Aussehen sehr üppig wuchernder Granulationen erinnert. An der Innenseite vertieft sich die Oberfläche an zwei Stellen einigermaassen; hier ist der Grund besonders stark mit Eiter belegt; zwei Fistelgänge führen hier in der Tiefe von 4—6 Cm. auf einen harten, unnachgiebigen, jedoch weich anzufühlenden Widerstand, auf nicht von seinem Periost entblössten Knochen. Die Tibia hat an ihrer normalen Gestalt viel eingebüsst. Von der breiten durch eine scharfe Kante sich abhebenden Innenfläche derselben fühlt man hier nichts. Sie ist in einen unregelmässig verdickten, rundlichen klobigen Knochen verwandelt.

7. Mai. Um die Diagnose sicher zu stellen, wurde heute ein Stück

aus dem Tumor exstirpirt, die Wundfläche geätzt mit Chlorzink und antiseptisch verbunden. Die mikroskopische Untersuchung der Geschwulst ergab eine Geschwulst, bestehend aus einem zellenreichen Granulationsgewebe mit zum Theil ektasirten Lymphräumen; in dem Granulationsgewebe fanden sich hier und da, unweit des Randes des excidirten Stücks Züge grosser epithelioider Zellen neben Hornkugeln. Da dadurch der krebsige Charakter der Geschwulst constatirt war, wurde den 12. Mai zur hohen Amputation des Unterschenkels geschritten.

20. Mai. Fieberloser Wundverlauf, gute Verklebung der Wundflächen.

Von den zur Zeit in der chirurgischen Klinik behandelten Nekrosen, welche bei den oben angeführten Zahlen nicht eingerechnet sind, findet sich bei zweien keine, bei den anderen folgende Wachsthumsstörung:

a) E. Juraschek, 25 Jahre alt. Geheilte Nekrose des rechten Beines, 1868. Distorsio genu et femoris im Alter von 15 Jahren. Ein Jahr darauf Nekrosenoperation im unteren Drittel des Femur an der hinteren und äusseren Fläche desselben. Später entleerten sich noch Sequester. Dann völlige Heilung. Jetzt ist das rechte Bein um 2 Cm. verlängert. Die Verlängerung kommt ganz auf den Oberschenkel.

b) Emma Fischer, 7 Jahre alt. Caries necrotica epiphyseos superioris tibiae sinistrae seit 3 Jahren. Der linke Unterschenkel ist 24 Cm. lang, der rechte 22½ Cm.

c) P. M., 13 Jahre alt. Vor 1 Jahre Osteomyelitis acuta nach einer Erkältung am rechten Oberschenkel. Bei der Incision sollen sich 3 Quart Eiter entleert haben. Jetzt totale umfangreiche Nekrose des Oberschenkels, die noch nicht ganz demarkirt ist. Kniegelenk frei. Verlängerung des Oberschenkels 1,5 Cm.

d) Matern, Joseph, 67 Jahre alt. Caries diaphyseos tibiae sinistrae seit 30 Jahren bestehend; linke Tibia 42 Cm., rechte 40 Cm.

e) Johann Domtke, 67 Jahre alt, Arbeiter. Angeblich von Jugend auf Nekrose im rechten Ober- und Unterschenkel. An der äusseren Seite des rechten Oberschenkels dicht über dem Kniegelenk zwei Narben, an der vorderen Fläche der Tibia eine ganze Reihe adhärenter Narben in einer Ausdehnung von 20 Cm.

Länge des rechten Oberschenkels von der Spina ilei anter. super. bis zum unteren Rand der Patella	50	Cm.
Links ebenda	47	„
Länge des rechten Unterschenkels vom unteren Rande der Patella bis über den Malleolus externus	43	„
Links ebenda	39	„
Länge des rechten Unterschenkels vom unteren Rande der Patella bis über den Malleolus externus	44	„
Links ebenda	38	„
Verlängerung des ganzen Beines von der Spina ilei ant. super. bis zum Malleolus internus tibiae	7½	„
Dicke des rechten Unterschenkels in der Mitte	33½ Cm., links	34½ Cm.
„ „ „ Oberschenkels „ „ „	44 „ „	42½ „

Das hiesige pathologische Institut hat zwei instructive hierher gehörige Präparate, die uns Herr Prof. Ponfick freundlichst zur Verfügung gestellt hat.

f) Das eine, (Nr. 238), betrifft die Oberschenkel eines noch jugendlichen (18jährigen) Individuums. In der Mitte der hinteren Fläche des linken Oberschenkels befindet sich eine gut ausgeheilte Centralnekrose. Die dadurch im Knochen erzeugte Höhle ist 12 Cm. lang, 3 Cm. tief und 2,5 Cm. breit; dieselbe hat einen 4 Cm. langen und 1 Cm. breiten Zugang an der äusseren Fläche; einen 7,5 Cm. langen und 2 Cm. breiten an der hinteren Seite, und etwas darunter einen ähnlichen, doch nur 3 Cm. langen und 1 Cm. breiten; an der inneren Seite einen kleinen oberen 2 Cm. langen und 1 Cm. breiten, und einen grösseren, unteren 7,5 Cm. langen und 2,5 Cm. breiten. Die Höhle ist ganz glatt, auch die Zugänge zu derselben haben glatte Ränder, nur an den grösseren der hinteren Fläche sieht man noch Rauhigkeiten, die offenbar durch einen Meissel erzeugt wurden. Dieser linke Oberschenkel ist um $3\frac{1}{2}$ Cm. länger, als der rechte; im unteren Drittel um 5 Cm., im mittleren um 3,2 Cm., im oberen um 0,7 Cm. dicker, als der rechte. Während am rechten die Epiphysenlinien noch alle gut erhalten sind, finden sich dieselben am linken vollständig ossificirt und verstrichen, nur die an der unteren Epiphyse befindliche ist noch zu erkennen, obgleich auch sie grösstentheils ossificirt ist. Es wäre also bei dem Patienten, hätte er länger gelebt, vielleicht noch ein Ausgleich der Wachsthumsdifferenzen zu Stande gekommen, da der gesunde Oberschenkelknochen noch alle Bedingungen zum weiteren Wachsthum hatte, die dem kranken nun völlig abgingen.

g) Das zweite Präparat sub Nr. 68 zeigt eine colossale Hyperostose beider Unterschenkelknochen mit Osteophyten aller Formen und Gestalten. In der Mitte der Tibia befindet sich ein den ganzen Knochen durchdringendes 22 Cm. langes, 4 Cm. tiefes, 6 Cm. breites Geschwür von einer dünnen Knochenschale eingeengt. Die Tibia misst im oberen Drittel 22 Cm., in der Mitte 19 Cm., ebensoviel im unteren Drittel, die Fibula im oberen Drittel 12 Cm., in der Mitte 13, in dem unteren 12 Cm. Die Tibia ist 47 Cm. lang, die Fibula 41,5 Cm. Da normal die Fibula um 3,4 Cm. kürzer ist, als die Tibia, in dem Präparat aber um 5,5 Cm., so wäre die Tibia im Ganzen um 2,2 Cm. verlängert. Der Längenunterschied beider Knochen wird aber fast vollständig ausgeglichen durch die starke Biegung der Tibia (Taf. V Fig. 21 a).

Verkürzungen der Gliedmassen nach Nekrosen habe ich selten gesehen und stets in sehr geringem Grade. Unter den oben von mir erwähnten Fällen fand sich keine einzige Verkürzung des kranken Gliedes.

3. Verlängerungen der Glieder nach Fracturen.

Bei jugendlichen Individuen, welchen eine Oberschenkelfractur bei der früher üblichen Behandlung im Gypsverbande mit Verkürzung geheilt war, sahen wir nicht selten nach Jahresfrist einen auf-

fallenden Ausgleich der Längenunterschiede der Gliedmassen. An anderen Gliedern, die ja nach Fracturen viel seltener mit Verkürzung heilen, und bei älteren Leuten habe ich diese Thatsache niemals beobachtet. Am Oberschenkel dagegen gleichen sich bei Kindern Verkürzungen von 1—2 Cm. nach Fracturen oft vollständig aus, nicht durch Verschiebungen des Beckens, sondern durch vermehrtes Wachsthum im gebrochenen Knochen. An der difformen Fracturstelle ist dabei eine Aenderung nicht zu constatiren, die Wachsthumssteigerung betrifft vielmehr fast ausschliesslich das untere Fragment, so dass die difforme Fracturstelle mit den Callusmassen nach oben rückt und es nun scheint, als habe der Bruch viel weiter nach dem Trochanter zu stattgefunden, als es wirklich war. Auch stärkere Verkürzungen können sich um mehrere Centimeter verringern, wenn man das kranke Glied noch Monate lang in der Extension behandelt. Lässt man aber solche Kinder gleich in erhöhtem Stiefel herumlaufen, so bleibt auch jede Reparation der Verkürzung des Gliedes aus. Ich habe zwei lehrreiche Beispiele der Art gesehen, die ich hier kurz mitzutheilen mir erlaube.

E. v. D., 9 Jahre alt, Fractura femoris sinistri in der Mitte, Behandlung im Gypsverbande und mit dem Dumreicher'schen Eisenbahnapparat. Nach 5 Monaten sah ich die Patientin. Die Verkürzung des linken Oberschenkels betrug 6 Cm., die Fragmente waren übereinander geschoben und fest consolidirt. Zum Wiederzerbrechen konnten sich die Eltern nicht entschliessen und ich sah daher die kleine Patientin Jahre lang nicht wieder. Nach 4 Jahren kam sie wieder zu mir. Sie trug seit Jahren einen so hohen Schienenschuh, dass die Verkürzung beim Gehen und Stehen ganz ausgeglichen war. Dieselbe betrug noch 6 Cm. und ist nun so geblieben.

Bei der 7jährigen Müllerstochter M. D. betrug die Verkürzung $3^1/_4$ Cm. am linken Oberschenkel. 14 Wochen nach der Verletzung sah ich das Kind. Die Behandlung hatte im Gypsverbande und dann durch einen Schäfer mit Schienen und Pflaster stattgefunden. Ich legte das Kind 3 Monate in Extension und liess es dann noch 2 Monate mit starker Erhöhung des gesunden Fusses in der Taylor'schen Schiene gehen. Die Verkürzung beträgt zur Zeit ($1^1/_2$ Jahr nach der Verletzung) kaum noch 1 Cm. und ist beim Gange des Kindes nicht zu bemerken.

4. Wachsthumsstörung der Knochen beim Knochenabscess.

Auch bei Knochenabscessen sah ich zwei Mal an jugendlichen Individuen eine Verlängerung des kranken Gliedes. Das eine Mal war der kranke Oberschenkel um 2 Cm. verlängert, das andere Mal die kranke Tibia um 1,7 Cm. Beide Mal wurde der Abscess mit Erfolg operirt. Er hatte im ersten Falle die Grösse einer Wallnuss, im zweiten die eines Taubeneies. Beide Male hatten die Beschwerden durch viele Jahre (5 resp. 4) bestanden. Ueber dem Abscess

war der Knochen bedeutend aufgetrieben. Der Abscess war umgeben von einer elfenbeinharten Knochenkapsel, die kaum mit dem Meissel zu sprengen war. Sehr charakteristisch zeigen auch diese Verhältnisse zwei Präparate eines Individuums, welches im Alter von 21 Jahren im Juli 1878 gestorben und dessen Oberarm und Femora im hiesigen pathologischen Institute sub Nr. 127 sich befinden. Der Patient ist an einer Osteomyelitis acuta purulenta des rechten Oberschenkels gestorben. Daneben finden sich bei der Section an den beiden Humeri folgende interessante Veränderungen: Der rechte zeigt einen bohnengrossen Knochenabscess im oberen Theil der Diaphyse des Humerus zugleich mit colossaler sklerosirender Osteomyelitis diffusa, von welcher aus die untere und obere Epiphyse verschont, das ganze Knochenmark aber in eine elfenbeinharte Knochenmasse verwandelt ist, und allgemeine Hyperostose der Corticalis. Derselbe ist durchweg 2 Cm. breiter, um 4 Cm. dicker und um 2,5 Cm. länger, als der linke. Im linken Os humeri beginnt derselbe Process, doch ist derselbe hier auf eine kleine Stelle der Diaphyse beschränkt. Der Abscess ist erbsengross, die untere Hälfte und das obere Drittel des Knochens ganz normal. Um den Abscess befindet sich eine condensirende, die Markhöhle verschliessende, doch sehr circumscripte Osteomyelitis, so dass auch hier durchweg ein elfenbeinhartes Knochengewebe erzeugt ist. Die äussere Gestalt, die Länge und Form des Os humeri ist aber noch ganz normal. Dass verschiedene Knochen des Patienten nach einander in verschiedenen Zeiträumen von der Osteomyelitis befallen wurden, gehört immerhin zu den selteneren Vorkommnissen, während das gleichzeitige Erkranken verschiedener Knochen an dieser Krankheit häufiger beobachtet wird, besonders bei den circumscripten Formen der Osteomyelitis. Die Processe in den Oberarmen waren offenbar chronischer verlaufen und hatten daher einen relativ günstigen Abschluss gefunden, während der diffuse acute am Oberschenkel zum Tode des Patienten führte.

5. Die Hyperostose der Schädel- und Gesichtsknochen.

(Hierzu Tafel VI. VII.)

Mit diesem Namen hat Virchow (l. c. II. S. 23) eine Veränderung der Knochen beschrieben, welche mit einer partiellen Leontiasis der Weichtheile die grösste Aehnlichkeit hat und ausser einer allgemeinen Anschwellung der befallenen Knochen knollige und strahlige Auswüchse derselben hervorbringt. Bemerkenswerth ist, dass der Process unaufhaltsam fortschreitet, die benachbarten Knochen ergreift und colossale Geschwülste hervorbringt. Besonders häufig

ist das Stirn-, Schläfen- und Keilbein und unter den Gesichtsknochen die Kiefer davon befallen. — Virchow hat die Literatur der partiellen und diffusen Leontiasis der Schädel- und Gesichtsknochen sorgfältig und erschöpfend zusammengestellt. Die chirurgische Klinik besitzt ein bemerkenswerthes Präparat der Art. Leider wissen wir von der Krankengeschichte der Patientin, bei welcher die Präparate gefunden wurden, nichts, als dass die Patientin an der Schwindsucht starb. Die Tumoren besitzen durchweg Elfenbeinhärte, zeigen auf dem Durchschnitte schwache Schichtung und eine sehr hüglige, knorrige Oberfläche. Am Os temporum linkerseits (Taf. VI. VII Fig. c) befindet sich ein 5,5 Cm. langer, 3,5 Cm. hoher, 5 Cm. breiter Tumor, welcher eine ganz höckrige, unregelmässige Oberfläche darbietet. Derselbe hängt mit einer schmalen Brücke zusammen mit einem zweiten Tumor, der sich mehr nach vorn befindet, dieselbe Beschaffenheit und Oberfläche darbietet und sich unter den Arcus zygomaticus, über die Alae magnae des Keilbeins bis an die Proc. pterygoidei erstreckt. Derselbe hat eine Länge von 6 Cm., eine Breite von 4 Cm., eine Höhe von 2,5 Cm. Unter dem Arcus zygomaticus, vom Proc. pterygoideus durch eine 0,5 breite Distanz getrennt, geht gerade nach abwärts ein Tumor von 2 Cm. Länge, 2 Cm. Breite und 2 Cm. Höhe, welcher dicht vor dem Processus coronoideus des Unterkiefers lag und eine sehr unregelmässige Gestalt und Form hat. In die Schädelhöhle ragen die Tumoren nicht, vielmehr ist die Lamina interna der Schädelknochen ganz intact. — Die Geschwülste am Keilbein gleichen vielfach den von Virchow (Geschwulstlehre Bd. II. Fig. III. S. 26) abgebildeten. Wie so häufig bei der Hyperostose der Gesichtsknochen ist auch hier der Kiefer afficirt und zwar der Unterkiefer. Die linke Hälfte des Unterkiefers ist in dieselbe Geschwulstmasse verwandelt, von der nur der Proc. coronoideus und alveolaris verschont sind. Derselbe ist um 700 Grm. schwerer als die Hälfte eines normalen Unterkiefers. Die grösste Dicke des Unterkiefers beträgt 6,5 Cm. An der inneren Fläche des unteren Randes (Taf. VI. VII Fig. b) ist der Tumor gleichmässig ausgebreitet, ausserordentlich uneben und zerklüftet. An der äusseren Seite (Taf. VI. VII Fig. a) sitzt die längste Geschwulst am aufsteigenden Aste, die dickste und höchste am Winkel, dann kommt eine 3 Cm. freie Stelle und endlich ein kleiner hoher knorriger Tumor unter dem Eckzahne. Mit der Mitte des Unterkiefers schneidet die Degeneration steil ab, so dass sich die rechte Hälfte ganz normal findet.

Ein anderes, sehr bemerkenswerthes Präparat der Art besitzt die Sammlung des hiesigen pathologischen Institutes unter Nr. 205.

Es ist der Schädel eines jugendlichen Individuums, bei welchem eine Leontiasis ossea am linken Stirnbeine und an beiden Scheitelbeinen sich findet (Taf. VI. VII). Die Geschwulst nimmt besonders das Stirnbein linkerseits ein und erreicht hier ihre grösste Höhe: sie verstreicht allmählich abnehmend über die erhaltene Sutura frontalis nach rechts auf dem anderen Stirnbein in einer Länge von 8 Cm., auf dem linken Scheitelbein nach hinten über die klaffende Pfeilnaht in einer Ausdehnung von 7 Cm., nach rechts über dem rechten Scheitelbeine in einer Ausdehnung von 7 Cm., nach unten reicht sie bis zur Decke der Orbita, ohne die Augenhöhle zu verengen, und bis in die Fossa temporalis hinab. Die Knochengeschwulst hat durchweg eine rauhe Oberfläche und eine sehr unebene Gestalt. Vertiefungen, mit feinen Osteophyten ausgekleidet, wechseln mit unregelmässigen Erhöhungen. Der Tumor des Stirnbeins hat einen Umfang von 36,5 Cm., sein Längsdurchmesser beträgt 15 Cm., seine Höhe 6,5 Cm., seine Breite 12,5 Cm. Die Schädelhöhle ist dadurch nur wenig beengt. Die Lamina interna ist durchweg mit rauhen, sehr grobkörnigen Osteophyten ausgekleidet. Der Tumor besteht ganz aus elfenbeinhartem Knochen.

Ich behandele noch einen Mann von 18 Jahren, der am rechten Tuber frontale einen ähnlichen Tumor trägt, welcher sich langsam und mit geringen Schmerzen wachsend im Laufe von 6 Jahren bis zur Grösse einer starken Kinderfaust entwickelt hat, ganz hart und uneben ist. Die Haut ist darüber frei verschieblich und nicht verändert. Zeichen von Gehirndruck bestehen nicht. Patient gibt einen heftigen Stoss gegen diesen Knochen als Ursache des Leidens an. Hereditäre Anlage, Tuberculose, Syphilis bestehen nicht. An habitueller Gesichts- oder Kopfrose litt er nicht.

Bei einer Frau von 30 Jahren nimmt ein solcher Tumor die linke Orbita, den Oberkiefer bis zum Keilbein ein. Patientin ist auf dem Auge erblindet und furchtbar entstellt. Sie klagt über Kopfschmerzen, ist aber sonst bei leidlichem Befinden. Ueber die Ursache des Leidens weiss sie nichts anzugeben. Auch hier zeigen die Weichtheile keine wesentliche Veränderung. — Die Härte der Tumormassen, die breite Basis, mit der sie aufsitzen, verhindern jeden operativen Eingriff.

6. Vermehrtes Knochenwachsthum in Folge von Gelenkentzündungen.

Es wurden bisher nur wenige Fälle beobachtet, in welchen Gelenkleiden eine abnorme Verlängerung der Knochen anregten. Langenbeck erwähnt eines solchen Falles einer Humerusverlängerung

um 1,5 Cm. nach einer chronischen Entzündung des Ellenbogengelenks, Weinlechner und Schott theilen eine ähnliche Beobachtung von einer Verlängerung des Femur um 1 Cm. nach einer chronischen Kniegelenksentzündung mit. In der Pathologic. Society of London (Februar 1875) wurde über einen von Howard Marsh berichteten Fall von Verlängerung des Femur um 1,5 Cm. nach einer chronischen Kniegelenksentzündung gesprochen, bei welcher Gelegenheit von den Anwesenden noch mehrere Fälle der Art mitgetheilt wurden. Immerhin handelte es sich bei diesen Verlängerungen der Knochen in Folge chronischer Gelenkentzündungen um seltene und nicht eben hochgradige, die Function des Gliedes nicht wesentlich beeinträchtigende Störungen des Knochenwachsthums. Nach meiner Schätzung kommt die Verlängerung des Gliedes nach Tumor albus in kaum 3 Proc. der Fälle vor. Die genaue Messung bietet ohnehin bedeutende Schwierigkeiten. Verkürzung des Gliedes ist die Regel. Die Verlängerung beträgt auch selten mehr als 1 Cm. Ich habe nur einmal eine Verlängerung des Femur nach einem Tumor albus genu um mehr als 1 Cm. gesehen.

30. Beobachtung. *Tumor albus genu. Nach vierjährigem Bestande der Caries genu bildet sich eine Ankylose des Gelenks. Verlängerung des Femur um* 1,6 *Cm.*

A. John, 6 Jahre alt, leidet seit 2 Jahren an Tumor albus genu. Es bestanden schon mehrere Fisteln, die in das Gelenk führten. Wiederholtes Auskratzen derselben und Gypsverband. Nach zweijähriger Behandlung bildete sich eine Ankylosis im Kniegelenk aus und der Patient fing zu gehen an. Bei der Messung war das kranke Bein um 1 Cm. verlängert, dabei der rechte Unterschenkel um 0,6 Cm. verkürzt. Die Verlängerung des Femur betrug somit 1,6 Cm. Das Kind ist später an Tuberculose gestorben.

In den wenigen Fällen, die ich sonst noch sah, betrug die Verlängerung immer nur 1 Cm. und darunter. Alle meine Beobachtungen der Art betrafen nach Gonarthrocace des Femur.

2. Ueber das plötzliche Verschwinden von Tumoren.

Von

Prof. Dr. H. Fischer.

Es ist bekannt, dass tiefe, fieberhafte Störungen des Allgemeinbefindens, besonders solche, welche schnell den Kräftezustand des Patienten ändern und erschöpfen, eine Hemmung im Wachsthum und nicht selten eine jähe Abnahme des Volumen der Geschwülste hervorbringen können. Dies gilt besonders von den acuten Exanthemen, besonders Scharlach, vom Typhus und von der Cholera. Unter den Tumoren, die während solcher Krankheiten sich verkleinern oder verschwinden, sind besonders Sarkome, Adenome und Lymphdrüsengeschwülste zu nennen. Carcinome dagegen, Lipome, Fibrome, Enchondrome, Osteome etc. bleiben auch während der schwersten Allgemeinerkrankungen unverändert. Bei einem, an einem Brustkrebs leidenden Manne von 45 Jahren entwickelte sich ein schwerer Diabetes; so stark Patient auch abmagerte in kurzer Zeit, das Carcinom nahm doch seinen gewöhnlichen Verlauf. Im Jahre 1866 behandelte ich in Berlin eine Frau von 52 Jahren, die einen Brustkrebs seit zwei Jahren von Faustgrösse in der rechten Mamma mit Infiltration der Achseldrüsen hatte, an der Cholera, der sie auch erlag. Der Tumor in der Brust war unverändert geblieben. Dagegen habe ich die Kröpfe bei cholerakranken Frauen stets auffallend schwinden sehen. Ich habe in der chirurgischen Klinik zu Breslau einige Beobachtungen der Art gemacht, die ich im Nachfolgenden kurz zusammenstelle.

1. In einem Falle verschwanden unter schweren Allgemeinerscheinungen grosse Drüsentumoren in der Achselbeuge; es blieb aber fraglich, ob das jähe Verschwinden der Geschwülste die tödtlichen Allgemeinerscheinungen hervorgerufen oder umgekehrt die heftige Allgemeinerkrankung das jähe Verschwinden der Geschwülste bedingt hatte. Die Section bestätigte das Verschwinden der Geschwulst, gab aber über die Allgemeinerkrankung keinen genügenden und bindenden Aufschluss.

M. P., Arbeiter aus Laband, ging der chirurgischen Klinik am 26. Juni 1878 zu. Patient gibt über den Ursprung seines Leidens Folgendes an: Der Tumor entwickelte sich vor einem Jahre, doch will Patient schon seit zwei Jahren bei Bewegungen im Nacken etwas genirt gewesen sein. Der Halstumor entwickelte sich zuerst dicht unter dem Hinterhaupte. Der Tumor in der linken Achselhöhle soll erst seit einem halben Jahre bestehen.

Status praesens. Kräftiger, gut genährter Mann. Sonst keine wesentliche Klage. Rechterseits wird der Nacken von einem über kindskopfgrossen Tumor eingenommen, welcher vom Meat. audit. externus bis an die Clavicula, nach hinten oben bis auf das Hinterhaupt, nach vorn bis an den Kehlkopf reicht. Derselbe hat — in der Luftlinie gemessen — eine Länge von 20 Cm., eine Breite von 17 Cm. Haut darüber verdickt, gebräunt, von Capillaren dicht durchsetzt, beweglich, an circumscripten Stellen aber excoriirt und verwachsen. Die Consistenz des Tumor elastisch hart, seine Oberfläche uneben, höckerig, nirgends deutliche Fluctuation. Seine Basis ist bis auf die Wirbelsäule zu verfolgen, doch auch nach den Seiten deutlich verschiebbar. Keine Schling- und Athembeschwerden; kein Schmerz im Tumor weder spontan, noch bei Druck. Die untere Partie des Tumor, welche nach der Clavicula zu verläuft, ist durch eine tiefe Furche vom grösseren Tumor abgeschnürt.

Die Drüsen der rechten Achselhöhle leicht geschwellt, ebenso die beiden Inguinalfalten.

Der Tumor in der linken Achselhöhle hat die Grösse einer starken Mannesfaust, sein Längsdurchmesser beträgt 15 Cm., sein querer 22 Cm. Er füllt die ganze Achselhöhle aus und überragt dieselbe noch beträchtlich nach vorn und hinten. Seine Oberfläche ist uneben, Consistenz hart, man fühlt deutlich seine Zusammensetzung aus mehreren Knoten. Schmerzen weder spontan, noch bei Druck. Die Haut darüber frei beweglich, weder geröthet, noch excoriirt. Die Basis des Tumors ist leicht zu umgreifen und nach allen Seiten zu verschieben. — Keine Leukämie.

Am 26. Juni wurde die Exstirpation des Tumor an der rechten Halsseite gemacht. Die Wunde reichte vom Ohre bis zum Schulterblatt, die Vena jugularis externa und interna mussten unterbunden und durchschnitten werden, da sie fest mit dem Tumor verwachsen waren. Carotis und Vagus blieben unverletzt, wurden aber weithin blossgelegt, da sie fest mit dem Tumor adhärirten. Der Blutverlust war ziemlich beträchtlich bei der Operation. Bei der Durchschneidung der Vena jugularis interna hörten wir ein zischendes Geräusch, als ob Luft in die Vene eingedrungen wäre, es traten aber keine übeln Zufälle ein. Die Operation war ohne Spray gemacht, bei derselben aber sonst mit genauer Beobachtung der Listerschen Cautelen verfahren. Hinterher wurde der Lister'sche Verband angelegt. Die Entfernung des Tumors in der Achselhöhle verschob ich bis nach der Heilung der Halstumor-Operation.

Die ersten Tage verliefen bei täglichem Verbandwechsel günstig und ohne allgemeine oder locale Reaction. In der Nacht vom 28. auf den 29. war plötzlich der Tumor in der Achselhöhle verschwunden. Bei der Palpation der Achselhöhle fühlte man nur noch eine ganz kleine, weiche Masse von der Grösse einer kleinen Wallnuss. Es fanden sich dort keine Entzündungserscheinungen und keine Schmerzen. Patient fühlte sich sehr unwohl, hatte lebhaften Durst, keinen Appetit, Kopfschmerzen und grosses Schwächegefühl. Die Temperatur stieg im Laufe des Morgens bis auf 40° C., Abends bis auf 40,7° C. Die Nacht sehr unruhig, Delirien. Am 30. Morgens Verbandwechsel. Die Wunde am Halse sieht sehr gut aus und ist in bester Heilung; der Tumor in der Achselhöhle beinahe ganz verschwunden. Patient war unbesinnlich; hatte blande Delirien und Zittern der

Hände. Die Zunge trocken, Verstopfung. Temperatur Morgens 40,5° C., Abends 41,0 C. Pulsfrequenz 130—140. Am 1. Juli war Patient pulslos. Der Tod trat Nachmittags 3 Uhr ein.

Bei der Section zeigte sich die 15 Cm. lange und 10 Cm. breite Wunde zwar theilweis etwas schmutzig aussehend, doch liess die stark vorgeschrittene Fäulniss schwer ein bestimmtes Urtheil zu. Die aufgetriebenen Venen waren frei. In der linken Achselhöhle fühlte man ein kleines, ziemlich weiches Lymphdrüsenpacket, welches sich auf dem Durchschnitt stark emphysematös und faulig zeigte. Die ganze Leiche und inneren Organe waren auffallend faulig und mit Gasen durchsetzt. Ausserdem fand sich Katarrh und Hypostase der Lungen, Milztumor und trübe Schwellung der Milz und leichtes Oedem der Pia mater.

Die gute Beschaffenheit der Wunde im Leben und nach dem Tode des Patienten und der ganze Verlauf der Operation lassen die Annahme unwahrscheinlich erscheinen, dass hier die Septicämie dem Zerfall des Tumors in der Achselhöhle voraufging. Erst nach dem plötzlichen Zerfall desselben traten die Zeichen einer äusserst malignen Sepsis, die bald zum Tode führte, bei dem Patienten auf. Wodurch nun aber der Zerfall des Tumors in der Achselhöhle bedingt wurde, vermag ich nicht anzugeben. Der operative Eingriff kann doch schwerlich allein als causales Moment dafür angeklagt werden. Es handelte sich auch nicht um einen purulenten Zerfall des Drüsenpacketes, denn von Eiterung zeigte sich in dem zurückgebliebenen Reste des Tumors, der freilich auch schon stark faulig war, keine Spur. Somit musste eine ganz acute regressive Verfettung und Resorption der zelligen Elemente in demselben eingetreten sein. Dass dadurch eine tödtliche Störung des Allgemeinbefindens bewirkt werden kann, lehren die Erfahrungen beim acuten Zerfall der Kröpfe.

2. In einem zweiten Falle sahen wir während der Entwicklung einer Meningitis et Pericarditis tuberculosa grosse Lymphdrüsentumoren sich wesentlich verkleinern.

C. B., aus Leobschütz, stellte sich in der königl. chirurgischen Klinik am 12. November 1877 vor. Er erzählte, dass er vom Jahre 1849 auf 1850 3/4 Jahr lang Intermittens gehabt habe. Von da ab will er gesund gewesen sein, nur an Kreuzschmerzen, angeblich von Hämorrhoidalleiden herrührend, habe er seit vielen Jahren gelitten. Sein jetziges Leiden datirt seit einem Jahre. Es fing mit der Anschwellung in der rechten Achselhöhle an, allmählich vergrösserten sich alle Drüsen an seinem Körper. Schmerzen hatte er dabei nicht, doch nahmen seine Kräfte sehr ab. Patient hatte eine kräftige Constitution, sah aber blass und elend aus. Auffallend war eine allgemeine Lymphdrüsenschwellung, in der rechten Achselhöhle bildete dieselbe einen Tumor von Faustgrösse, in der linken erreichte der-

selbe die Grösse eines Hühnereies, in den Inguinalgegenden die einer grossen Wallnuss, am Halse fanden sich zahlreiche Drüsen von Haselnussgrösse. Milz nicht vergrössert, auch die Leber von normalem Umfange. Lungen bis auf geringfügigen Spitzenkatarrh frei. Bei der Untersuchung des Blutes fand sich keine auffallende Vermehrung der weissen Blutkörperchen. Kein Fieber. Guter Appetit.

Patient bekam Arsenik und verliess uns wieder. Am 28. Januar 1878 kehrte Patient zurück in einem ganz veränderten Zustande. Er fieberte sehr lebhaft seit zwei Tagen und klagte über heftige Kopfschmerzen und anhaltende Stuhlverstopfung. Morgens bestand Erbrechen, Nachts grosse Unruhe und Delirien. Der Leib kahnförmig eingezogen, die Pupillen verengt. Puls 110 in der Minute. Die Drüsentumoren erschienen unverändert. Im Laufe der nächsten Tage entwickelten sich die Zeichen der Meningitis tuberculosa und einer Pericarditis immer deutlicher und bedrohlicher. Am 31. Jan. verlor Patient die Besinnung und starb im Coma am 1. Februar. In den letzten beiden Tagen bemerkten wir eine jähe Verkleinerung der Lymphdrüsengeschwülste, besonders blieb von dem faustgrossen Tumor in der rechten Achselhöhle nur noch ein Tumor von der Grösse eines kleinen Apfels zurück. Bei der Section fand sich Folgendes:

Die Infraclaviculardrüsen mässig geschwellt, grauroth, von vereinzelten kleinen Pünktchen durchsetzt. Die rechten Achseldrüsen sind zu einem Packet von der Grösse eines kleinen Apfels geschwellt, welches ein von Fettgewebe durchsetztes, ziemlich weisses, drüsenartiges Gewebe aufweist von weissröthlicher Farbe. Auch die Inframaxillardrüsen in geringerem Grade geschwellt und verändert, ebenso die Leistendrüsen beiderseits und die im Becken gelegenen Iliacaldrüsen. — Im Pericardium eine Menge dünner eitriger Flüssigkeit; die allerobersten Theile des Pericardium sind fest mit der Wand verwachsen. Nach Ablösung der Verwachsung bemerkt man eine Anzahl halberbsengrosser, rundlicher, derber, weisser Knötchen. Auf dem Epicardium vereinzelte Blutungen. — Die Lunge mit der Brustwand und an der Spitze verwachsen, die unteren Lappen schwach lufthaltig. Die Bronchialdrüsen der rechten Seite sind bis zum Gesammtvolumen eines kleinen Apfels geschwellt, gleichmässig grauroth.

An der Innenfläche der Dura meninx eine dünne, leicht abziehbare, zarte Schicht, die mit sehr reichlichen, feinen, rothen Gefässchen versehen ist. Die Pia erscheint injicirt, ödematös, an der Convexität stark getrübt, an der Basis stärker und zwar besonders in dem Theile, welcher hinter dem Chiasma nervi optici liegt. Hier sieht die Pia undurchsichtig, gelbweiss aus und zeigt deutliche Tuberkelknötchen. Milz 16 Cm. lang, 9 Cm. dick, 4 Cm. hoch. Neben der Niere grosse Packete geschwellter Lymphdrüsen. Im kleinen und grossen Netze finden sich an der dem oberen Rande des Colon anliegenden Stelle grosse Packete von Tumormassen, von der bereits erwähnten Beschaffenheit, nur sind sie hier an einzelnen Stellen erweicht. Auch die Drüsen am oberen Rande des Pankreas sind in gleichmässig graurothe Tumoren umgewandelt. Die Peyer'schen Plaques sind geschwellt, grünlich verfärbt, ihre Oberfläche reticulirt. Auch die solitären Follikel im unteren Theile des Ileum

sind in ähnlicher Weise vergrössert und die dicht an demselben im Mesenterium liegenden Drüschen geschwellt.

Die äusserlich sichtbaren Drüsentumoren hatten sich also in den letzten Tagen während der Entwicklung einer Meningitis und Pericarditis tuberculosa um mehr als zwei Drittel ihrer früheren Grösse verkleinert. Da eine eitrige Umwandlung derselben nicht stattgefunden hatte, da ferner die Annahme, dass durch eine im Verlauf der Meningitis und Pericarditis eingetretene grosse Blutleere der Drüsen die Grössendifferenz in den Tumoren entstanden sei, wegen der bedeutenden Abnahme der Geschwülste um zwei Drittel ihrer früheren Grösse unstatthaft erscheint, so muss eine jähe regressive Metamorphose der Drüsen mit Resorption der Zerfallproducte in ihnen eingetreten sein.

3. In einem dritten Falle verschwand ganz unbemerkt im Verlaufe eines Typhus ein Drüsentumor am Halse.

Frl. v. W., 16 Jahre alt, consultirte mich im Sommer 1876 wegen eines Tumors am Halse linkerseits. Derselbe sass auf der Höhe des Kehlkopfes im Verlaufe der Gefässscheide, war an der Basis frei beweglich, mit der Haut nicht verwachsen, von ziemlich harter Consistenz. Patientin hatte keine Schmerzen oder Beschwerden von demselben. Seine Länge betrug 5 Cm., seine Breite 3 Cm. Da alle Mittel schon erfolglos angewendet waren, so rieth ich zur Operation. Die Eltern der Patientin erklärten sich damit einverstanden, kamen aber nicht zur festgesetzten Zeit, weil die Patientin vom Unterleibstyphus befallen wurde. Im Herbste sah ich die Patientin erst wieder, weil eine Decubitalnarbe am Kreuzbein immer wieder aufbrach. Zu meiner grossen Verwunderung war von dem Tumor am Halse nur noch ein bohnengrosser Rest zurückgeblieben. Die Mutter berichtete auf meine Frage, dass man während des Verlaufes des Typhus gar nicht auf den Tumor geachtet habe. Als die Patientin wieder ein freies Sensorium bekommen hatte, habe sie selbst nach der Halsgeschwulst gefühlt und zu ihrer grössten Ueberraschung das Verschwinden derselben entdeckt. Durch Einpinselungen von Jodtinctur resorbirte sich der kleine Rest der Geschwulst noch vollständig.

4. In einem vierten Falle verschwand eine Struma während des Verlaufes einer leichten Form der Scarlatina.

Frau K. aus Breslau consultirte mich wegen einer Struma bei ihrer 14jährigen Tochter. Die Geschwulst nahm besonders den mittleren Lappen der Schilddrüse ein, hatte eine eiförmige Gestalt und eine weich elastische Consistenz. Sie reichte bis ans Sternum, ging aber nicht bis unter dasselbe, war an der Basis fest fixirt und machte alle Bewegungen des Kehlkopfes mit. Auch die Seitenlappen der Schilddrüse waren grösser und härter, als normal, Patientin hatte keine Beschwerden von demselben, wollte aber von dem entstellenden Leiden befreit sein. Der innere und äussere

Gebrauch von Jod, von Jodeisen etc. blieben ganz ohne Einfluss auf Grösse und Gestalt des Tumors. Ich verabredete daher mit den Eltern die Injection von Jodtinctur in den Tumor und setzte alle Medicamente aus. Ehe dies geschah, erkrankte die kleine Patientin an Scharlach, welches ohne wesentliche Störung, doch mit grosser Erschöpfung und Abmagerung der Patientin verlief. Mehrere Monate darauf erzählte uns die Mutter der Patientin, dass während und nach dem Scharlach die Struma ihrer Tochter total verschwunden sei. Auf meine Bitte schickte sie mir dieselbe wieder zu und ich konnte mich nun von der Richtigkeit der Angaben der Mutter überzeugen. Der Hals der Patientin war ganz normal, die Struma spurlos verschwunden.

5. Veränderungen in der Zusammensetzung und Consistenz der Geschwulst während einer Allgemeinkrankheit können aber auch eine Resorption derselben vortäuschen, wenn man nicht genau untersucht.

a) Perforation und Entleerung einer Struma in die Trachea während eines Typhus.

Zur Zeit, als ich Assistent bei Traube war, behandelten wir auf der inneren Station eine Frau an einem schweren Abdominaltyphus, der — ich referire den Fall aus dem Gedächtniss — relativ günstig verlief. Patientin hatte eine grosse Struma, aber keinerlei Beschwerden von derselben. In der vierten Woche bekam Patientin plötzlich nach einem Hustenanfalle furchtbare Dyspnoe ohne wesentliche Erscheinungen der Laryngostenose und starb, während ich die Vorbereitungen zur Tracheotomie machte. Als ich die Patientin kurz vor dem Tode untersuchte, fiel mir nur die ungeheure Abnahme des Kropfes bei ihr auf. Bei der Section, die Herr Prof. von Recklinghausen machte, stellte sich nun der interessante Befund heraus, dass zwei Cysten der Struma cystica die Trachea an zwei dicht neben einander gelegenen Stellen perforirt hatten. Eine derselben war geborsten und hatte ihren ganzen Inhalt in die Trachea und Lungen ergossen und dadurch die Suffocation der Patientin bedingt.

Besonders häufig sieht man eine Erweichung und Verkleinerung von Geschwülsten während des Verlaufes der Septicämie.

b) Septicämie nach Entfernung eines Osteosarkoms am Knie durch die Amputation. Schnelle Verkleinerung der secundären Drüsen in der Inguinalfalte durch eitrig-breiigen Zerfall derselben.

Bei einem Manne von 32 Jahren, der ein kindskopfgrosses, nach einem bestimmt nachweisbaren Trauma entstandenes Sarkom am rechten Knie von weich elastischer Consistenz hatte, wurde von mir die Amputatio femoris im unteren Drittel gemacht. Der Tumor war bereits an einer Stelle exulcerirt und verjaucht. Da der lebhaft fiebernde Patient sehr elend war und während der Amputation fast pulslos wurde, so verschob ich die Exstirpation eines faustgrossen Drüsentumors in der Inguinalfalte, bis sich Patient mehr erholt haben würde. Die Operation war vor der Einführung des Lister'schen antiseptischen Verfahrens, die Nachbehandlung unter

Anwendung des Lister'schen Carbolbreies auf Stanniol gestrichen, gemacht. Nach der Amputation fiel das Fieber bis zur subnormalen Temperatur. Am dritten Tage aber begann dasselbe sehr lebhaft wieder, verbunden mit allen Erscheinungen der Septicämie. Schon am fünften Tage nach der Operation verkleinerte sich der Tumor in der Inguinalfalte beträchtlich und wurde wesentlich weicher. Am achten Tage nach der Amputation trat unter vollkommener Bewusstlosigkeit des Patienten der Tod ein.

Bei der Section fanden sich alle Erscheinungen der Septicämie, besonders Polyarthritis suppurativa im linken Schulter-, rechten Hand- und linken Kniegelenk, beginnende eitrige Pleuritis beiderseits. Der Drüsentumor in der Inguinalfalte hatte kaum die Hälfte der Grösse, die er vor der Amputation darbot. Bei der Untersuchung desselben zeigte sich ein jauchiger Zerfall desselben in einem solchen Umfange, dass nur noch ein von einer putriden breiigen Flüssigkeit erfüllter Sack übrig geblieben war. Die Amputationswunde war oberflächlich verklebt, aber durchweg schmierig belegt, das Bindegewebe jauchig infiltrirt.

c) *Nach einem relativ geringen mechanischen Eingriffe sieht man zuweilen grosse Tumoren verschwinden.*

α) Nach zwei Probepunctionen mit beträchtlichen Blutungen verkleinert sich ein grosser Milztumor um das Zweifache.

G. K., 38 Jahre alt, kam am 29. Juli in meine Behandlung wegen einer grossen Geschwulst im Leibe. Er gab an, dass er von Jugend auf das linke Hypochondrium stärker gehabt habe, als das rechte. Seit mehreren Jahren fühlt er aber daselbst einen beständig wachsenden Tumor, der ihn seit einem Jahre so incommodirt, dass er Athembeschwerden davon hat. Auch ist er seit dieser Zeit blass und mager geworden. Seit mehreren Wochen bekam er nun auch wiederholt Kolikanfälle mit heftigem Erbrechen und furchtbaren Schmerzen im Leibe. Bei der Untersuchung desselben fand ich einen grossen harten Tumor mit glatter Oberfläche in der Milzgegend, der Form und Gestalt der Milz hatte. Der Tumor war 26 Cm. lang und 20 Cm. breit. Die Milzdämpfung beginnt unter der sechsten linken Rippe und erstreckt sich als Schenkelschall durch die ganze Tumorgegend. Bei der Auscultation der Geschwulst, welche runde, glatte Ränder hatte, und bei der auscultatorischen Percussion sind keine abnormen Geräusche in derselben wahrnehmbar. In der Mitte glaubte ich Fluctuation am Tumor zu fühlen. Die Untersuchung des Blutes ergab keine Vermehrung der weissen Blutkörperchen. Ich machte mit einem mitteldicken Troikart eine Punction des Tumor, es entleerte sich aber nur hellrothes Blut in grosser Menge. Von Ecchinococcenblasen oder Hakenkränzen keine Spur. Nach drei Tagen wiederholte ich die Punction — es strömte nun aber das Blut in dickem Strahle aus der Canüle. Ich entfernte schnell die Canüle und legte einen Druckverband an. Von da ab trat eine schnelle Verkleinerung des Tumors ein, nach 3 Monaten hatte derselbe kaum noch die Hälfte der früheren Grösse, nach 6 Monaten ein Drittel derselben. So ist sie geblieben.

Zur Erklärung dieses eigenthümlich günstigen Verlaufes nehme ich an, dass Patient ein tiefliegendes, grosses Aneurysma oder meh-

rere aneurysmatische Erweiterungen der Milzarterien gehabt hat und dass nach den Punctionen des Tumors ein thrombotischer Verschluss derselben und durch Retraction der aneurysmatischen Säcke eine Verkleinerung des Milztumors eingetreten ist.

β) Nach zwei Injectionen von einprocentiger Carbolsäurelösung schwindet eine Struma substernalis.

Bei einer Patientin von 35 Jahren mit einer strumösen Entartung des mittleren Lappens der Schilddrüse, welcher bis unter das Sternum reichte und beträchtliche Athembeschwerden verursachte, machte ich, da die Patientin dringend nach einer Jodinjection, die ihr angerathen war, verlangte, und mir Jodtinctur nicht zur Hand war, eine Einspritzung einer einprocentigen Carbolsäurelösung in die Struma. Nach drei Tagen kam die Patientin wieder und verlangte nach einer zweiten Injection, da ihr nach der ersten wesentlich besser geworden sei. Nach der zweiten zeigte sie sich erst nach 14 Tagen wieder, um sich bei mir zu bedanken. Die Struma war um die Hälfte verkleinert und machte ihr keine Beschwerden mehr.

Ich habe die Carbolsäureinjectionen darauf bei vielen Strumakranken wiederholt — doch stets ohne jeden Erfolg. Was hat nun in dem einen Falle so günstig gewirkt? Es ist schwer zu sagen.

Ich könnte dergleichen Fälle noch mehrere anführen. Doch wozu? Sie gehören zu den seltenen Ereignissen, die Pirogoff dem Glück in der Chirurgie zuschrieb, und von dem er uns so trostreich und erbaulich erzählt hat; sie werden auch genügen, um für das, was er uns aus einer überreichen Erfahrung mit vollen Händen und in der fesselndsten Form gegeben hat, einen schwachen Beitrag zu liefern.

---

3. Zur Lehre von der Melanose der Geschwülste.

Von

Dr. Kolaczek,

I. Assistenzarzt an der chirurg. Klinik und Privatdocent.

Virchow hat durch seine Arbeiten über die pathologischen Pigmente die Abstammung derselben ausschliesslich von den Blutgefässen als unzweifelhaft erwiesen und damit der bis dahin vielfach geltenden Ansicht über eine metabolische Kraft der Zelle, aus sich selbst Pigment zu erzeugen, jeden Halt genommen. Seitdem war in dieser Frage keine wesentlich neue und fruchtbare Leistung zu verzeichnen. Erst in jüngster Zeit hat Gussenbauer[1]) auf

1) Ueber die Pigmentbildung in melanotischen Sarkomen und einfachen Melanomen der Haut. Virch. Arch. Bd. 63. S. 322 ff.

Grund seiner mikroskopischen Studien melanotischer Geschwülste weitere erfreuliche Beiträge zum Ausbau der Lehre von der Pigmentbildung geliefert. Die ungleichmässige Vertheilung des Pigments, die Anordnung der Pigmentzellen nach dem Verlaufe der Gefässe und die nachweisliche Thrombose derselben an der Grenze der wachsenden Geschwulst sprechen nach seiner Ueberzeugung unwiderlegbar für die Virchow'sche Lehre. Gussenbauer's ganz besonderes Verdienst ist es aber, dass er auch über den Vorgang der Pigmentbildung uns einen bestimmten Aufschluss zu geben versucht hat. Nach seinen Beobachtungen träte in dem Gefässthrombus nach einiger Zeit eine Entfärbung der rothen Blutkörperchen ein, indem der Farbstoff an der Peripherie derselben (wie schon Virchow gezeigt) sich ansammele, öfter aber amorph mit dem Blutplasma transsudire, die das Gefäss umgebenden Parenchymzellen durchtränke und hier erst und zwar vornehmlich im Protoplasma gewissermaassen auskrystallisirt werde.

Im Folgenden sei mir gestattet, eine Reihe in der Breslauer chirurgischen Klinik von mir beobachteter melanotischer Geschwülste zu veröffentlichen, die klinisch sowohl wie histologisch für die Lehre der Melanose von Interesse und Bedeutung sind, so dass ihre Publication wohl mehr als blos casuistischen Werth haben dürfte. Während an allen diesen Tumoren mikroskopisch die Richtigkeit der Virchow'schen Lehre in evidenter Weise sich darlegen lässt, sind nur einige von ihnen geeignet, die Gussenbauer'schen Erhebungen über den feineren Vorgang der Melaninbildung zu bestätigen.

Nach meinen Beobachtungen möchte ich es vor der Hand noch dahingestellt sein lassen, ob die Pigmentirung in der That in allen Fällen so paradigmatisch vor sich geht, wie es Gussenbauer beschrieben. Einmal scheinen nur wenige melanotische Neubildungen dafür geeignet zu sein, an ihnen den Vorgang der Pigmentausscheidung zu studiren. Andererseits sah ich mikroskopische Bilder, wie z. B. vom dritten Falle, welche nichts von der der Melaninausscheidung nach Gussenbauer gewöhnlich vorhergehenden Veränderungen am Gefässinhalte trotz starker Vergrösserung erkennen liessen. In jedem Falle gehört zum Melanotischwerden einer Geschwulst mehr als darin vorhandene dilatirte Capillaren, in denen das Blut zur Stase und zum Zerfalle kommt. Wie häufig finden sich nicht solche Verhältnisse bei Geschwülsten überhaupt, und doch resultirt daraus höchstens eine Einlagerung von Pigmentkörnern im Stroma, während das Zellenleben in keiner Weise von dem absonderlichen Einflusse der Melanose berührt wird. Damit das Protoplasma der Zelle oder

ihr Kern eine schwarze Farbe annehme, dazu ist allem Anscheine nach ein besonderer, uns noch gänzlich unbekannter Trieb der Natur nöthig, um mich dieses etwas mysteriösen Ausdrucks zu bedienen, ein ähnlicher Trieb wie der, welcher die Geschwülste überhaupt entstehen lässt.

Es ist bekannt, dass melanotische Tumoren gerade bei Schimmeln häufig beobachtet werden, als ob es die Natur drängte, das in der Mittheilung von schwarzem Farbstoff sozusagen Versäumte nach Möglichkeit wieder nachzuholen. Beim Menschen lässt sich ein solches compensatorisches Walten der Natur nicht constatiren. Wir müssen uns vor der Hand damit bescheiden, den Vorgang des interessanten Phänomens der Melanose zu verfolgen. Vielleicht ist es nicht ganz zufällig, dass gerade bei den melanotischen Sarkomen häufig genug eine perivasculäre Entwicklung des Tumors sich nachweisen lässt. Schon Gussenbauer betont diese Theilnahme der Gefässwandzellen an der Proliferation bei solchen Geschwülsten, und ich laufe wohl deshalb nicht Gefahr, einer gewissen Voreingenommenheit bezichtigt zu werden, wenn ich in einem Theil der hier beschriebenen Geschwülste nur weitere Beiträge zu den schon früher von mir behandelten sogenannten Angio-Sarkomen [1]) erblicke. Es liegt nahe anzunehmen, dass gerade die Endothel- und Adventitialzellen zu einem ungebundenen Leben angeregt, ausser dem ihnen aus erster Hand zuströmenden Ernährungsplasma des Blutes dazu noch den Blutfarbstoff, zumal bei Stagnation desselben gierig assimiliren. Jedenfalls ist es erlaubt, aus den oft colossalen Leibern der Pigmentzellen einen Schluss auf ihre grosse Aufnahmefähigkeit zu machen. „Wahrscheinlich' ist auch die so häufige secundäre De„generation der regionären Lymphdrüsen bedingt durch die Epithel„ähnlichkeit der Pigmentzellen. Daher auch die Krebsähnlichkeit der „melanotischen Sarkome, die sich ausserdem auch durch die grosse „Neigung derselben zur Ansetzung von Tochterknoten und zu Reci„diven zu erkennen gibt."

Mit Uebergehung einer Reihe von pigmentirten Mälern und Warzen, von denen höchstens ein 12 Cm. langer, das Mittelstück des linken Unterarmes umfassender und mit bis 5 Cm. langen dunklen Haaren besetzter Naevus pigmentosus bei einem sechsjährigen Mädchen hervorzuheben wäre, lasse ich nun die Beschreibung der klinisch und anatomisch bedeutsameren melanotischen Tumoren folgen.

---

1) Kolaczek, Ueber das Angio-Sarkom. Diese Zeitschrift Bd. IX.

1. *Carcinoma melanot. cut. abdomin.*

Frau von 25 Jahren, op. 24. Januar 1874. Bestand des Tumors etwa zwei Jahre. Ursache unbekannt. In der Nabelgegend sitzt ein mannsfaustgrosser, oberflächlich geschwüriger, kugliger, auf seiner Basis beweglicher Tumor von elastischer Consistenz. Die linksseitigen Leistendrüsen bis zu Wallnussgrösse geschwellt. Bei der Exstirpation erwies sich die Geschwulst als nicht über die Muskelscheide hinausgehend. Nach 14 Tagen trat der Tod durch Sepsis ein.

Der Tumor zeigte auf dem Durchschnitte einen grossalveolären Bau; im Stroma viel schwarzes Pigment angehäuft, weniger im Parenchym, das eine hellgraue bis schwärzliche Farbe hatte. Auch die Lymphdrüsengeschwülste hatten alveoläre Structur und eine fast nur auf die Septa beschränkte Melanose.

Mikroskopisch bestätigt sich der alveoläre Bau auch im Kleinen aufs Schönste. Die Geschwulstzellen sind deutlich epithelioid und stammen, wie nicht zweifelhaft sein kann, von der Epitheldecke ab. In fortlaufender Aufeinanderfolge sieht man nämlich von den Epithelzapfen kleine Geschwulstkörper sich abschnüren, sich ganz isoliren und allmählich immer grösser werden. Die im Allgemeinen wenig ausgeprägte Melanose betrifft vornehmlich die Geschwulstzellen selbst, im Besonderen deren Protoplasmaleib. Einen Aufschluss über den Hergang der Pigmentbildung zu geben, erscheint die vorliegende Geschwulst nicht eben geeignet. — In den Lymphdrüsen ist deren ursprüngliches Gewebe so gut wie vollständig durch die Geschwulstinfiltration ersetzt, so dass sie auf Durchschnitten ein dem Bau des primären Tumors täuschend ähnliches Bild darbieten. Nur findet sich in der Drüsengeschwulst die Pigmentirung fast ausschliesslich auf das Stroma beschränkt.

2. *Sarcoma melanoticum verrucos. cutis femor. dext.*

Frau B., 48 Jahre alt, sah im Laufe eines Jahres an der Aussenfläche ihres rechten Oberschenkels eine auffallend schwarze Warze ohne alle Veranlassung sich entwickeln. Die vom Arzte ausgeführten leichten Aetzungen derselben schienen ihr Wachsthum nur zu beschleunigen. Schmerzen hat Patientin nicht gehabt.

Am 24. April 1874 lässt sich folgender Zustand ihrer Affection constatiren. An der Grenze des mittleren und oberen Drittels der Aussenfläche des rechten Oberschenkels findet sich ein einer ausgebildeten Brustwarze des Weibes täuschend ähnlicher, grauschwarzer Tumor. Er misst in der Höhe etwa 1 Cm., im Breitendurchmesser 1,5 Cm., ist elastisch derb und oberflächlich excoriirt. In der nächsten Umgebung der warzenähnlichen Geschwulst ist die sonst normale Haut von schwarzen, durch die Epidermis mehr oder weniger deutlich durchscheinenden Flecken durchsetzt. Unmittelbar am Fusse der Warze sind dieselben zu gewissen Figuren zusammengeflossen, während sie mit zunehmender Entfernung von ihr spärlicher und kleiner werden. Aufwärts von der Geschwulst erstrecken sich diese melanotischen Einsprengungen der Haut über 4 Cm. hinauf, nach den anderen Richtungen viel weniger. Lymphdrüsen frei.

Herr Prof. Fischer excidirte ein ovales, die Warze und ihre Aussaat umfassendes Hautstück bis tief in den übrigens sehr starken Panni-

culus adiposus hinein. Trotzdem liessen sich in dem von Fettgewebe gebildeten Grunde der Wunde noch einzelne schwarze Punkte entdecken, die sorgfältig entfernt wurden. Die Wunde vernarbte grösstentheils durch Eiterung.

Auf einem Durchschnitte der Geschwulst ist deutlich zu sehen, dass dieselbe von der oberen Schicht der Cutis sich entwickelt hat. Denn unterhalb der Neubildung findet sich noch eine Schicht des eigentlichen Hautgewebes und von dieser aus steigen Bindegewebsfasern in ihrer normal weissen Beschaffenheit ein Stück als centraler papillärer Stock in die Warze hinauf. Auf diese Weise liegt die Basis der Geschwulst nur um ein Weniges unter dem Niveau der Haut. Durch die gegen die Oberfläche der Warze divergirenden Züge des cutanen Bindegewebes zerfällt dieselbe in eine Menge Läppchen von ovalem Aussehen und grauer, seltner ganz schwarzer Farbe. So gewährt die Geschwulst ein überaus prägnantes Bild einer sogenannten melanotischen Warze. In ihrer nächsten Umgebung finden sich nur kleine, aber tiefschwarze Einsprengungen meist in den oberen Lagen der Cutis. Weiterhin durchsetzen sie dieselbe ganz und reichen als bis über erbsengrosse Knötchen in das Unterhautzellgewebe hinein, dessen Fett aber auch besondere kleine Herde in Körnchen und schmalen Zügen enthält.

Ein frisches Zerzupfungspräparat zeigt die melanotischen Massen zusammengesetzt aus grossen Zellen, die das Melanin theils nur im Protoplasma, theils nur im Kern enthalten, welcher dann gleichmässig tief schwarz erscheint, seltner ist die ganze Zelle gefärbt.

Die mikroskopische Untersuchung der Geschwulst ergibt zunächst für die Warze selbst, dass im Bereiche des grössten Theiles der Oberfläche das Epithel fehlt und durch eine dünne Granulationsschicht ersetzt ist. In der Umgebung dieser Geschwürsfläche da, wo der Tumor von der Haut sich abzuheben anfängt, erscheinen dagegen die Epithelzapfen zwischen den aufstrebenden Papillen der Cutis bedeutend verlängert, aber frei von aller Melanose. Gerade hier ist es unverkennbar, dass die Pigmentanhäufungen in der Mitte der schlanken Cutispapillen in langen Zügen liegen, also entsprechend dem Verlaufe der übrigens nicht mehr sichtbaren Gefässschleifen. Die Warze selbst besteht aus verschieden grossen, nur durch schmale Faserbündel von einander getrennten Zellenkörpern, welche von weiten Capillaren durchsetzt erscheinen.

Viele Zellenhaufen zeigen die Melanose in den ersten Anfängen, nur hin und wieder findet sich eine Zelle mit leicht bräunlicher Färbung. Andererseits erreicht sie stellenweise eine solche Stärke, dass ein ganzes Aggregat von Zellen in einen einzigen Pigmentklumpen zusammengeflossen zu sein scheint. Während die ungefärbten Zellen in der Grösse weissen Blutkörperchen gleichen, wachsen die pigmentführenden im Verhältniss zur Menge des Melanin und werden epithelioid.

Auffallend ist das häufige Vorkommen grosser, anscheinend freier, homogen gelblich glänzender Kerne zwischen den noch ungefärbten oder noch wenig pigmentirten Zellenlagen. Sie sind ganz rund, übertreffen in der Grösse die rothen Blutkörperchen wohl um das Doppelte und liegen nie zu mehreren neben einander, sondern zeigen eine gewisse regelmässige Vertheilung innerhalb der anderen Zellen. Ihre Bedeutung lässt sich schwer feststellen. Unabhängig von den Zellen findet sich der Farbstoff in den

breiteren Stromabalken in Körnchen abgelagert, welche zu unregelmässigen, schmalen Figuren vereinigt erscheinen.

Den vielfachen zerstreuten Tochterknötchen im Umkreise der Geschwulst entsprechend liegen vornehmlich in den obersten Schichten des Hautgewebes, also mehr im sogenannten Papillarkörper desselben, Anhäufungen von mehr oder weniger pigmentirten Zellen. Häufig ist die Pigmentirung eine so intense, dass die einzelnen Zellen als solche nicht mehr zu unterscheiden sind, statt dieser aber grosse, gleichmässig schwarze Schollen von Pigment auftreten. Wie in der eigentlichen Warze begegnet man auch hier im Cutisgewebe nicht an zellige Gebilde gebundenen körnigen Niederschlägen von Farbstoff in den Spalten zwischen den Bindegewebsbalken. In den tieferen Schichten der Haut verlaufen gefässartig Stränge von dicht angehäuften Granulationszellen und streben vielfach gegen die Oberfläche. Manchmal lassen sich an günstigen Quer- oder Längsschnitten dieser Zellenstränge in deren Mitte unzweifelhafte Blutgefässe nachweisen. In diesen perivasculären Zellenhaufen finden sich die ersten Anfänge der Melanose, indem hier und da eine Zelle deutliche Farbstoffkörnchen enthält. Auch im fetthaltigen Unterhautzellgewebe liegen, wenn auch selten, Pigmentherde mit dem beschriebenen Charakter. Die Epitheldecke ist frei von Melanose.

Demnach ist die Neubildung als eine Verruca sarcomatosa pigmentosa mit höchst wahrscheinlich perivasculärem Ursprunge aufzufassen.

Nachtrag. Etwa neun Monate später wurde das in Form von zahlreichen in der Narbe liegenden und durch die Epidermis durchscheinenden kleinen melanotischen Knötchen aufgetretene Recidiv in möglichst radicaler Weise unter Anlegung einer über handtellergrossen, bis auf die Muskelfascie gehenden Wunde operirt. Trotzdem blieb aber ein kleines Recidiv nicht aus, als Patientin plötzlich unter Kreuzschmerzen, Gliederreissen, Verlust der Sprache nach acht Tagen der Krankheit, Schwinden des Bewusstseins am 2. Januar 1876 verstarb. Nach dem Urtheil des behandelnden Collegen war die Krankheit Typhus; leider fehlen genauere Angaben, um die Vermuthung einigermaassen zu stützen, dass Metastasen des Melanoms den plötzlichen Tod herbeiführten.

3. *Naevus melanot. nas. c. gland. lymph. melanot. submax.*

Am 10. März 1875 stellte sich in der chirurgischen Klinik eine 35 Jahr alte Bauersfrau mit einer Drüsengeschwulst der rechten Unterkiefergegend und einem auffallenden Pigmentflecke des rechten Nasenflügels vor. Sie sagte aus, dass vor vier Jahren während ihrer vierten Schwangerschaft an der rechten Seitenfläche der Nase zerstreute, punktförmige, schwarze Flecken aufgetreten wären, welche allmählich confluirten, so dass fast die ganze rechte Nasenhälfte ziemlich gleichmässig schwarz war.

Im Laufe der folgenden zwei Jahre, wo sie nicht wieder schwanger war, verlor sich diese Verfärbung nach und nach von selbst bis auf einen rundlichen, kaum 1 Cm. breiten Flecken am Nasenflügel, der bis heute unverändert geblieben wäre. Seit Juli 1874 bemerkte Patientin eine kleine, stetig wachsende Geschwulst unter dem rechten Unterkiefer, von der sie nun befreit sein will.

Patientin ist eine Blondine mit spärlich pigmentirten Warzen und sonst

ganz normaler Körperoberfläche. Sie fühlt sich im Allgemeinen ganz gesund, wofür auch ihr noch relativ frisches Aussehen spricht. In der rechten Submaxillargegend findet sich eine über wallnussgrosse, von normaler Haut bedeckte, elastisch feste, bewegliche Geschwulst, die mit Recht als eine degenerirte Lymphdrüse angesehen werden kann.

Der Tumor lässt sich leicht herausschälen, hat eine leicht nierenförmige Gestalt, ist 4 Cm. lang, 2,5 Cm. breit und 2 Cm. dick, an der Oberfläche schwarzblau. Beim Durchschneiden entleert sich aus einem centralen etwa haselnussgrossen Erweichungsherde eine vollständig dintenschwarze Flüssigkeit. Das noch feste Parenchym ist gleichfalls tief homogen schwarz bis auf einen der Drüsenkapsel entsprechenden ganz schmalen Saum an der Peripherie.

Das exstirpirte Melanom am Nasenflügel erweist sich als eine konische, etwa 5 Mm. tief reichende Einlagerung, in deren Nähe noch kleine, punktförmige schwarze Inseln zerstreut sich finden.

Mikroskopisch betrachtet erscheinen die Pigmentanhäufungen vornehmlich in der Cutis und hier besonders in deren Papillarkörper gelagert, erstrecken sich aber an der tiefsten Stelle bis in die oberflächlichen Muskellagen hinein und bilden grosse, confluirende Klumpen von tief schwarzer Farbe. Selten nur treten sie in Form schmaler, gefässartig verlaufender und anastomosirender Stränge auf.

Von grösserem Interesse ist aber die Melanose der Drüse. Bis auf einen der Kapsel anliegenden Saum ist ihr Parenchym vollständig durch schwarzes Pigment in grossen Schollen ersetzt, so dass es auch dem bewaffneten Auge meist nicht gelingt, dazwischen irgendwo noch eine ungefärbte Partie zu entdecken. Erst unmittelbar an der Peripherie der Drüse hellt sich das Gesichtsfeld allmählich auf, bis man schliesslich nur ein weitmaschiges, dichte Zellenlager durchsetzendes Netz meist capillarer Gefässe sieht, welche die ersten Spuren beginnender Melanose in selten schöner und deutlicher Weise repräsentiren. Hier stellen sich nämlich die Endothelien als die ersten Träger des Pigmentes dar, und in demselben Maasse als sich eine Zelle mit Farbstoff imbibirt, wird sie grösser und runder. Aber auch unabhängig von der Zelle finden sich Pigmentkörnchen in kurzen Linien an der Innenwand des Gefässes niedergeschlagen und sieht man häufig genug vom Gefässrohr aus solche Körnchenzüge in das benachbarte Zellenlager hinein sich erstrecken. Ab und zu ist auch eine dieser Zellen in der Nachbarschaft des Gefässes mehr oder weniger dicht mit Melanin erfüllt. Nur im Bereiche der ersten Anfänge der Pigmentirung ist ein kleinzelliges Parenchym vorhanden; weiterhin sieht man die gefässartig verlaufenden Pigmentstreifen in einem mehr streifigen Bindegewebe eingebettet. Den Inhalt der in Pigmentdegeneration begriffenen Gefässe bilden spärliche, übrigens intacte rothe Blutkörperchen. Nirgends sind thrombosirte Gefässe wahrzunehmen.

Der eben beschriebene Fall ist in mehrfacher Beziehung von Interesse. Zunächst erscheint die Ausbreitung der Melanose über die rechte Nasenhälfte während einer Schwangerschaft merkwürdig; vielleicht steht diese eigenthümliche Localisation wie die physiologische Pigmentirung in einem allerdings noch unaufgeklärten cau-

salen Verhältnisse zu jenem Zeugungsacte. Dafür spricht auch das spontane Wiederverschwinden der Verfärbung an der Nase bis auf einen kleinen Rest.

Offenbar kam der Farbstoff an der Nase zur Resorption und wurde von den Lymphbahnen nach der Submaxillardrüse deportirt. Es muss aber dahingestellt bleiben, ob die Pigmentzellen als solche oder nach deren Zerfall nur die Körnchen fortgeschwemmt worden sind. Zieht man das Wachsthum der Drüse, ihre Vergrösserung auf das Mehrfache ihres ursprünglichen Volumens in Betracht, so möchte man annehmen, die Zellen im Ganzen, ihre amöboide Formveränderlichkeit vorausgesetzt, wären auf ihrer Wanderung in der Drüse abfiltrirt worden und darauf in eine lebendige Proliferation gerathen. Ist aber das Pigment in Körnchenform in die Drüse gelangt, so muss es die dasselbe aufnehmenden Lymphzellen zum stärkeren Wachsthum und schnellerer Vermehrung so zu sagen mechanisch angeregt haben. So viel wenigstens steht fest, dass die Pigmentzellen durch eine auffallende Grösse ihres Leibes und Kernes sich auszeichnen. Bei der Zellenwucherung muss aber auch die Farbstoffmenge gewachsen sein; denn die von der Nase resorbirte könnte nur einen kleinen Bruchtheil der in der Drüse angehäuften ausmachen. Dass das Pigment aus Drüsengefässen stammt, in denen das Blut zur Stase gekommen ist, dafür spricht wenigstens der Befund in den peripheren Partien der Drüse durchaus nicht. Die Gefässe verhalten sich hier bezüglich ihrer Weite und Füllung ziemlich normal, und tritt die Melanose zuerst in deren Endothel auf. Oder aber man muss von der sonst schon eingebürgerten Vorstellung, dass der Pigmentausscheidung nothwendig eine Stase des Blutes im dilatirten Gefässe und Entfärbung der rothen Blutkörperchen vorauszugehen habe, Abstand nehmen und eine weniger ostensible Transformation des gelösten Hämatin in Melanin zulassen. Denn die vielleicht noch zulässige Annahme, es würden Partikelchen von den benachbarten Pigmentmassen durch die Saftkanäle fortgespült und gelangten von da aus in die Gefässwand, erscheint zu gesucht.

4. *Sarcom. alveol. melanot. calcis sin.*

Am 3. August 1875 ging der chirurgischen Klinik ein Mann von 63 Jahren, Maurer, mit einer Geschwulst der linken Ferse zu. Dieselbe soll vor 3 Jahren mit einer schwarzen Blatter auf dem Fersenhöcker ohne bekannte Ursache begonnen haben, war anfänglich nur beim Gehen hinderlich, schmerzte später auch während der Ruhe, wuchs ziemlich lebhaft und fing vor einem Jahre etwa zu jauchen an. Gleichzeitig trat Schwellung der entsprechenden Leistendrüsen und Kräfteverfall mit Abmagerung ein.

— Zur Zeit findet sich an der linken Ferse ein fast mannsfaustgrosser, pilzhutförmiger, polypöser, 24 Cm. im Umfang, 5 Cm. in der Höhe und 8 Cm. in der Breite messender Tumor, dessen gerade in der Richtung der Tuberositas calcan. gelegener Stiel von den 2—3 Cm. überhängenden, der Hautdecke dicht aufliegenden Rändern vollständig verdeckt wird. Die Oberfläche der Geschwulst ist tief schwarz, exulcerirt, mit jauchigem Eiter bedeckt. In beiden Schenkelbeugen sind die Drüsen geschwollen und indurirt. Weitere Metastasen lassen sich nicht constatiren. — Da das polypöse Wachsthum des Tumors für seine Entwicklung von den Hautgebilden aus spricht, die radicale Entfernung der Leistendrüsen noch möglich erscheint und Patient um die operative Entfernung der Geschwulst bittet, so wird dieselbe unter Wegnahme einer dünnen Schicht des knöchernen Fersenhöckers und des Ansatzstückes der Achillessehne entfernt. Auch die Exstirpation der beiderseitigen Leistendrüsentumoren wird allem Anscheine nach in radicaler Weise ausgeführt. Der Wundverlauf war im Allgemeinen ein recht guter, so dass Patient nach kaum vier Wochen mit granulirender, durch Implantation bedeutend reducirter Fersenwunde entlassen werden konnte.

Die Geschwulst hatte auf dem Durchschnitte einen lappigen Bau und liess zwischen sich und dem Knochen noch eine ziemlich dicke Fettschicht übrig, so dass sie ihre Entwicklung wohl aus den oberen Hautschichten genommen haben musste. — Das Parenchym der Neubildung war weich, gleichmässig grau glänzend, nur stellenweise, vornehmlich in den oberflächlichen Lagen tief schwarz tingirt. Die Leistendrüsen waren zum grossen Theil ebenfalls mehr oder weniger melanotisch verfärbt.

Mikroskopisch konnte mit grösster Wahrscheinlichkeit die Diagnose auf ein grosszelliges Alveolarsarkom gestellt werden. Eine Entwicklung der Geschwulst von dem Oberflächenepithel aus konnte nirgends sicher nachgewiesen werden.

Nachtrag. Patient bekam im November 1876 ein locales Recidiv der Fersennarbe, starke Schwellung der Leistendrüsen und starb unter Entwicklung einer Pneumonie und Facialisparalyse am 23. December. Herr Dr. Herrmann in Sohrau, dem ich diese Notizen verdanke, ist geneigt, die erwähnten Lungen- und Hirncomplicationen als durch Geschwulstmetastasen anzusehen.

5. *Sarcom. melanot. oculi sin.*

Der Arbeiter W. Mode, 56 Jahre alt, ging am 21. December 1875 der chirurgischen Klinik mit einer Geschwulst des linken Auges zu. Vor etwa vier Jahren war ihm ein Stückchen Holz in das linke Auge gesprungen und hatte eine vorübergehende Entzündung erregt. Dauernd verblieb aber eine umschriebene Röthung der Bindehaut des Auges am inneren Winkel, welche erst vor zehn Monaten in eine progressive Wucherung überging. Die Beseitigung derselben von Seiten eines Arztes hatte nur zur Folge, dass sie bald wieder auftrat und um so stärker wuchs. Allmählich breitete sie sich entlang dem oberen Augenlide aus und ergriff schliesslich auch das untere. Patient litt in dieser Zeit an heftigen Schmerzen, behielt aber das Sehvermögen. Seit einigen Monaten bemerkte er auch die Entwicklung einer Geschwulst vor dem linken Ohre.

Patient ist ein welker, blasser Mann. Vom inneren Winkel des linken Auges aus entspringt eine über das ganze obere und die innere Hälfte des unteren Augenlides sich erstreckende höckerige Geschwulst von der Grösse etwa einer kleinen Pflaume. Ihre Oberfläche ist theils livid verfärbt, zum Theil excoriirt und leicht blutend. Die Hornhaut ist noch intact, jedoch von einem dicken Walle der grösstentheils blos chemotischen Bindehaut umgeben. An Stelle der präauricularen Lymphdrüse linkerseits findet sich ein pseudofluctuirender Tumor von Haselnussgrösse, der verschieblich und von normaler Haut bedeckt ist.

Erst einige Wochen nach seiner ersten Vorstellung erklärte sich Patient zur Operation bereit. Inzwischen war die Wucherung auf die Cornea fortgeschritten, hatte dieselbe perforirt, so dass vollständige Erblindung eingetreten war. So wurde denn unter Wegnahme des grössten Theils beider Lider der Bulbus exstirpirt, welcher in allen seinen Schichten bis auf die Sclera von melanotischen Massen durchsetzt war. Obgleich bei solchem Sachverhalte die Annahme nahe lag, dass die Geschwulst von der Chorioidea aus sich entwickelt haben mochte, so sprach doch die Anamnese sicher für ihren Ausgang von der Conjunctiva bulbi. Der Bulbus als solcher erschien nicht merklich vergrössert.

Einer genauen mikroskopischen Untersuchung wurde als der muthmasslich primäre Tumor nur der dem Bulbus aufsitzende Abschnitt unterworfen. Durch senkrecht gegen die leicht exulcerirte Oberfläche geführte Schnitte erhielt man Präparate, in denen die Anfänge der Neubildung zu tiefst in Form von Granulationszellenanhäufungen, durchsetzt von ektatischen, strotzend mit Blut gefüllten Capillaren, sich zu erkennen gaben. Allmählich hoben sich aus diesen Zellenmassen netzförmige, manchmal deutlich röhrenartige Züge von schmal ovalen grosskernigen Zellen hervor, die nach der Oberfläche hin immer breiter wurden und schliesslich zu dichten Haufen epithelioider Zellen zusammenflossen. Ein eigentliches Stroma liess sich nicht wahrnehmen.

Von der ulcerös zerstörten Epitheldecke waren nur einzelne Zapfen noch erhalten, die unzweifelhaft in keiner genetischen Beziehung zu den Geschwulstzellen standen. — Die Melanose nahm von der Tiefe gegen die Oberfläche progressiv zu. Während in den schon bezeichneten Anfängen der Neubildung nur schmale, netzförmig angeordnete Züge von Pigmentkörnern entsprechend etwa obliterirten Blutgefässen zu sehen waren, fand sich weiter oben der Farbstoff vornehmlich in den grossen Geschwulstzellen angehäuft. Häufig genug war der Kern stärker als der Zellenleib tingirt, und gerade die schwärzesten der Zellen zeichneten sich durch einen aussergewöhnlichen Umfang aus. Am intensivsten war die Pigmentirung im Grunde der Geschwürsstelle ausgesprochen. Unverkennbar markirte sich die Anhäufung des Farbstoffes durch eine bestimmte Anordnung, nämlich in zur Oberfläche aufstrebenden Zügen. Lenkte man sein Augenmerk auf den Ursprung der Melanose, so fiel es zunächst auf, dass in den weiten, prall gefüllten Capillaren zwischen den rothen Blutkörperchen ab und zu kleine Pigmentkügelchen sich fanden. An anderen Stellen wieder erscheinen die rothen Blutkörperchen verblasst, körnig und von merkwürdig zahlreichen weissen Blutkörperchen und einzelnen Pigmentkörnchen durchsetzt. — Die Züge und Röhren der spindelig-epithelioiden Zellen entsprechen allem

Anscheine nach den Blutgefässwandungen selbst, so dass die Zellen als gewucherte Gefässwandzellen angesehen werden durften.

Demnach wäre diese Geschwulst ein melanotisches Angiosarkom der Conjunctiva und weiterhin auch des ganzen Bulbus. In klinischer Beziehung gleicht dieser Fall ungemein dem von Gussenbauer beschriebenen (Virch. Arch. Bd. 63. S. 329) und steht es wohl ausser Zweifel, dass zufolge einer traumatischen Läsion in der Bindehaut des inneren Augenwinkels die primäre Neubildung entstand und von da aus den ganzen Augapfel inficirte, so wie die prä-auriculare Lymphdrüse.

Was die Melanose anlangt, so ist diese Geschwulst in ihrem mikroskopischen Bilde ganz geeignet, den von Gussenbauer dargestellten Vorgang der Pigmentbildung zur Anschauung zu bringen.

6. *Angiosarcoma melanot. axill. sin.*

Am 3. März 1876 kam in die chirurgische Klinik der Weber J. Klinner, 65 Jahre alt, mit einer Geschwulst in der linken Achselhöhle. Er will ihren ersten Anfang vor 3 Jahren in der Grösse einer Wallnuss etwa bemerkt haben. Ausser durch die zunehmende Grösse hat ihn der Tumor nicht weiter belästigt, bis sich in den letzten Monaten spontane reissende Schmerzen einstellten.

Patient ist ein schwächlicher, abgemagerter, blasser Mann. Dicht unterhalb der linken Achselhöhle sitzt unbeweglich auf dem Serratus ant. ein über mannsfaustgrosser, harter, nur an der von blaurother, verdünnter Haut bedeckter Spitze weich elastischer Tumor. Nach oben verliert er sich allmählich in die Axillarhöhle unter den grossen Brustmuskel. Von ihm gesonderte, etwa geschwellte Drüsen lassen sich nicht constatiren.

Die Exstirpation der als Drüsensarkom diagnosticirten Neubildung hatte nur wegen ihrer in die Achselhöhle sich verlierenden Ausläufer einige Schwierigkeiten; denn hier waren dieselben innig mit der Scheide der grossen Gefässe verwachsen; die Art. thoracica longa verlief innerhalb der Geschwulst und musste nah an ihrem Ursprunge unterbunden werden. Ja ein Drüsenstrang verlief unter dem Brustmuskel bis unter die Clavicula, ganz wie es bei krebsig entarteten Achseldrüsen oft zu sein pflegt. Der Blutverlust war bedeutend. Die Musculatur konnte intact gelassen werden. — Patient starb nach einigen Tagen an Septicämie.

Die Geschwulstmasse setzt sich aus zahlreichen kleinen und bis mittelapfelgrossen, von einander durch Bindegewebssepta isolirten Knollen zusammen. Der bei Weitem grösste Theil derselben ist derb, auf dem Durchschnitte mehr oder weniger noch nicht erweichten käsigen Lymphdrüsen ähnlich, ohne jedoch deren Brüchigkeit zu haben. Während einige und zwar die grösseren der Drüsentumoren ein homogen weissgelbliches Aussehen haben, enthalten die meisten gewöhnlich ziemlich spärliche gelbliche bis schwarze Pigmenteinlagerungen. Die oberflächlich gelegenen Geschwulstpartien sind weicher, fast fluctuirend und bestehen aus einem leicht grau gefärbten, brüchigen, von zahlreichen, bis haselnussgrossen Extravasaten durchsetzten Parenchym.

Zur mikroskopischen Untersuchung wurden die kleineren und weicheren, melanotischen Drüsentumoren ausgewählt, um in diesen jüngsten Producten der Degeneration die Entwicklung der Neubildung und den Ursprung des Pigmentes besser verfolgen zu können.

Jeder Geschwulstknoten hat eine besondere bindegewebige Hülle, welche ein fast rein zelliges Parenchym einschliesst, ja nicht selten ausserdem zwischen ihren Schichten kleine Zelleninseln enthält.

Die Zellen liegen dicht, im Allgemeinen in fasciculären Zügen geordnet und sind, was ihre Grösse und Umfang des Kerns anlangt, epithelialer Art. Dazwischen finden sich zerstreut mehr oder weniger zahlreiche Bindegewebskörperchen oder Granulationszellen. Wo Melanose vorkommt, liegt das Pigment meist im Zellenkörper in Form bräunlicher Körnchen. Von grösstem Interesse aber ist das Verhältniss der epithelioiden Zellen zu den Bluträumen. In diesen finden sie sich nämlich innig gemischt mit gewöhnlich ganz verblassten rothen Blutkörperchen; es hat geradezu den Anschein, als ob die grossen Zellen in cavernösen Bluträumen selbst entstanden wären. Die eingestreuten Granulationszellen wären sodann als weisse Blutkörperchen aufzufassen. An den Uebergangsstellen dieser anscheinend jüngsten Partien der Geschwulstbildung in die bindegewebige Umhüllung kann man nicht selten in der Regel leere Gefässröhren sehen, deren Endothelkerne in Form und Grösse vollständig den Kernen der Geschwulstzellen gleichen. Weiterhin finden sich häufig in der unmittelbaren Nachbarschaft, manchmal den Zellenhaufen sich direct anschliessend netzförmige Bindegewebsspalten erweitert und von rothen Blutkörperchen dicht erfüllt, so dass man beinahe den Eindruck eines Extravasates empfängt. Diese Spalten zeigen anfänglich nur spärliche kleine Endothelkerne. An anderen Stellen werden diese eigenthümlichen Bluträume durch ein mehr oder weniger dichtes Infiltrat von Granulationszellen von einander gehalten. In demselben Maasse als die Dichtigkeit dieser Zellen zunimmt, verengern sich anscheinend die Bluträume und schwinden die rothen Körperchen, so dass man schliesslich nur Granulationsherde sieht.

Innerhalb solcher Anhäufungen von Wanderzellen finden sich nicht selten Capillaren von auffallend grossem Kaliber mit dichtgestellten ebenfalls auffällig grossen Endothelkernen, andererseits aber auch die ersten Spuren der an ihren ovalen, voluminösen oder mehrfachen Kernen leicht erkennbaren Geschwulstzellen. Dies dürften die Anfänge der Geschwulstbildung sein.

Erst in den älteren Abschnitten des Tumors, die sich durch Vermehrung des Bindegewebes in Form zahlreicher, die Zellenhaufen durchsetzender und einschnürender Septa zu erkennen geben, tritt die Pigmentirung in höherem Grade auf. Gleichzeitig erscheinen die Granulationszellen innerhalb des Zellenkörpers vermehrt; sie durchsetzen denselben in mehr oder weniger breiten Strängen und verleihen ihm dadurch einen acinösen Charakter. Diese Zellenstränge sind wohl das Vorstadium der späteren bindegewebigen Septa, wodurch die Neubildung zum Theil zur Verödung gebracht zu werden scheint. Demzufolge bestehen noch andere, vermuthlich die ältesten Geschwulstpartien aus einem Geflecht von Bindegewebsbalken, die nur kleine und spärlich zerstreute Parenchyminseln einschliessen.

Welcher Kategorie von Tumoren ist nun nach dieser Beschreibung unsere Neubildung zuzuzählen? Da die Localisation und makroskopische Betrachtung derselben auf einen Ursprung von den präexistenten und etwa neugebildeten [1]) Lymphdrüsen hinweist, so würde man darauf hin die Geschwulst für ein Lymphosarkom halten, da gegen ein einfaches Lymphom das reichliche Bindegewebe und wohl auch die Melanose spricht, die bei Lymphomen ausser an mediastinalen, nicht beobachtet ist. Das mikroskopische Bild, in welchem die epithelioiden Zellen vornehmlich als den Charakter der Neubildung bestimmend hervortreten, liesse aber ein Carcinom annehmen, wenn man nämlich an ein solches keine weiteren Ansprüche stellt, als dass die Zellen alveolenartig angehäuft sind und einen epithelialen, also hauptsächlich durch die Kerngrösse bestimmten Charakter haben. In diesem Falle wäre unsere Geschwulst ein werthvoller Beitrag für die der Stützen noch sehr bedürftige Lehre, dass auch ein primärer Lymphdrüsenkrebs vorkomme. Legt man aber, wie es die neuere Forschung verlangt, bei Bestimmung einer Neubildung auf das genetische Moment, den Ursprung der Zellen, einen Nachdruck, so muss bei dem Fehlen einer krebsigen Affection im Quellengebiete der den Achseldrüsen zuströmenden Lymphbahnen zunächst die Möglichkeit zugelassen werden, dass die Geschwulstzellen aus dem Bindegewebe, das ja erwiesenermaassen epithelähnliche Zellen erzeugen kann, sich entwickelt haben.

Die mikroskopischen Präparate haben nun die Wahrscheinlichkeit dieser Entwicklung bewiesen, dass nämlich die Endothelien allerdings durch ihre Weite und Dichtigkeit von den normalen abweichender Capillaren die Matrix der Neubildung sind. Dafür sprach nämlich, um das kurz zusammenzufassen, die grosse Aehnlichkeit zwischen den Kernen der Endothel- und Geschwulstzellen, die auffallend dichte Lagerung der Endothelkerne in den manchmal cavernösen Räumen an Grösse gleichkommenden Bluträumen und schliesslich die scheinbare Vermischung [2]) von rothen Blutkörperchen und unzweifelhaften Geschwulstzellen.

Demnach wäre unsere Geschwulst unter die in der Literatur relativ noch spärlich beschriebenen Endotheliome oder plexiformen

---

1) Bekanntlich kann, wie auch Billroth in seinen Untersuchungen über pathologische Veränderung der Lymphdrüsen behauptet, das Bindegewebe überall im Körper durch gruppenweise Einlagerung von Lymphzellen zu einem lymphdrüsenähnlichen Gewebe umgewandelt werden.

2) Eine ähnliche Beobachtung habe ich in Präparaten von Brustkrebsen gemacht, wie an einem anderen Orte des Näheren berichtet werden soll.

Sarkome zu versetzen; jedenfalls ist ihr bindegewebiger Ursprung ausser allem Zweifel. Das Auftreten von Melanin erklärt sich aus dem Vorhergehenden leicht. Denn wo rothe Blutkörperchen und Geschwulstzellen in so inniger Nachbarschaft neben einander liegen, wo diese durch ihre Vermehrung und Anhäufung mannigfache Stagnationen des Blutes hervorbringen, da kann der Farbstoff der allmählich untergehenden Blutbestandtheile von den in lebendiger Entwicklung begriffenen Geschwulstzellen leicht und begierig aufgenommen werden.

7. *Fibrosarcom. plexiforme melanot. femoris d.*

Vor ungefähr zwei Monaten bemerkte die Mutter eines halbjährigen, am 17. März 1876 in der chirurgischen Klinik vorgestellten Kindes an der Innenfläche des rechten Oberschenkels in dessen unterem Drittel eine kleine, sehr rasch wachsende Geschwulst, welche zur Zeit die Grösse etwa eines Gänseeies hat. Ihr Sitz entspricht nahezu dem Durchtritt der Femoralarterie durch die Sehne des M. adductor magnus. Die sie bedeckende Haut ist auf der Höhe blauroth verfärbt, im Uebrigen von ektatischen Venen durchzogen und an der Spitze mit der Neubildung verwachsen.

Der Tumor im Ganzen ist auf seiner Basis kaum verschieblich und von derber Consistenz.

Mit Wegnahme der livid verfärbten, adhärenten Haut wird die im Fettgewebe eingebettete Geschwulst exstirpirt, wobei man sich überzeugt, dass sie zwischen M. vastus int. und adductor magnus in die Tiefe geht und hier ohne bestimmte Abgrenzung in dem intermusculären, die Nerven und Gefässe einhüllenden Zellgewebe sich verliert. Daher bietet ihre radicale Entfernung einige Schwierigkeiten, wird aber durch das Geschwulsttheile verrathende Melanin wesentlich erleichtert. So musste auch ein circa 2 Cm. langes Stück vom N. saphenus maj., das ganz schwarz verfärbt war, excidirt werden. Heilung durch erste Vereinigung.

Auf dem Durchschnitte erweist sich der Tumor als ein durch schwarze Punkte und Striche diffus feingesprenkeltes Gewebe. Die mikroskopische Untersuchung constatirt, dass das Stroma der Geschwulst über die Menge der zelligen Einlagerungen prävalirt und aus feinen, schwach contourirten, dicht gelagerten Bindegewebsfasern besteht.

Die eingesprengten Zellenhäufchen zeigen in der Regel die Form von Strängen oder Netzen, so dass sie schon durch diese Verbreitungsart sofort an den Verlauf capillarer Gefässe erinnern. Auch finden sich noch Reste von Fettgewebe, dessen einzelne Zellen aber durch eine Infiltration der Scheidewände mit Geschwulstzellen in der Atrophie begriffen sind. Das Cutisgewebe ist ebenfalls in den Bereich der Neubildung hineingezogen, indem auch hier gefässartig verlaufende Zellenstränge bis an den Papillarkörper hinan eingelagert sind. In der Umgebung der Schweissdrüsen fällt es auf, dass die Kerne der Geschwulstzellen und Drüsenepithelien in Form und Grösse übereinstimmen, letztere aber sich weniger intensiv mit Hämatoxylin tingiren. Doch liegt kein weiterer Grund vor, an einen genetischen Zusammenhang dieser Zellen zu denken.

Gewöhnlich hängen die Geschwulstzellen mit dem Grundgewebe innig zusammen; nur ausnahmsweise finden sich Cylinder in Hohlräumen vor, ohne dass etwa an deren Wandung eine endotheliale Auskleidung wahrzunehmen wäre. Die Zellen erscheinen nicht deutlich von einander differenzirt und mit einem relativ kleinen Kerne versehen. Von Blutgefässen ist im Stroma, trotzdem das Präparat zuerst in Müller'scher Flüssigkeit und darauf in Spiritus gehärtet wurde, keine Spur zu entdecken. Nur ganz vereinzelt finden sich in einigen Zellensträngen wenige sehr verblasste rothe Blutkörperchen. Dafür aber tritt in vielen der Stränge, besonders in den tieferen Partien der Neubildung, Melanin auf und zwar in Form sehr feiner, bei durchfallendem Lichte hellbräunlicher um den Kern herumgelagerter Moleküle, wodurch die Zellenhäufchen ein eigenthümlich farbig chagrinirtes Aussehen gewinnen. Eine stärkere Anhäufung des Pigments etwa in Schollen oder grösseren Körnern findet sich nirgends. Auffallenderweise haben sich die pigmentführenden Zellen in Hämatoxylin schwächer gefärbt, als die pigmentfreien.

Demnach ist die Neubildung als ein melanotisches Fibrosarkom anzusprechen, das sich aller Wahrscheinlichkeit nach von den Wandzellen der capillären Blutgefässe entwickelt hat. Dafür spricht die Verbreitungsweise der Zellenkörper, das Vorkommen von rothen Blutkörperchen innerhalb derselben bei anscheinend vollkommenem Mangel von Blutgefässen im Stroma und schliesslich wohl auch die eigenthümliche Pigmentirung der Zellen, welche in ihren leichtesten Anfängen innerhalb der Zellencylinder auftritt, ohne dass in der Nachbarschaft irgendwo ein Blutgefäss zu sehen wäre.

Nachtrag. Wie ich mich in diesen Tagen überzeugt, ist von einem Recidiv nicht das Geringste wahrzunehmen. Die nur wenig eingezogene Narbe stört die Function der Extremität in keiner Weise; auch fehlt im Gebiete des resecirten Nerven jede Anästhesie.

8. *Carcin. melanot. antibrach. d.*

Frau D., 44 Jahre alt, op. 20. October 1876. Von Geburt an bestand ein Pigmentmal an der Volarfläche des rechten Vorderarms; seit einem Jahr ist es ohne bekannte Veranlassung auffallend gewachsen, so dass es jetzt in eine flache, ovale, in der Haut sitzende Geschwulst von 2,5 Cm. Länge und 1 Cm. grösster Breite umgewandelt ist. Regionäre Lymphdrüsen frei.

Die exstirpirte Geschwulst erweist sich als wesentlich in der Lederhaut gelegen; nur kurze Ausläufer erstrecken sich ins Unterhautfettgewebe. Auf dem Durchschnitte erscheint sie von gleichmässig grauer Farbe. — Mikroskopisch hat sie einen exquisit alveolären Bau mit sehr schmalen Septis von Stroma, die sich in schöner Weise durch eine besonders dichte Anhäufung von Pigmentschollen bemerklich machen. Ausserdem findet sich der Farbstoff mehr in den oberen, dem Papillarkörper der Cutis entsprechenden Zellenlagen, nur spärlich in den tiefer gelegenen Zellkörpern. Die Geschwulstzellen sind deutlich epithelioid, und ist auch an manchen Stellen von dem Oberflächenepithel aus ein unzweifelhaftes Hinabwuchern und ein Sichauflösen der Epithelzapfen in die Geschwulstkörper wahrzunehmen. Die Abgrenzung der Neubildung gegen das normale Gewebe ist eine auffallend scharfe, nur durch sehr kurze Ausläufer derselben in Form von Zellsträngen

vermittelte. Auffallend erscheint die grosse Blutarmuth der Geschwulst; die Pigmentstreifen innerhalb der schmalen Balken der Gerüstsubstanz sind wohl die letzten Spuren obliterirter Blutgefässe.

9. *Sarcom. verrucos. melanot. dorsi.*

Frau M., 52 Jahre alt, op. 23. März 1878. Bestand seit 2 Jahren. Entwicklung aus einem Pigmentmal. Jetzt besteht rechts von der Mittellinie des Rückens in der Höhe des Schulterblattes eine pilzhutförmige, funfzigpfennigstückgrosse, etwa 8 Mm. über das Hautniveau prominirende, weiche Warze von grauer Farbe, nur hier und da mit schwarzen Punkten gesprenkelt. Nach der Exstirpation erweist sie sich als eine leicht konisch geformte Einlagerung einer sulzig weichen, homogen grauen Gewebsmasse bis in das subcutane Zellgewebe hinein. Mikroskopisch erscheint sie als ein rundzelliges Sarkom, das mit seinen, unter der Form von Zellenzügen verlaufenden Wurzeln im Cutis- und Unterhautfettgewebe sich verliert. Das Pigment, meist in Schollen vorhanden, ist hauptsächlich in den verbreiterten, sarkomatös degenerirten Papillarkörpern der Cutis angehäuft. Doch fehlt es auch in der Epithelschicht nicht ganz. Die Anordnung der Melaninkörnchen entspricht vollständig den innerhalb der hypertrophirten Papillarkörper senkrecht aufsteigenden Blutcapillaren.

10. *Sarcom. melanot. cut. abdom.*

Frau S., 62 Jahre alt, op. 14. September 1878. Vor ½ Jahr kratzte Patientin ein rechts oben vom Nabel befindliches altes Maal auf, wonach Ulceration und Entwicklung einer Geschwulst eintrat. Zur Zeit hat sie die Grösse etwa einer halben Wallnuss, ist höckrig, oberflächlich geschwürig, mit der Bauchhaut verschieblich. Schwellung der Leistendrüsen fehlt. Leichte Exstirpation, gute Heilung.

Mikroskopisch ist diese Neubildung der vorherbeschriebenen sehr ähnlich.

11. *Sarcom. alveol. melanot. ani.*

Frau W., 58 Jahre alt, op. 2. Mai 1878. Seit etwa einem Jahr bemerkte Patientin neben heftiger Obstruction, Tenesmus zeitweise einen aus dem After vorfallenden und häufig blutenden Tumor. Allgemeinbefinden hat stark gelitten; Schwäche und Anämie. Aus dem After ragt ein orangegrosser, höckriger, von exulcerirter Schleimhaut bedeckter und einen fötiden Geruch verbreitender Tumor, der einen dicken, eine lebhaft pulsirende Arterie enthaltenden Stiel hat. Dieser inserirt sich dicht über dem Analrande nach hinten, so dass seine Durchschneidung in anscheinend gesundem Gewebe leicht erfolgen kann. Nach Unterbindung von sechs Arterien Cauterisation der Wundfläche mit dem Thermocauter; ungestörte Heilung.

Der grösste Theil der Oberfläche der Geschwulst ist exulcerirt; auf dem Durchschnitte hat sie ein fast gleichmässig graues Aussehen, das hier und da durch schwärzliche, gegen die freie Fläche hin keilförmige Einlagerungen unterbrochen wird. Eine besondere Structur ist nicht wahrzunehmen. An ihrer Basis liegt die Muskelschicht des Darms, so dass der Tumor als von der Submucosa ausgegangen und nach Art eines Polypen in das Darmlumen hinein gewachsen aufzufassen ist. — Bei mikroskopischer Betrachtung zeigt der Tumor einen exquisit acinösen Bau; kleine rundliche Zellenhaufen liegen dicht neben einander, stellenweise so dicht,

dass sie zu grossen Zellenlagern ohne wahrnehmbare Gerüstsubstanz confluirt erscheinen. Neben den discreten Häufchen finden sich auch einzelne grosskernige Zellen im Stroma; kleiner aber immerhin epithelioid sind die zu Aggregaten zusammengeballten Zellen, die hier manchmal wie um ein kleines Lumen gruppirt sich darstellen, so dass eine frappante Drüsenähnlichkeit vorgetäuscht wird. In den tieferen Schichten der Neubildung, wo die Geschwulstzellen zu grossen Haufen zusammengedrängt sind, gewinnen sie eine mehr spindlige Form und dadurch eine fasciculäre Anordnung. Besonders in den acinösen Partien sind fast alle Zellen, vornehmlich aber ihr Protoplasma mit Melanin in feinster Vertheilung imprägnirt; spärlicher findet es sich in den grösseren Zellenlagern und so gut wie gar nicht im Stroma. Ueber den Hergang der Farbstoffausscheidung gibt die vorliegende Geschwulst keinerlei Aufschluss. Zwar schlängeln sich zwischen den Zellenhäufchen weite, prall gefüllte Capillaren hin, aber sie ermangeln jeder auf eine Pigmentausscheidung hindeutenden Veränderung. — Was nun schliesslich die Entwicklung der Geschwulst anlangt, so ist allem Anscheine nach die Schleimhautoberfläche ihr Ursprungsort nicht; denn am Geschwürsrande zeigen die Lieberkühn'schen Schläuche wohl eine gewisse Abweichung von der regelmässigen Lage, sonst aber nichts, was auf eine Hyperplasie derselben hindeuten möchte. Ausserdem besteht eine so augenfällige Differenz im Aussehen zwischen den grossen cylindrischen Zellen der Schläuche und den unregelmässig gestalteten und geordneten Geschwulstzellen, dass die Annahme einer genetischen Verwandtschaft beider durchaus willkürlich erscheinen würde. Es bleibt also nur übrig, an eine bindegewebige Matrix zu denken. Nicht nur die acinöse Anordnung der jungen Geschwulstkörper, sondern auch und ganz besonders dicht unter der exulcerirten Geschwulstoberfläche gelegene und gegen dieselbe hinziehende schmale Züge von Geschwulstzellen dürften auf eine Abstammung der Neubildung von Gefässen hindeuten. Ein weiterer Anhalt für diese Deutung lässt sich allerdings aus den mikroskopischen Bildern nicht gewinnen.

12. *Sarcom. melanot. region. poplit. d.*

Herr A., 44 Jahre alt, op. 16. Mai 1878. Von Jugend auf bestand in der rechten Kniekehle ein Pigmentmal, das vor etwa ein Jahr verletzt wurde, so dass es zur Blutung kam. Rasche Entwicklung einer schwarzen Geschwulst, die zur Zeit als eine 4 Mm. hohe dintenschwarze Warze von circa 3 Cm. Durchmesser knopfförmig der Haut aufsitzt. Der Boden des Tumors ist, etwa 0,5 Cm. über dessen Umfang hinaus, nach oben noch weiter ringsum von schwärzlich durchscheinender melanotischer Gewebsmasse infiltrirt und dadurch über die gesunde Haut etwas erhaben. Leistendrüsen rechterseits stark geschwollen. — Bei der Exstirpation zeigt es sich, dass der melanotische Tumor leicht konisch ins Unterhautzellgewebe sich ausdehnt und nach oben bereits mehrere isolirte Tochterknötchen besitzt. Gleichzeitig werden die degenerirten ebenfalls melanotischen Leistendrüsen exstirpirt. — Der Durchschnitt der Geschwulst zeigt, wie dem subcutanen Antheile derselben, welche im Allgemeinen konisch geformt mehr als 1 Cm. weit in die Tiefe geht, der extracutane exquisit knopfförmig mit relativ dünnem Stiele aufsitzt. Die Färbung des Gewebes ist tiefschwarz. In der nächsten Nachbarschaft bis linsengrosse Tochterknötchen.

Mikroskopisch stellt die ganze Geschwulst ein höchst merkwürdiges Bild dar, wie es etwa entstehen würde, wenn man alle Spalträume des starren Cutisgewebes mit schwarzer Farbenmasse ausgösse. Von Zellencontouren oder Kernen ist da nichts mehr zu erkennen. Nur im Papillarkörper der Cutis sowie an der Peripherie der Neubildung finden sich ihre Anfänge in Form von unregelmässigen, den Bindegewebslacunen entsprechenden Zellensträngen. Die Zellen gleichen vollständig gewöhnlichen Granulationszellen und enthalten die ersten Spuren von Melanin. Auch die den Tumor überziehende Epitheldecke ist tief pigmentirt. Von Blutgefässen sieht man weder in der Umgebung noch innerhalb der Geschwulst eine Andeutung. Offenbar aber hat dieselbe, nach ihren jüngsten Ausläufern zu urtheilen, in den Spalträumen des cutanen Bindegewebes und im Besonderen von den sie auskleidenden Endothelzellen ihren Ausgang genommen.

Demnach wäre dieser Tumor ein sogenanntes Endotheliom oder besser ein Angiosarkom.

Nachtrag. Patient starb etwa 10 Wochen nach der Operation unter den Erscheinungen eines Ascites zufolge von wahrscheinlich der Leber angehörenden metastatischen Tumoren des Unterleibes.

II.

Ueber Knochen- und Gelenkkrankheiten im 16. und 17. Jahrhundert.

Von

Stabsarzt Dr. Wolzendorff
in Greifswald.

Die Kenntnisse der deutschen Wundärzte von den Krankheiten der Knochen concentrirten sich vorzugsweise auf die Lehre von der Caries und Nekrose. Man unterschied eine Caries, welche aus äusseren, und eine, welche aus inneren Ursachen hervorgeht. Zu den äusseren Ursachen rechnete Fabricius in erster Linie die Entblössung des Knochens durch Trauma und demnächst die therapeutische Anwendung von Aetzmitteln. Allgemein herrschte die Ansicht, dass ein vom Periost entblösster Knochen die äussere Lamelle abstossen müsse und dass ohne diese Abstossung Heilung nicht erfolgen könne. Um nun dem langwierigen Processe des Abstossens zuvorzukommen, schabte man die entblösste Knochenpartie ab, oder betupfte sie mit ätzenden Substanzen. Diesem entgegen lehrte Fabricius aus Hilden, entblösster Knochen könne auch ohne Abstossung heilen; er habe namentlich an Schädelwunden beobachtet, dass auf dem entblössten Knochen sich zuerst vereinzelte rothe Pünktchen zeigten, von denen aus dann nach und nach die ganze Stelle mit fleischigen Massen bedeckt werde. Er verwarf daher die Anwendung des Schabeisens sowohl wie die des Aetzmittels und empfahl, den Knochen mit reinen Leinenfasern zu bedecken.[1])

Entsteht die Caries nach Contusion, Distorsion oder anderen Verletzungen, so entwickelt sich zunächst unter Fiebererscheinungen eine schmerzhafte Anschwellung des verletzten Theils, die allmählich in Eiterung übergeht und aufbricht. Das anfangs eitrige Secret wird später serös und, wenn es sehr reichlich wird, erhält es den Namen

1) Centuria IV. Obs. 95 u. 96.

Gliedwasser. Der Kranke magert mehr und mehr ab, und die Anschwellung des beschädigten Theils hebt sich um so mehr hervor; die Ränder des Geschwürs sind aufgeworfen, und aus demselben wächst ein blass-bläuliches, schwammiges Fleisch hervor! Findet sich der Zustand an einem Gelenke, so nähert er sich dem Krankheitsbilde des Gliedschwamms; dem Fungus articuli!

Conrad von Steinberg erhielt 1582 in den Niederlanden einen Schuss gegen die linke Patella; es folgte eine langdauernde Entzündung des Kniegelenks, so dass der Verwundete in seine Heimath, auf Schloss Bodenburg bei Hildesheim, getragen werden musste. Hierhin wurde Cosmus Slotanus mit seinem Schüler Fabricius berufen, welcher das Knie geschwollen mit zahlreichen Geschwüren bedeckt und den Knochen cariös fand. Im Laufe etlicher Monate trat eine geringe Besserung ein und als Slotanus zu seinem Fürsten nach Düsseldorf zurückkehren musste, liess der Kranke sich in einer Sänfte ebenfalls dahin bringen und wohnte in des Meisters Hause. Er starb indessen bald danach und bei der Section zeigten sich Knorpel und Knochen angegriffen und zerstört.[1]) — Eine ähnliche Erkrankung beobachtete Fabricius bei einem Knaben nach misshandelter Distorsio pedis: hier entwickelte sich Caries des Fersenbeins und, nachdem im Laufe von Monaten zahlreiche Knochensplitter, Sehnen und Knorpelstücke abgestossen waren, folgte Heilung mit Ankylose.

Aus inneren Ursachen liess man Caries dadurch entstehen, dass scharfe, putride Säfte sich an einer Stelle sammeln, Erosion des Knochens und Abscessbildung veranlassen. — Im Jahre 1600 wurde dem Fabricius ein Mädchen zugeführt, bei welchem er die Amputatio cruris machen sollte. Die Tibia war unterhalb des Knies stark geschwollen, längs derselben zahlreiche, stinkende Geschwüre; der Knochen schwammig, cariös, es war als ob die Tibia in die schwammige Masse hineingewachsen sei (Fungus ossis). Hier war das Leiden nicht durch Verletzung, sondern aus innerer Ursache, nach einer schweren Krankheit entstanden. Als Fabricius das Mädchen sah, war dasselbe im höchsten Maasse heruntergekommen; er verweigerte die Absetzung des Unterschenkels, weil er fürchtete, die Kranke würde ihm unter dem Messer sterben! Itaque post paucos dies naturae satisfecit.

Die Behandlung der Caries war eine durchaus typische, indem man davon ausging, dass ein mit Caries verbundenes Geschwür

1) De ichore et meliceria liber c. 27.

nicht heilen könne, ehe der geschwürige Knochen selbst gereinigt sei; man erweiterte die fistulösen Hautgeschwüre durch Quellmeissel, mit Messer oder Scheere, und nahm dann den erodirten Knochen selbst in Angriff; betupfte ihn mit scharfen, ätzenden Mitteln, oder dem Ferrum candens — oder aber man schabte die cariöse Partie ab. Jedenfalls war die Entfernung des kranken Knochentheils, wie sie einst schon Celsus[1]) empfohlen und nachmals Sedillot als evidement anpries, der allgemeine Brauch. Albert Bauernkönig[2]), Krankenhaus-Wundarzt in Bern, schabte das Cariöse erst fort, nachdem er das Periost bei Seite geschoben hatte (separato prius pericharacteris ope, periosteo). Aber nicht blos das Cariöse sehen wir fortnehmen, sondern den Theil, der das Cariöse trägt. Es handelt sich thatsächlich um das Reseciren, wobei man auf die Restitution des Knochens durch knochenbildenden Callus (Callus oscescens) rechnete; ein Vorgang, den man nach Ausstossung todter Knochenstücke oft genug gesehen hatte.

Fabricius verwarf die Anwendung des Vitriols oder anderer Aetzmittel, weil sie in die Tiefe drängen und gesunde Theile angriffen. Er empfahl statt dessen das mit Spiritus angeriebene Euphorbium-Harz, aus dem Spätere eine Tinctur herstellten, welche sie in die Knochenhöhlen einspritzten. Oft, sagt Fabricius, scheint die Caries direct, ohne Ausstossung von Knochen zu heilen; aber dem ist nicht so; denn eine Vernarbung kann nicht eintreten: nisi carie ablata! Erfolgt Heilung ohne manifeste Knochenausscheidung, so geschieht dieselbe dennoch, aber unmerklich, indem der Knochen wie ein Pulver mit dem Eiter abfliesst.[3])

Die Sammlung des Fabricius enthielt mehrere Knochen (Tibiae) von abnormer Dicke, mit blättrigen, harten Auflagerungen; andere wieder mit poröser Beschaffenheit, welche er deshalb als Knochenschwämme bezeichnete. Er besass auch ein Ochsenbein, welches an sich gesund war, aber einen enteneigrossen, knöchernen, schwammähnlichen, mit unzähligen Höhlungen durchsetzten Auswuchs trug.

Die so vielfach gemachte Angabe, dass Pott die Caries der Wirbelsäule entdeckt habe, ist in dieser Fassung irrig, denn schon Fabricius kannte die Caries der Wirbel. Ein 16jähriger Mensch, der von Kindheit an einen Buckel hatte, starb an Phthisis und bei der Section fanden sich die Brustwirbel (vom 6.—10.), welche

---

1) Lib. VII. c. 2. 2) Ephemerides Germ. D. II. A. 10.

3) Cent. IV. 96. II. 21. Sensim itaque naturae et medicamentorum beneficio, quidquid cariosum, separatur et veluti pulverulentum quid cum pure effluit.

den Buckel bildeten, cariös. Die mittleren waren am meisten zerstört, so dass von ihnen nur die Bogen und Dornfortsätze übrig waren. Die in Stücke zerbrochenen Wirbelkörper lagen zum Theil in der Lunge, welche an dieser Stelle zu einem grossen Geschwür umgewandelt war. Die von ihren Häuten bedeckte Medulla war rings umgeben von der putriden Masse der zerstörten Wirbel und des Geschwürs der Lunge. Nichtsdestoweniger fehlten die Erscheinungen, welche durch Verletzung des Rückenmarks hervorgerufen zu werden pflegen.[1]) — Bei einem 12jährigen, kyphotischen Mädchen trat Schmerzhaftigkeit des Buckels und darauf Paralyse der Beine ein, welche er sich dadurch entstanden denkt, dass der Eiter sich herab auf die Schenkelnerven gesenkt hatte.[2])

Die Behandlung des Buckels folgte verschiedenen Intentionen. Fabricius legte den Schwerpunkt auf die Ausübung eines constanten Druckes gegen die abgewichenen Wirbel. Er liess deshalb ein Wams mit einer dem Buckel genau entsprechenden Eisenplatte anlegen und dasselbe auch nach Beseitigung der Abweichung noch lange Zeit tragen.

Purmann[3]) führte den Buckel auf Relaxation der Bänder, auf eine in früher Kindheit erlittene, nicht beachtete Verletzung oder auch auf Erblichkeit zurück. Er erzählt von einem kyphotischen Schneider in Halberstadt, der eine ganze Serie buckliger Kinder zeugte. Purmann versuchte die Correctur, wie bei traumatischer Luxation, durch Zug, welche oben an einem ledernen Hals- und Schultergürtel, unten an einem um die Hüfte geschlungenen Tuche ausgeführt wurde, und legte während der Streckung einen Kürass an. Meist waren die Kinder durch Nichts zu bewegen, sich dieser viertelstündigen Streckungen öfter als ein Mal zu unterziehen, und so begnügte man sich im Allgemeinen damit, orthopädische Apparate, Gradhalter, Corsette und Harnische, die gewiss oft recht kunstvoll gearbeitet wurden, tragen zu lassen.

Muralt lehrt[4]): Wenn im Wachsthum sich befindende Kinder bei der Näherin oder in der Schule immer gebückt sitzen, so wächst ihnen ein Hogger. Sobald man solches observiret, muss man sie ins Gegentheil gewöhnen zu sitzen, zu stehen, zu liegen; oder auch ins Gegentheil binden und einpressen mit eisernen, kupfernen, stählernen,

1) Centuria V. 66.

2) Materia illa circa gibbum collecta ad nervos crurum paulatim defluente dolor quidem circa gibbum remisit, sed crura resoluta fuerunt. C. V. O. 7.

3) Chirurgia curiosa. 1699. Lorbeerkranz 1684.

4) Schriften von der Wundarznei. Basel 1691 u. 1711.

oder elfenbeinernen Brüsten. Wenn aber der Buckel verhärtet und zwischen den Wirbeln Callus erzeugt worden, ist es fast unmöglich zu heilen.

Caries und Sphacelus ossium, Knochengeschwür und Knochenbrand, hielt man nicht immer auseinander. Dagegen war das Krankheitsbild des letzteren, der nachmaligen Nekrose, den Wundärzten sehr wohl bekannt, und die Sequestrotomie gehörte zu den landläufigen Operationen, wenn schon der spätgriechische Ausdruck *Νέκρωσις* erst im 17. Jahrhundert anfängt gebräuchlich zu werden. Felix Würtz führt die Fäulniss auf eine vielleicht lange vorher stattgehabte Verletzung, den „Kleckbruch", zurück, und beschreibt die Erkrankung der Tibia, welche am häufigsten sei, etwa so: es entsteht ohne scheinbare Ursache eine Anschwellung, Eiterung, Durchbruch und Fistelbildung; danach allmähliche Abschwellung des Gliedes. Bei messerscheuen Patienten, „welche viel lieber langwierige Schmerzen haben, denn dass sie gleich sollten davon kommen", lässt er die Geschwulst von selbst aufbrechen; bei anderen incidirt er da, wo die Anschwellung fluctuirt d. h. „wo sie dir deine Hand hinwegstösset". Die Incision geschieht wie die der Gelenke: nachdem er die Einschnittsstelle genau bezeichnet, treibt er dieselbe durch eine Rollbinde noch mehr hervor. „Sei unverzagt beim Schneiden, denn es ist kein sonderlicher Schmerz noch Sorg dahinter, auch mit dem Bluten nicht und wenn du schon eine Blutader triffest, so ist keine Gefahr dabei". Die Ausstossung des todten Knochens wartet er nicht ab, sondern stemmt denselben mit dem Schrotmeissel oder anderen Instrumenten heraus, und hat so nicht blos einzelne Stücke, sondern einmal bei einem Knaben das Schienbein vom Hosenband bis zum Knöchel entfernt.

Fabricius machte 1614 eine tiefe Oberschenkelamputation wegen Gangrän des Unterschenkels; aber nach der Operation zogen sich die Weichtheile so zurück, dass das Femur zwei Finger breit frei lag. Als Fabricius nach zwei Monaten das hervorragende Knochenende absägen wollte, bemerkte er, dass dasselbe sich höher oben zu lösen begann; er setzte also die Säge ab und extrahirte einige Tage nachher das halbe Femur. In diesem Falle hatte der Brand sich scheinbar zwar am Knie begrenzt, und Fabricius glaubte im Gesunden zu operiren, aber im Knochen selbst war die Fäulniss höher hinaufgegangen, und hatte denselben vom Periost entblösst[1]).

Augustin Mertz in Ulm litt an einem schmerzhaften Geschwür

1) Centuria IV. Obs. 91.

rechten Tibia und allgemeiner Abmagerung des Körpers. Bei Untersuchung fand Sculetus die Tibia bis in das Mark verdorben und ebenso das Köpfchen der Fibula. Da das Schabeisen ihr nicht angebracht war, so spaltete Sculetus[1]) die Haut, zwei Finger breit unter dem Knie beginnend bis herab zum Fussgelenk, und sah nun die ganz verdorbene Tibia eingebettet in einer Callusmasse, wie in einer Scheide. An anderen Tage bohrte er mit dem Trepan drei Löcher in die Scheide, spaltete die Brücken mit der Scheere, zog die Tibia bis auf ihr oberes und unteres Ende heraus, und entfernte auch das Köpfchen der Fibula. Der Zustand des Kranken hob sich, aus dem Knochen wuchs ein schönes rothes Fleisch, der Eiter war gut und kohnenwerth. Unter Ausstossung einiger Knochensplitter begann sich an Stelle der herausgenommenen Tibia eine Callusmasse zu bilden; am 30. Tage war die Wunde auf Fingerlänge vernarbt, und nach 4 Monaten ging der Kranke ohne Krücken heran. An 201. Tage zog er sich eine Fraktur des Callus zu, und Sculetus nahm mit Hilfe des Trepans noch ein bewegliches Knochenstück heraus. — Der Genesene vermochte später ohne Stock zu gehen.

In ähnlicher Weise entfernte Sculetus 1636 stückweise die ganze Ulna und in einem anderen Falle eine grosse Schuppe der Scapula. Zenders nahm bei einem Kranken die rechte Clavicula heraus. (Muralt.)

Der Wundarzt Steinfels wurde nach Obermeiningen zu einem 16 jährigen Menschen gerufen, welcher seit 3 Jahren am Unterschenkel litt. Steinfels fand den Knochen zerfressen und durchnagt, spaltete die Haut vom Knie bis zum Fussgelenk und nahm die Tibia mit den Fingern heraus. Auch hier bildete sich ein fester Callus, so dass es schien, als sei ein Knochen nie herausgenommen. (Muralt. Obs. 202.)

Diese Beispiele, deren Zahl sich leicht vermehren liesse, zeigen, dass die Sequestrotomie thatsächlich in die chirurgische Praxis gehörte und dass der Anwendung des Trepans bei dieser Operation die des Meissels vorherging; letzterer wurde zwar später von David von neuem eingeführt, doch war er 200 Jahre früher schon von Würtz angewandt worden.

Bei Nekrose des Oberschenkels scheint man die Sequestrotomie noch nicht gewagt zu haben, wenigstens wird in den mir bekannten Fällen die Ausstossung des Sequesters selbst viele Jahre hindurch

1) Armamentarium chirurgicum. 1666. Obs. 53.

geduldig abgewartet [1]). Bei der Gummigeschwulst des Schienbeins schneidet Scultetus bis zum Knochen ein, schiebt das Periost mit dem Nagel zurück, entfernt etwaige Splitter mit der Kornzange und schabt das Cariöse ab. Vorher jedoch giebt er Sassaparilla; schwindet dabei der Gummiknoten nicht; oder wird derselbe womöglich schmerzhafter, dann ist Caries vorhanden und die angegebene Behandlung angezeigt. Solche Tophi waren, nach Scultetus, in Deutschland selten und daher die chirurgische Behandlung schwer gestattet; in Italien dagegen, wo Unzählige an Tophi litten, war diese Behandlung sehr gebräuchlich.

So etwa war der Stand der Lehre von der Caries und Nekrose als in der zweiten Hälfte des 17. Jahrhunderts die Spina ventosa allseitiges Interesse erregte und eine eigene, umfangreiche Literatur erzeugte [2]), aus der nur das Wichtigere hier Erwähnung finden kann. Die seltsame Bezeichnung Spina ventosa bezieht sich nicht auf das Vorkommen spitziger, dornähnlicher Knochenbildungen, sondern sie ist ein den Arabern (Avicenna) nachgebildeter symbolischer Ausdruck, welcher den stechenden, namentlich im Beginn der Erkrankung vorhandenen, wie von einem spitzigen Körper herrührenden Schmerz kennzeichnen soll! Einige nennen sie, nach Severinus, Paedarthrocace; Andere: Spinae ventositas oder Ventus spineus. Die Niederländer hiessen sie: Beenvretter — die Deutschen aber „juxta simplicem vocabulorum sonum — Winddorn“ [3]).

Das Bild dieser Krankheit, wie es von den meisten Autoren entworfen wird, ist dieses: Unter stechenden, bohrenden Schmerzen entwickelt sich eine Anschwellung des Knochens; derselbe erscheint wie aufgebläht (ventosus) und verursacht durch Spannen und Dehnen des Periostes und der übrigen Weichtheile jenen stechenden Schmerz. Die Anschwellung ist rund oder länglich; die Haut ödematös, heiss

---

1) Ephemerides Germ. D. III. A. 8.

2) Vorzugsweise benutzt habe ich: Josefi Pandolphini, Fract. de Ventosito spinae ad hodierna Med. principia accommodata a. G. A. Merklin. Norib. 1674. — Schelhammer, De Spina ventosa. Kil. 1698. — Chun, De Paedarthrocace. Marburg 1697.

3) Einzelne deuten den Ausdruck spina auf die Durchbohrung des Knochens, und lehnen sich damit an das Hippokratische: τηρηδών (Caries), von τηρέω. Die Bezeichnung „Winddorn“ ist durchaus nicht volksthümlich, so sehr sie es zu sein scheint. Das Volk dachte sich die Krankheiten hervorgebracht durch etwas Lebendes, sei es durch unbestimmte, wunderbare Wesen, sei es durch wirkliche Thiere: so der Fingerwurm — (nicht etwa mit Bezug auf die Ausstossung eines nekrotischen Sehnenstückes) — der Wichtel- oder Hollenzopf; das varende deer, die fliegende elbe, der rothe Umlauf, das heilige Feuer u. A.

und roth. Allmählich entsteht ein stinkendes Geschwür, welches in den Knochen hineinführt und ein dünnes, fötides Secret liefert. Aus dem Geschwür wuchert ein lividés, weiches Fleisch; tritt endlich Vernarbung ein, so hat dieselbe keinen Bestand. Der Kranke fiebert, magert ab, hat viel Durst, leidet an Schlaflosigkeit, nächtlichen Schweissen, Durchfällen.

Vorzugsweise erkranken jugendliche Knochen und bei diesen die Knochenenden, die anfangs knorplig, später vor anderen eine saftige, schwammige Textur bewahren. Wenn so das Leiden meist Kinder befällt, so sind doch Erwachsene nicht ausgeschlossen und kein Knochen des Körpers ist immun. Das ist wohl begreiflich, denn die Erkrankung rührt her von scharfen Säften, welche ein Annagen und Auflösen des Knochens bewirken. Die porösen, saftigen Knochen sind mithin am meisten zu dieser Erkrankung geeignet, andererseits aber hat auch der härteste Knochen genug Blutgefässe, welche ihm die materia peccans zuführen können.

Die eigentliche Ursache der Spina ventosa liegt in der schlechten Säftemischung des Kranken, in jener Kakochymie, die Scirrhus, Scrofeln oder Phthisis hervorbringen kann. Dahin gehört jene erbliche Disposition, welche von scrophulosen, phthisischen oder luetischen Eltern übertragen wurde; ferner jene schlechte Diathese, welche leicht Entzündungen der Drüsen, Abscesse und Geschwüre entstehen lässt.

Viele Autoren stellen die Spina ventosa zusammen mit der caries interna und trennen beide gar nicht von einander, während die Caries externa zwar gesondert bleibt, aber doch mehr und mehr verschwindet. Schelhammer nennt sie einen verschwärenden Knochentumor; andere heissen sie Knochenabscess oder identificiren sie mit der Gummigeschwulst und bezeichnen sie als lues puerorum. Wie wenig man schliesslich den Begriff der Spina ventosa begrenzte, geht aus nachstehender Mittheilung hervor: Johann Hergott, Wundarzt zu Freiburg im Breisgau, wurde im November 1699 zu einem 50 jährigen Manne gerufen, welcher, seit langer Zeit krank, sich beim Aufrichten im Bette den rechten Oberarm zerbrochen hatte. Auf ähnliche Veranlassung waren der linke Oberschenkel, der linke Oberarm und ein Schlüsselbein gebrochen. Der Mann starb am 28. November und bei der Section fand sich das ganze Schädeldach gleichsam zernagt, mit vielen Gruben und Löchern, deren Mehrzahl bis zu den Meningen führte. Die fracturirten Knochen waren, so weit sie nachgesehen werden konnten, cariös und enthielten statt des Markes eine bläuliche Masse. Dieser Fall ist in den Ephemeri-

des Germanicae [1]) als merkwürdige Ventositas spinae veröffentlicht; der Syphilis ist seltsamer Weise nicht gedacht. — Einige wollten, dass die Krankheit wegen der Knochenauftreibung an Rachitis erinnere, indessen war eine Verwechselung Beider nicht wohl möglich, da gerade die Erscheinungen der letzteren sehr bestimmt dahin angegeben werden: Ungleiche Ernährung des Körpers, Weichheit und Laxität der Glieder, Anschwellung der Knochenenden, besonders am Carpus und an den Rippen, Verbiegung der Knochen, vorzugsweise am Unterschenkel und Vorderarm. Abnorme Grösse des Kopfes, seitlich beengte, nach vorn zugespitzte Brust, Auftreibung des Unterleibes; erschwerte und späte Zahnbildung, leichtes Ausfallen der Zähne [2]).

Die Prognose der Spina v. ist verschieden, niemals jedoch entbehrt die Krankheit ganz der Gefahr. Es kommt wesentlich darauf an, dass der kranke Knochen spontan abgestossen oder durch die Hand des Chirurgen entfernt werde. Ersteres wird bisweilen durch überwucherndes Fleisch verhindert, Letzteres ist aus anatomischen Gründen (in Gelenken) nicht immer zulässig.

Die allgemeine Behandlung erstrebte durch Diät, Holztränke, China, Abführmittel etc. Verbesserung der Säfte oder Beseitigung der Diathese.

Die Localbehandlung betreffend, wichen die Chirurgen von einander ab, für den Fall, dass noch kein Durchbruch der Haut stattgefunden hatte. Einige, wie Schelhammer, wollten, sobald der Knochen anschwoll, in der Richtung der Muskelfasern einschneiden, den Knochen blosslegen und ihn dem directen Einfluss geeigneter Mittel zugängig machen. Andere dagegen wollten die Abscessbildung abwarten, weil sonst der Knochen durch die Luft noch mehr verdorben werde! Mochte man aber spät oder früh incidiren, oder schon Geschwürsbildung vorfinden, darüber war man einig, dass man versuchen müsse, durch Euphorbium, Kalk, Vitriol, Oleum Cinnammoni etc. der Corruption des Knochens Einhalt zu thun. Reichten diese Mittel nicht aus, so war das Brennen oder Schaben erforderlich; ging die Zerstörung in die Tiefe, so griff man zum Bohrer. Dem Ferrum candens wurde hier ebenso wie beim heissen Brande eine besondere Kraft gegen die Bösartigkeit und Virulenz der Erkrankung zugeschrieben; es befördere daher die Abstossung des corrumpirten Knochens und begrenze den Process. Bei tiefsitzendem

1) Decurie III. A. 7.
2) Ephem. Germ. D. II. A. 10.

Herde umgab man das Glüheisen, wie bei der Ozaena, mit einer schützenden Canüle. — Kleinere Herde wurden einfach mit dem Hohlbohrer ausgebohrt; sonst sollte das Instrument nur Platz schaffen zur Application des Schabeisens, oder zur Herausnahme des Knochens.

Einige Wundärzte hielten die Spina v. für unheilbar und verlangten daher die Amputation. So zwickte der berühmte Spigel in Padua den linken Daumen eines Mönches wegen Spina v. mit der Kneifzange ab; und Scultetus machte auf seines Lehrers Rath aus demselben Grunde die Amputatio manus bei einem Studenten [1]).

Abnorme Brüchigkeit der Knochen (Ossium fragilitas) beobachtete man bei Syphilitischen, besonders nach reichlichem Quecksilbergebrauch; ferner brachte man sie mit Arthritis und Scorbut in Zusammenhang. So sah Moritz Hoffmann 1662 bei einem 6jährigen scorbutischen Knaben eine Oberschenkelfractur, die ohne jede Verletzung beim Treppensteigen eingetreten war; später folgte Nekrose. Ausserdem aber beobachtete man Knochenbrüchigkeit ohne jede nachweisbare Dyskrasie, die heutige idiopathische Osteopsathyrosis. Eine 59jährige, gesunde Frau brach sich den Oberarm, als sie nach des Landes Sitte eines Sonntagsmorgen ein frisches Hemd anziehen wollte. Nachdem diese Fractur geheilt war, brach beim Strumpfanziehen eine Tibia; auch dieser Bruch heilte, aber es folgten ihm verschiedene andere und die Frau starb endlich nach zwei Jahren. Von Syphilis war bei derselben, die 10 gesunde Kinder hinterliess, keine Rede, und Janus, der diese Beobachtung 1609 veröffentlichte, nimmt daher ein verborgenes Gift an, welches die Knochen in unbegreiflicher Weise zerstört. Einen ähnlichen Fall berichtet Schenk und ebenso Saracenus, welcher ausdrücklich versichert, dass der betreffende Kranke, ein 60jähriger Mann, nicht an Syphilis litt [2]).

Von abnormer Weichheit und Biegsamkeit der Knochen, Ossium mollities, der späteren Osteomalacie, ist eine verhältnissmässig grosse Zahl von Fällen mitgetheilt; doch war man über Ursache und Wesen der Krankheit sich noch unklarer als heute. — Peter Rommel, Stadtphysikus von Ulm, sah 1664 in Venedig einen Mann, dessen Knochen wachsweich waren, der weder gehen noch stehen konnte. Die Gliedmassen konnten ohne Beschwerden für den Kranken beliebig gedreht und gebogen werden. Im Uebrigen befand er sich wohl, ass, trank und schlief. Als in Rommel's Gegenwart ein Italiener den Mann fragte, ob er auch fleischliche Gelüste verspüre,

1) Sculteti observationes. No. 86. 2) Fabricius, Cent. II. 66.

antwortete dieser: Signore, mentre non sete Prete o mio confessionario, non credo d'essermi obligato di risponderni sopra la vostra questione.[1])

Holler sah eine Frau, deren Glieder biegsam waren wie Wachs, und Worm einen ähnlichen Fall bei Bartholinus. Dr. Langenmantel in Augsburg beschreibt eine puerperale Osteomalacie: Eine vornehme Frau von 32 Jahren, seit ihrem 16. Jahre verheirathet, hatte wiederholt geboren und abortirt. Schwangerschaft und Entbindung waren sehr beschwerlich und schmerzhaft gewesen. Vom September 1686 ab musste sie liegen, hatte wüthende Schmerzen in Kopf und Gliedmassen. Niemand durfte sie berühren und wegen grosser Schmerzhaftigkeit des Kreuzbeins pflegte sie unbeweglich in Bauchlage zu verharren. Total erschöpft, starb sie endlich am 16. April 1688. Alle Knochen waren weich und biegsam; die Röhrenknochen schienen fast ganz in eine fleischige Masse verwandelt zu sein, und der Schädel liess sich wie eine Kürbisschale schneiden.

Ganz besonders schwierig ist es, mit Bezug auf die Gelenkkrankheiten eine Uebersicht des Gewussten zu geben, da ein Lehrbuch der Chirurgie vorerst nicht existirt, und Purmann's Lorbeerkranz ein noch unvollkommenes Compendium darstellt. Unter den Wundärzten des 16. Jahrhunderts zeichnete sich Felix Würtz gewissermassen als Specialist für Gelenkkrankheiten aus, und ist vor allen Dingen seine Behandlung des Gliedwassers, Hydarthros, durch Punction erwähnenswerth. Das Gliedwasser stellt, wie begreiflich, die am besten gekannte Krankheit dar, wennschon ein Erguss in die Patella-Schleimbeutel von dem reinen Hydarthros wohl nicht getrennt wurde. Georg Hyttell aus Weissenfels beobachtete die Kniegeschwulst besonders bei Klosterleuten in Folge des häufigen und anhaltenden Knieens.[2])

Der Gliedschwamm, Fungus articuli, wurde nur sehr allmählich und in unbestimmter Weise vom Gliedwasser getrennt; möglich auch, dass diese Gelenkerkrankung damals seltener war. Meist beziehen sich die Angaben auf das Kniegelenk und man nannte diese Erkrankung desselben auch „Katzenkopf", Wiseman's Tumor albus genu. Unter Fungus, Schwamm, aber ist, nach der Erklärung des Fabricius, eine fleischige Wucherung zu verstehen, welche meist weich, bläulich-weiss, unempfindlich ist und sich namentlich bei Knochen-Erkrankung, d. h. bei Caries, findet.

1) Ephem. Germ. D. II. A. 7 u. 8.

2) Hyttell's Randbemerkungen zu Felix Würtz. 1612. -- Gruender, Geschichte der Chirurgie. Breslau 1865.

Hyttell öffnete das entzündete Kniegelenk und liess den Eiter heraus; auch Fabricius theilt Fälle mit, in denen er das Gelenk eröffnete, obwohl er dabei sehr vorsichtig und ängstlich zu Werke ging. Nachdem er in Cöln ein 18jähriges Mädchen durch die Eröffnung des Gelenks geheilt hatte, verlangte ein Bürger der Stadt in derselben Weise behandelt zu werden. Der Mann hatte die Anschwellung des Knies seit 15 Jahren und es war plötzliche Verschlimmerung eingetreten. Fabricius folgte dem Ansinnen des Mannes mit Widerstreben; fand nach der Punction die Knochen cariös; Auskratzen war unmöglich; Heilung trat nicht ein! Er erkannte also die Bedeutung der Caries bei Gelenkerkrankung und dachte an eine Behandlung, die bei Caries zwar schulgerecht war, die bei Gelenk-Entzündungen aber der Chirurgie späterer Zeit vorbehalten blieb[1]). Purmann, der Hydarthros und Fungus untereinander warf, glaubte, dass ein alter Gliedschwamm nur durch Eröffnung heilen könne. In den ersten Decennien seiner Thätigkeit gab er dabei der Lanzette, mit zunehmendem Alter dem Aetzmittel den Vorzug.

Bis zum 18. Jahrhundert zeigt die Behandlung der Gelenkentzündung die klare Absicht: Eröffnung, sobald Fluctuation sich zeigt; Säuberung durch tägliche Ausspritzungen; Abfluss des Secrets durch Wicken. Leider ist es mir bis jetzt nicht gelungen, die Drainage der Gelenke nachzuweisen, obwohl dieselbe in ein System gehört, welches sich durch die Häufigkeit der Thoracocenthese und das oft wochenlange Tragenlassen von Röhren in den Punctionswunden, das Einlegen von metallenen Drains in Abscesshöhlen, ihre Anwendung bei Blasenwunden und nach dem Steinschnitt genügend kennzeichnet. Purmann empfahl, nach dem Kaiserschnitt das Secret mittels einer Röhre aus dem Uterus durch die Vagina zu leiten.

Unter Arthritis, Podagra, Gliederweh, verstand man diejenige Erkrankung, bei welcher das Blut ein Salz in die Gelenke ausscheidet und dieselben damit anfüllt. Zahlreiche Autopsien bekunden, dass einzelne Gelenke der Arthritiker mit kalkigen, gypsigen Massen angefüllt waren; auch bei Lebenden hatte man gesehen, dass aus Gelenken, namentlich (ex nodoso pollice) dem des grossen Zehen, steinige Massen ausgeschieden wurden. In den Ephemerides erzählt Reissel, dass ein trunkener Scherer einem Arthritiker den Knoten am grossen Zehen aufschnitt und die gypsige Masse herausnahm. Die Schmerzen liessen thatsächlich nach, aber es blieb eine Fistel zurück, aus welcher bei jeder Attacke des Zipperleins solche Massen spontan austraten. Man kannte die Seltenheit der Krankheit bei

1) Centuria III. Obs. 96.

Kindern, und Deodatus in Basel theilt deshalb die Erkrankung eines Kindes mit, dessen Vater Arthritiker war. Noch galt die Krankheit nicht für das Monopol vornehmer und reicher Leute, aber man hielt dafür, dass Erblichkeit und Weintrinken eine grosse Rolle spielen. Die Behandlung war ohnmächtig und gehörte vorzugsweise in das Gebiet der innern Medicin.

Weiter fallen unter den Begriff der Arthritis Affectionen, die später als Gelenkneurosen (Brodie) figuriren. Fabricius behauptet, dass wiederholt derartige Fälle von Gliederweh durch gewaltsames Ausspannen und Dehnen der Glieder bei Gelegenheit des Folterns geheilt seien. Durch diese Procedur nämlich finde eine Erweiterung der Gelenke und eine vermehrte Blutzufuhr dahin statt! — Erinnert dieses therapeutische Resultat des Folterns an die moderne Nervendehnung?

Hierhin gehören ferner Beobachtungen, welche ein Beseitigen der Schmerzen durch jähe psychische Eindrücke bestätigen! Professor Lignaridus schreibt 1607 an Fabricius: Ein Arthritiker lag krank zu Bett und konnte weder Hände noch Füsse regen. Da der Kranke sich der Gunst seiner Mitmenschen nur in sehr dürftigem Grade erfreute, so schlich sich ein lustiger Gesell des Abends, als der Kranke allein war, verkleidet in dessen Zimmer, näherte sich stumm und langsamen Schrittes dem Schmerzenslager, ergriff den entsetzten Kranken, nahm ihn auf den Rücken, schleppte ihn die Treppe hinunter und unterliess dabei nicht, die podagrischen Beine gegen die Stufen zu stossen. Unten angekommen stellte er den Unglücklichen in den Hausflur und schickte sich nach kurzer Ruhe an, ihn von Neuem zu ergreifen. Da aber machte derselbe sich auf, eilte in sein Zimmer, riss ein Fenster auf und schrie um Hilfe! Die Schmerzen aus den Gelenken aber waren fortan verschwunden.

Die Ankylose, als winklige Feststellung eines Gelenkes nach Entzündungen und Verletzungen, suchte man durch allmähliche Streckung zu verbessern. Schon Pfolsprundt[1]) hat für das Knie solche Streckapparate abgebildet, deren einer aus zwei parallelen Eisenstäben besteht, welche dem Knie entsprechend ausgebogen sind, zu beiden Seiten angelegt und am Ober- und Unterschenkel befestigt werden. Ueber das Gelenk läuft eine Lederkappe, welche durch eine Welle straffer gezogen werden kann. Gersdorf[2]) hat eine reiche Sammlung solcher Instrumente, welche aus eisernen Hohl-

1) Buch der Bündt-Ertznei. Haeser-Middeldorpf. 1868.

2) Feldbuch der Wundarznei. Strassburg 1540.

schienen bestehen, die beweglich mit einander verbunden sind und mittels Schraubenvorrichtungen gebeugt und gestreckt werden können.

Die knöcherne Ankylose hat Fabricius zuerst beschrieben [1]). Beim Gliedwasser, so führt er aus, kommt es vor, dass nach Zerstörung der Bänder und Knorpel die entblössten, spongiösen Knochenenden durch Callusmasse so fest miteinander verwachsen, als ob nie an der Stelle ein Gelenk gewesen wäre. Diese Verhältnisse zu kennen, sei bei der Behandlung von grösster Wichtigkeit. Denn wenn voraussichtlich eine knöcherne Verwachsung eintreten werde, so sei es nöthig, dem Gliede frühzeitig diejenige Stellung zu geben, in welcher es nach der Verheilung am brauchbarsten ist. Diese Stellung aber sei für Unterarm und Finger die gebeugte, für Ober- und Unterschenkel aber die gestreckte. Hat sich die knöcherne Verwachsung vollzogen, so ist jede Behandlung nutzlos; während sie da viel leistet, wo die Krümmung auf einer Verkürzung der Sehnen und Bänder beruht. Für Fälle letzterer Art sind Bäder, Bähungen, erweichende Einreibungen u. A. so wie der Gebrauch von Streckapparaten angezeigt. Die Streckung selbst muss allmählich geschehen, denn die plötzliche bringt Gefahren mit sich. Für das Kniegelenk hat Fabricius ein Instrument erfunden, welches ein Jahrhundert hindurch sehr verbreitet war. Es bestand im Wesentlichen aus einer geraden Hohlschiene für die Beugeseite, einer Kappe zum Umfassen des Knies, und einer Schraubenvorrichtung zum Anziehen der Kappe.

Der angeborene Klumpfuss. Schon Würtz handelt in seinem Kinderbüchlein von den angeborenen Verkrümmungen der Füsse und besonders von solchen, bei denen die Kinder mit dem äusseren Knöchel auftreten. Er eifert zunächst gegen die allgemeine Ansicht, dass dergleichen Verkrümmungen unheilbar seien, denn mit diesem Geschwätz mache man nur lässige und lüderliche Leute. Allerdings helfen weder Einreibungen und Bäder, noch Krümmen und Wenden; man soll vielmehr den Fuss so stellen, wie er stehen muss, und in dieser Stellung fixiren; das Wachsen des Menschen bringt dann die Heilung „wann es schon in einer Woche, Monat oder Vierteljahr wenig bringen mag, bringt es doch in einem halben oder ganzen Jahr etwas Vollkommenes.“ Er wendet einen ähnlichen Verband an, wie bei Knochenbrüchen; derselbe besteht vorzugsweise aus sorgfältig gewählten Schienen und einem Pflaster, welches „steif und fest“ wird. Der Verband bleibt immer 10—14 Tage liegen;

1) De Ichore et Meliceria Liber. c. 25.

darf aber nicht drücken, denn es ist viel besser, er sei eine Woche zu leis, als eine Stunde zu hart gebunden.

Fabricius[1]) legt den Schwerpunkt in die Anwendung zweckmässiger Instrumente. Wollte man das Kind bei mässigem Klumpfuss gehen lassen, so würde die Missbildung nur noch vermehrt werden. Die Eltern soll man darauf hinweisen, dass die Heilung lange Zeit erfordert; dass sie jedoch nicht verzagen, denn indem das Kind wächst, gewinnt der Fuss, wenn er dauernd in richtiger Stellung fest gehalten wird, allmählich die natürliche Gestalt. Damit das Instrument genau passe, verlangt Fabricius, dass der Chirurg ein Modell mache — wie er selbst stets that —, nach welchem das Instrument angefertigt werden könne. Bei 2—3jährigen Kindern schickt er eine Vorbereitungscur mit Bähungen, halbstündigen Bädern, Einreibungen etc. voraus, bis der Fuss in die richtige Form gebogen werden kann. Dann lässt er ein Instrument anlegen, welches erforderlichen Falls selbst ein Jahr lang getragen wird; welches hauptsächlich aus einer äusseren Eisenschiene, und einem unbeweglichen, die Planta pedis genau umfassenden Fusstheile bestand. Die Seitenschiene trug am Knie ein Scharnier, war ober- und unterhalb des Knies befestigt, und so eingerichtet, dass sie durch eine Schraube verkürzt, der äussere Fussrand also in die Höhe gezogen werden konnte. War dieser Apparat ausreichend lange getragen, dann trat an seine Stelle der Schienenstiefel, welcher sich aus dem Schuh und den, am Fuss- und Kniegelenk mit einem Scharnier versehenen Seitenschienen zusammensetzte. Bei Neugeborenen erfordert die Cur ungleich weniger Mühe und Zeit; hier genügt es, den kranken Fuss bis ans Knie in eine kupferne Kapsel zu legen, welche der natürlichen Form des Fusses entspricht. Die Kapsel bestand aus zwei Hälften, welche hinten mit einem Leder verbunden waren, so dass sie auf und zugeklappt werden konnten.

Fabricius ging von dem Grundsatz aus, dass die Behandlung des Klumpfusses umso kürzer und erfolgreicher ist, je früher sie eingeleitet wird. Die Aufgabe des Chirurgen ist, den Fuss monatelang in richtiger Stellung zu erhalten, alsdann gleicht die Natur alles aus. Durch zu frühen Gebrauch des Fusses wird die Krümmung vermehrt. Diese Lehren des Fabricius scheinen später vollständig vergessen zu sein, und so konnte es geschehen, dass man in der II. Hälfte des 18. Jahrhunderts französische Aerzte als Erfinder der Orthopädie, namentlich mit Bezug auf den Klumpfuss pries. Es

1) Centurie VI. Obs. 90.

folgte eine Zeit, in der man unermüdlich war im Ersinnen verschieden geformter Schienenstiefel, als dessen Prototyp gewöhnlich der Scarpa'sche gilt. Demnächst begrüsste man in der cutanen und später subcutanen Tenotomie einen ausserordentlichen Fortschritt und schliesslich erklären die besten Kenner der Gelenkkrankheiten diese Operation bei der Klumpfussbehandlung für werthlos! Fabricius wollte die Behandlung bald nach der Geburt beginnen; nach langem Hin und Her kommen spätere Chirurgen endlich dahin, den Anfang

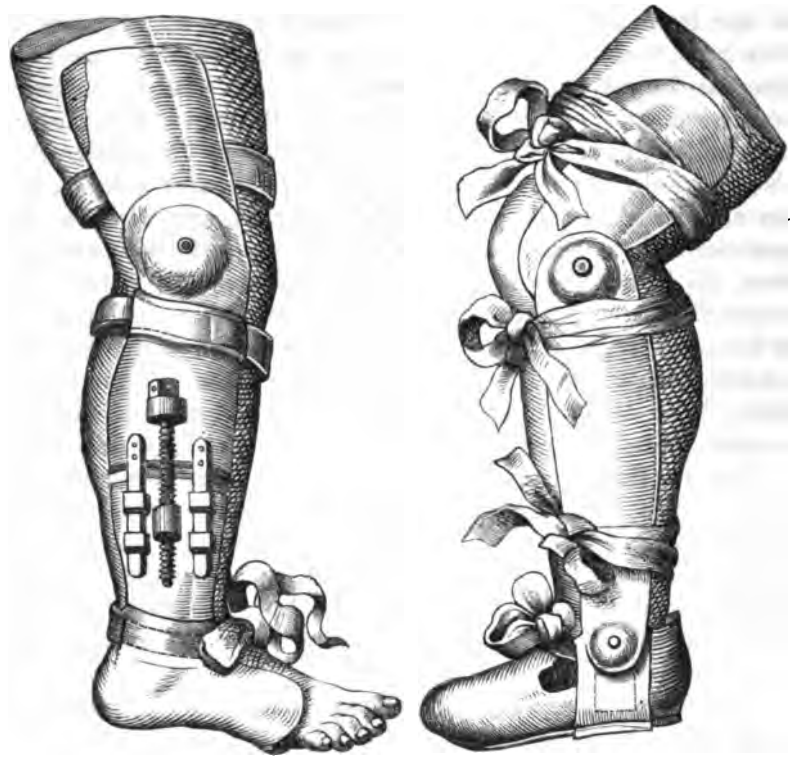

der Cur etwa an das Ende des ersten Jahres zu setzen, und neuerdings will Kocher in Bern, gleich seinem grossen Vorgänger in derselben Stadt, die orthopädische Behandlung in den ersten Lebenswochen des Kindes beginnen!

Was die Genesis des Pes varus congenitus betrifft, so führte man dieselbe zurück auf eine fehlerhafte Lage des Kindes im Uterus oder, wie alle Misbildungen, auf eine Imagination der Mutter. Dahin gehörte in erster Linie der Schrecken über das „Umknicken"

des Fusses nach innen, was bei dem Tragen zierlicher, mit hohen Absätzen versehener Pantoffeln mancher Schwangern passirte, so dass man im einzelnen Falle kaum in Verlegenheit war.

Die Kenntniss der Gelenkkörper wird auf Paré zurückgeführt; nur darf man sich nicht vorstellen, dass ihm das Krankheitsbild eines Gelenkkörpers bekannt gewesen wäre. In jener Zeit nämlich machte es Aerzten und Wundärzten ein Vergnügen, an allen möglichen Stellen des Körpers Steine zu finden; es herrschte eine wahre Lithomanie. Daher die grossartige Casuistik über Steinbildung im Schädel, in den Ohren, den Augenlidern, der Thränendrüse, der Nase, den Mandeln, im Herzen, in den Lungen und Blutgefässen. Im Darmtractus, in Leber, Milz und Nieren; in der Blase, im Scrotum und Perinaeum! in Abscessen und Geschwülsten. In diesem Sinne theilt Paré in seinem Buche über Missgeburten und allerlei Merkwürdigkeiten mit, dass er einen Stein in einem Knie, vielleicht aber gar nicht im Gelenke, sondern in einem Schleimbeutel fand. „Anno Domini 1558 Joanni Bourliero sutori vestium in St. Honorati vico aquosum in genu abscessum operui in quo calculum reperi, album, durum, et laevem, amygdalae crassitiei, quo extracto convaluit. Nulla certe corporis pars est, in qua calculi non facile concrescant!“ Wie Paré hier einen Stein, so nahm der Wundarzt Hahn[1]) in Breslau aus dem rechten Knie eines Bäckerknechtes deren 13 heraus; und in den Ephemerides (II. 9) wird von Grass ein ganz ähnlicher Fall berichtet.

1) Purmann, Chirurgia curiosa 1699.

III.

Zwei Fälle von Luxation des Oberschenkels complicirt mit Pfannenrandbruch.

Von

Dr. E. Ried,
I. Assistent der chirurg. Klinik zu Jena.

Unter die selteneren Complicationen von Luxationen gehört ohne Zweifel die des Oberschenkels mit Bruch eines Theils des Pfannenrandes. Ich theile im Nachstehenden zwei Fälle mit, welche in der chirurgischen Klinik zu Jena zur Beobachtung kamen. Dieselben sind bereits, wenn auch in knapperer Form, in der Dissertation des Herrn B. Ass, Jena 1878, beschrieben. Um sie aber auch weiteren Kreisen zugänglich zu machen, halte ich eine nochmalige Veröffentlichung für geboten, besonders, weil mir durch dieselben der Entstehungsmechanismus dieser Verletzungen und die Symptome besonders klargestellt erscheinen und weil ferner die Resultate der anderen, in der Literatur mir zugänglichen, Fälle nicht so zufriedenstellend waren, als bei diesen beiden, bei welchen die Gebrauchsfähigkeit des Gliedes wieder vollkommen hergestellt wurde.

Auch was die Unterordnung dieser Verletzung anbetrifft, besteht noch einige Differenz der Ansichten. Während in einigen Lehrbüchern der Bruch des Pfannenrandes als das hauptsächliche Moment angesehen wird und in Folge dessen diese Fälle sich unter den Fracturen abgehandelt finden, stellen Andere die Luxation in den Vordergrund und betrachten den Bruch als eine Complication. Und ich glaube mit Recht. Denn abgesehen davon, dass ein Bruch des Pfannenrandes ohne Luxation des Oberschenkels, wenn überhaupt möglich, kaum nachweisbare diagnostische Merkmale und Functionsstörungen bieten wird, ist bei diesen Verletzungen die Luxation die vor Allem zu behandelnde Erscheinung und ihre Einrichtung und die Fixirung des luxirten Gelenkkopfes in der, wenn

auch veränderten, Pfanne die Hauptsache für das Zustandekommen der Heilung und die spätere Gebrauchsfähigkeit der Extremität. Es bedarf ferner bei der Behandlung der abgebrochene Pfannenrand keiner directen mechanischen Einwirkung und Fixirung, diese muss sich vielmehr, wie bei der einfachen Luxation, auf den luxirten Oberschenkelkopf und auf eine zweckmässige Lagerung der Extremität richten.

Erster Fall.

Ein kräftiger, 40 Jahre alter Tagelöhner wurde am 5. Juli 1864 Vormittags in einem Steinbruche verschüttet, wobei mehrere grosse Steinblöcke dem in leicht gebückter Stellung arbeitenden Manne auf Kreuz- und Lendengegend aufgefallen waren. Der zuerst zu Hülfe gerufene Arzt erkannte eine rechtsseitige Verrenkung des Oberschenkels im Hüftgelenk, deren Einrichtung aber wegen wahrscheinlich nicht vollständiger Chloroformnarkose nicht gelang.

Bei der Untersuchung des Kranken, der noch im Verlaufe des Vormittags in die chirurgische Klinik gebracht war, fand sich folgender Status:

Nachdem der Patient entkleidet auf dem Operationstisch gelagert und die Spinae anteriores superiores ossis ilei utriusque auf gleiche Höhe gestellt waren, zeigt sich die stark adducirte und im Hüft- und Kniegelenke gebeugte rechte Extremität so gestellt, dass das rechte Kniegelenk mit seiner inneren Fläche etwas oberhalb des linken Kniegelenks, die medianwärts gerichtete rechte Fussspitze auf dem linken Fussrücken liegt. Die Gegend des rechten Hüftgelenks ist geschwollen und bei Berührung schmerzhaft, der Trochanter, obgleich nur undeutlich durch die Weichtheile zu fühlen, steht offenbar höher und mehr nach rückwärts; die Lagerung des Oberschenkelkopfes ist nicht nachweisbar. Dem Hochstand des Trochanters entsprechend ist die Extremität verkürzt.

Die Abduction des rechten Schenkels ist ganz unmöglich, ebenso die Rotation fast ganz aufgehoben; Flexion in beschränkter Ausdehnung möglich, aber schmerzhaft.

Nach diesem Befunde glaubte man sich berechtigt zur Annahme einer Luxation des Oberschenkels nach oben rückwärts (unmittelbar hinter den Pfannenrand).

Die Einrichtung, welche in tiefer Chloroformnarkose vorgenommen wurde, war im Allgemeinen sehr leicht. Nach Anlegung der Contraextensionstücher wurde die Extension mittelst Handtüchern, welche, wegen Wunden am Unterschenkel, am unteren Theil des Oberschenkels selbst angelegt waren, in der Richtung der Axe des luxirten Oberschenkels vorgenommen. Mit dem beginnenden Herabrücken des Kopfes hörte man deutliches Crepitationsgeräusch, welches jedoch nicht weiter beobachtet wurde, da der Kopf unmittelbar darauf unter dem bekannten quatschenden Geräusch in die Pfanne eintrat. Jetzt liess sich der Schenkel sogleich in normale Lage neben die gesunde linke Extremität bringen und man überzeugte sich von völlig gleicher Form und Länge beider Glieder. Bei darauf vorgenommenen und leicht ausführbaren Flexions- und Rotationsversuchen traten aber gleich nachher alle Zeichen der wiedererfolgten Luxation ein. Da die Narkose

noch andauerte, so wurde die Einrichtung nochmals vorgenommen und gelang ebenso leicht und unter denselben Erscheinungen, wie das erste Mal. Der Kranke wurde daher, ohne dass nochmals Bewegungsversuche gemacht worden waren, auf einer Transportbahre zu Bett gebracht. Die dort vorgenommene nochmalige Untersuchung ergab jedoch, dass alle Symptome der Luxation wieder bestanden.

Aus der so leicht eintretenden Wiederausrenkung nach vollständig stattgehabter Einrichtung, aus dem bei der Einrichtung wahrgenommenen Crepitationsgeräusch, sowie aus der Veranlassung der Luxation durch eine so bedeutende Gewalt, glaubte man folgern zu können, dass man es hier mit der seltenen Complication der Luxation des Femur mit Fractur des Pfannenrandes zu thun habe, und zwar glaubte man annehmen zu dürfen, dass der hintere obere Pfannenrand abgesprengt sei; dafür sprach sowohl die Stelle des wahrgenommenen Crepitationsgeräusches als auch die Richtungsaxe des Oberschenkels zur Zeit der stattgehabten Einwirkung der Gewalt.

Da es schon spät Abends und der Patient schon zweimal, das letztemal tief, narkotisirt war, so unterliess man für heute alle weiteren Repositionsversuche.

Am 6. Juli Vormittags (in der klinischen Stunde) wurde die Einrichtung gerade wie am Tage vorher, aber auf dem Bette des Kranken, vorgenommen. Auch jetzt gelang sie ohne Schwierigkeit, worauf, wie gestern, alle Symptome der Luxation beseitigt waren. Man applicirte einen gepolsterten Riemen mit schiebbarer, länglicher Lederpelotte, welche zwischen Crista ossis ilei und Trochanter major zu liegen kam und legte überdies, behufs Anwendung einer mässigen, permanenten Extension, den Hagedorn-Dzondi'schen Apparat (für den Bruch des Schenkelhalses) an.

21. Juli. Eine kleine Stelle, etwas oberhalb und hinter dem grossen Trochanter, genau entsprechend der Stelle des abgebrochenen Pfannenrandes, ist gegen Druck etwas empfindlich; die Wunden am Unterschenkel sind vernarbt.

Ende Juli lässt man den Kranken aufsitzen, am 8. August wurden die ersten Gehversuche mit Krücken angestellt, am 23. August wird Patient mit völlig freiem Gebrauch der rechten unteren Extremität entlassen.

Zweiter Fall.

Preilipper, Richard, Böttchergeselle aus Pösneck, fuhr in der dunklen Nacht vom 24. zum 25. November 1873 auf einem kleinen Handwagen sitzend, die Deichsel zwischen den ausgestreckten Beinen lenkend, von einem ziemlich steilen Berg herab. Hinter seinem Rücken lag ein volles Bierfass, an das er sich anlehnte. Im vollen Laufe des Wagens stiess Preilipper mit dem rechten Knie gegen das Rad eines am Rande des Weges stehenden Lastwagens. Sofort nach dem Stosse empfand er heftigen Schmerz in der Gegend des rechten Hüftgelenks; jede Bewegung des Schenkels in diesem Gelenke war aufgehoben, der Oberschenkel blieb rechtwinklig im Hüftgelenk gebeugt stehen. Sein Begleiter versuchte das Glied zu strecken, was jedoch nur unvollkommen und nur so lange gelang, als er einen Zug am Unterschenkel ausübte.

Dreiviertel Stunden nachher wurde Patient von einem Arzte untersucht, der Folgendes fand: „Der rechte Schenkel ist um 6—7 Cm. ver-

kürzt, etwas nach innen rotirt, im Knie- und Hüftgelenk gebeugt, aber feststehend, federnd, wie bei einer Luxation. Der Schenkelkopf ist wegen der starken Schwellung der Weichtheile der Gesässpartie nicht zu fühlen."

Der Arzt glaubte zuerst eine Luxation des Oberschenkels nach hinten vor sich zu haben und versuchte die Reposition (ohne Narkose) durch Zug in der Richtung der Axe des Femur. Durch diesen Zug wurde die Verkürzung des Gliedes etwas gehoben, gleichzeitig wurde aber ein deutliches, grobes Crepitationsgeräusch vernommen, wodurch der Arzt veranlasst wurde, einen Schenkelhalsbruch ausserhalb der Kapsel anzunehmen. Er machte daher keine weiteren Repositionsversuche, sondern legte einen Nothverband an und überwies am 27. November den Patienten der chirurgischen Klinik zu Jena.

Hier wurde folgender Status aufgenommen:

Im rechten Kniegelenke ein reichliches Blutextravasat, so dass die Kniescheibe von der vorderen Fläche des Femur abgehoben ist. Es ist die Stelle, mit welcher Patient gegen das Rad des feststehenden Wagens angestossen war.

An der Spina posterior ossis ilei dextri eine starke Sugillation mit Excoriation der Haut. Das ist die Stelle, welche gegen das hinter dem Patienten liegende Fass angedrückt wurde.

Der rechte Trochanter steht beträchtlich hinter einer von der Spina anterior superior ossis ilei zum Sitzbeinhöcker gezogenen (Nélaton'schen) Linie.

Die rechte Extremität ist um fast zwei Zoll kürzer als die linke, um ebenso viel steht der obere Rand der rechten Kniescheibe höher, als der der linken. Der rechte Schenkel ist adducirt, nach innen rotirt, im Hüft- und Kniegelenk gebeugt, die Fusspitze nach innen gerichtet. Die Abduction ist unmöglich, die Rotation sehr beschränkt, doch dreht sich der Trochanter bei diesen Rotationsversuchen nicht um sich selbst, sondern macht deutliche Excursionen. Beim Rotiren des Schenkels nimmt man deutliches Crepitationsgeräusch wahr. Das Becken ist rechterseits stark inclinirt, so dass, wenn der Kranke mit den Extremitäten horizontal gelagert wird, Kreuz- und Lendengegend hohl liegen; hebt man dagegen den Schenkel bis zum rechten Winkel (mit der Achse des Stammes), so liegen Lenden- und Kreuzgegend platt, auf der Ebene des Bettes. Active Bewegungen sind ganz unmöglich. Die Lage des Oberschenkelkopfes ist wegen starker Schwellung der Weichtheile der Gesässpartie nicht zu constatiren.

Nach diesem Befunde wurde die Diagnose gestellt, dass, trotz des vorhandenen Crepitationsgeräusches, eine Fractur des Schenkelhalses auszuschliessen, dagegen ein Austritt des Oberschenkelkopfes aus der Pfanne nach der Incisura ischiadica mit Bruch des hinteren Limbus der Pfanne anzunehmen sei. Dafür spricht namentlich die Art der stattgehabten Gewalt — heftiger Stoss in der Axe des abducirten Oberschenkels in sitzender Position des Patienten mit Fixirung der Kreuzbeingegend.

Am 28. November wurde in tiefer Chloroformnarkose die Reposition vorgenommen. Die Contraextension wurde mittelst eines zwischen den Schenkeln durchgeführten Handtuches am Becken gemacht, die Extension, bei gebeugter Stellung des Oberschenkels zum Becken, in der Axe des Gliedes und zwar bei gleichzeitiger Adduction. Durch ein um den oberen Theil

des Oberschenkels geführtes Tuch wird der Zug von innen nach aussen verstärkt. Nach etwa eine halbe Minute lang andauerndem Zuge gelingt unter deutlichem und lautem Crepitiren und darauf folgendem, ebenso lautem, Quatschen die Reduction des verrenkten Oberschenkels. Das Glied erhält seine normale Länge und kann ohne alle Gewalt in die gestreckte Lage gebracht werden, ebenso erhält das Becken seine normale Stellung wieder. Die Extremität ist im Hüftgelenke in allen Richtungen beweglich, der Schenkelkopf hat im Hüftgelenke Halt, weil der obere Pfannenrand einen Stützpunkt abgibt, während nur der hintere Limbus abgebrochen ist.

Der Kranke wird in einer Bonnet'schen Drahthose gelagert, wobei eine leichte Extension am rechten Fusse angewendet wird.

Am 23. December machte Patient die ersten Gehversuche, am 16. Jan. 1874 wurde er mit vollkommen freier Beweglichkeit und Gebrauchsfähigkeit seiner Extremität geheilt entlassen.

Von analogen Fällen finden sich in der Literatur nur wenige. Wenn ich von einigen, von A. Cooper u. A. mitgetheilten Fällen, in welchen es sich um Bruch des Bodens der Pfanne und Eindringen des Schenkelkopfes in die Beckenhöhle handelte, absehe, so bleiben vier Fälle von Mc. Tyer von dem Glasgow Royal Infirmary, welche im Glasgow Medical Journal für Februar 1830 veröffentlicht sind.

Hamilton berichtet dieselben wie folgt [1]):

„Der erste betraf einen Mann von 27 Jahren, auf dessen Rücken eine Anzahl von Backsteinen gefallen war, während er das rechte Knie auf den Rand eines Grabens gestützt hatte. Das rechte Bein war um etwa 1½ Zoll verkürzt, gebogen und die Zehen ein wenig nach aussen gekehrt. Man konnte es ohne Schwierigkeit bewegen, jedoch wurde dadurch jedesmal Schmerz verursacht, ausserdem war jede Bewegung von Crepitation begleitet. Bei Anwendung von Extension liess sich das Bein leicht zu derselben Länge ziehen, wie das andere, doch verkürzte es sich sofort wieder, wenn die Extension aufgehoben wurde.

Die Symptome waren nur wenig, wenn überhaupt, von denen verschieden, welche bei einem Fall von Bruch des Schenkelhalses auftreten und leiteten zu der Annahme, dass ein solcher vorliege. In der Folge kehrten sich die Zehen leicht einwärts, doch hielt man diesen Umstand nicht für hinreichend charakteristisch, um darauf hin eine andere Diagnose zu stellen."

Der Kranke starb einige Tage darauf, bei der Section ergab sich ein Bruch des oberen hinteren Pfannenrandes. Das abgesprengte Stück war etwa 1½ Zoll gross und wurde durch einen

1) Knochenbrüche und Verrenkungen, übersetzt von Dr. A. Rose in New-York. Göttingen 1877. S. 347 ff.

Theil des Kapselbandes in seiner Lage erhalten, war aber bei Bewegungen des Schenkelkopfes aus der Pfanne heraus nach der Seite hin beweglich und kehrte nach dem Zurückführen des Kopfes in die Pfanne in seine ursprüngliche Lage zurück.

„Im zweiten Falle war das Glied verkürzt, das Knie leicht gebogen und ein wenig nach vorne und innen gedreht und die Zehen nach dem Tarsus des anderen Fusses gerichtet. Auch hier glaubte man einen Bruch des Schenkelhalses vor sich zu haben, die Obduction ergab jedoch nur einen Bruch des Pfannenrandes."

„Im dritten Fall, den Mc. Tyer bei einer Leiche sah, war das Glied nicht beträchtlich verkürzt, doch waren die Zehen nach hinten gestreckt und leicht nach innen gekehrt. Zuerst glaubte man eine einfache Luxation vor sich zu haben, doch zeigte die Section den hinteren und unteren Pfannenrand gebrochen und nach dem Coccyx zu verschoben, während der Kopf des Femur auf dem Musculus pyriformis, über der Incisura ischiadica ruhte."

„Der vierte Fall wurde im Secirsaal entdeckt und die Geschichte desselben ist nicht bekannt. Ein Fragment des oberen und hinteren Pfannenrandes war abgebrochen und mit leichter Verschiebung wieder vereinigt."

Ferner ist noch ein fünfter Fall aufgeführt, der von Hamilton (l. c. S. 349) diagnosticirt und etwa folgendermaassen beschrieben ist: Am 3. Februar 1847 wurde ein starker Arbeiter von einer schweren Eisenmasse gequetscht. Die zugerufenen Aerzte fanden den linken Oberschenkel nach oben und hinten dislocirt; die Reposition gelang und war von leichtem Crepitationsgeräusch begleitet. Lagerung beider Beine parallel, an den Knien zusammengebunden, auf dem Rücken. Beide Extremitäten erschienen nun von gleicher Länge. Am vierten Tage wurde Hamilton zugezogen. Der Kranke hatte in der vorausgehenden Nacht Muskelkrämpfe gehabt, wodurch der Oberschenkel von Neuem ausgerenkt war. Hamilton fand „das Bein um 1½ Zoll verkürzt, adducirt, und die Zehen einwärts gekehrt. Wir wendeten nun, fährt er fort, „den Flaschenzug an, zogen bald den Trochanter bis zu einer anscheinend dem Acetabulum gegenüber gelegenen Stelle herunter und eine sorgfältige Messung ergab, dass die Extremitäten von gleicher Länge waren. Nachdem der Flaschenzug entfernt worden, zog sich das Bein nicht wieder hinauf, auch drehte sich der Fuss nicht nach innen, doch hatten wir nicht die Empfindung wahrgenommen, als sei der Kopf in seine Gelenkpfanne geschlüpft, ebenso wenig war Crepitation bemerkt worden. Die Ober- und Unterschenkel wurden nun auf eine doppelt geneigte Ebene ge-

lagert und auf derselben befestigt." Am vierten Tage war abermals in Folge nächtlicher Muskelkrämpfe die Dislocation eingetreten; der Flaschenzug wurde wiederum angewendet, Crepitation wahrgenommen, nach Entfernung des Zuges blieb jedoch der Knochen nicht in seiner normalen Lage. Die Behandlung bestand in Anlegung einer geraden Schiene und Extension, so viel als der Kranke vertragen konnte. Sieben Jahre später untersuchte Hamilton den Kranken abermals. Der Schenkelkopf fand sich auf der hinteren Fläche des Darmbeins stehend, der Kranke hinkte stark, konnte aber seine Arbeit besorgen.

Einen sechsten Fall erwähnt Hamilton (l. c. S. 349 u. 350), von Keate beobachtet, in welchem der Knochen nach unten verschoben und in der Gegend des Tuber ischii zu fühlen war. Da bei Bewegungen Reibungsgeräusche wahrgenommen wurden, so vermuthete Keate einen Bruch des unteren Pfannenrandes. Es gelang, den Oberschenkel zu reponiren und in der Lage zu erhalten.

Leider ist bei den meisten dieser eben angeführten Fälle eine Angabe über die Entstehungsart der Verletzung und die Stellung des Verletzten während der Einwirkung der äusseren Gewalt nicht angegeben, wie dieselben überhaupt bei weitem nicht so klar und instructiv sind, als die unserigen. In dem einen Falle jedoch von Hamilton, sowie in unseren beiden Fällen, handelt es sich um die Einwirkung einer directen und meist sehr grossen Gewalt, wie überhaupt wohl die Mehrzahl dieser Verletzungen auf indirectem Wege zu Stande kommen wird, und zwar wirkt dieselbe entweder bei fixirtem Schenkel auf das bewegliche Becken (Mc. Tyer's [Hamilton] Fall 1 und mein Fall 1), oder bei fixirtem Becken auf den beweglichen Schenkel (mein Fall 2). Neben dieser, für das Zustandekommen der Luxation mit Pfannenrandbruch mir nothwendig erscheinenden Fixirung des einen oder anderen Theiles des Knochengerüstes, liegt ein anderes Moment in der Stellung des Oberschenkels zum Becken zur Zeit der Einwirkung der indirecten Gewalt, und zwar möchte ich, abgesehen davon, dass der Bruch da stattfinden wird, wo der Schenkelkopf gegen den Pfannenrand angepresst wird, darauf aufmerksam machen, dass der Bruch, im Gegensatz zur Luxation allein, besonders dann stattfinden wird, wenn sich der Schenkel in abducirter Stellung befindet. Wird während der Gewalteinwirkung der Schenkel in adducirter Stellung gehalten, so wird voraussichtlich eine Luxation des Schenkels zu Stande kommen, weil die einwirkende Gewalt den Schenkelkopf auf der schiefen Ebene des knorpligen und glatten Pfannenüberzuges nach dem

Gesetz des Parallelogramms der Kräfte direct aus der Pfanne abgleiten lässt; bei Abduction des Schenkels dagegen trifft, nach demselben Gesetze, der Stoss des Gelenkkopfes den Pfannenrand an seiner inneren Fläche und sprengt, bei Fixirung des einen oder anderen Knochentheiles, ein Stück aus dem Umfang des Pfannenrandes aus.

Es ist das bei dem ersten von Hamilton beschriebenen Kranken Mc. Tyer's, es ist besonders bei unseren beiden zu bemerken, dass sie während der Verletzung den Schenkel in mehr oder weniger abducirter Stellung hielten, der eine stehend, mit gespreizten Beinen in leicht gebückter Stellung arbeitend, der andere in gebückter Stellung auf der Erde knieend, bei beiden der Schenkel durch das darauf lastende Körpergewicht fixirt; der dritte sitzend, zwischen den etwas abducirten Schenkeln die Deichsel des Wagens lenkend, während das Darm- und Kreuzbein gegen das Fass angestemmt und dadurch am Ausweichen verhindert war.

Nach der Richtung des Schenkels während der Einwirkung der Gewalt musste nun bei den beiden ersten Kranken der Bruch im oberen hinteren Abschnitte, bei dem dritten, welcher sitzend den Oberschenkel fast rechtwinklig zur Körperaxe hielt, der Bruch im hinteren Abschnitte des Pfannenrandes stattfinden.

Die Symptome der mit Bruch des Pfannenrandes complicirten Luxation werden anfangs jedenfalls nur die der Luxation als solcher sein und es wird sich erst bei der Einrichtung in der Chloroformnarkose die Diagnose dieser Complication stellen lassen. Die Anhaltspunkte für diese Diagnose sind: Die relativ leichtere Einrichtbarkeit der Luxation, die selbstverständlich dadurch bedingt ist, dass der Schenkelkopf nicht über den Pfannenrand, der bei einfachen Luxationen, wo er erhalten ist, ein Hinderniss abgibt, herübergebracht werden muss. Auch der Widerstand der Gelenkkapsel wird ein geringerer sein, weil dieselbe meist in grösserer Ausdehnung eingerissen sein wird.

Einen weiteren Anhaltspunkt bietet das bei der Reduction wahrgenommene Crepitationsgeräusch, ein Symptom, dass bei dünneren Weichtheilen vielleicht schon bei der Untersuchung vorher bemerkt werden kann, deutlicher und ziemlich constant jedoch gleich bei Beginn der Extension an der Extremität und vor dem Geräusche wahrgenommen wird, das der in die Gelenkpfanne zurücktretende Kopf hervorbringt. Dieses sofort bei Beginn der Extension wahrnehmbare Crepitationsgeräusch dient auch als differenzial-diagnostisches Moment zwischen Pfannenrand- und Schenkelhalsbruch, weil

bei letzterem, wenn keine Einkeilung besteht, das Crepitiren erst nach Reduction und Apposition der Bruchenden gefühlt werden kann. Auch der Umstand, dass bei Schenkelhalsfracturen der Trochanter major bei Rotationen sich um sich selbst, d. h. also um die Längsaxe des Femur, dreht, während er bei Luxation durch das Aufstehen des Schenkelkopfes auf dem unterliegenden, jeweiligen Beckenknochen, weitere Excursionen beschreibt, kann in zweifelhaften Fällen zur Klärung beitragen. Nicht wahrgenommen dürfte das Crepitationsgeräusch vielleicht nur in jenen Fällen werden, in denen ein sehr beträchtlicher Bluterguss stattgefunden hat.

Als besonders wesentliches Merkmal für die Luxation mit Pfannenrandbruch muss der leichte Wiedereintritt der Luxation nach gelungener Reposition angesehen werden und zwar besonders dann, wenn nach der Einrichtung Bewegungsversuche mit dem Gliede vorgenommen werden. Es wird sich dieses Ereigniss aber auch ohne weitere äussere Veranlassung einstellen können, wenn durch die nach der Einrichtung der Luxation dem Schenkel angewiesene Lagerung der Extremität der Femurkopf durch den Zug der Musculatur gerade gegen das abgesprengte Knochenstück angepresst wird; eine kleine Bewegung des Körpers kann dann genügen, ein nochmaliges Ausgleiten stattfinden zu lassen. Beide Erscheinungen zeigten sich bei unserem ersten Kranken; das erste Mal war der Wiedereintritt der Luxation hervorgerufen durch Bewegungsversuche, welche angestellt wurden, um zu prüfen, ob die Luxation vollkommen reducirt sei; das zweite Mal fand die Luxation statt, als der Kranke nach der Reposition zu Bett gebracht wurde, während die Extremität in gestreckter Richtung neben der gesunden gelagert war. In diesem Falle befand sich der Bruch des Pfannenrandes im oberen, hinteren Abschnitte. Der Schenkelkopf drückte also in der fast gestreckten Richtung der Extremität, während der Kranke gelagert wurde, gegen das abgesprengte Knochenstück. Im zweiten Falle trat eine nochmalige Ausrenkung nicht ein, weil der Bruch im hinteren Abschnitt des Pfannenrandes sich befand, der Kopf des gestreckt gelagerten Oberschenkels, also gegen den oberen Rand der Pfanne zu liegen kam. Würde man energische Rotationsversuche vorgenommen und den Oberschenkel in die Richtung, in welcher die äussere Gewalt auf ihn eingewirkt hatte, gebracht haben, so wäre auch hier eine nochmalige Luxation herbeizuführen gewesen. In zweifelhaften Fällen könnte man also durch eine absichtlich herbeigeführte, nochmalige Ausrenkung des Oberschenkelkopfes, nach genauer Berücksichtigung der stattgehabten äusseren Einwirkung, die Diagnose vollkommen sicherstellen.

Was die Therapie anbelangt, so handelt es sich vor Allem darum, in tiefer Chloroformnarkose, nach Erschlaffung aller Muskeln, das Glied genau in der Richtung zu erhalten, in welcher die äussere Gewalt einwirkte, die Contraextension am Becken, die Extension am Schenkel in dieser Richtung stattfinden zu lassen und so den Kopf des Oberschenkels, durch die vorhandene Oeffnung im Pfannenrande und in der Gelenkkapsel, in den Grund der Pfanne zurückzuführen. Nach gelungener Reposition wird es sich bei Brüchen des oberen Pfannenrandes empfehlen, um das nochmalige Ausgleiten zu verhüten, entweder den Schenkel in winkliger Stellung (also auf einem Planum inclinatum simplex oder duplex) zu lagern, oder, wenn die gestreckte Lagerung vorgezogen wird, wenigstens einen Gurt zwischen Trochanter und Crista ossis ilei und Extension an der Extremität anzubringen. Befindet sich dagegen der Bruch des Pfannenrandes im hinteren Abschnitte der Pfanne, so wird einfach die Lagerung der Extremität in gestreckter Richtung und die Fixirung in dieser Lage genügen, das nochmalige Ausgleiten unmöglich zu machen, während dasselbe durch die Lagerung in gebeugter Stellung gerade von Neuem herbeigeführt werden könnte.

Das abgesprengte Stück des Pfannenrandes bedarf, abgesehen davon, dass es wohl nur selten mit Sicherheit durch die Weichtheile gefühlt werden kann, keiner weiteren mechanischen Einwirkung; es wird nach erfolgter Reduction der Luxation durch das straffe Kapselband annähernd in seine normale Lage zurückgeführt und verheilt daselbst.

Der Erfolg frühzeitig richtig diagnosticirter und behandelter Luxationen mit Pfannenrandbruch dürfte wohl ein günstiger sein, da nach der Anheilung des Bruchstückes die Gelenkfläche annähernd ihre normale Configuration wieder erhält. Dafür spricht die mit vollkommener Gebrauchsfähigkeit der Extremität erfolgte Heilung unserer beiden Kranken.

IV.

Ein seltener Fall von Lipoma fibrosum am Kopfe.

Beobachtet und mitgetheilt von

Dr. Carl Fieber,
Docenten der Chirurgie an der Wiener Universität.

(Hierzu Tafel VIII u. IX.)

Ueber die Seltenheit des Vorkommens der Lipome am behaarten Kopfe äussert sich schon Rokitansky in seinem klassischen Lehrbuche[1]) mit folgenden Worten:

„Das Lipom kommt vorzüglich im subcutanen Bindegewebe, zumal dort, wo sich im normalen Zustande gern grössere Mengen Fettes anhäufen, z. B. am Gesässe, an den Schenkeln, am Rücken und Nacken, in der Schultergegend; zuweilen jedoch auch in weniger fettreichen Gegenden, z. B. unter der behaarten Kopfhaut, wo es wie andere Geschwülste in der Nähe des Knochens, neben Atrophie durch Druck zuweilen auch Knochenwucherung veranlasst, vor." Noch bestimmter lautet in dieser Hinsicht die Angabe Virchow's[2]), worin er sagt:

„In diese erste Kategorie gehört das gewöhnliche Lipom der Unterhaut, welches an solchen Orten, wo das Fett am lockersten ist, sich am häufigsten vorfindet, namentlich, wo die Haut mehr schlaff ist, z. B. an dem Umfange der Achsel und Schulter, am Gesäss, an den Oberschenkeln, welches indess möglicherweise an allen fetthaltigen Theilen vorkommen kann. Je straffer die Haut ist, um so mehr hindert ihr Druck die Entwicklung des Lipoms. Daraus erklärt sich wohl die ausserordentliche Seltenheit desselben in der Hohlhand und Fusssohle so wie am Kopf."

Dieses von den bedeutendsten pathologischen Anatomen Deutschlands hervorgehobene seltene Vorkommen der Fettzellengeschwülste

1) S. Lehrbuch der pathologischen Anatomie. 3. Aufl. 1855. I. Bd. S. 186.
2) Die krankhaften Geschwülste. I. Bd. S. 374.

am Kopfe möge es rechtfertigen, dass ich einen von mir beobachteten derartigen Fall in Kürze hier mittheile.

Moritz D., 58 Jahre alt, verheirathet, Handelsmann, stellte sich mir am 19. Juni l. J. in der poliklinischen chirurgischen Ordination am Mariahilfer Ambulatorium vor.

Der Patient, ein magerer, jedoch ziemlich kräftiger Mann von gesundem Aussehen und ohne nachweisliche anderweitige Krankheitserscheinungen, trug in der Gegend des unteren vorderen Winkels vom linken Scheitelbeine eine Geschwulst, welche, seiner Angabe nach, ohne bekannte Veranlassung entstanden, vor acht Jahren zuerst bemerkbar wurde, seither schmerzlos allmählich zum gegenwärtigen Umfange herangewachsen ist und an dem glatten haarlosen Schädel des Patienten recht auffällig hervortrat, so dass er der Difformität wegen ihre Beseitigung wünschte.

Die Geschwulst hat etwa das Volumen einer kleinen halben Orange, ist flach-halbkuglig, auf ihrer Unterlage etwas verschiebbar, von normaler, in Falten abhebbarer Haut bedeckt, auf Druck ganz unschmerzhaft. Sie ist von derb-elastischer Consistenz und lässt keinerlei lappiges Gefüge beim Anfühlen, sondern eine durchaus glatte homogene Oberfläche erkennen.

Unter Berücksichtigung der angeführten Momente sowie der langsamen Entwicklung lag wohl die Annahme einer Bindegewebsgeschwulst am nächsten, da ein Atherom, sowie irgend eine anderweitige Cystenbildung durch den Mangel einer deutlichen Fluctuation ausgeschlossen erschien.

Die Neubildung wurde sofort exstirpirt, Hautschnitt von 6 Cm., leichte Ablösung der Haut von der Geschwulst, schwierigere der Geschwulst von ihrer Unterlage, an die sie ziemlich fest bindegewebig angeheftet war. Ausspülen der Wunde mit dreiprocent. Carbolwasser, keine Naht, da die Ränder sich genau aneinander legten, ohne dass eine Höhle zurückblieb und Anlegen eines festen Druckverbandes mittelst Salicyljute und Bindenstreifen. Es trat weder Entzündung noch Fieber ein und am 22. Juni, also nach drei Tagen, war die ganze Wunde prima intentione verheilt.

Die Geschwulst hatte nach ihrer Entfernung nun statt der früheren anscheinend mehr halbkugeligen, eine fast ganz flache kuchenartige Form; sie war fast kreisrund, je 10 Cm. lang und breit und etwas über 1 Cm. dick, vollkommen eben, ohne irgend nachweisliche Lappung, von blassröthlicher, fast weisser Farbe. Ihre Schnittfläche erschien aber deutlich gelb gefärbt, wodurch der Fettgehalt des Tumors und seine lipomatöse Natur sehr wahrscheinlich wurden. Die mikroskopische Untersuchung stellte die Diagnose vollends fest.

Dieselbe wies nach, dass das Gebilde seiner Hauptmasse nach in der That aus Fettgewebszellen bestand, welche jedoch nach allen Richtungen von relativ sehr mächtigen bindegewebigen Sepimenten durchsetzt wurden, die der beiläufigen Schätzung nach immerhin ein Viertel der ganzen Geschwulstmasse ausmachen mochten. Die Capillargefässe waren in reichlicher Menge vorhanden.

Die einzelnen Fettzellen sind, wie die Abbildungen auf Taf. VIII

zeigen, von sehr verschiedener Grösse; sie schienen durchschnittlich etwas kleiner zu sein, als man sie bei Lipomen an fettreichen Körperstellen zu beobachten pflegt. Dies gilt jedoch nur von der grossen Mehrzahl der Zellen, nicht von allen, da es ja bekannt ist, wie selbst innerhalb einer und derselben Geschwulst die Grössenverhältnisse der Zellen oft sehr erheblich von einander abweichen und die Fettgewebszellen, auch die normalen, überhaupt von sehr verschiedener Grösse sein können. Ihre Durchmesser schwanken zwischen 45 und 120 μ nach der Angabe von Toldt[1]).

Da nun ferner die Grösse der Fettgewebszellen von ihrer mehr oder minder prallen Füllung mit Fett abhängt und diese letztere überhaupt bei mageren Menschen eine geringere ist, als bei fetten, so läge in der merklichen Kleinheit der Fettgewebszellen unserer Geschwulst um so weniger etwas Befremdendes, als hier zwei auf die Zellenfüllung mit Fett hemmend einwirkende Momente zusammentreffen, nämlich die Magerkeit des Patienten und der, wie erwähnt, schon von Virchow hervorgehobene Druck, welchen die gespannte Kopfhaut auf die Geschwulst ausübte, wodurch gewiss indirect, ausser dem Wachsthum der Geschwulst als Ganzes, auch die Anfüllung resp. das Wachsthum der einzelnen Zellindividuen behindert wurde.

Ich habe schon früher den grossen Bindegewebsreichthum der Geschwulst hervorgehoben. Die Sepimente vertheilten sich so allseitig in derselben, dass auch an der exstirpirten Geschwulst keinerlei auf Läppchenbildung deutende sichtbare Unebenheiten der Oberfläche sich zeigten, oder besser gesagt, die einzelnen Läppchen eben nur ganz minimale waren. Im Inneren der Geschwulst fanden sich wohl auch zahlreiche breitere, ganz fettzellenlose Bindegewebsfaserzüge, doch war es nicht deren Grösse an und für sich, welche der Geschwulst ihre eigenthümliche, an Fibrom erinnernde Derbheit verlieh, sondern nur ihr häufiges Vorkommen in einer relativ nur ganz kleinen Fettgeschwulst. In den voluminösen und meist auch grosslappigen Fettgeschwülsten findet man immer die grossen, die Hauptlappen von einander scheidenden Bindegewebssepta, welche zugleich die ernährenden Blutgefässe der Geschwulst führen, von viel bedeutenderer Mächtigkeit, als sie irgend einem Sepiment unserer kleinen Geschwulst eigen gewesen sein konnte; man findet in ihnen aber auch, und zwar in noch viel beträchtlicherem Maasse, grosse Massen von Fettzellen oft in bedeutender, nach Zollen mes-

1) Lehrbuch der Gewebelehre. Stuttgart 1877. S. 72.

sender Ausdehnung ohne irgend welches eingelagerte stärkere Sepiment in gegenseitigem ununterbrochenem Zusammenhange. In unserer Geschwulst bildeten die Fettzellen nur ganz kleine Träubchen, die alsbald wieder durch stärkere Bindegewebssepta getrennt wurden, und zuweilen fanden sich auch ganz kleine Gruppen, oft von nur 4—8 oder 12—20 Fettzellen zwischen viel mächtigeren Bindegewebslagen eingeschlossen, an manchen Stellen sogar anscheinend ganz vereinzelte, von Bindegewebe umgebene Fettzellen.

Diese bindegewebsreiche derbe Lipomform haben ältere Forscher (Gluge, Vogel, Schrauf, Wedl, Johannes Müller), wegen der auf dem Durchschnitte hervortretenden äusserlichen Aehnlichkeit mit dem Gefüge von Speck, Steatom genannt[1]). Joh. Müller schlug weiter vor, sie als Lipoma mixtum zu bezeichnen, und Cruveilhier nannte sie Tumeur adipo-fibreuse.

Durch Virchow[2]) wurde die der histologischen Constitution dieser Geschwülste entsprechendste Bezeichnung, nämlich jene als Lipoma fibrosum (L. durum, Fibrolipoma) eingeführt. Er äusserte sich hierüber mit folgenden Worten: „Die Varietäten gestalten sich nach dem Verhältniss der einzelnen constituirenden Theile zu einander. In einzelnen Fällen ist das Fett so überwiegend vorhanden, dass man von dem Bindegewebe und den Gefässen fast gar nichts wahrnimmt. Das ist das gewöhnliche Lipoma molle. In anderen Fällen ist das Bindegewebe sehr reichlich, es bildet in einzelnen Richtungen sehr breite und feste Züge, während die Fettlappen klein und unerheblich sind. Dann fühlt sich die Geschwulst natürlich sehr hart an; das ist das vorher besprochene Lipoma fibrosum“ etc.

Diese Anschauung und die ihr entsprechende Terminologie ist dann auf die späteren Arbeiten anderer Forscher, wie Klebs[3]), Lücke[4]), Billroth[5]) übergegangen und von ihnen adoptirt worden.

Rindfleisch[6]) hebt speciell die Möglichkeit hervor, dass ein Fibrolipom auch aus der gewöhnlichen Lipomform auf dem Wege chronisch entzündlicher Hyperplasie des Bindegewebes hervorgehen könne und seine Ausdrucksweise lässt fast vermuthen, dass er diese

---

1) S. Virchow l. c. I. Bd. S. 366. — Rokitansky l. c. I. Bd. S. 186 und Grundzüge der pathologischen Histologie von Dr. Carl Wedl. Wien 1854. S. 567.

2) l. c. S. 368.

3) Handbuch der patholog. Anatomie. Berlin 1868. I. Bd. S. 87.

4) Handbuch der allgemeinen und speciellen Chirurgie von Pitha und Billroth. II. Bd. I. Abth. 1. Heft. S. 147.

5) Die allgemeine chirurg. Pathologie u. Therapie. 7. Aufl. Berlin 1875. S. 689.

6) Lehrbuch der pathologischen Gewebelehre. 5. Aufl. 1878. §. 134. S. 122.

Art der Entstehung des Lipoma fibrosum für die gewöhnliche ansieht, denn er statuirt keine andere und sagt wörtlich: „Nicht selten findet sich eine chronisch-entzündliche Hyperplasie und schwielige Umwandlung des Zwischenbindegewebes. Die Fettträubchen gehen in Folge dieses Processes massenhaft zu Grunde; die übrig bleibenden Lappen sind durch breite Brücken fibrösen Gewebes von einander getrennt (fibröses Lipom, Steatoma Mülleri)."

Ich vermag nicht anzugeben, wie häufig etwa ein derartiger Vorgang die Veranlassung für das Zustandekommen eines Fibrolipoms abzugeben im Stande ist. Dass er aber in unserem Falle nicht stattgefunden hat, ergibt sich mit Sicherheit aus dem gänzlichen Fehlen aller auf Entzündung des Gewebes und stattgehabten Zerfall von Fettzellen möglicherweise zu beziehenden Erscheinungen bei der mikroskopischen Untersuchung der Gewebsdurchschnitte.

Erklärung der Abbildungen.

(Tafel VIII.)

Fig. 1 und 2 stellen mikroskopische Schnitte aus dem Inneren der Geschwulst dar in der auf die beiden grossen Flächen senkrechten Richtung (Färbung mit Hämatoxylin). Die Vergrösserung ist gering — starke Lupenvergrösserung — da es sich nicht um das hinlänglich bekannte histologische Detail, sondern lediglich um Darstellung des Verhältnisses der zahlreichen bindegewebigen Septa zu den Fettzellen handelte. Sie ist jedoch stark genug, um die namhaften Grössendifferenzen der letzteren erkennen zu lassen. Die weissen Stellen der Zeichnung entsprechen einzelnen Lücken der Schnitte, die durch Herausfallen der Fettzellen entstanden sind.

Fig. 1.

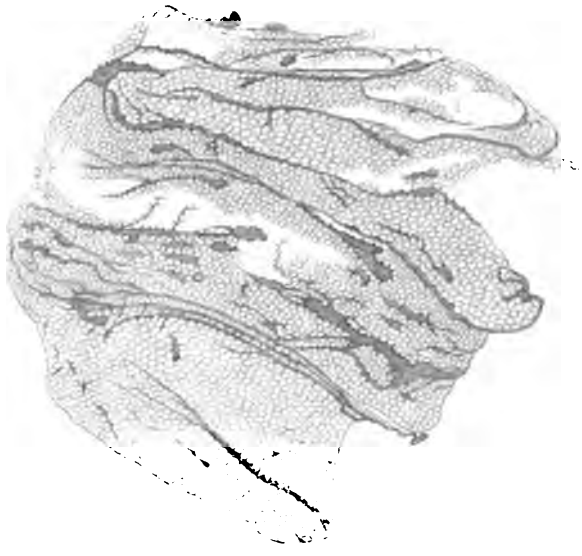

Fieber, Lipoma fibrosum am Kopfe.

Fig. 1. $\frac{2}{3}$

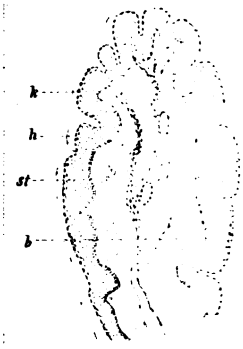

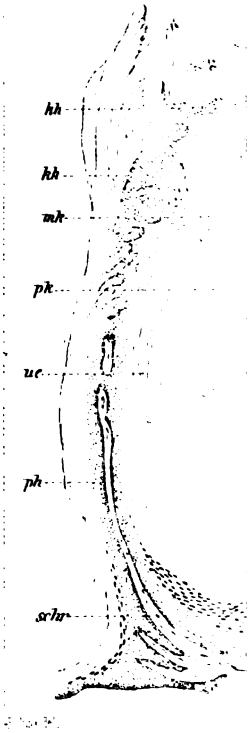

Unna, Fibrokeratom.

Fig 2. 40/1.

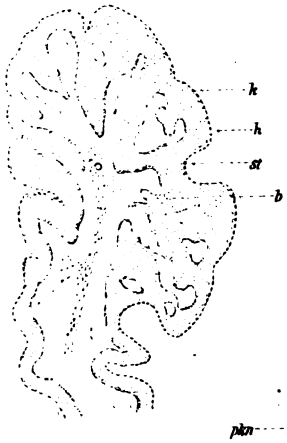

Fig. 3. 30/1.

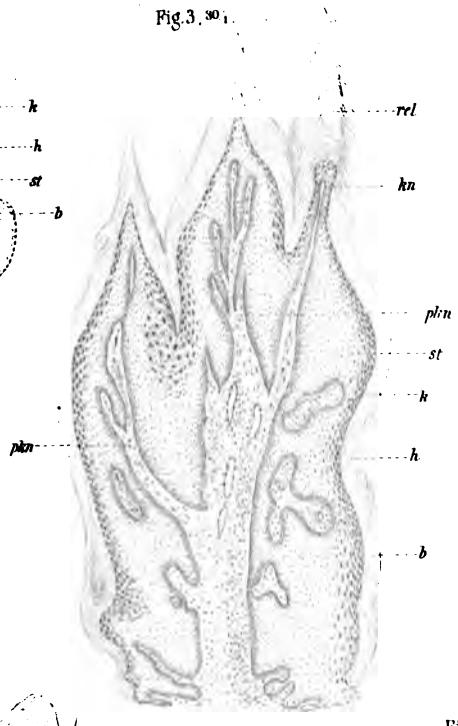

Fig 5, VIII 3
Hartm.



Fig 4. 25/1

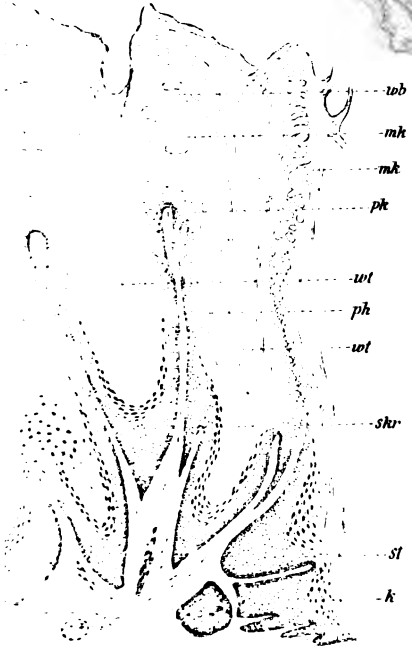

Fig 6, VIII 3 Hartm.



V.

Mittheilungen aus der chirurgischen Klinik zu Freiburg in Baden.

Zusammengestellt von

Prof. Dr. H. Maas,
Director der Klinik.

In dem Folgenden sind einige Arbeiten von mir zusammengestellt, welche ich theils mit meinen Assistenten, theils mit älteren Studenten in den letzten Semestern ausgeführt habe. Die experimentellen Untersuchungen wurden zum grössten Theil in dem Laboratorium unseres klinischen Hospitals angestellt. Bei einigen Untersuchungen benutzten wir mit freundlicher Unterstützung von Funke und Latschenberger die Apparate des hiesigen physiologischen Instituts; besonders kymographische Aufzeichnungen und Untersuchungen mit der Centrifuge wurden dort angestellt. Ferner wurde uns von R. Maier und Ziegler das nöthige Leichenmaterial in dem pathologischen Institut zur Benutzung überlassen und darauf bezügliche Untersuchungen in dankenswerther Weise controlirt.

Bei unseren Arbeiten versuchten wir den gleichen Plan möglichst durchzuführen. — So weit wie möglich sind die Arbeiten früherer Autoren zuerst erwähnt und aus ihnen das Bemerkenswerthe mitgetheilt. Dann suchten wir aus dem vorhandenen klinischen Material und den pathologischen Befunden das thatsächlich Feststehende zu ermitteln und durch Experimente theils noch bestehende Widersprüche aufzuklären, theils einzelne uns besonders wichtig erscheinende Fragen zu beantworten. Wenn es uns auch auf diese Weise nicht gelungen ist, in allen Punkten zu durchaus befriedigenden Schlüssen zu gelangen, so glauben wir doch immerhin solche Resultate bekommen zu haben, dass sie der Mittheilung werth sind. — Ich erwähne schliesslich noch, dass die Arbeiten von Scriba und Hack unserer medicinischen Facultät als Habilitationsschriften vorgelegt worden sind, die von Stüler und Kast wurden als Doctordissertationen eingereicht.

1. Untersuchungen über die Fettembolie.

Von

Dr. J. Scriba,
Docent und I. Assistenzarzt der Klinik.

Seitdem die Einführung der Lister'schen Wundbehandlung in den meisten Hospitälern und Kliniken den Schrecken der Chirurgen, die Pyämie und Septicämie zum grossen Theil vertrieben hat, ist vielfach die Meinung aufgekommen, dass das streng antiseptische Verfahren einen absoluten Schutz gegen Infection gewähre. In diesem Bestreben ging man sogar so weit, dass man hier und da in Fällen, bei welchen durch den klinischen Verlauf und durch die Section eine Sepsis unzweifelhaft feststand, andere, mehr oder weniger zufällige und unschädliche Complicationen und Befunde als die Todesursache ansprechen zu müssen glaubte. In erster Linie ist hier die Fettembolie zu nennen. Während bis vor einigen Jahren diese Affection kaum allgemein bekannt war, und nur ganz vereinzelte Todesfälle in Folge von Fettembolie beobachtet worden waren, wurden in der letzten Zeit eine ganze Anzahl klinischer und pathologisch-anatomischer Befunde über diese scheinbar so seltene Krankheit veröffentlicht und ihr in einer Reihe von Fällen der letale Ausgang zugeschrieben.

Ferner musste bei genauerer Prüfung der einzelnen Berichte die Meinungsverschiedenheit über die in ihrem Gefolge auftretenden Veränderungen und Symptome, wie auch die häufige Aehnlichkeit letzterer mit den bei septischer Infection vorkommenden befremden. Um nun diese scheinbaren Widersprüche zu erklären und um eine wenigstens einigermaassen befriedigende Lösung in der Frage der Fettembolie zu schaffen, versuchten wir auf dem Wege des Experimentes und durch klinische Beobachtungen die Frage ihrer Lösung näher zu bringen.

Die Geschichte der Fettembolie ist zwar fast nur der neuesten Zeit angehörig, bietet uns aber doch zahlreiche und recht interessante Daten.

Magendie[1]) scheint, soweit dieses aus der uns zu Gebote stehenden Literatur ersichtlich ist, der erste gewesen zu sein, welcher die Gefässe verstopfende Eigenschaft der flüssigen Fette erkannte und die Folgen derselben experimentell zu finden suchte. In dem Aufsatze: De la viscosité du sang" sagt er unter Anderem:

„Si donc vous venez à introduire dans le sang des liqueurs trop visqueuses, ou dont des particules trop volumineuses ne sont plus en rapport avec le diamètre des petits canaux, qu'elles doivent parcourir, vous déterminerez inévitablement la mort. C'est là une conséquence mécanique et rigoureuse des faits, qui vous sont déjà connus. Et remarquez, que la substance la plus innocente de sa nature peut amener ces résultats désastreux par l'obstacle physique qu'elle aportera à la circulation pulmonaire; le sang stagnera dans les vaisseaux, et l'asphyxie en sera l'effet immédiat.

An einer anderen Stelle spricht er geradezu von einer Verstopfung der Lungencapillaren nach Injection von klebrigen Flüssigkeiten in die Venen. Zum Beweis für diese Annahme beschreibt er folgenden Versuch:

„J'injecte dans la veine jugulaire de ce chien un demi-gros à peu près d'huile d'olive; examinons ce, qui va survenir. L'animal commence à eprouver de l'embarras dans la respiration; sa poitrine se dilate péniblement; il multiplie ses mouvements inspiratoires afin de rendre plus facile le passage du sang à travers les capillaires du poumon. Toutefois sa vie ne paraît point encore compromise. Je vais injecter de nouveau une quantité à peu près égale d'huile. Vous voyez avec quelle rapidité les accidents les plus graves éclatent; l'animal s'agite et se débat; il est renversé sur le côté, la suffocation paraît imminente. Il est mort. Ouvrons le thorax de l'animal. Le poumon offre toutes les traces de la pneumonie récente; il a perdu sa crépitation, ne s'affaisse pas sur lui-même, et offre une densité et une consistance remarquables. En incisant son parenchyme, vous voyez ruisseler sous le scalpel une sérosité mousseuse et rougeâtre. Le sang est manifestement plus visqueux qu'à l'état normal. Les cellules pulmonaires sont gorgées d'un liquide épais au milieu duquel vous pouvez encore reconnaître la présence de l'huile. Les membranes muqueuses de l'animal sont pâles et décolorées."

Gelegentlich eines Aufsatzes über die normale und abnorme Circulation in den Lungencapillaren sagt er [2]):

„Vous me voyez injecter dans la jugulaire externe d'un chien un demi-gros à peu près d'huile d'olive. L'animal ne semble pas éprouver d'effets immédiats de cette liqueur visqueuse; seulement sa respiration s'accélère et paraît embarrassée. Nous vous tiendrons au courant dans notre prochaine réunion, des symptômes qu'il aura présentés. Comme la quantité d'huile injectée est peu considérable il est possible, qu'il n'y ait qu'une obstruction partielle de tuyaux capillaires, et que la mort n'en soit pas la consequence. Mais il ne développera infailliblement une obstruction dans quelques points du parenchyme pulmonaire."

Zwei Tage darauf beginnt er die Vorlesung:

„La liqueur injectée n'a obstrué qu'une partie des capillaires du poumon. Ceux qui sont restés perméables au sang ont suffis au passage, et à la vivification de ce fluide, ce qui vous explique, pourquoi la mort n'en est pas resultée. Toutefois l'animal nous a offert tous les signes de ces engorgements pulmonaires appelés pneumonie. Il a eu de la dyspnée,

de la toux, des menaces de suffocation, la fièvre s'est allumée; l'appétit a été nul. L'oreille appliquée sur le thorax distinguait les râles caractéristiques de ce genre d'affection. Cependant tout annonce une heureuse terminaison. Si nous eussions injecté une quantité plus considérable d'huile, l'obstruction du réseau capillaire eût été générale et la mort inévitable."

Schon in einer früheren Arbeit, welche mir im Original nicht zugänglich war, hatte Magendie[3]) mehrere Experimente ähnlicher Art beschrieben und damals schon auf die Embolie der Lungencapillaren mit flüssigem Fett aufmerksam gemacht. Er ist also wohl der Erste, welcher diese Eigenschaft des Fettes erkannte und experimentell prüfte. Unbekannt mit dem Vorkommen von Fettembolie beim Menschen, kann es uns nicht wundern, dass er ihre Bedeutung nicht erkannte, obgleich er die Symptome, welche sie begleiten, genauer beschrieb, wie mancher der späteren Bearbeiter. Er glaubte, die gefässverstopfende Eigenschaft des Fettes in der vermehrten Viscosität des Blutes suchen zu dürfen und kommt zu dem eigenthümlichen Schluss, dass im Verlaufe fieberhafter Krankheiten, besonders durch das starke Schwitzen, das Blut sich eindicke und dann ebenso, wie bei dem durch Beimischung gewisser Substanzen dicker gewordenen Blute (Oel, Mucil. Gi. arabic.) zahlreiche capilläre Embolien entständen. Hierauf führt er die Entstehung der Pneumonie und ähnlicher Entzündungen anderer Organe zurück.

Wir übergehen dann eine Anzahl theils sogar noch älterer Arbeiten, in welchen aus sehr verschiedenen Gründen Emulsionen, besonders Milch, Eiter u. s. w. in den Kreislauf gebracht wurden, da besonders durch die Experimente von C. O. Weber[4]) und Schwick[5]) bewiesen wurde, dass hierdurch keine Embolien entstehen. Obgleich dieser Beweis thatsächlich geliefert war, übersahen die Beiden dieses wichtige Factum ganz und auch in einigen neueren Arbeiten hat sich diese Ansicht eingeschlichen. Schon durch eine einfache Betrachtung wird dieser Irrthum widerlegt. Das Fett ist ja in gut zubereiteten Emulsionen, besonders aber in der Milch in so feinen Tröpfchen enthalten, dass es nicht einmal unter dem Mikroskop leicht zu erkennen ist. Diese Tröpfchen sind viel kleiner wie Blutzellen, können sich auch nicht durch Zusammenfliessen zu grösseren Tropfen vereinigen, weil ja jedes seine Haptogenmembran besitzt und sehr leicht jede Capillare passiren kann.

Die Versuche von Gluge und Thiernesse[6]) erwähnen wir hier nur, weil sie zu vielfachen für unser Thema wichtigen Discussionen Anlass gaben. Sie glaubten durch Oelfütterung eine Lungenentzündung erzeugt zu haben, welche sie als Pneumonia oleosa

bezeichneten. Durch Injection von Fett in die Venen dagegen sei nur eine Art Fettleber und Fettniere (Stearosis) entstanden, bei der besonders das Parenchym dieser Organe fettig infiltrirt worden wäre. Virchow[7]) machte diese Versuche nach und fand, dass sie auf falscher Beobachtung und Fehlern in der Technik der Experimente beruhten. Den mit Leberthran gefütterten Thieren war ein Theil desselben in die Trachea geflossen, und in Leber und Nieren fand sich nach Injectionen wohl Fettembolie, aber eine Infiltration des Parenchyms fehlte.

Frerichs[8]) neigt sich wieder mehr der ersteren Ansicht zu, er gibt an, dass Oel, welches in die Pfortader injicirt werde, die Leber nicht passire, sondern sich hier in Form kleiner Cysten anhäufe und dann nach und nach in die Leberzellen aufgenommen werde. Bei einem Hunde injicirte er täglich ½ bis 1 Unze Leberthran in die Pfortader und konnte an mehrmals herausgenommenen Leberstücken constatiren, dass die Leberzellen schon nach 24 Stunden ein stärker granulirtes Aussehen hatten und nach acht Tagen reichlich mit Fetttropfen infiltrirt waren. Ebenso rasch verschwand auch das Fett wieder aus der Leber, als die Einspritzungen nicht mehr gemacht worden waren.

Virchow[9]) machte bei Gelegenheit der Erforschung von Circulationsstörungen, wie sie beim Menschen nach Embolie der Lungenarterie vorkommen, mehrere uns interessirende Experimente. Weil die peripheren Venen zu eng sind, um Pfröpfe einzuführen, welche die Lungenarterie total obturiren können, suchte er sämmtliche Capillaren derselben durch Fettinjection zu verstopfen. Nach Injection einer gewissen Oelquantität in die Halsvenen sah er hochgradige Dyspnoe auftreten, was ihn veranlasste mit der Einspritzung aufzuhören. Einmal aber injicirte er bei einem starken Wachtelhunde etwas rasch, und der eingetretenen Dyspnoe folgte rasch das Ausfliessen einer weissen, sehr schaumigen Flüssigkeit aus dem Munde, und binnen wenigen Minuten der Tod. Die sofortige Section zeigte acutes Lungenödem, Fettinjection fast sämmtlicher Capillaren der Lunge und Leber und der Nierenglomeruli. Er zieht hieraus den Schluss, dass in Folge der Verkleinerung der Blutbahn sich der Druck in den offenen Lungengefässen so steigere, dass endlich eine seröse Transsudation erfolge, ähnlich wie das auch bei Verlegung grösserer Lungengefässe der Fall sei.

Der Erste, welcher wohl die Fettembolie beim Menschen entdeckte, war H. Müller[10]). Er fand bei der Untersuchung der Augen eines jungen Mannes, welcher an Granularatrophie der Nieren ge-

storben war und zu Lebzeiten ausgeprägte Erscheinungen von Amblyopie dargeboten hatte, neben Veränderung der Wandungen der Chorioidealgefässe eine eigenthümliche Embolie derselben vor. In den Arterien von circa 0,06 Mm. Durchmesser kamen längere Pfröpfe vor, die sich bei Druck von der Gefässwand ablösten und zerfielen. Mitunter waren Blutkörperchen in grösserer Menge hinein verbacken, manchmal aber war die Blutsäule ganz unterbrochen. Einzelne Theile dieser Embolie waren ganz homogen, andere enthielten zahlreiche kleinzellige, blasige oder auch tropfenförmige Körperchen. Diese Massen bestanden aus abgelösten und degenerirten Epithelien, jungen Zellen und freien Fettmassen, theils in Tropfen-, theils in Körnchenform. Durch die Fetttropfen unterschieden sie sich leicht von gewöhnlichen Embolien. Müller nimmt an, dass diese Pfröpfe entweder Atheromherden der Ciliararterien oder Herzthromben entstammen.

Fast zu gleicher Zeit hatte B. Cohn[11]) Embolien dieser Art, welche wir nicht zu den eigentlichen Fettembolien rechnen dürfen, in den Gehirn- und Extremitätencapillaren des Menschen beobachtet, und glaubte einen dreifachen Ursprung annehmen zu können:

1. Fettige Degeneration der Gefässwandungen selbst.
2. Fettigen Zerfall des umgebenden Hirngewebes.
3. Eröffnung eines Atheromherdes in einem entfernten grösseren Gefässe.

Auch für Fettembolien, welche er bisweilen bei seniler Gangrän beobachtete, glaubte er den gleichen Ursprung annehmen zu dürfen. Die beiden letzterwähnten Beobachter legten aber ihren Befunden keinen besonderen Werth bei, sondern betrachteten sie mehr als Curiosa.

B. Cohn[12]) machte auch Fetteinspritzungen in die Halsvenen, um Infarcte in den Lungen zu erzeugen, was ihm allerdings bei seinem Verfahren nicht gelang. Die Hyperämie in der Umgebung der Emboli betrachtete er als Stauungsanomalie in Folge der vorübergehenden Retention des Blutes.

Eigentliche Embolien der Lungencapillaren mit flüssigem, reinem Fett sah Zenker[13]) zum ersten Mal beim Menschen. Ein Bahnarbeiter war zwischen zwei Puffer gekommen und kurze Zeit darauf an der schweren Quetschung gestorben. Bei der Obduction fanden sich mehrere Rippenbrüche, eine ausgedehnte Leberruptur und Abreissung des Pylorus vom Magen. In den Lungencapillaren waren zahlreiche theils streifen-, theils netzförmige Embolien, welche bei genauerer Untersuchung aus flüssigem Fett bestanden. Zenker

erklärt sich das Zustandekommen derselben durch directes Aufsaugen des Mageninhaltes durch die weit klaffenden Venen der hochgradig verfetteten Leber. Eine ausführliche Arbeit über diese interessante Erkrankung lieferte E. Wagner[14]). Er betrachtete sie geradezu als eine Ursache der Pyämie. Neben anderen chemischen und mechanischen Ursachen der Pyämie nimmt er auch die Fettembolie als solche an und bezeichnet deshalb die durch sie entstandene Sepsis als „morphologisch nachweisbare Dyskrasie". Die morphologischen Veränderungen beständen in einer Embolie der feinsten Arterien und Capillaren mit flüssigem Fett, das höchst wahrscheinlich aus einem primären Eiterherde in das Blut gelangt, grössten Theils in den Lungencapillaren stecken bleibe, zum Theil aber auch hindurchgehe, und so in den Lungen und an den Körpercapillaren metastatische Abscesse zur Folge habe.

Zum Beweis bringt er zwei Sectionsbefunde:

1. Mann, 15 Jahre alt, zahlreiche Abscesse in der Körpermusculatur, in Herzfleisch, Lungen und Nieren etc., ebenso zum Theil frische Infarcte.

2. Mann, 15 Jahre alt, Caries des linken Schambein, Congestionsabscess am Oberschenkel, Abscesse und zum Theil frische Infarcte in Lungen, Nieren, Herzfleisch, Schädelperiost, Pericarditis und Colitis.

Mikroskopisch fanden sich bei Beiden analoge Befunde; die Lungen enthielten sowohl in den lufthaltigen Partien, besonders aber in den Abscessen und deren Umgebung eine ziemliche Menge Fetttropfen. Daneben sah man in noch grösserer Menge regelmässig und unregelmässig knotige bis $^1/_{10}$tel Linie lange, $^1/_{40}$tel bis $^1/_{400}$tel Linie breite Streifen vom gleichen Fett. Diese Streifen waren selten auf kurze Strecken gerade, meist bogenförmig, zum Theil verästelt; sie glichen vollkommen Capillaren, welche strotzend mit flüssigem Fett erfüllt, über doppelt weiter, dabei theils gleichmässig weit, meist aber varicös waren, so dass die zwischen den Capillaren liegenden Lücken an vielen Stellen nur die Grösse eines halben oder ganzen Blutkörperchens hatten. Aehnliche Befunde waren in Nieren und Herzfleisch.

Wagner stellt die Hypothese auf, dass die Entstehungsherde des Fettes Abscesse älteren Datums seien. Dabei lässt er unentschieden, ob eine massenhafte einmalige und doch seltene Intravasation des Fettes stattfand, oder ob die Blut- und Lymphgefässe der Abscesswände von einer gewissen Zeit an ständig Fett aufnähmen. Für eine langsame und fortgesetzte Resorption sprächen die analogen Vorgänge bei der Fettaufnahme aus dem Nahrungsbrei im Darmkanal.

Die wesentlichste Wirkung der Fettembolie bestände, abgesehen von den Veränderungen der Circulation, in Entzündung und Bildung der metastatischen Abscesse.

Zu Gunsten seiner Ansicht, dass das Fett aus dem Eiter stamme, führt er die Injectionen an, welche B. Cohn in die Venen machte. Da es sich um reines Oel handelte, wurden keine tieferen Störungen erzeugt, obgleich alle Capillaren voll Fett waren.

Als weiteren Beleg dafür, dass die Fettembolie kein allzu seltner Vorgang beim Menschen sei, bringt er noch 4 Fälle, von denen 2 ebenfalls mit Pyämie combinirt waren. Zum Schluss fügt er noch hinzu, dass zwar in den beiden ersten Fällen die Entstehung der pyämischen Abscesse ausser allem Zweifel stehe. Die morphologische Natur mancher Pyämiefälle sei so erkannt, aber weder hätten alle Fälle dieser Krankheit so eine Erklärung gefunden, noch dürften alle metastatischen Abscesse von der Fettembolie allein abgeleitet werden.

Grohé[15]), welcher die Arbeit von Wagner in Canstatt's Jahresbericht referirt, nimmt als Ursprung des Fettes in den Gefässen ein Confluiren des normal im Blute enthaltenen Fettes in der Agone an.

Lancereaux[16]) beschrieb wieder einen Fall von gemischter Fettembolie der Capillaren des rechten, mittleren Grosshirnlappens in und um einen Erweichungsherd von mehreren Centimetern Grösse. Die Patientin hatte an Bright'scher Nierenkrankheit und Amaurose gelitten. Er glaubt, dass hierdurch fettige Degeneration der Capillarwandung entstanden sei und dass die so entstandenen Fettmassen die Embolie verursacht hätten. Das Fett war in Form mehr oder weniger grosser Tropfen in den Capillaren, leider aber wurden andere Organe nicht mikroskopisch untersucht. Es scheint sich aber doch um eine wahre Fettembolie gehandelt zu haben.

Bald darauf erschien die bekannte Abhandlung von Bergmann[17]) über unseren Gegenstand. Es war bis dahin kaum durch das Experiment die Pathologie der Fettembolie bestätigt, und Bergmann stellte sich deshalb folgende Fragen:

1. Wirkt das Fett überhaupt gefässverstopfend, so dass es einen mehr oder weniger grossen Gefässbezirk von der Blutzufuhr ausschliesst?

2. Was geschieht mit dem in den Gefässen enthaltenen Fett?

3. Sind die Veränderungen, die nach Fettembolie folgen, denen nach capillären Embolien gleich?

4. Sind sie es jedesmal, wo freies Fett mit dem Blute kreist, oder nur unter gewissen Bedingungen, und welche sind diese Bedingungen?

Er glaubt die physikalische Möglichkeit, dass Blut in den Ge-

fässen zurückgehalten werde, in dem alkalischen Blutserum zu finden. Das Fett scheine im Contact hiermit eine chemische Verbindung einzugehen und die Adhäsion werde hierdurch begünstigt.

In einer ersten Reihe von Versuchen injicirte er Katzen je 6,0 Schweinefett bei 37° C. in die Saphena. Einige Thiere starben sofort, andere erst nach 6–24 Stunden. Bei ersteren fand sich acutes Lungenödem, fleckige, inselförmige Lungenhyperämien und nur Fettembolie der Lungen. Das rechte Herz war stark ausgedehnt, das linke fast leer. Das Blut enthielt reichlich Fetttropfen. — Von den später Gestorbenen zeigte eine noch serösen Erguss in der Pleurahöhle und bei allen waren neben Fettembolien der Lunge auch solche in der Leber und den Nieren vorhanden, und schon im Leben konnte Fett im Urin nachgewiesen werden.

Hieraus schliesst er, dass der Tod durch Herzlähmung und Lungenödem eingetreten sei. Erstere sei aus Mangel arterieller Blutzufuhr zu den Herzcapillaren, in Folge Ueberfüllung der Coronarvenen durch Regurgitation vom übervollen rechten Herz hervorgerufen, das Lungenödem aber in Störungen im venösen Stromgebiete begründet.

In der zweiten Versuchsreihe injicirte er verschiedenen Thieren kleinere Mengen Fett und wiederholte diese Einspritzungen in die Venen mehrere Male in Zwischenräumen von 2–8 Tagen. Sämmtliche Thiere wurden einige Tage nach der letzten Injection getödtet. Es fanden sich fast bei allen kleine Infarcte und meist nur spärliche Fettembolien in den Lungen, dagegen war das Fett in Gestalt kleiner Herde, scheinbar in der Zwischenwand der Alveolen zu sehen. Diese Herde bestanden anscheinend aus Bindegewebe, in dessen Maschen das Fett lag. Fast alle hatten intralobuläre Fettleber und im Leben reichlichen Fettgehalt im Harn.

In der dritten Versuchsreihe injicirte er sehr kleine Dosen Fett wiederholt nach längeren Pausen, und erzeugte hierdurch fast regelmässig hämorrhagische Infarcte der Lungen, die von verschiedenem Alter und in verschiedenen Graden von Erweichung gefunden wurden. Seine Schlüsse sind hiernach kurz folgende:

1. Fett in den Kreislauf gebracht, wirkt gefässverstopfend und zwar bleibt es (mit Bezug auf die erste Versuchsreihe) zum grössten Theil in den Lungengefässen stecken und hat hochgradige Circulationsstörungen zur Folge. Ein Theil geht hindurch in Leber, Niere u. s. w. und wird zum Theil mit dem Urin ausgeschieden.

2. Das in den Gefässen angehaltene Fett ist nicht dauernd fixirt, ein Theil geht weiter, ein anderer geht durch die Gefässwand in

das umliegende Gewebe. Dieses Verhalten unterscheidet die Fettembolie von der durch feste Körper, und es folgt daraus eine blos temporäre Wirkung derselben (zweite Versuchsreihe).

3. Zuweilen, besonders nach öfterer Wiederholung der Injection mit Fett, tritt in Folge der Fettembolie in dem einen Theile eines Capillargebiets Gefässruptur in dem anderen ein, und Blut mit Fett gemischt ergiesst sich in die Alveolarräume. Bei der capillären Embolie mit einem so indifferenten Körper wie Fett dürfte es nicht anders zur Entstehung des hämorrhagischen Infarctes kommen, als nach vorhergegangener Texturveränderung in den getroffenen Gefässen (dritte Versuchsreihe).

Zum Theil unter der Leitung von Bergmann arbeitete Hohlbeck[18]). Während Bergmann meist an kleineren Thieren experimentirte und mehr das Wesen der Embolie selbst zu erforschen versuchte, experimentirte Hohlbeck an Pferden und studirte mehr die histologischen Details. Schon aus der Arbeit von Bergmann schien hervorzugehen, dass grössere Thiere, besonders aber Pferde auffallend schwerere Gewebsveränderungen, als kleinere, in Folge von Capillarembolien der Lungen darböten. Er experimentirte deshalb nur an Pferden, und injicirte bei fünf solchen von verschiedenem Alter ebenfalls Schweinefett in Zwischenräumen von je 1 bis 3 Tagen in verschiedene Venen. Die Menge des jedesmal verwendeten Fettes schwankt zwischen 2 und 32 Grm. und die Zahl der Injectionen zwischen 5 und 11. Selbst nach den grösseren Dosen stellten sich kaum Athembeschwerden ein, aber bei einem Thier traten nach einigen Tagen Husten und Dyspnoe, bei einigen hochgradige Abmagerung ein. Vier wurden circa 8 Tage nach der letzten Einspritzung getödtet, das fünfte starb am 20. Tag. Bei allen war es nur in den Lungen zu sichtbaren Veränderungen gekommen, es fanden sich hämorrhagische Infarcte, daneben lobuläre pneumonische Herde und reichliche Fettembolien. In den Alveolen lagen zahlreiche verfettete Epithelien. Hohlbeck lässt es unentschieden, ob zur Bildung von Infarcten eine Entartung der Gefässwand nothwendig sei oder nicht.

Eine bei C. O. Weber gearbeitete Dissertation von Schwick[19]) erwähnt im historischen Theil, dass Zaccarelli und Bertazzi im Blute eines an hochgradiger Dyspnoe leidenden Säufers 4 Proc. Fettkrystalle und 6 Proc. flüssiges Fett gefunden hätten.

Schwick spritzte einem Hunde 8,0 und zwei Kaninchen je 6,0 Olivenöl in die Schenkelvene. Zweimal trat der Tod nach 8 Tagen, beim dritten Thiere unter Gehirnerscheinungen schon am dritten

Tage ein. Es fanden sich nur Hyperämien in Lungen und Gehirn, zum Theil auch in Milz, Leber und Nieren. Andere Erscheinungen waren durch die zahlreich vorhandenen Fettembolien nicht verursacht worden.

Einem Kaninchen injicirten sie ferner eine Emulsion aus Hühnereiweiss, Olivenöl und Wasser, fanden aber weder Embolien, noch Veränderungen der inneren Organe. Hieraus ziehen sie den Schluss, dass Fetteinspritzungen ins Blut keine Störungen ausser leichten Hyperämien machen. Da aber beim Menschen die Bildung der Fettembolien, resp. die Fettaufnahme ins Blut sehr viel langsamer vor sich gehe, wie bei Injectionen, so brächten sie gar keine Gefahr mit sich. C. O. Weber[20]) wiederholte noch mehrfach diese Versuche, ohne zu anderen Resultaten zu gelangen. Obgleich er nie nach Einspritzung von Emulsionen Embolien fand, glaubte er doch, dass solche vorhanden gewesen seien, dass dieselben aber rasch wieder verschwunden seien. Nur nach oft wiederholten Injectionen sah er, wie Bergmann, Infarcte entstehen. Diese Experimente von C. O. Weber und Schwick sind eigentlich nur in so fern von Interesse, als sie zwei Dinge beweisen, auf welche die Experimentatoren selbst nicht aufmerksam machen. Erstens bewiesen sie, dass Fettemulsionen, wenn sie in den Kreislauf gelangen, keine Embolien machen, und zweitens waren es die ersten, in welchen Temperaturerniedrigung gefunden wurde.

Nach Unterbrechung von zwei Jahren erschien eine neue, sehr ausführliche Arbeit von E. Wagner[21]) über Fettembolie. Er hatte jetzt wieder 48 Fälle von Fettembolie beim Menschen beobachtet und theilt diese nach ihrer muthmaasslichen Aetiologie in vier Rubriken. Es sind:

1. Complicirte, eiternde oder jauchende Fracturen, welche zum Theil amputirt oder resecirt worden waren — 15 Fälle.

2. Acute Eiterungen der Knochen oder Weichtheile — 12 Fälle.

3. Schwere Verletzungen der Knochen oder Weichtheile mit baldigem Tode — 15 Fälle.

4. Chronische Eiterungen verschiedener Gewebe — 6 Fälle.

Bei 54 anderen Fällen, welche unter diese Rubriken gerechnet werden können, unter welchen sich aber keine frische Knochenverletzung fand, fehlte die Fettembolie, besonders auch in 9 Sectionen, bei welchen chronische Eiterungen, und dabei noch bei einer metastatische Abscesse gefunden wurden.

Wagner fasst alle für einen embolischen Vorgang sprechenden Beweise in folgenden Sätzen zusammen:

1. Der wichtigste Punkt liegt in dem Nachweis, dass an der Peripherie oder doch entfernt von den Lungen flüssiges Fett, dessen Aufnahme in das Blut möglich, vorhanden ist. Hierfür spricht nach seiner Ansicht, dass in fast allen Fällen periphere Eiterherde älteren oder neueren Datums vorhanden waren. Nur bei frischen, nicht complicirten Fracturen fehlten sie, und er glaubt, dass die Resorption hier im Knochenmark und im Unterhautzellgewebe stattfinde, oder auch im Fettgewebe der Brust- und Bauchhöhle. Um den Beweis zu führen, trepanirte er einem Hunde den Femur und zerstörte das Knochenmark mit einer Sonde, einem Kaninchen wurde derselbe zerbrochen und das Mark zerstört. Der Hund wurde nach 2 Stunden, das Kaninchen nach einer halben Stunde erdrosselt und bei beiden fanden sich in den Lungen spärliche Fettembolien.

2. Der schwierigste Punkt des Beweises für die Fettembolie der Lungencapillaren liegt in dem Nachweis des Weges, welchen das Fett von der Peripherie nach dem rechten Herzen und den Lungencapillaren nimmt.

Er fand in den Venen eines nach complicirter Fractur amputirten Beines reichliche Fetttropfen und glaubte dadurch den Weg gefunden zu haben.

3. Die Art und Weise, in welcher sich das Fett in den Lungencapillaren findet, entspricht in fast jeder Beziehung einem embolischen Ursprung desselben.

4. Die in den Lungencapillaren befindliche Substanz ist Fett; zugleich mit demselben gelangen auch andere mikroskopisch nicht nachweisbare Substanzen (Flüssigkeiten und Gase) in die Lungencapillaren.

Die Löslichkeit in Aether spricht für Fett. Nur bei acuten Todesfällen nach Fracturen ist dasselbe rein, aber sonst und besonders bei Pyämie nimmt er an, dass es mit Gasen, Eiter, Jauche, Schwefelammonium u. s. w. gemischt sei, oder dass ihm diese Stoffe adhärent seien.

4a. In einigen Fällen befand sich neben dem Fett sogenannte albuminöse Substanz, die homogen, mattglänzend, oft von Fetttropfen durchsetzt war, sich durch Essigsäure und Kalilauge wenig änderte und die einzelnen Gefässbezirke völlig erfüllte und ausdehnte. Sie sei analog der Substanz, welche Virchow und Andere bei Endocarditis ulcerosa acuta fanden.

5. Das in den Lungen aus einem Eiterherd aufgenommene Fett bewirkt collaterale Hyperämie und Hämorrhagie, vor Allem aber eine

Entzündung der Lungen, vorzugsweise in Gestalt der metastatischen Abscesse.

Die verunreinigte Fettmasse bewirke Entzündung. Nicht alle erregen Entzündung, weil der Tod oft früher eintrete. Rasch auftretende Fettembolie führe wahrscheinlich den Tod durch Hyperämie und acutes Oedem der Lungen herbei.

Fast zu gleicher Zeit veröffentlichte Uffelmann[22]) zwei Fälle von Pyämie mit reichlicher Embolie der Lungencapillaren. Er bestätigt die Ansicht von Panum[23]), dass einfache nicht reizende Emboli keine Infarcte verursachen könnten, dass aber solche, die mit faulenden Stoffen getränkt, oder selbst in fauliger Zersetzung begriffen seien, einen zur Bildung von Infarcten genügenden Reiz ausüben könnten. Dagegen hält er das Fett nicht für den Träger von Zersetzungsproducten, zweifelt aber andererseits nicht daran, dass in alten Abscessen und Eiterherden sich Zersetzungsproducte bilden könnten. Am wahrscheinlichsten erscheint es ihm, dass sich das zu den Embolien verwendete Fett selbst zersetze. In dem einen seiner Fälle handelt es sich um einen primären (?) Erweichungsherd im Gehirn, im anderen um eine Kniegelenkvereiterung und Osteomyelitis.

C. O. Weber (l. c. 4) äussert sich in einer ebenfalls zur selben Zeit erschienenen Abhandlung in ähnlicher Weise wie früher. Er bestreitet jetzt aber, dass es bei langwierigen Eiterungen, besonders bei Knochen- und Gelenkvereiterungen und bei Pyämie, obgleich das Blut solcher Patienten oft Fettgehalt zeige, zu Verstopfungen von Lungencapillaren komme, weil ja das Fett ganz fein emulgirt in den Kreislauf gelange. Ferner hält er seine Ansicht fest, dass keine metastatischen Abscesse durch Fettembolie beim Menschen entstehen könnten, da nur nach öfters wiederholten Injectionen beim Thier Infarcte zu Stande kämen, ein Verhältniss, wie es beim Menschen nicht vorliege. Durch Aufnahme mässiger Fettmengen ins Blut würden nur Hyperämien in der Umgebung der Embolien, durch grössere Mengen aber sofortiger Tod veranlasst.

Ganz kurz möchte ich hier einer für die Entstehung der Fettembolie wichtigen Beobachtung von Roser[24]) erwähnen, der in einem Falle von Osteomyelitis acuta, als er eine Incision in das Periost des Oberschenkels machte, keinen Eiter, sondern eine blutig-seröse Flüssigkeit, auf welcher reichliche Fetttropfen umherschwammen, vorfand. Er nimmt an, dass bei der Osteomyelitis ein hoher Druck in der Markhöhle entstehe, der das flüssige Fett des Marks durch die Havers'schen Kanälchen hindurchdränge und dass sich

letzteres unter dem Periost ansammle. Er erinnert sich auch öfter bei frischen complicirten Fracturen gesehen zu haben, dass das Markfett schon nach wenigen Stunden in Form kleinerer oder grösserer Tropfen aus der Wunde herausfliesse.

Gosselin[32]) berichtet uns über ein ähnliches Austreten und Zusammenfliessen von Fett nach einer Weichtheilquetschung. In Folge einer solchen hatte sich am linken Knie eines jungen Menschen eine fluctuirende Geschwulst gebildet, aus der sich bei der Punction eine dicke, ölartige Flüssigkeit entleerte, welche sich als Fett erwies. Merkwürdiger Weise holt er die Erklärung dafür sehr weit her; er nimmt an, dass diese Fettcyste wohl durch directe Extravasation von im Blute befindlichem Fett entstanden sei.

Aus den bisherigen Arbeiten ersehen wir, dass bis dahin noch ganz dunkle, zum Theil falsche Vorstellungen über den Ursprung des Fettes bei capillären Fettembolien existirten. Unter der Leitung von v. Recklinghausen suchte dann F. Busch[25]) die Frage über den Ursprung und den Weg, welchen das Fett nimmt, um in das rechte Herz u. s. w. zu gelangen, experimentell zu ergründen, was auch zum grossen Theil gelungen ist. Hauptsächlich suchte er zu finden, an welche Bedingungen die Fettembolie geknüpft sei, insbesondere ob sie durch Zerquetschung des fettreichen Knochenmarkes entstehe, und wie die Resorption zu Stande komme. Schon Wagner hatte ja, gestützt auf zwei Experimente, die Ansicht geäussert, dass bei vielen Fracturen eine Resorption des Knochenmarkfettes durch die Venen stattfinde. Busch stellte mehrere Reihen von Versuchen an. Zuerst zerstörte er bei 7 Kaninchen das Knochenmark beider Tibiae oder beider Oberschenkel durch einen Draht. Bei allen untersuchte er während des Lebens das Ohrvenenblut, und fand meist 1 oder 2 Tage vor dem Tod zahlreiche, sehr feine, blasse, farblose Körnchen, die auf Zusatz von Wasser stark abblassten und bei Zusatz von Essigsäure verschwanden. Bei einem Thiere öffnete er 6 Stunden, bei einem anderen 3 Stunden nach der Operation den Thorax und fand das Herzblut normal. Bei allen war reichliche Fettembolie der Lungen, zum Theil auch geringere der anderen Organe vorhanden. Sonstige pathologische Veränderungen der Organe, ausgenommen leichte Hyperämien der Lungen, fehlten. Bei anderen Thieren entmarkte er dieselben Knochen und füllte sie mit Oel, welches mit Zinnober verrieben war. Schon nach einigen Minuten waren reichlich Embolien der Lungencapillaren mit gefärbtem Fett zu constatiren, meist konnte er auch das Zinnoberfett in den Venen nachweisen, und Spuren davon fand er auch in den Lymphdrüsen des

Schenkels, Beckens u. s. w. Merkwürdig war, dass bei einigen Thieren weder in der Vena cava, noch in den Lymphdrüsen gefärbtes Fett gefunden wurde, obgleich es reichlich die Lungencapillaren anfüllte. Es scheint demnach noch andere Venen ausser der Cava zu geben, welche die Verbindung der unteren Körperhälfte mit dem Herz vermitteln.

In drei Versuchen gelang ihm der Nachweis zahlreicher, grosser, zinnoberhaltiger Fetttropfen in den Blutgefässen der Havers'schen Kanälchen.

Je gründlicher er das Mark zerstört hatte, desto reichlicher war die Embolie mit Zinnoberfett.

Bei drei Thieren liess er die Canüle nach beendigter Injection im Knochen stecken, entfernte aber die Spritze. Sehr bald floss die Oelmasse langsam wieder aus der Canüle aus, obgleich sich das Bohrloch am oberen Knochenrande befand. Offenbar war durch Blutung aus den arteriellen Knochengefässen ein Druck entstanden, der den Fettaustritt bewirkte.

Hieraus zieht er folgende Schlüsse, welche nur zum Theil mit den Ansichten von Wagner übereinstimmen.

1. In den Versuchen fand sich stets nach Zerstörung des Knochenmarks Fettembolie der kleineren Gefässe und Capillaren der Lunge, gerade wie sie Wagner beschreibt. Dagegen fand sich weder makroskopisch, noch mikroskopisch eine Veränderung anderer Art in den Lungen. In anderen Organen fehlte die Fettembolie oder war nur geringgradig.

2. Die Fettaufnahme findet hauptsächlich durch die zerrissenen klaffenden Gefässe des Knochens statt, in geringerer Menge aber auch durch die Lymphgefässe. Die Resorption kommt dadurch zu Stande, dass das nach der Knochenverletzung aus den Knochenarterien ausströmende Blut den Druck steigert und dadurch das flüssige Fett in die offenen Gefässlumina getrieben wird.

3. Die Aufnahme des Fettes geht sehr rasch vor sich, schon nach einigen Minuten war Fettembolie der Lungen da, dann nahm die Menge im Verhältniss der Zeit bis zur dritten Stunde zu, um von da nicht mehr oder nur sehr wenig zu wachsen.

4. Collaterale Hyperämie und Hämorrhagie entsteht nicht regelmässig, sondern nur in den gewiss recht seltenen Fällen, in denen die Fettembolie sehr bedeutend ist.

5. Das Fett wirkt niemals als direct entzündungserregende Substanz. Auch gibt es nie zu metastatischen Abscessen Veranlassung.

6. Deshalb können Busch und v. Recklinghausen der Fett-

embolie nicht die hohe Bedeutung beilegen, wie Wagner. Nur in sehr seltenen Fällen, in denen die Embolie eine ganz colossale ist, kann sie als alleinige Todesursache angesehen werden. In den meisten Fällen aber erfolgt der Tod nicht, sondern das Fett verschwindet wieder aus den Lungengefässen.

Noch erwähnenswerth erscheint, dass Busch bei 2 Kaninchen Zinnoberfett unter die Haut spritzte, ohne dass Fettembolie der Lungen erfolgte. Hieraus zieht er den Schluss, dass Lymphgefässe existiren müssten, welche mit den Blutgefässen in den Knochen einträten, weil an einen Durchgang des Zinnoberfettes durch die Knochenkörperchen nicht zu denken sei, und weil sie ja Zinnoberfett in den Lymphwegen des Beckens und Oberschenkels gefunden hätten.

Bis dahin war die Lehre von der Fettembolie mehr als theoretische Frage behandelt worden und es gebührt das Verdienst H. Fischer[26]) zuerst auf ihre Wichtigkeit bei Schussfracturen aufmerksam gemacht zu haben.

Trotzdem wurde im Jahre 1870 dieser Complication bei Schusswunden nicht die genügende Aufmerksamkeit geschenkt, und wie wir später sehen werden, war Klebs[33]) der einzige, der ihrer erwähnt.

Waldeyer[27]) bringt in einer Arbeit über Wundkrankheiten auch die Sprache auf die Fettembolie und führt folgenden Fall an. Ein Oestreicher hatte bei Nachod einen Schuss in den rechten Oberschenkel erhalten, welcher den Knochen gestreift und das Kniegelenk eröffnet hatte. Ostitis und Osteomyelitis des Oberschenkels und totale Verjauchung des Knies und seiner Umgebung folgten. Die Section, 24 Stunden p. m. gemacht, ergab Ichorrhämie, lobuläre Lungenherde, Fettembolie. Die Schenkelvene war mit blutig-puriformen Massen gefüllt, in denen zahlreiche bis linsengrosse Fetttropfen schwammen. In den übrigen Venen war kein Fett.

Waldeyer bezweifelt, ob auch bei Osteomyelitis die Fettembolie dadurch entstehe, dass das Fett aus dem Knochenmark unter dem allgemeinen Druck der Parenchymsäfte in etwa offene Gefässlumina eingetrieben werde. Vielmehr glaubt er annehmen zu dürfen, dass bei puriformem Zerfall so ausgedehnter Thromben sich Fett bilde, das zu grösseren Tropfen zusammenfliesse und so Quelle der Embolie werden könne. Weiter hält er die Ansicht von Wagner für unrichtig, dass Fett im Lungenparenchym entzündungserregend wirke.

Ganz kurz erwähnen will ich der Vollständigkeit wegen die Arbeiten von Joessel[28]) und von Mulot[29]), welche je einen Fall

von Fettembolie nach Unterschenkelfractur betreffen. Mulot machte auch Experimente, welche aber durchaus nichts Neues bringen.

Feltz[30]) beschreibt ebenfalls einen Tod an Fettembolie, der auch kein weiteres Interesse bietet.

Eine Arbeit, welche auch nur casuistischen Werth hat, wurde aus der Göttinger chirurgischen Klinik von Niederstadt[31]) publicirt. Sie betont das häufige, resp. stete Vorkommen von Fettembolie bei Osteomyelitis acuta, und illustrirt diese Ansicht durch zwei Fälle. Im Hinblick auf den Befund von freiem Fett unter dem Periost osteomyelitischer Knochen durch Roser glaubt Niederstadt, dass der erhöhte Druck auch Gefässzerreissungen veranlassen könne und dass so das Fett in den Kreislauf gelange. Ebenso acceptirt er die Ansicht von Wagner, dass durch das Fett, welchem stets putride Stoffe anhafteten, Pyämie entstehe. Nach ihm werden durch Osteomyelitis stets Fettembolien, meist aber auch metastatische Abscesse erzeugt.

Im Jahre 1872 erschien dann die Beobachtung von Klebs[33]) über Fettembolie bei traumatischer Osteomyelitis. Gleichsam zur Bestätigung der Ansicht von Niederstadt spricht er bestimmt aus, dass die Fettembolie bei acuten Knochenmarkentzündungen sehr häufig sei und dabei meist so reichlich auftrete, dass sie oft wesentlich zum Tode beitrage.

Cohnheim[34]) ist eigentlich derjenige, welcher in dem Wirrwarr aller dieser Ansichten und Theorien den ersten Wink zur richtigen Lösung gibt. Er ist der Ansicht, dass eine Capillarembolie mit Fett allein nicht im Stande sei, Veränderungen im umgebenden Gewebe, wie Extravasate u. s. w. hervorzurufen, dagegen gibt er zu, dass, wenn die Fettembolie sehr reichlich sei, Infarcte entstehen könnten. Dieses bezieht sich, wie er ausdrücklich bemerkt, nur auf rein mechanische Momente, und er habe dabei diejenigen Pfröpfe ausser Acht gelassen, die noch anderweitige Effecte zu verursachen befähigt seien. Er greift damit auf die Ansicht von Panum, deren wir schon oben erwähnten, zurück, welcher bei der Beurtheilung jeder Embolie aufs Schärfste den Unterschied zwischen reizlosen und reizenden Pfröpfen machte.

Eine Bereicherung, zum Theil wohl auf Bestätigung früherer Befunde über die gemischte Fettembolie liefern uns die Fälle von Egli[35]). In beiden waren es Herzthromben, welche das Material zur Embolie lieferten. Die Gerinnsel befanden sich im Zustande grauer, puriformer Erweichung und enthielten reichlich Fetttropfen. Ein dritter Fall von Herzthrombus, welcher zur Section kam, zeigte

die Complication mit Fettembolie nicht, da der Zerfall des Thrombus nur central war und noch nirgends die Oberfläche ergriffen hatte.

Lücke[36]) berichtet uns über eine Unterschenkelfractur, bei welcher am zweiten Tag der Tod eintrat und bei der zahlreiche Fettembolien der Lunge vorhanden waren. In Folge von Zerreissung der Tibialis antica war ein sehr ausgedehntes Extravasat entstanden, in welchem viele Fetttropfen zu sehen waren. Auch in den Venen bis in die Poplitea und im rechten Vorhof fanden sich Fetttropfen. Ein zweiter Patient auf der Klinik von Lücke mit complicirtem Diaphysenbruch beider Oberschenkel ging ebenfalls an Fettembolie zu Grunde.

Auch Bergmann[37]) berichtete uns in demselben Jahr über einen Todesfall an Fettembolie, welcher in so fern von grossem Interesse ist, als es sich um den ersten Fall handelt, in dem schon während des Lebens die Diagnose auf Fettembolie gestellt wurde. Beim Herabstürzen von beträchtlicher Höhe war eine Splitterfractur des Oberschenkels entstanden. Am Abend des zweiten Tages hatte Patient das Gefühl von Unruhe und Angst, am dritten Abend vermehrte sich dasselbe bedeutend, und in der Nacht trat reichlich Hämoptoe ein. Am vierten Tag raschere Respiration, Cyanose, Husten und fortwährend Ausspeien blutig-schaumiger Flüssigkeit, dabei heftigen Schmerz in der Brust und im Bein. Auf der linken Lunge überall, besonders hinten unten fein- und gleichblasiges feuchtes Rasseln. Temperatur 39,6. Tod an Lungenödem 79 Stunden nach der Verletzung. In beiden Lungen waren colossale Fettembolien, reichliche inselförmige Hyperämien und zahlreiche bis stecknadelkopfgrosse Infarcte vorhanden.

Ebenso wenig wie Lücke beobachtete Wille[38]) in 3 Fällen von Fettembolie consecutive Veränderungen im Lungenparenchym. Dagegen waren bei einem derselben sehr reichliche Embolien im Gehirn vorhanden.

Eine fernere, klinisch verwerthbare Arbeit lieferte Czerny[39]). Er beobachtete auf der hiesigen Klinik einen Todesfall an Fettembolie nach Oberschenkelfractur und stellte ebenfalls schon im Leben die Wahrscheinlichkeitsdiagnose auf hochgradige Fettembolie. Ausserdem erzählt er noch von dem raschen Tode einer Oberschenkelfractur, der solches Aufsehen erregte, dass die Exhumirung und gerichtliche Section veranlasst wurde. Obgleich von letzterem keine mikroskopische Untersuchung der Lunge gemacht worden war, so hält er es doch für sehr wahrscheinlich, dass der Tod in Folge von Fettembolie eingetreten sei. Er macht besonders darauf aufmerk-

sam, dass selbst die besten Lehrbücher der allgemeinen Chirurgie es nicht einmal der Mühe werth finden, auf diese so unangenehme Complication der Fracturen hinzuweisen. Den Schwerpunkt seiner Arbeit legt er auch deshalb auf die Verwerthung der Fettembolie in der Klinik und in der gerichtlichen Medicin, und sucht theils durch Experimente, theils aus den in der Literatur enthaltenen Fällen, im Vergleich mit seiner eigenen Beobachtung die klinischen Symptome festzustellen.

Zunächst fiel ihm bei dem Patienten die hohe Temperatur (39,7) auf. Auch Lücke gibt an, dass seine Patienten gefiebert hätten. Die Untersuchungen von Bergmann, Stricker und Albert und Billroth[48]) wiesen nach, dass bei Capillarembolien der Lunge mit chemisch indifferenten Körpern in der Regel Fieber entstehe. Hiernach sei anzunehmen, dass das bei subcutanen Fracturen in den ersten Tagen auftretende Fieber, je nach seiner Intensität ein Zeichen geringerer oder reichlicherer Fettembolie sei. Um dieses zu bestätigen, machte er bei 7 Hunden 13 Injectionen von je 2—30 Grm. Schweinefett von 30—40° C. in die Jugularvenen. In 5 von 6 Versuchen, in welchen die Thiere den Eingriff überlebten, traten Temperaturerniedrigungen bis um 1,9° C. ein, und nur einmal ging diesem Abfall eine geringe Steigerung von 0,3° C. voraus. Trat der Tod ein, so sah er sehr bedeutende prämortale Temperaturherabsetzungen, einmal bis 32,5° im Rectum. Er glaubt deshalb, dass die beim Menschen beobachtete Wärmeerhöhung einen anderen Grund habe, der mit der Fettembolie nicht im directen Zusammenhang stehe.

Der Puls war bald nach den Einspritzungen verlangsamt, oft unregelmässig, und erst nach mehreren Stunden wurde er wieder rascher.

Die Respiration wurde bedeutend alterirt, meist beschleunigt, unregelmässig, exspiratorisch. Bei Injectionen grösserer Mengen in die Jugularvene trat Lungenödem auf, manchmal so stark, dass schaumiges Serum zum Mund und zur Nase herausfloss.

Die Erscheinungen von Seiten des Gehirns variirten sehr, je nach dem Bezirk, in den das Fett geschleppt worden war. In einem Falle, nach Injection von 20,0 Fett in die Halsvene eines Hundes konnte er den Nachweis einer Gehirnembolie aus dem ophthalmoskopischen Befund feststellen. Er sah zahlreiche embolische Netzhauthämorrhagien von rundlicher Form mit lichterem Hof, die nach einigen Tagen verschwanden, bei demselben Thier aber nach erneuter Injection wieder auftraten.

Endlich gelangt er zu folgendem Schluss:

„Da nach diesen Thierexperimenten die Symptome der Fettembolie sehr wechselnde sein können, so wird man bei der Diagnose hauptsächlich auf die Ursachen, welche zu Fettembolie führen können, Rücksicht nehmen müssen. Als ausreichende Todesursache wird man sie aber blos dann ansprechen dürfen, wenn man sie bei der Section so ausgedehnt oder in so wichtigen Organen (Gehirn, Herzfleisch) findet, dass dadurch bedeutende Functionsstörungen hervorgerufen werden müssen.

Die Arbeit von Cohnheim und Litten[40]), welche sich hauptsächlich mit der Entstehungsfrage der Lungeninfarcte befasst, muss ich an dieser Stelle erwähnen. Sie kommen durch sehr beweisende Experimente zu dem Schluss, dass die Bronchialarterien dem Lungenparenchym kein Blut durch grössere als capilläre Anastomosen zuführen und auch nicht im Stande sind, einen Lungenabschnitt mit Blut zu versorgen, dessen zuführender Pulmonalast verschlossen ist. Für die Speisung eines solchen Lungenabschnittes bleibt also nur der Weg durch die weiten Capillaren übrig. Bei einer Selbstinjection der Lungen mit Anilin werden Lungenläppchen, deren Arterienast durch einen Embolus verlegt ist, bald mehr, bald weniger vollständig gefüllt. Meist aber war die Injection nur eine spärliche an der Peripherie, so dass man annehmen darf, dass auch die Blutbewegung in solchen Abschnitten meist nur eine sehr langsame ist. Geht der Blutdruck unter ein gewisses Minimum, so gibt es einen hämorrhagischen Infarct, durch rückläufige Anschoppung von den Venen her und consecutive Diapedese aus den angeschoppten Capillaren und Venen. Besonders zwei Umstände begünstigen die Entstehung: sehr reichliche Embolien und jede Schwächung des rechten Herzens durch linksseitige Klappenfehler. Hieraus erklärt sich, dass in der Lunge, welche nur Endarterien hat, Embolien entstehen können, welche keine Infarctbildung zur Folge haben. Das interalveoläre Gewebe ist ebenso spärlich vorhanden, dass die feinen capillaren Anastomosen unter sonst normalen Verhältnissen genügen, das zur Ernährung nothwendige Blut zu liefern.

In der allerletzten Zeit ist eine Arbeit aus dem Institut von J. Arnold von Küttner[49]) erschienen, welche die Endarterien in den Lungen bestreitet. Durch Corrosionspräparate der Lungen soll es gelungen sein, viel stärkere Anastomosen als die Lungencapillaren, mit dickeren musculösen Wandungen zwischen der Bronchial- und Pulmonalarterie zu finden. Wie dem auch sei, für unsere Arbeit ist es im Grunde genommen einerlei, da ja, wie wir später

sehen werden, nur dann Infarcte entstehen, wenn hochgradigste Lungen-Fettembolie vorhanden ist, bei welcher ja auch meist die kleineren und kleinsten Arterien embolisirt sind.

Im Jahre 1876 wurden wieder mehrere Todesfälle durch Fettembolie veröffentlicht.

So theilt Schwenninger[41]) aus dem Institut von Buhl einen Sectionsbefund mit, nach welchem 3 Stunden nach Zertrümmerung beider Oberschenkel der Tod durch reichliche Fettembolie eintrat. In einem zweiten ähnlichen Fall, in welchem nach 6 Stunden der letale Ausgang eintrat, war neben den zahlreichen Fettembolien so hochgradiges Lungenödem vorhanden, dass die Lunge förmlich macerirt erschien.

Ebenfalls aus dem pathologisch-anatomischen Institut zu München ging die Arbeit von Halm[42]) hervor. Im Allgemeinen ist sie als Bestätigung früher ausgesprochener Ansichten zu betrachten, sie enthält aber auch manches Neue.

Im Anschluss an 21 auf der chirurgischen Klinik von v. Nussbaum beobachtete Fälle machte er eine Anzahl Versuche und kommt zu dem Schluss, dass jede Knochenverletzung Fettembolie verursache. Dieselbe trete ausserordentlich schnell ein und könne in kürzerer oder längerer Zeit den Tod unter nicht zu verkennenden Symptomen herbeiführen. In dem historischen Theil sowohl, wie in der Tabelle der bis jetzt durch Section bestätigten Fälle von Fettembolie vergisst er des Schlusses der Arbeit von E. Wagner aus dem Jahre 1865 und deshalb fehlen ihm 21 der dort angeführten Fälle. — Bei 13 Thieren machte er Knochenverletzungen und Operationen verschiedenster Art von einem einfachen Bruch bis zur vollständigen Zermalmung ganzer Extremitäten unter der hydraulischen Presse. Bei 12 fand er darnach Fettembolie der Lungen und anderer Organe. Bei einem Experiment, in dem er ein keilförmiges Stück aus dem Oberschenkel, ohne dabei das Mark zu verletzen, gemeisselt hatte, fanden sich keine Embolien. Auch diesen Befund, aus dem doch sicher hervorgeht, dass bei Knochenläsionen nur dann Fettembolie mit Sicherheit entsteht, wenn das Mark ebenfalls verletzt ist, übergeht Halm mit Stillschweigen. Bei 2 Thieren, welchen er das Mesenterium und das Fett am Rücken und Oberschenkel sehr energisch zerstört hatte, fand sich gleichfalls keine Fettembolie.

Die 21 klinischen Beobachtungen, in welchen Knochenverletzungen vorhanden waren, sind für unsere Frage wichtig. Bei Allen waren Fettembolien in verschiedenen Organen und in verschiedenem Grade

entstanden. Schon während des Lebens war es bei mehreren möglich Fetttropfen im Urin nachzuweisen. Mehrmals hatten die Patienten schon den Shok nach der schweren Verletzung überwunden, und es trat ein Intervall relativen Wohlbefindens ein, dem dann erst rascher Verfall und Agone folgten. Am auffallendsten war der constante Temperaturabfall von sogar mehreren Graden, der den Eintritt der tödtlichen Fettembolie begleitete. Dann folgten die Respirationsstörungen, die sich oft bis zur heftigsten Athemnoth steigerten. Die Percussion war normal, die Auscultation wie bei Lungenödem. Blutig-schaumige Sputa, meist kleiner, sehr unregelmässiger Puls, Temperaturabfall beim Eintritt des Collaps, herabgesetzte Sensibilität, Schwerbeweglichkeit, Apathie, endlich Bewusstlosigkeit, Erbrechen und Lähmungserscheinungen sind nach seiner Beobachtung die wichtigsten klinischen Erscheinungen einer Fettembolie. Diese Symptomenreihe ist sehr ähnlich den beim Thierexperiment constatirten.

Eine entzündungserregende Eigenschaft des Fettes glaubt Halm entschieden abweisen zu müssen, um so mehr, als er nie weder Entzündung noch Infarcte in den Lungen auftreten sah. Er constatirte nur Anämie der embolisirten, Hyperämie der freien Lungenpartien, von welch letzterer er annimmt, dass sie zu acutem Lungenödem, in seltenen Fällen zur Erweichung des Lungengewebes führe. Ferner werde durch die oft enorme Stauung des Blutes im rechten Herz die Blutmenge im grossen Kreislauf vermindert.

In Uebereinstimmung mit Bergmann ist er der Meinung, dass das Fett zum grössten Theil nach und nach fein zertheilt werde und durch die Capillarwandungen in das Gewebe austrete, zum Theil aber mit dem Urin ausgeschieden werde.

Eine wichtige Bereicherung der Literatur über Fettembolie lieferte Riedel[43]). Dadurch, dass auf der Göttinger Klinik innerhalb 3/4 Jahren 11 Todesfälle nach Knochenverletzungen und 8 nach solchen der Weichtheile vorkamen, trotzdem sehr strenge antiseptische Wundbehandlung dort geübt wird, wurde er zu genauerer Untersuchung der Organe veranlasst, und fand bei 9 der ersteren und 2 der letzteren reichlich flüssiges Fett in den Blutgefässen. Hierdurch angeregt, suchte er folgende Fragen durch das Thierexperiment zu lösen:

1. Tritt bei allen Verletzungen und Entzündungen, besonders grösserer Röhrenknochen Fett in den Kreislauf? Obgleich er fast nur an Kaninchen mit sehr fettarmen Knochen die Versuche anstellte, hatte er doch nach Knochenverletzungen der verschiedensten Art immer positive Resultate. Dagegen gelang es ihm nicht sicher

festzustellen, ob Fettembolie immer nach Knochen- resp. Markentzündung entstehe, weil er eine künstliche Osteomyelitis nicht ohne Knochenmarkverletzung herstellen konnte. Jedoch konnte er den Beweis führen, dass indifferente in die Markhöhle eingebrachte Körper eine unendlich viel geringere Fettembolie verursachten, wie reizende und entzündungserregende. Negative Resultate erhielt er nach Verletzungen und Entzündungen der Weichtheile, hält aber die Möglichkeit der Entstehung einer Fettembolie beim Menschen nicht für ausgeschlossen.

2. Auf welchem Wege kommt die Fettembolie zu Stande, durch die Blut- oder die Lymphgefässe?

Die Antwort gibt er in der Weise, dass das meiste Fett durch die Venen aufgenommen werden muss, wenn es Fettembolie erzeugen soll. Das durch die Lymphwege aufgenommene Fett wird beim Durchgang durch die Lymphdrüsen so fein zertheilt, dass es keine Embolien mehr machen kann. Nur die grossen Lymphbahnen des Peritonäalüberzuges des Zwerchfells, welche zum Theil direct in den Ductus thoracicus münden, können Fett in grösseren Tropfen nach den Lungen führen. Nach Injection von Fett in die Pleurahöhle sah er keine Fettembolie entstehen.

3. Wie reagirt der Organismus auf das Fett, das in den Lungencapillaren stecken bleibt, oder weiter in andere Organe wandert?

Er fand es sehr verschieden, je nach der Menge des eingebrachten Fettes und je nach der Geschwindigkeit und Art der Aufnahme. Falls die Thiere den zweiten Tag erlebten, war der Befund in den Lungen bei gleichen Oelmengen immer derselbe. Partielle Hyperämie bis zum Austritt rother Blutkörperchen sich steigernd, Fibrin und grössere und kleinere Rundzellen in den Alveolen; diese Zellen meist doppelt so gross, wie weisse Blutkörperchen, zum Theil mit körnigem Inhalt in lebhafter Molecularbewegung, zuweilen neben ein bis drei Kernen Fetttropfen enthaltend. Grössere Oelmengen verursachten starkes Lungenödem und öfters den Tod. Nach mehrfachen Injectionen fanden sich Extravasate älteren und neueren Datums, und nach Monaten waren noch hämorrhagische Stellen vorhanden.

4. Wie erklären sich diese Veränderungen nach Fettembolie der Lungen?

Gestützt auf die Ansicht von Cohnheim und Litten über Infarctbildung sagt Riedel, dass überall minimale Infarcte in Entwicklung, resp. Rückbildung begriffen seien, klein, weil das embolisirte Gebiet sehr klein sei, in Rückbildung theils aus demselben

Grunde, theils weil das Fett wieder schwinde. Die Ekchymosen sind eben die Infarcte. Auch Gefässrupturen könnten bei sehr rascher Injection vorkommen. Die Anfüllung der Alveolen mit Fibrin und den grossen Rundzellen sei vielleicht bedingt durch die Einwirkung der fibrinoplastischen Substanz der rothen Blutkörperchen auf die fibrinogene der Oedemflüssigkeit, vielleicht auch durch Entzündung (katarrhalische Pneumonie).

Die Zellen sind zum Theil verfettete Alveolarepithelien, zum Theil Entzündungskörperchen. Den Austritt des Fettes in das Lungenparenchym durch die Gefässwand bezweifelt er.

Eigenthümliche Befunde hatte er in der Leber mehrerer Kaninchen. Die Zellen waren getrübt, stark gelockert, sehr fettreich und zeigten gleiches Verhalten wie bei Nekrose, obgleich nur wenig Fett in den Gefässen war.

In den anderen Organen fand er die gleichen Veränderungen, wie frühere Forscher.

Wichtig erscheint es ihm noch, den Einfluss der Fettembolie auf das septisch erkrankte Thier festzustellen. Durch Fetteinspritzungen, welche er septisch inficirten Thieren machte, kam er zu dem Schluss, dass es einerlei und gleichgültig in der Wirkung sei, ob ein gesundes oder septisches Individuum von Fettembolie betroffen werde, ohne diese Meinung ganz bestimmt zu vertreten.

Viel häufiger als früher wurden in den letzten Jahren vereinzelte, sogenannte Todesfälle an Fettembolie beschrieben, aber alle diese haben nur casuistischen Werth. So veröffentlicht Heschl[47]) einen Fall von Fettembolie nach complicirter Oberschenkelfractur. Hamilton[45]) erzählt eine ätiologisch interessante Krankengeschichte.

Ein 14jähriger Schiffsjunge fiel auf die rechte Seite, stand aber sofort wieder auf und arbeitete weiter. Nach zwei Stunden starb er unter plötzlichem Collaps. In der fettig degenerirten Leber fanden sich mehrere Rupturen, die Ursache einer reichlichen Fettembolie der mittleren und kleinsten Zweige der Lungenarterie, einer geringeren der Nieren geworden waren.

Reyher[44]) beschreibt dann 3 Todesfälle nach Schussverletzungen, in welchen reichliche Fettembolien gefunden wurden. Einer bietet besonderes Interesse, weil es sich nur um einen Streifschuss handelte, der die Markhöhle der Tibia nicht eröffnet und doch eine enorme Anfüllung der Lungencapillaren mit flüssigem Fett verursacht hatte.

Böttcher[50]) refererirt folgenden Verlauf einer Schusswunde, welche ein Student am 26. Mai Abends 10 Uhr ins linke Knie erhalten hatte. Die Kugel wurde entfernt und bis zum 28. Mai Mittags 1 Uhr ging Alles

gut. Um 2 Uhr trat plötzlicher Collaps und um 4 Uhr der Tod ein. Es fand sich Lungenhyperämie und Lungenödem, excessive Füllung der kleineren Lungengefässe mit Blut, in einer nicht unbeträchtlichen Anzahl derselben aber flüssiges Fett. Auf dem Blut der linken Schenkelvene bildete sich im Stehen bei 2 Cm. hoher Blutsäule eine 1,5 Mm. hohe Fettschicht und auch das Herzblut enthielt Fett. Böttcher lässt es dahingestellt, ob die Knochenverletzung allein, oder auch die der sehr fettreichen Weichtheile zu diesem Resultate beigetragen habe.

Ganz in der letzten Zeit bearbeitete im Institut von v. Recklinghausen Flournoy[46]) die Frage der Fettembolie.

Sämmtliche Lungen der Individuen, deren Section innerhalb 4 Monaten im Strassburger pathologisch-anatomischen Institute gemacht worden war, wurden theils um die Art und die Häufigkeit des Vorkommens, theils um die Aetiologie der Fettembolie feststellen zu können, mikroskopisch untersucht. Bei etwa 250 Sectionen fand er 26 mal Fettembolien in wechselnder Menge und bei den verschiedensten Krankheiten. Folgende besonders interessante Befunde möchten wir kurz hier anführen. Bei einigen an Marasmus senilis Verstorbenen fanden sich, wenn im Knochenmark eigenthümliche rothe Degenerationen waren, mehr oder weniger reichliche Fettembolien; war aber das Knochenmark gelb, so fehlten sie. Dieses rothe Mark war fleckig; an den dunkleren Stellen, welche fast flüssig waren, hatte es viel kleinere Fettzellen, wie im normalen Mark. Es war reichlich mit rothen Blutkörperchen gemischt, seltener waren auch theils freie, theils in den Markzellen enthaltene Blutpigmentkörnchen vorhanden. Flournoy glaubt, dass hier entweder nach Zerreissungen von Capillaren geringe Blutungen stattgefunden hätten, und das Fett auf diese Weise in das Gefässsystem gelangt sei, oder dass die Blutzellen als Zeichen einer stattgefundenen Congestion zu betrachten seien. Da die Anordnung und die Structur der Capillaren und Gefässe des Marks noch wenig bekannt seien, könne durch den Congestionsdruck ja leicht durch etwaige Stomata das Fett eingedrungen sein.

Erwähnenswerth ist besonders noch ein Fall von Syphilis, wenn auch hier die directe Ursache nicht klar liegt. Es fanden sich im ganzen Körper zahlreiche miliare Abscesse und Infarcte, und auch im Knochenmark waren sie, gemischt mit Blutkörperchen und Pigment, vorhanden. In der Umgebung der Abscesse und Infarcte waren die Gefässe mit zahlreichen Mikrococcenhaufen erfüllt. Der Sinus maxillaris war voll von einer graugrünlichen, weichen, stinkenden Masse, welche im Wesentlichen aus Pilzen und Bacterien bestand. Daneben waren deutliche Zeichen tertiärer Syphilis, und reichliche Fettembolie der Lungen und Nieren vorhanden. v. Recklinghausen glaubt, dass durch die Mikrococceninfection die Erweichungen im Knochenmark und von da aus die Fettembolien entstanden seien.

Flournoy machte bei 20 Kaninchen subcutane Injectionen von Olivenöl, welches mit Rad. Alcannae gefärbt worden war, hatte aber keine positiven Resultate. Es entstanden wohl in 8 Fällen Embolien von farblosem Fett, aber es stellte sich später heraus, dass gerade diese Thiere durch einen Schlag in den Nacken getödtet worden waren. Da es auch merkwürdig war, dass die Emboli nicht gefärbt waren, so tödtete er ein Kaninchen auf dieselbe Weise, ohne ihm vorher Oel injicirt zu haben, und es zeigte sich, dass bei diesem auch Fettembolien vorhanden waren. Durch den Schlag war jedesmal eine Fractur der Halswirbelsäule entstanden, und die kurze Zeit von dem Zustandekommen der Fractur bis zum Tod resp. Herzstillstand, hatte genügt eine Fettembolie zu erzeugen. Es war also durch das Experiment kein Beweis dafür geliefert, dass nach Weichtheilverletzungen Fettembolie entsteht.

In Betreff der Pathogenese ist Flournoy der Ansicht, dass das Fett von aussen in die Gefässe gelangt.

Hierfür sprechen fast alle Beobachtungen. Zur Aufnahme müssen nothwendig vorhanden sein:

a) Genügend grosse, normale pathologische Oeffnungen in den Gefässwänden.

b) In der Nähe derselben freies, flüssiges Fett.

c) Die Vis a tergo (gewöhnlich ein Bluterguss).

Diese drei Bedingungen finden sich am häufigsten im Knochenmark, welches sehr dünnwandige, aber weite Capillaren und sehr reichliche Fettzellen hat und in einem Kanal mit festen Wandungen eingeschlossen ist. Seltener finden sich solche Bedingungen in den Weichtheilen.

Flournoy stellt sich ferner die Frage: Welche Schicksale hat die Fettembolie? Sie macht nur vorübergehende Verstopfung. Wie lange diese anhält, ist noch nicht ermittelt, wahrscheinlich verschieden lang. Die Loslösung ist vom Blutdrucke abhängig. Zum Theil geht das Fett in das umgebende Gewebe, zum Theil wird es im Blute verseift und gelöst, zum Theil aber wird es durch den Urin ausgeschieden.

Betreffend den Einfluss des Fettes auf das Nachbargewebe fand Flournoy beim Menschen in den Lungen Blutfülle, Ekchymosen, seltener kleine Infarcte, Oedem. Beim Thier ausserdem noch und besonders nach wiederholten Injectionen hämorrhagische Infarcte, indurirte interstitielle Herde, entstanden durch Wucherung des durch die Fettembolie gereizten Bindegewebes.

Wichtiger als die Erforschung der Gründe dieser Folgen erscheint Flournoy die Frage von Wagner: Hängt die Pyämie mit Fettembolie zusammen? Er glaubt sie aus verschiedenen Gründen verneinen zu müssen, besonders aber weil alle Fälle, die nach einer Knochenverletzung innerhalb der ersten 14 Tage starben, in den Lungen nur Fettembolien zeigten. Trat der Tod erst in der dritten bis vierten Woche ein, so waren immer metastatische Abscesse vorhanden. Da aber nach Knochenverletzungen die Pyämie in den ersten 14 Tagen fast nie, dagegen sehr häufig in den späteren Wochen auftritt, so glaubt er einen Zusammenhang zwischen beiden entschieden zurückweisen zu müssen.

Dann bespricht er kurz die klinischen Symptome und betont vor Allem das häufige Vorkommen der Fettembolie. Nach Fracturen trete sie constant auf, seltener nach Amputationen und Resectionen der geringeren Markverletzung und der fehlenden Vis a tergo wegen. Dagegen sei die infectiöse Osteomyelitis wohl immer damit complicirt. Einmal beobachtete er nach Weichtheilcontusionen eine tödtliche Fettembolie, und nicht selten komme sie in Folge seniler Veränderungen des Knochenmarkes vor. Aehnliche Affectionen des Knochenmarkes mit gleicher Folge habe er, wenn auch seltener, in jedem Alter beobachtet.

Schon auf der Naturforscherversammlung zu Cassel hatte Riedel[51]) über eigenthümliche, braune, gekörnte Cylinder gesprochen, welche nach Knochenbrüchen oft neben Eiweiss im Urin auftreten. Vor kurzer Zeit erschien ein längerer Aufsatz von Riedel[52]) über diese Befunde. In demselben berichtet er über 19 Fracturen, von denen 8, das sind 42 Proc., Eiweiss, und 13, das sind 70 Proc., cylindrische Gebilde im Harn hatten. Die Ausscheidung des Eiweisses dauerte im Mittel 4—6 Tage, vom Tage der Verletzung an gerechnet, und zwar in den ersten 24 bis 48 Stunden war sie am reichlichsten. Die Rückkehr zur Norm ist ziemlich rapid, so war am fünften Tag zum Beispiel noch viel, am sechsten kein Eiweiss mehr im Harn.

Die Cylinder traten in vier verschiedenen Formen auf: 1) als reine Epithelialcylinder 1 mal, 2) als rein runde, glatte, hyaline 4 mal, 3) als braune runde 7 mal, 4) als hyaline, glatte Cylindroide 11 mal. Die beiden ersten entsprechen den bekannten Formen, die braunen waren immer drehrund, meist kurz und von mittlerer Dicke, und bestanden aus zahlreichen braunen, kleineren oder grösseren Körnchen, die in die nicht gut zu erkennende Grundsubstanz sehr dicht eingelagert sind. Sie traten fast stets im eiweisshaltigen Urin

auf und sollen nach genauer spectralanalytischer Untersuchung von Marmé nichts mit Blutfarbstoff gemein haben.

Die unter 4 genannten Gebilde glichen genau denen, welche nach Infectionskrankheiten, Diphtherie, Scharlach u. s. w. vorkommen.

In 42 Proc. der Fälle fand Riedel Fett im Harn, meist nur Spuren.

Bei Thieren gelang es nur schwer diese Gebilde im Urin oder den Nieren zu finden, bei Hunden gar nicht und bei Kaninchen erst nach sehr ausgedehnten Zermalmungen ganzer Extremitäten. Er fand in den Nieren eines solchen die zu den Henle'schen Schleifen absteigenden Harnkanälchen ganz voll brauner Pigmentkörner und auch spärlicher in den Rindenkanälchen. Diese Körnchen waren meist in die Epithelien selbst eingelagert, nur vereinzelte lagen frei im Lumen. In den Henle'schen Schleifen selbst lagen nur wenige lange, gelbbraun gefärbte Cylinder. Im Urin schwammen massenhaft lange platte Cylindroide und vereinzelte drehrunde, hyaline, zum Theil mit braunen Körnchen besetzte Cylinder umher. Braune Körnchencylinder, wie sie sich beim Menschen finden, kamen beim Thier nicht vor, sondern nur solche mit Andeutungen von Körnern. Das Thier war allerdings 60 Stunden nach der Verletzung getödtet worden.

Nach Oelinjectionen hat Riedel keine solche Cylinder gesehen. Er machte aber mit unreinem Blutserum, nach der Vorschrift von Köhler[53]) zubereitet, Injectionen in die Venen von 2 Kaninchen. Durch diese, von Köhler mit dem Namen Fibrinferment bezeichnete Flüssigkeit, entstanden zahlreiche Infarcte in den Lungen und die oben beschriebenen körnigen braunen Massen in den Harnkanälchen.

Riedel glaubt deshalb, dass dieses Fibrinferment bei Fracturen, durch die Vis a tergo aus dem vorhandenen Blutextravasat ausgepresst, mit dem Fett in die offenen Gefässe gehe und dann die Urinveränderung bewirke. Dass wie bei der Injection von Fibrinferment Gerinnungen im Blute auch bei Fracturen vorkommen müssten, hält er nicht für absolut nothwendig, er kann jedoch nicht erklären, warum sie fehlen.

Zum Schluss bringt er noch eine klinische Beobachtung über Fettembolie und Ausscheidung brauner Cylinder im Urin, die nach multiplen Fracturen, welche nach 24 Stunden den Tod verursachten, gemacht wurde. In der frischen Niere konnte man die zu den Henle'schen Schleifen absteigenden Harnkanälchen sehr schön mit

braunen Körnchen gefüllt sehen, Cylinder dagegen waren in den Nieren nicht zu sehen.

Noch kurz erwähnen möchte ich eines Vortrags „Ueber Fettembolie" von Egli-Sinclair[63]), welcher, ausser den schon oben referirten Thatsachen, im Wesentlichen eine Kritik der Arbeit von Flournoy zum Gegenstande hat.

Aus dem geschichtlichen Theil ersehen wir, dass über viele Punkte der Fettembolie noch sehr differente, zum Theil zwar allgemein acceptirte, aber noch keineswegs bewiesene Ansichten herrschen. Forschen wir nach dem Grund dieser auffallenden Meinungsdifferenzen, so glauben wir, dass er hauptsächlich darin zu finden ist, dass man bei der Beurtheilung der einzelnen Fälle die Frage, handelt es sich um eine Embolie mit reinem, oder um eine solche mit inficirtem Fett, ganz unberücksichtigt liess. Sämmtliche Experimente und klinischen Befunde wurden gleich beurtheilt, und bei einem Umblick in der Literatur fällt uns sofort auf, dass sich der Streit stets um den Punkt dreht, macht die Fettembolie Entzündung oder nicht. Wir dürfen wohl annehmen, dass es häufig von einem Zufall abhängig war, ob ein Beobachter zu dieser oder jener Ansicht sich neigte. Ranziges Oel, unreine Spritzen und sonstige nicht sorgfältig gereinigte Instrumente können zu Erscheinungen Veranlassung gegeben haben, welche das Bild der Fettembolie trübten.

Um das Bild einer reinen Fettembolie zu erhalten, machten wir eine erste Reihe von Experimenten unter Lister'schen Cautelen. Die Spritzen und Canülen wurden jedesmal vor der Benutzung ausgekocht und auf das Sorgfältigste gereinigt. Zu den ersten Versuchen bei Warmblüttern benutzten wir Ochsenmarkfett, das wir über dem Wasserbade ausgelassen hatten und dann bei einer Temperatur, welche um 2 bis 3° die Blutwärme der benutzten Thiere überstieg, injicirten. Weil dieses jedoch leicht ranzig wurde und die Bereitung eine etwas umständliche war, nahmen wir später reines Olivenöl, nachdem wir uns vorher davon überzeugt hatten, dass die Wirkung beider Fettarten eine gleiche sei. Das sogenannte reine Olivenöl wurde dann nochmals durch Ueberstreuen von feinem Kochsalz und durch Schütteln mit frisch gefälltem kohlensauren Baryt säure- und harzfrei gemacht. Die Froschversuche wurden sämmtlich mit diesem Oel gemacht.

Durch eine erste Versuchsreihe suchten wir die Frage zu beantworten: Welchen Weg nimmt das in das Gefässsystem gelangte Fett; welche Veränderungen gehen mit ihm vor, wo bleibt es?

1. Versuch. Einem starken, männlichen Frosch wurde, nachdem er fest eingewickelt war, auf dem Froschbrett die Lunge ausgebreitet. Nachdem sich der durch das Dehnen gestörte Kreislauf in derselben geregelt hatte, wurden ihm 4—5 Tropfen Oel in die Vena abdominalis anterior injicirt. Beim Beginne der Injection sah man unter dem Mikroskop zuerst einige kleinere Fetttropfen die Lungencapillaren passiren, kaum einen Moment darauf aber waren die ganzen sichtbaren Gefässe mit Oel ausgegossen und nur bei genauem Suchen fand man an einzelnen nicht erweiterten und dadurch wie eingeschnürt erscheinenden Stellen die Blutkörperchen wie thrombenähnliche Haufen zusammengedrängt. Die Gefässe sahen wie weisse glänzende Nervenstränge aus. Gleiche Erscheinungen waren an der Zunge und am Bauchfell vorhanden, überall waren die vorher massenhaften Blutkörperchen verschwunden und minimale Thromben in geringer Anzahl vorhanden.

2. Versuch. Dasselbe Experiment wurde bei zwei weiteren Thieren gemacht, aber nur die Zunge aufgespannt und beobachtet. Ganz gleicher Befund. Ebenso rasch wie in der Lunge trat das Oel in den Zungengefässen auf, beim ersten Moment des Injicirens sah man die Tropfen und ebenso rasch waren die Gefässe in weisse, stark lichtbrechende Stränge umgewandelt. Den Thieren wurde nach Beendigung der Beobachtung die Vene gut ligirt.

3. Versuch. Zwei Fröschen mit aufgespannter Zunge wurden mehrere Mal nacheinander je einige Tropfen Oel in die Vena abdominalis anterior injicirt. Schon bei der ersten Injection die gleichen Erscheinungen wie in den vorhergehenden Versuchen, der Kreislauf sistirte sofort in den mit Fett gefüllten Gefässen und selbst bei den folgenden Injectionen, nach welchen allerdings der Herzschlag auf kurze Zeit nicht zu fühlen war, schliesslich aber immer wiederkehrte, trat nur in den grösseren Arterien eine kaum merkliche Bewegung des Inhalts auf, obgleich unter sehr starkem Druck injicirt wurde.

Diese Thiere und die des vorhergehenden Versuchs gingen nach einigen Stunden zu Grunde, sie waren zuerst sehr unruhig gewesen, blieben dann ruhig sitzen und streckten dann nach und nach die Hinterbeine aus, versuchten sie wieder anzuziehen, dabei brachten sie aber nur Bewegungen der vorderen Körperhälfte zu Stande, die hintere war gelähmt. So blieben sie bis zum Tode, Krämpfe sahen wir nie.

Section: Die Lungengefässe, Nierenglomeruli und kleineren und kleinsten Gefässe fast sämmtlicher Organe zeigten hochgradige Anfüllung mit Fett, besonders auffallend aber war der Reichthum an Fettembolien im Gehirn und Rückenmark.

4. Versuch. Einem Frosch wurden beide Unterschenkel gebrochen, nachdem er vorher in ein nasses Tuch lose eingewickelt und seine Zunge aufgespannt worden war. Genau 42 Secunden nach erfolgter Fractur sah man die ersten Fetttröpfchen in die Zungenarterie eintreten, im Anfang nur sehr wenig und kleine, später reichlich und grosse Tropfen. Fettmassen, die mindestens 20—25 mal so gross waren, wie Froschblutkörperchen, liefen sehr rasch durch die grossen Gefässe, sie drängten sich zwischen den Blutkörperchen hindurch, wurden fortwährend getheilt, um sich sofort wieder zu vereinigen, nur da, wo die durch im Wege liegende Blutkörperchen

abgetheilten Tröpfchen in den Strom eines abgehenden Gefässzweiges geriethen, gingen sie mit diesem blitzschnell weiter, während die Hauptmasse unbeeinflusst von dem Seitenstrome in dem grösseren Gefässe weiterging. Verfolgte man einen kleineren Tropfen genauer, so sah man bald, wie er sich festsetzte. In ein engeres Gefäss getrieben, verlängerte er sich, es rissen wohl auch nochmals kleine Partikelchen ab, welche anfangs sehr rasch weiter gingen, später aber, wenn der Embolus offenbar immer mehr zum obturirenden wurde, gingen solche abgerissene Tröpfchen nur noch langsam im Strom hinter dem Embolus weiter und man konnte sie langsam bis zum nächsten Seitenast schwimmen sehen, in dessen raschem Strom sie sofort aus dem Gesichtsfeld verschwanden. Manchmal sah man bei der Beobachtung eines sich gerade festsetzenden Embolus, dass ein neuer Fetttropfen in dasselbe Gefäss eintrat, sich mit dem vorhandenen zu einem grösseren Tropfen vereinigte und dann plötzlich ein Stillstand des Blutstroms dieser Arterie erfolgte. Der vorher nur an einer Stelle adhärente Embolus war dadurch zum total obturirenden geworden. Alle jetzt in die Nähe kommenden Fetttropfen gingen schon am vorhergehenden Seitenaste ab, keiner mehr in die embolisirte Arterie. Sehr gut sah man zuweilen reitende Emboli entstehen, aber nur da, wo ein Gefäss sich in zwei unter sich vollkommen gleichweite Aeste theilte. Ging dagegen ein viel kleinerer Ast ab, so theilte sich der Fetttropfen und verstopfte nur das kleinere Gefäss oder ging ganz im grösseren weiter.

An diesem Versuch, den wir viel später wie die vorhergehenden anstellten, gelang es uns zum ersten Mal gut den Entstehungsmechanismus der Fettembolie zu sehen. Was wir aus den vorhergehenden Experimenten vermutheten, wurde hier zur Gewissheit, nämlich, dass das Fett im Blute nicht emulgirt werde. — Sehr bald war die ganze Zunge voll Embolien und ein grosser Theil ihres Capillarkreislaufs aufgehoben, und nur in den grossen Gefässen ging der Blutstrom weiter.

5. Versuch. Da die Thiere in den Versuchen 2 und 3 so rasch nach Oeleinspritzungen ins Blut zu Grunde gingen, so wurde bei einem Frosch Oel in die Bauchhöhle, bei einem zweiten solches in den Lymphsack gespritzt, um zu sehen, ob hierdurch ebenfalls Embolie entstehe, und die Thiere nach 12 Stunden getödtet. Es fanden sich reichliche Embolien bei beiden in Lungen, Milz, Leber und Nieren, sehr viel weniger in Gehirn und Rückenmark.

6. Versuch. Gleiche Manipulationen wie im vorhergehenden Experiment mit zwei weiteren Fröschen. Einer ging nach etwa 36, der zweite nach 48 Stunden zu Grunde. Auch sie zeigten die weit ausgestreckten hinteren Extremitäten. Bei der Section war bei beiden die hochgradige Anämie der Centralorgane auffallend. In den Lungen war das Gefässnetz bis auf die grösseren Arterien und Venen mit Fett ausgegossen, Blutzellen waren nur noch in den grossen Gefässstämmen vorhanden, und hier eher weniger als normal. Eine andere Veränderung war in den Lungen nicht zu bemerken.

In der Milz waren ebenfalls reichliche Fettembolien der Capillaren und kleineren Arterien, daneben aber waren die ganzen lakunären Hohlräume in der Pulpa mit Fett in grösseren Tropfen gefüllt, selbst in den Venen war Fett vorhanden, besonders aber enthielten auch die Pulpazellen

zahlreiche Fetttröpfchen und waren in Folge dessen von sehr ungleicher Grösse. Hier und da schien es, als ob sie neben Fett auch noch Blutfarbstoffkörnchen enthielten. Jedenfalls zeigten sich dunklere Einlagerungen von verschiedener Grösse, die sich scharf gegen die Grundsubstanz abhoben.

Die Leber zeigte in den Pfortaderverzweigungen ziemlich reichliche Fettembolien, und die Leberzellen enthielten zahlreiche Fetttröpfchen von sehr verschiedener Grösse, im Gegensatz zu den Leberzellen gesunder Thiere, in denen sich nur kleinere Fetttröpfchen, die alle gleichgross waren, vorfanden.

Die Glomeruli der Nieren waren mit Fett gefüllt, einzelne vollständig, andere nur zum Theil, das heisst, einige viel engere Gefässschlingen enthielten eine eigenthümlich lackfarbige, rothe Flüssigkeit, in der keine Blutzellen oder Reste solcher zu sehen waren. Die Vasa afferentia waren, so weit wir sie untersuchen konnten, fettleer, die abführenden dagegen nicht selten embolisirt. Die Harnkanälchen enthielten ebenfalls Fetttröpfchen. Besonders gehäuft erschienen sie in den Henle'schen Schleifen, weniger reichlich in den Tubuli contorti. In den Capillaren um die geraden Harnkanälchen waren nur kleine Fetttröpfchen, welche man an frischen Präparaten durch Druck auf das Deckgläschen manchmal verschieben konnte. Man sah dann sehr deutlich, wie sich abwechselnd Blutkörperchen und Fetttropfen durch die meist sehr stark gewundenen Haargefässe hindurchdrängten. Hier waren fast nie Embolien, sondern nur Fetttröpfchen, die kleiner oder so gross wie die Blutzellen waren.

Der Urin dieser Thiere, welchen ich während des Lebens alle zwei Stunden mit dem gebogenen Ansatz eines Tubulus entleerte, zeigte folgende Befunde. Zwei Stunden nach der Einspritzung war er frei von Fett, bei der zweiten Entleerung, nach 4 Stunden, zeigten sich bei fast allen Thieren spärliche Fetttröpfchen, nach 6 Stunden war er sehr fettreich, und der Fettgehalt stieg dann in den ersten 24 Stunden, um hierauf fast plötzlich zu verschwinden. Während in den Gefässen sehr häufig ein Confluiren mehrerer Tropfen zu sehen war, war dieses mit den im Harn enthaltenen nicht mehr der Fall, oder nur unter besonderen Verhältnissen. Die Tröpfchen waren sehr klein, mehr wie Körnchen aussehend, von der Grösse grösserer Bacterien oder höchstens doppelt so gross und lagerten meist in Häufchen oder Gruppen zusammen, ohne zu confluiren. Diese Gruppen selbst zeigten verschiedene Anordnung, bildeten zuweilen nahezu regelmässige Figuren. Wir zweifelten im Anfang, ob es wirklich Fett sei, welches wir vor uns hatten. Deshalb wurde eine grössere Menge Urin sorgfältig gesammelt und einen Tag kalt gestellt, dann die oberste, die Gebilde enthaltende Schicht mit Aether geschüttelt, die klare Lösung mit dem Heber abgenommen und verdampft. Es blieb dann ein aus Fetttröpfchen und nadelförmigen Krystallen bestehender Rückstand zurück, der sich mit Ueberosmiumsäure in 24 Stunden intensiv schwarz färbte. Am zweiten Tag war kein Fett mehr im Urin nachzuweisen, dagegen zeigten alle Organe der Thiere reichliche Fettembolien und Ablagerungen von Fett.

Im Gehirn und Rückenmark der Thiere waren stellenweise sehr reichliche Embolien zu sehen, aber lange nicht so gleichmässig und so viel wie bei Injectionen in Blutgefässe.

7. Versuch. Vier Fröschen wurden jedem 8 bis 10 Tropfen Olivenöl in den Lymphsack gespritzt. Einer ging nach 24 Stunden, einer am dritten Tage und die beiden letzten am fünften Tage zu Grunde. Die Urinuntersuchungen ergaben gleiche Befunde wie früher, nach 6 Stunden mässiger Fettgehalt, der 24 Stunden bestand und meist etwas zunahm, dann aber rasch ganz verschwand. Am dritten Tage zeigte sich wieder Fett im Harn und blieb wieder 12 bis 24 Stunden lang, aber die Menge war entschieden spärlicher, wie das erste Mal. Die am fünften Tage gestorbenen Thiere zeigten bei der Section: In den Lungen nur spärliche Emboli, dagegen in den Nieren, im Herzfleisch, in Milz, Leber, Gehirn und Rückenmark noch reichlich Fett und Fettembolien.

Besonders deutlich und zweifellos hatten die Parenchymzellen der Milz wieder reichliche Fetttröpfchen und Theile von Blutfarbstoff aufgenommen. Da die Milz an sich ein fettfreies Organ ist, so konnte über den Ursprung der Tröpfchen kein Zweifel sein. Die Zellen der Leberläppchen, welche reichliche Embolien in den Capillaren hatten, waren scheinbar fettreicher als normal und enthielten Fetttröpfchen von sehr verschiedener Grösse.

In keinem Gewebe fehlten Emboli; für das Knochenmark konnten wir den bestimmten Nachweis nicht liefern, da es bei den Winterfröschen fast nur aus Fettzellen besteht. Die Nieren hatten kleinere, schwächer gefüllte Glomeruli, wie die der Frösche, welche zwei Tage nach der Injection getödtet worden waren, und die Gefässschlingen waren durch Fett nicht so ausgedehnt, enthielten aber wieder das lackfarbene, zellenarme Blut.

8. Versuch. Zwei Frösche wurden ätherisirt und die Bauchhöhle durch einen Längsschnitt etwas seitlich von der Mittellinie in ihrer ganzen Länge, von dem Rippenbogen bis zum Becken, mit Vermeidung der Vene, welche median liegt, geöffnet, dann beim Weibchen Eierstöcke und Eileiter, beim Männchen Hoden und Därme auf die Seite herausgeschlagen, so dass die hintere Wand, nur vom Peritonäum bedeckt, frei lag. Etwa in der Mitte der Nieren, welche zu beiden Seiten der Wirbelsäule liegen, wurde das Bauchfell eingerissen und dadurch die medianen Seiten der Nieren, unter ihnen die Aorta und die Nierenarterie frei gelegt, dann die linke Nierenarterie ligirt, die Eingeweide reponirt und die Bauchwunde genäht. Nachdem sich die Thiere aus der Narkose erholt hatten, etwa ½ Stunde später, wird ihnen je 8 bis 10 Tropfen Oel in den Lymphsack injicirt. Eines der Thiere ging nach 4 Stunden, das andere nach 12 bis 15 Stunden zu Grunde.

In der rechten Niere des ersten Frosches fanden sich in den Glomerulis mässige Embolien, die linke dagegen war völlig fettfrei.

Bei dem zweiten, nach etwa 12 bis 15 Stunden verstorbenen, waren die Capillaren und Glomeruli der rechten Niere gleichmässig, wie in den früheren Versuchen embolisirt. In der linken waren nur sehr vereinzelte Fetttropfen in den Capillaren um die geraden Harnkanälchen, und nur hier und da in einem Glomerulus ein kleiner Tropfen zu sehen. Selten waren die Tröpfchen grösser als die Blutkörperchen, fast immer rund, und nur an sehr wenig Stellen wirkliche Emboli von der bekannten Form bildend.

9. Versuch. Bei vier weiteren Fröschen wurde die linke Renalis unterbunden. Um aber die Verletzung weniger eingreifend zu machen, um-

gingen wir die Zerreissung des Peritonäum. Man sieht bei heller Beleuchtung ganz deutlich die Nierengefässe durch das Bauchfell hindurch schimmern und kann leicht mit einer stark gebogenen Nadel einen Faden herumführen und sie mitsammt einem Stückchen Serosa unterbinden. — Aus der Narkose erwacht, erhielten die Thiere wieder je 8 bis 10 Tropfen Oel in den Lymphsack. Eines der Thiere ging nach 5 Stunden, zwei nach 24 Stunden und das vierte nach 2 Tagen und unter den beschriebenen Lähmungserscheinungen zu Grunde.

Die linke Niere des ersten zeigte einen sehr widersprechenden Befund mit den früheren Experimenten. Die Malpighi'schen Körperchen waren sämmtlich durch Fett sehr stark ausgedehnt, fast bei allen auch das Vas eferens. Bei genauer Besichtigung der Ligaturstelle fand sich aber, dass die drei Venen anstatt der Arterien unterbunden waren.[1])

Das zweite Thier, welches nach 24 Stunden gestorben war, hatte ebenfalls die Vene unterbunden und die linke Niere war stark mit Fett gefüllt, dabei sehr blass, an einzelnen Glomerulis erschienen die Gefässe wie zerrissen, ebenso das die Gefässchlingen vom Harnkanälchen trennende Epithel. In den betreffenden Harnkanälchen lagen grosse, confluirende Fetttropfen von Cylinderform, die ein durchweg anderes Aussehen hatten, wie die kleinen, welche sich gewöhnlich hier finden. Die Nieren der beiden anderen Frösche, bei denen die Arterie unterbunden war, zeigten analoge Befunde wie im vorigen Versuche und bestätigten denselben.

10. Versuch. Bei zwei Fröschen wurden beide Arteriae renales unterbunden und Oel in den Lymphsack gespritzt. Die Blase wurde alle Stunden katheterisirt. Einer, welcher nur noch 4½ Stunden lebte, hatte absolute Anurie und beide Nieren waren fettfrei. Der zweite, welcher 14 Stunden lebte, secernirte nach 6 Stunden wieder geringe Urinmengen, in denen aber keine Spur von Fett nachzuweisen war. In den Nierencapillaren um die geraden Harnkanälchen waren Fetttröpfchen in geringer Anzahl, die Glomeruli aber leer.

11. Versuch. Zur Controle wurde einem Frosch die Aorta oberhalb des Abgangs der Nierenarterien, einem zweiten die beiden Arteriae renales ligirt. Ersterer lebte 2 Tage, hatte absolute Anurie und schleifte die hinteren Extremitäten wie gelähmt nach. Letzterer dagegen ging nach

---

1) Die Froschniere hat, wie ich durch mehrmalige genaue Präparation nachweisen konnte, zwei zuführende und ein abführendes Gefäss, resp. Gefässgruppen. Am äusseren Rand verläuft eine Vene, die aus der Vena iliaca stammt und zahlreiche Aeste in die Nierensubstanz sendet, also eine Nierenpfortader darstellt, welche sämmtliches venöses Blut der Unterextremitäten, gemeinschaftlich mit der analogen Vene der anderen Niere, den Nieren und Geschlechtsdrüsen zuführt. Eine zweite Vene, die eigentlich abführende erscheint mit je 4—5 Aesten an der oberen Hälfte der Innenseite der Nieren, und diese bilden den Ursprung der Cava inferior, welche zwischen den beiden Nieren und zum Theil noch vor ihnen, vom Peritonäum bedeckt verläuft. Die Arterie stammt aus der Aorta, die median auf der Wirbelsäule, zwischen und hinter den beiden Nieren liegt und ergiesst sich mit 1, seltener 2—3 Aesten ebenfalls am oberen Abschnitt des Innenrandes in die Nierensubstanz. Mit Beobachtung dieser Verhältnisse ist es leicht, die Arterie ohne grössere Verletzung des Bauchfells zu unterbinden.

12 Stunden zu Grunde und hatte schon nach 5 Stunden geringe Mengen fettfreien Urins in der Blase.

Die Nieren und Hoden des ersteren hatten die Zeichen beginnender Gangrän an sich, sie waren verfärbt und erweicht und soweit es noch zu beurtheilen war, fettfrei. Letzterer bot die gleichen Befunde wie Frösche, die 12 Stunden nach einseitiger Unterbindung starben. Nur in den Capillaren waren spärliche Emboli zu finden.

Im Anschluss an diese Experimente theile ich eine Anzahl Urinanalysen von Fracturkranken, ferner von Patienten mit Knochenoperationen und Osteomyelitis acuta mit.

Das Fett war niemals in Form einer zusammenhängenden Schicht vorhanden, sondern beim Stehen des Urins setzte sich stets eine weissliche, schleimig oder wolkig aussehende, manchmal bis 3 Cm. dicke Schicht obenauf, welche makroskopisch nur selten als Fett zu erkennen war. Nur in 6 oder 8 Fällen sahen wir grössere Fetttropfen obenauf schwimmen, welche abgeschöpft werden konnten. Unter dem Mikroskop bestand die beschriebene Schicht aus ganz kleinen, kugelrunden Tröpfchen, die stark lichtbrechend waren und feine dunklere Ränder hatten. Sehr häufig schienen sie durch Schleim oder andere Verunreinigungen aneinander geklebt, zuweilen waren sie regellos auf dem Gesichtsfelde zerstreut oder bildeten verschiedene Figuren, erdbeerförmige Haufen, rosenkranzförmige Reihen u. s. w. — In der Grösse glichen sie, ebenso wie im starken Lichtbrechungsvermögen grossen Kugelbacterien, selten waren sie grösser, erreichten aber zuweilen auch die halbe Grösse von Blutkörperchen. Brachte man einen Tropfen der obersten Urinschicht auf einen Objectträger und bedeckte ihn mit einem Deckgläschen, so waren zwei deutliche Schichten zu unterscheiden, eine obere, direct unter dem Deckglas, die nur aus solchen Körnchen und eine untere, die aus Schleim, Epithelien u. s. w. mit zahlreichen, denselben anklebenden Kugelkörnchen bestand. Die Körnchen färbten sich in schwacher Lösung von Ueberosmiumsäure nach einigen Stunden tief braunschwarz. Dampfte man die Flüssigkeit bis zur Trockne ab, oder liess man sie, bis sie verdunstet war, stehen, und schüttelte den Rückstand mit Aether, so löste er sich fast ganz auf, und Tropfen von der Lösung auf Papier geschüttet, verursachten Fettflecken. Liess man einen Tropfen auf einem Objectträger verdunsten, so krystallisirten meist schöne Nadeln aus, zwischen denen ganz kleine Fetttröpfchen lagen. Nach allem diesem unterlag es keinem Zweifel, dass wir es mit Fett zu thun hatten, und zwar mit Fetttröpfchen, deren jedes eine Haptogenmembran besass, da sie nicht confluirten.

Die folgende Tabelle gibt eine Uebersicht über diese Beobachtungen an Fracturkranken.

Tabelle I.

Nummer	Geschlecht M. W. Alter	Diagnose und Aetiologie. D = directe und I = indirecte Gewalt	Fettgehalt im Urin. Die Zahlen bedeuten den Tag nach der Verletzung	Eiweiss	Blutgehalt, Cylinder oder Blutfarbstoff
1 Nr. 26 der Sectionen.	M. 39.	Fract. pelvis et compl. cruris. D. Amputat. femor. am 2. Tage.	2. 3. Ziemlich reichlich.	Spuren.	Blut gering.
2	M. 18.	Fractur. cruris dext. I.	2. Spur, 3. 4. 5. sehr reichlich, mit flüssigem Fett gemischt, 6. Spur, 7.—12. frei, 13.—16. reichlich, mit flüssig. Fett, 17. kein Fett mehr.	—	—
3	M. 38.	Fract. cristae ilei. D.	2.—5. Spuren, 14. 15. 16. wieder Spuren.	—	Spuren von Blutfarbstoff in Körnchen an mehrer. Tagen.
4	M. 48.	Fr. malleolor. sin. I.	3. 4. Geringe Menge, 12. 13. 14. etwas reichlicher wie am ersten Mal.	—	—
5	M. 16.	Fractur. Radii dextr. I.	3. 4. Spur, 8, 9. 10. reichlich, oft mit grossen flüssigen Tropfen, 11. Spur.	—	—
6	M. 10.	Nach traumat. Gangrän ohne Fract. Amp. fem.	—	Spur am 3. 7. u. 8. Tag nach d. Amputation.	—
7	M. 38.	Fr. cruris sin. D. Delirium tremens.	4. 5. 6. reichlich und viel flüssiges dabei, 7. 8. 9. Spur, 14. 15. 16. sehr reichlich mit flüssigem, 17. Spur.	Stets etwas.	Feine, oft zusammenhäng. Blutfarbstoffkörnch. mehr. Tag. hindurch.
8	M. 27.	Fr. comminut. fem. sin. u. fibul. dextr. D. Gangr. crur. sin. Amput. crur. nach 6 W.	3.—6. Spur, 8. 9. 10. reichlich und viel flüssiges, 18. 19. 20. Spur. Am 2. 3. nach der Amputation Spur.	Bei hohem Fieber während d. Brandes stets etwas.	Mehrere Mal Farbstoffkörnchen zu sehen.
9	M. 6.	Fr. cruris complicata comminut. Exarticulatio genu am 2. Tag. D.	2.—5. sehr reichlich, 12. 13. etwas weniger, 21. und 22. Spur.	Am Tage der Amput. u. die 2 nächst. hohes Fieber u. Spur von Eiweiss.	—
10	M. 42.	Fr. compl. commin. cruris dext. D. Necrosis. fib. consecut.	In den ersten 10 Tagen nicht untersucht, 12. 13. 14. reichlich.	—	—
11	M. 7.	Fr. antibrachii sin. I.	3. 4. Spur. Dann ambulant behandelt.	—	—

Nummer	Geschlecht M. W. Alter	Diagnose und Aetiologie. D = directe und I = indirecte Gewalt	Fettgehalt im Urin. Die Zahlen bedeuten den Tag nach der Verletzung	Eiweiss	Blutgehalt, Cylinder oder Blutfarbstoff
12	W. 25.	Resectio genu sin.	—	Reichl. Mengen. Nephritis.	Gekörnte Cylinder sehr häufig.
13	W. 30.	Resectio genu.	—	—	—
14	M. 31.	Resectio genu.	—	Amyloidnieren	—
15	M. 48.	Resectio cubit.	2. 3. 4. Spur, 12. 13. 14. reichlicher, 15. Spur.	—	—
16	M. 30.	Res. genu.	4. 5. 6. ziemliche Mengen.	Nephritis.	—
17	M. 15.	Fractur. cruris sin. D.	4. 5. Spur, 8. 9. 10. reichlich, 11. Spur.	—	—
18	M. 15.	Fr. Radii sin. I.	—	—	—
19	M. 39.	Fr. complicat. comminut. crur. dextr. D.	Erst am 7. Tag ins Hospital verbracht. 8. 9. 10. 11. Grosse Menge mit viel flüssigem, 18. 19. Spur.	—	—
20	W. 49.	Amput. femoris (Gritti).	2. 3. Spur.	Wenn Fieber, Spur.	—
21	M. 18.	Abmeisseln ein. Osteom der unteren Epiphyse des Femur.	—	—	—
22	M. 26.	Fr. malleolorum sin. I.	3. 4. Spur, 15. 16. etwas mehr, 17. Spur.	—	—
23	W. 17.	Fr. Radii sin. I.	—	—	—
24	M. 27.	Fractur. cruris utriusque. D.	Am 16. zum ersten Mal untersucht. 19. 20. 21. Spur.	—	—
25	M. 16.	Resect. pedis total. wegen Caries.	—	—	—
		Amputat. cruris nach 3 Monaten.	3. 4. 5. Spur, 11. 12. Spur.	—	—
26	M. 42.	Fr. compl. comminut. femoris u. comminut. humeri dextr. D.	Erst am 7. Tag zum ersten Mal untersucht. 10. 11. 12. sehr reichlich, 13. 14. Spur, 23. 24. 25. geringere Mengen, beidemal mit flüssigem gemischt.	—	—
27	M. 48.	Fractur. cruris sin. D.	2. 3. 4. reichlich, 5. Spur, 16. 17. Spur.	In den ersten 8 Tag. Spuren.	—
28	M. 48.	Fractur. cruris utriusque. D.	3.—5. reichlich, 6. Spur, 14. 15. 16. sehr viel grössere Menge mit flüssigem.	—	—
29	M. 40.	Fr. comminut. femoris sin. D.	Erst am 9. Tag aufgenommen. 13. 14. 15. Enorme Mengen u. sehr viel flüssiges dabei, 16. Spur, 20. 21. mässig, mit flüssig. gemischt, 22. u. noch am 34. u. 35. Spuren.	—	—

Nummer	Geschlecht M. W. Alter	Diagnose und Aetiologie. D = directe und I = indirecte Gewalt	Fettgehalt im Urin. Die Zahlen bedeuten den Tag nach der Verletzung	Eiweiss	Blutgehalt, Cylinder oder Blutfarbstoff
30	M. 19.	Fractur. Radii dext. I.	4. Spur, 9. 10. 11. mässige Mengen.	—	—
31	M. 16.	Osteomyelitis acuta tibiae.	Am 15. Tage aufgenommen. Hohes Fieber. Am 18. Tage wurde das ganze eitrig infiltrirte Mark der Tibia ausgelöffelt. Am 17. 18. 19. 20. 23. 24. Mässige Mengen.	Grosse Mengen vom 15. bis 24. Tag.	—
32	M. 22.	Fr. cruris sin. commin.	3. 4. 5. Spuren.	—	—
33	M. 37.	Fr. cruris dext. D. Am Mal. ext. entstand Gangrän einer handgross. Hautstelle.	3. 4. 5. 6. Sehr grosse Mengen zum Theil flüssiges Fett, 14. 15. 16. Mässig, 23. 24. 25. Spur, 34. 35. 36. Spur.	Mehrere Tage lang Blut- und Eiweissspuren im Harn.	
34	M. 32.	Fr. pelvis compl. Abreissung der Harnröhre (vgl. Nr. 30 der Sect.).	Erst am 5. Tage aufgenommen. 7. 8. 9. Spuren.	Blut, Eiweiss, Blutkörperchentrümmer und Bacterien bis zum Tod.	

Im Anschluss an diese Tabelle möchte ich noch einige aus der Literatur bekannte Fälle, in denen Fett im Leben nachgewiesen wurde, citiren. Dieselben haben keinen Werth für die Statistik, weil in allen nur flüssiges Fett gefunden worden war, welches nach unseren Beobachtungen nur in einzelnen, meist sehr hochgradigen Fällen von Fettembolie auftritt. So beobachtete Halm[42]) bei 219 Patienten, die hochgradige Fettembolien hatten und zum Theil auch daran starben, nur 6 mal Fetttropfen im Urin, Riedel[52]) bei 19 Fällen 8 mal, Flournoy[46]) beobachtete es ebenfalls 3—4 mal und vereinzelte Beobachtungen finden sich sonst noch in der Literatur. Da aber sämmtliche bisherigen Beobachter das emulgirte Fett übersahen, so können wir ihre Angaben nicht benutzen, um bestimmte Schlüsse daraus zu ziehen, wir dürften nur daraus uns den Schluss erlauben, dass selbst bei hochgradiger Fettembolie es nur selten zur Ausscheidung von flüssigem Fett durch die Nieren kommt.

Zuerst möchte ich mich hier nur auf die Erklärung des Auftretens von Fett im Urin beschränken und erst später auf die besonders von Riedel gemachte Beobachtung über den Eiweissgehalt und das Auftreten von eigenthümlichen, der Fettembolie eigenen Gebilden im Harn, etwas näher zurückkommen und eine Erklärung darüber zu geben versuchen.

Was zuerst die feineren Vorgänge bei der Bildung der Emboli anlangt, so ist es nach den Versuchen 1, 2, 3 und 4 mit grosser Wahrscheinlichkeit als feststehend zu betrachten, dass hierbei nur mechanische Momente in Betracht kommen. Das Fett bleibt an der Innenwand der Gefässe hängen, sobald es nicht mehr von der Intima durch eine Blutschicht getrennt wird. Dieses geschieht am leichtesten dann, wenn grössere Tropfen aus einem weiteren Gefäss in ein engeres gedrängt werden, oder beim Confluiren mehrerer kleinerer Tropfen zu einem grösseren, oder wenn sich, wie wir in Versuch 4 gesehen haben, Blutkörperchen den Fetttropfen entgegenstellen und sich in dieselben eintreiben, wie ein Keil in ein Stück Holz. Bergmann[17]) glaubt, die physikalische Möglichkeit, dass das Fett in den Gefässen zurückgehalten werde, liege in der alkalischen Salzlösung, die das Blut enthält. Das Fett ginge im Contact mit Alkali chemische Verbindungen ein, ähnlich wie es in der Milch der Fall sei. Er glaubt demnach, dass die Bildung einer Haptogenmembran zur Entstehung einer Embolie nothwendig sei.

Ueber das Schicksal des in den Kreislauf gelangten Fettes dürften wir aus den obigen Experimenten und der Tabelle I genügende Auskunft bekommen.

Unsere Tabelle zeigt, dass bei 34 Patienten, darunter 24 Fracturen grösserer Knochen 9 Amputationen und Resectionen und eine Osteomyelitis, 27 mal Fett in Emulsionsform, und daneben noch 9 mal nicht emulgirtes, flüssiges Fett im Harn gefunden wurde. Bei Abrechnung der Knochenoperationen und Entzündungen, bei welchen nur 5 mal der Nachweis gelang, würde der Procentsatz ein noch höherer, aber da, wie wir später sehen werden, nicht allein nach Operationen, sondern sogar schon nach einfachen Erschütterungen der Knochen Fettembolie entsteht, so müssen wir auch hier annehmen, dass Fettembolie, wenn auch nur sehr geringe vorhanden war.

Wir konnten also bei 80 Proc. sämmtlicher Knochenverletzungen und Operationen Fett im Harn nachweisen, aber nur bei 27 Proc. war es in nicht emulgirter, flüssiger Form vorhanden.

Halm fand es bei 28 Proc. und Riedel bei 42 Proc., beide aber sahen nur Fett in nicht emulgirter Form, sie übersahen das viel häufigere Vorkommen der Emulsion.

Aus Tabelle I geht weiter hervor, dass der Urin bei den meisten Kranken am 2. 3. 4. 5. und 6. Tag nach der Einwirkung des Trauma grössere Mengen Fett enthielt, dass dann die Fettmengen sehr rasch, oft plötzlich verschwanden, um am 8. 9. 10. 11. 12. 13. Tage wieder von Neuem für einige Tage aufzutreten, und zwar

in einigen Fällen spärlicher, in anderen reichlicher, als in den ersten Tagen. Es verschwand dann wieder rasch, blieb bei Vielen ganz weg, bei Anderen trat aber am 18. 19. bis 21. Tage eine erneute Fettausscheidung mit dem Harn auf, die meist sehr gering war und nur kurze Zeit anhielt. In 3 Fällen war noch eine vierte Fettausscheidung zu bemerken, die meist vom 34. Tage begann und nur einmal 3 Tage lang anhielt. Es handelt sich also um ein periodisches Auftreten von Fett, dasselbe war meist in Zwischenräumen von 6 bis 10 Tagen für einige Tage im Urin vorhanden, und trat wiederholt 2 bis 3 mal auf, die erste Ausscheidung begann durchschnittlich am 2. oder 3. Tage nach der Verletzung, die letzte endigte meist am 20. bis 24. Tage, und nur einmal waren nach 5 Wochen noch die letzten Spuren nachzuweisen.

Vergleichen wir diese Befunde mit denen beim Experimente nachgewiesenen, so finden wir eine grosse Uebereinstimmung. In der 6. und 7. Versuchsreihe zeigten sich 4 Stunden nach der Injection von Oel in den Lymphsack von Fröschen die ersten Spuren davon im Urin dieser Thiere; fettiger Urin wurde hierauf während der nächsten 18 bis 20 Stunden secernirt, dann wieder fettfreier und am 3. Tage wieder fetthaltiger. Hätten die Thiere noch einige Zeit gelebt, so wäre sicher einer fettfreien Periode eine nochmalige Ausscheidung von Fettharn gefolgt, da sich noch reichlich Fettembolien im ganzen Körper der Frösche zeigten.

Bringen wir beim Frosch den rascheren Stoffwechsel und die weiteren Capillaren in Rechnung, so ist leicht ersichtlich, dass bei ihm, trotz der scheinbaren Unterschiede, die Ausscheidung in ganz ähnlicher Weise vor sich geht, wie beim Menschen, jedenfalls aber periodisch. Vielfache Versuche an Säugethieren angestellt, haben auch ähnliche Resultate ergeben und verweise ich auf die Versuche 19, 29 u. s. w.

Hieraus dürfen wir folgenden Schlusssatz als bewiesen ansehen:

„Bei Fracturkranken und bei Patienten mit Knochenmark-
„wunden findet sich sehr häufig Fett im Urin, dessen Auftreten
„eine gewisse Regelmässigkeit zeigt. Falls es überhaupt mit
„Sicherheit nachzuweisen ist, tritt es in Etappen auf und zwar
„am 2. 3. 4. Tag nach der Einwirkung des Trauma zeigt sich
„die erste, am 10. bis 14. Tag die zweite, seltner noch in Pausen
„von je 6 bis 10 Tagen eine dritte oder sogar vierte Periode des
„Auftretens. Der Urin hat beim jedesmaligen Auftreten während
„mehrerer Tage einen Gehalt an Fett.“

Weiter glauben wir durch unsere Versuche die Frage: „In welchem Gewebetheil der Nieren findet die Fettausscheidung statt?“ beweisen zu können.

Die mikroskopische Untersuchung der frischen und gehärteten Nieren zeigte uns, wie das schon Bergmann[17]) erwähnt, und wie es seither von vielen Beobachtern bestätigt worden ist, dass die Hauptmenge des Fettes in den Glomerulis enthalten ist. In Folge dessen nahm man an, dass die Fettausscheidung hier stattfinde, ohne es gesehen oder bewiesen zu haben. Um diesen Beweis liefern zu können, benutzten wir eine den Zoologen schon längst bekannte Thatsache, dass nämlich der Frosch eine eigene Nierenpfortader, die sogenannte Vena renalis advehens, die das Blut aus den Unterextremitäten den Nieren zuführt, besitzt. Jakobsen[54]) machte es dann durch seine Untersuchungen wahrscheinlich, dass diese nur den Capillarbezirk um die Harnkanälchen versorge, die Arteria renalis aber das Blut den Glomerulis zuführe.

Moritz Nussbaum[55]) hat dann für diese Annahme den Beweis durch Selbstinjection geliefert, und zugleich durch seine Versuche mit grosser Wahrscheinlichkeit dargethan, dass die flüssigen Bestandtheile des Harns durch die Glomeruli, die Salze desselben aber durch die Nierenepithelien ausgeschieden werden.

Wir konnten also durch Unterbindung der Nierenarterie sehr leicht die Malpighi'schen Körperchen aus dem Kreislauf ausschalten. Nach Unterbindung einer Seite blieb die betreffende Niere fast frei von Fett und erst nach mehreren Stunden zeigten sich in den Capillaren um die Harnkanälchen Fetttröpfchen, und hier und da sehr vereinzelte in den Glomerulis. Letztere konnten bei den sehr weiten Capillaren des Frosches sehr leicht während dieser Zeit (10—12 Stunden) dahin gelangt sein, obgleich sie drei Capillargebiete durchlaufen mussten. Ausser den normal sehr weiten Lungencapillaren hatten sie noch die Haargefässgebiete der unteren Extremitäten und der Nieren zu passiren. Wenn wir dabei bedenken, dass an einer vorher aufgespannten Froschzunge schon 35 Secunden nach einem Knochenbruche die ersten Fetttropfen in den Gefässen zu bemerken sind, so darf uns dieser Befund nicht auffallend sein.

Unterband ich dann beide Nierenarterien, oder die Aorta oberhalb ihres Abgangs, so trat in beiden Fällen absolute Anurie ein. Bei isolirtem Verschluss der Nierenarterien kam nach einigen Stunden wieder eine Urinsecretion zu Stande, jedoch war kein Fett in diesem Harn nachzuweisen. Trotzdem zeigten die Nierencapillaren um die Harnkanälchen, wie bei einseitiger Unterbindung, geringe

Fettembolie. Wurde dagegen die Aorta unterbunden, so trat Nierengangrän, resp. Erweichung ein, und es war selbst nach 2 Tagen keine Spur einer Fettembolie in den Nieren zu sehen.

Einen der Unterbindung der Nierenarterien ähnlichen Zustand kann man auch bei Säugethieren dadurch herstellen, dass man durch massenhafte Fettinjection in das Blut, eine hochgradige Verstopfung sämmtlicher Verzweigungen der Nierenarterie bewirkt. Es tritt dann absolute Anurie ein (vgl. Versuch 17, 18).

Sämmtlichen Nieren, deren Glomeruli mit Fett gefüllt waren, gemeinschaftlich war dann noch das Vorhandensein feiner Fetttröpfchen in den Harnkanälchen.

Hieraus dürfte wohl mit Bestimmtheit hervorgehen, dass die Fettausscheidung aus dem Blut in den Malpighi'schen Körperchen vor sich geht, weil nach dem Ausschalten derselben aus dem Kreislauf die Niere nicht im Stande ist, aus fetthaltigem Blute fetthaltigen Urin zu bereiten.

Da es nun sicher gestellt scheint, dass durch die Glomeruli nur Wasser ausgeschieden wird, die Salze dagegen erst später durch die Thätigkeit der Nierenepithelien hinzukommen, und dass etwa im Blute enthaltene Fremdkörper, wie Bacterien etc. mit dem Wasser durch die Glomeruli in den Urin gelangen, werden wir auch hier wieder auf die Analogie des Fettes mit Fremdkörpern hingewiesen.

Wie erklären wir uns aber die rasche Füllung einer Niere mit Fett, deren Vene ligirt ist, während die andere Niere kaum Spuren davon aufzuweisen hat? Dieses hängt damit zusammen, dass ein Theil des in die Lungen gelangten Fettes diese sogleich passirt, durch das Herz in das Körperarteriensystem und zum Theil in die Nieren gelangt. Hier wird es entweder ausgeschieden, oder es durchläuft auch diese und beginnt von Neuem seinen Kreislauf. Ist aber die Nierenvene verstopft, so wird das durch die Arterie zugeführte Fett, weil es nicht durch die Vene abgehen kann, in den Glomerulis sich anstauen und die Gefässschlingen derselben hochgradig ausdehnen, vielleicht auch eine Zerreissung der Wand durch den gesteigerten Blutdruck verursachen, wie wir aus der Form des bei Versuch 9 in den Harnkanälchen liegenden Fettes anzunehmen berechtigt sind. Es muss also hier während des Durchtretens durch die Gefässwand und die doppelten Epithelien sich eine Haptogenmembran bilden, und wir könnten das Auftreten von freiem, flüssigem Fett, ohne Membran, in den Harnkanälchen am leichtesten dadurch erklären, dass eine Zerreissung der Nierensubstanz durch den Blutdruck hier stattgefunden hätte. Eine zweite, vielleicht der Wahr-

heit näher stehende Auslegung hierfür, die auch gleichzeitig das öftere Auftreten von flüssigem Fett im Urin Fracturkranker erklären könnte, wäre durch die Menge des auszuscheidenden Fettes selbst gegeben.

Da jeder Fetttropfen, welcher durchtritt, eine kleine Quantität Eiweiss oder anderer Substanz, welche er zur Bildung seiner Haptogenmembran nöthig hat, dem Nierengewebe, resp. den Epithelien entzieht, so ist sehr wahrscheinlich, dass, wenn grosse Quantitäten Fett durchtreten, schliesslich die vorhandene Menge Eiweiss nicht mehr ausreicht, um das Fett zu emulgiren und deshalb ein Theil des Fettes in flüssiger Form in den Urin gelangt. Ziehen wir ferner hierbei in Betracht, dass in den Epithelien fortwährend eine Neubildung dieser Substanz stattfindet, so kann erstens der Fall eintreten, dass die Neubildung doch nicht ausreicht, alles Fett mit Hüllen zu versehen, und zweitens wissen wir ja auch durch die Untersuchungen von Perls[56]), dass in Folge von Circulationsstörungen in den Nieren eine Abstossung der Epithelien und Auftreten von Cylindern im Harn zu Stande kommen kann und vorkommt bei einer so hochgradigen Embolie, mit welcher wir es hier zu thun haben. Dadurch wird natürlich die Thätigkeit der Epithelien getheilt, weil sie neben dem Eiweiss zur Bildung der Haptogenmembran noch neue Epithelien produciren müssen. Doch sind dieses eigentlich nur Hypothesen, und wir lassen es von weiteren Untersuchungen abhängen, in wie weit sie sich bestätigen. Jedenfalls glauben wir, dass die Erklärung eine im hohen Grad wahrscheinliche ist, viel wahrscheinlicher, als dass eine Zerreissung in dem Nierengewebe die Ursache des Auftretens von nicht emulgirtem Fett im Urin sei.

Das massenhafte und rasche Auftreten von Fett in den Nieren nach Verschluss der Venen trägt aber auch in nicht geringem Grade zur Aufklärung des periodischen Fettgehaltes des Harn bei. Nachdem die ersten Fettmengen zum Theil die Lungencapillaren durchlaufen haben, geht ein kleiner Theil derselben in die Nieren, wird hier zum Theil ausgeschieden, zum Theil aber passirt er auch hier das Capillargebiet. Wir sehen deshalb etwa 4 Stunden nach einer Oeleinspritzung in den Froschnieren nur wenig angesammeltes Fett, wird aber der Abfluss durch Verschluss der Vene gehemmt, so müssen die Glomeruli noch voller Fett gefunden werden, weil es nicht so rasch ausgeschieden werden kann.

Die feineren Vorgänge selbst, bei dem Durchtritt des Fettes durch die Wandungen, welche die Malpighi'schen Körperchen von den Anfängen der Harnkanälchen scheiden, konnte ich nicht beobachten.

Noch eine Frage über die Ausscheidung des Fettes durch die Nieren erübrigt uns:

„Wird alles im Kreislauf vorhandene Fett durch die Nieren ausgeschieden?“

Wie wir oben gesehen haben, war Bergmann[17]) wieder der erste, welcher die Ansicht aussprach, dass Fett auch in anderen Organen, als in der Niere durch die intacte Gefässwand hindurchtreten könne. So fand er in dem interalveolären Gewebe der Lunge Fettherde, die aber ausserdem noch zum Theil Blutpigment enthielten, und anstatt der Erklärung dieser Befunde durch Bergmann, halten wir es für viel wahrscheinlicher, dass durch den Injectionsdruck die Capillarwandungen zerrissen und mit dem Blut zugleich Fett sich in das Gewebe ergossen hatte, das dann secundär zur Bildung dieser blutpigmentreichen Fettherde Anlass war. Es dürfte dann eine weitere Erklärung noch zulässig sein, der zu Folge es sich hier um in fettigem Zerfall und in Resorption begriffene hämorrhagische Infarcte gehandelt habe. Eine dritte Erklärung für ihre Entstehung gibt Bergmann selbst, indem er zugibt, dass die Fettembolie eine Entzündung verursacht hätte, dass in der Folge das Gewebe in der Umgebung der Gefässe stark geschrumpft sei, und dass die Fettherde eigentlich immer noch Embolien in den durch diese Processe obliterirten Gefässen darstellten.

Indem ich hier auf die Sectionsbefunde, besonders auf die histologischen Details derselben sowohl beim Menschen, als auch bei den unten stehenden Experimenten verweise, will ich nur erwähnen, dass es mir bei Embolien mit reinem Fett nur in sehr seltenen Fällen gelungen ist, Fett im interalveolären Bindegewebe nachzuweisen. Bei einem Kaninchen und einem Hunde war das Fett sehr rasch in die Vena jugularis eingespritzt worden. Die Lunge zeigte nach dem rasch erfolgten Tod mehrere Blutextravasate, die reichlich Fett enthielten. Da die Thiere kaum eine Stunde lebten, so konnte hier weder von Infarcten noch von Entzündungsfolgen die Rede sein (vgl. Versuch 24 etc.).

Ferner sah ich noch solche Fettherde nach Injection mit septischem Fett, durch welche eine Pneumonie entstanden war. Dagegen bemerkte ich nie Fettherde nach hämorrhagischen Infarcten, welche, wie wir später sehen werden, häufig nach Embolie mit reinem Fett vorkommen.

Obgleich auch Halm, Flournoy und Andere für den Durchtritt des Fettes durch die Capillarwände Beweise gefunden zu haben glauben, so müssen wir, aus den eben angeführten Gründen und

nach unseren Experimenten, einen solchen Vorgang in den Lungen in Abrede stellen, und glauben den Satz aussprechen zu dürfen:

„Ein Durchtritt eines Theils des in den Lungencapillaren als Emboli befindlichen Fettes durch die unverletzte Gefässwand findet nicht statt."

Wie verhält sich dieses aber bei den anderen Organen?

Die Milz ist ebenfalls ein fettfreies Organ. Die Formen, wie sich das Fett bei allgemeiner Fettembolie in derselben vorfindet, habe ich für die Froschmilz in Versuch 6 beschrieben. In der Milz der Säugethiere fanden sich ganz analoge Bilder. Auch hier waren neben sehr reichlichen Embolien grosse, zusammen geflossene Fetttropfen in den intercapillären Bluträumen der Pulpa, und die Pulpazellen selbst enthielten deutlich nachweisbare Fetttropfen, was denselben ein ganz eigenthümliches Aussehen verlieh. Diese Beobachtung wurde, so viel ich weiss, noch nicht gemacht, obgleich sie sofort in die Augen fällt. Wir glauben sie dahin deuten zu müssen, dass ein kleiner Theil des Fettes von den Milzzellen aufgenommen, in diesen nach und nach verbraucht wird und auf diese Weise verschwindet.

Die anderen fetthaltigen Organe, Leber, Knochenmark u. s. w. schienen bei allen Versuchen im Vergleich mit gesunden Organen wohl etwas fettreicher zu sein. Besonders die Leberzellen der Läppchen, in welchen am reichlichsten Fettembolien waren, enthielten scheinbar reichlicher Fett, ebenso schien es, als ob das Knochenmark etwas fettreicher sei, jedoch waren diese Befunde so, dass wir einen sicheren Zusammenhang mit der Fettembolie nicht behaupten konnten.

Eine kurze Zusammenstellung unserer Befunde in diesen Fragen dürfte etwa folgendermaassen lauten:.

1. „Das in den venösen Kreislauf eingedrungene flüssige Fett" „bleibt zum grössten Theil in den Lungencapillaren und bildet" „hier Embolien. Ein kleinerer Theil geht hindurch, gelangt durch" „das linke Herz in den arteriellen Kreislauf, in welchem es zum" „Theil auch Embolien bildet, zum Theil aber durch die Nieren-" „glomeruli ausgeschieden wird und im Urin auftritt. Nach einiger" „Zeit, beim Menschen 8—12 Tage nach dem Eintritt des Fettes" „in das Blut, lösen sich die Emboli, besonders in der Lunge, ge-" „langen von Neuem in den grossen Kreislauf und machen hier" „den gleichen Umlauf, wie das erste Mal, während die Embolien" „im Körper nach ihrer Lösung wieder durch die Venen und das" „rechte Herz in die Lungen kommen. Dieser Turnus wiederholt" „sich noch mehrere Mal. Auch in den cavernösen Räumen der"

„Milz sammelt sich das Fett in grösserer Menge an, um auch“ „von hier aus wieder in den Kreislauf zu gelangen. Die Zellen“ „der Milzpulpa nehmen kleine Fettmengen auf. Die grösste Menge“ „Fett wird demnach durch die Nieren wieder ausgeschieden, und“ „eine scheinbar nur verschwindend kleine Menge im Körper re-“ „sorbirt. Ein Durchtritt durch die intacten Gefässwände findet“ „wahrscheinlich in keinem anderen Organ, als in den Nieren“ „statt. Es ist aber der Beweis dafür erst für die Lungen gelie-“ „fert, und auch hier nicht mit aller Bestimmtheit.“

Eine zweite Frage, welche wir zu beantworten haben, ist: Welche Veränderungen bewirkt das Fett im Blute und in den einzelnen Organen des Körpers?

Zuerst gelangt das Fett in das Blut, und es fragt sich, ob es hier eine mechanische oder chemische Veränderung hervorzurufen im Stande ist.

Schon Fr. Simon[57]) beobachtete, dass durch Schütteln von frischem, nicht geronnenem Blut mit Oel die Blutkörperchen verschwinden resp. zerstört werden, und dass nachher unter dem Mikroskop intacte rothe Blutzellen nicht mehr zu sehen seien. Vor ihm hatte Magendie[58]) und später H. Nasse[59]) Aehnliches gefunden; sie bemerkten, dass durch anhaltendes Schütteln von Blut mit Olivenöl die rothen Blutkörperchen zerfallen. Während des Druckes dieser Arbeit erhielt ich durch die Güte des Hrn. Prof. Dr. Hueter eine bei ihm gemachte Arbeit von Altdorfer: „Experimentalstudie über den Einfluss des Oels auf die Blutcirculation des Frosches,“ 1875, in der durch Injection von Oel in den Lymphsack des Frosches Fettembolie erzeugt und ihr momentanes Entstehen beobachtet wurde. Er bemerkte einen deletären Einfluss des Fettes auf die rothen Blutzellen, und sah bei einigen Thieren Lähmungen, bei anderen den Tod eintreten. Um nun zu erforschen, ob das Oel resp. Fett einen solchen Einfluss besitze und welcher Art dieser sei, machte ich folgende Experimente.

12. Versuch. Frisches, dem Herz eines Frosches entnommenes Blut wurde mit gereinigtem Olivenöl geschüttelt und sofort die Mischung mikroskopisch untersucht. Bei 200facher Vergrösserung (Zeiss, Objectiv B. B.) fand sich in mehreren Präparaten nicht ein einziges rothes Blutkörperchen. Dagegen war an einzelnen Stellen zusammengedrängt eine feinkörnige Masse zu sehen, die sich unter dem Immersionssystem (Zeiss J., Vergrösserung 1100) als Detritus rother Blutzellen zu erkennen gab, dessen ziemlich gleichgrosse Körnchen in lebhafter amöboider Bewegung begriffen waren.

Ein zu gleicher Zeit mit Blut vom gleichen Thier angestellter Controlversuch, bei welchem das Blut mit 0,75 procent. Kochsalzlösung ge-

schüttelt worden war, ergab sehr differente Bilder. Neben zahlreichen gut erhaltenen rothen Blutzellen waren noch Bruchstücke solcher, aber von sehr ungleicher Grösse vorhanden, die ebenfalls amöboide Bewegungen machten.

13. Versuch. Während der Operation eines Carcinoms der Ohrgegend wurde aus der angeschnittenen Occipitalis ein Reagenzglas voll Blut aufgefangen. Eine Portion wurde mit Oel, eine zweite mit 0,75 procent. Kochsalzlösung, eine dritte mit Kochsalzlösung und Schrotkörnern geschüttelt. In der ersten Probe zeigte sich wieder fast der gleiche Befund, wie im vorigen Versuch, nur waren den amöboiden Körnern noch hier und da ganze Blutkörperchen beigemischt.

Die zweite Probe zeigte normales Blut mit völlig intacten Blutkörperchen, die dritte neben reichlichen unverletzten, noch zahlreiche mechanisch zerbrochene Zellen, welche ungleich grosse, verschieden geformte Körner darstellten.

Aus diesen Versuchen war ich zu der Annahme berechtigt, dass das Oel einen entschieden schädlichen Einfluss auf die rothen Blutzellen ausübt, weil unter gleichen Verhältnissen und bei gleichlangem Schütteln mit gleicher Kraft die Blutkörperchen mit Oel gründlicher und in bedeutend grösserer Anzahl zerfallen, wie durch Schütteln mit Schrotkörnern.

Eine früher schon erwähnte Beobachtung, dass nach Oelinjection beim Frosch reichlich zerfallene rothe Blutkörperchen in den Gefässen zu sehen sind, und dass es schien, als ob die Milzzellen solche Fragmente aufgenommen hätten, spricht gleichfalls zu Gunsten dieser Annahme. Um nun zu bestimmen, welcher Art dieser schädliche Einfluss sei, machte ich noch folgende Versuche.

14. Versuch. Frisches, der Brachialis eines gesunden Hundes entnommenes Blut wurde defibrinirt und zwei Portionen mit etwa gleichen Theilen 0,75 procent. Kochsalzlösung, zwei weiteren Portionen mit gleichen Theilen Kochsalzlösung und etwa $^1/_{10}$ Oel tüchtig geschüttelt, diese vier Mischungen in Reagenzgläser gefüllt und in einer Centrifuge, die durch einen Wassermotor getrieben, 240 Umdrehungen in der Minute macht, eine Stunde lang zum Absetzen gebracht. Die obenauf schwimmenden Serumschichten enthielten in beiden Proben gelöstes Hämoglobin, aber in den Oelproben wardie Farbe eine auffallend dunklere, wie in denen ohne Oel.

Ein Theil der geschüttelten Mischungen wurde noch in 6—8 Cm. lange Capillarröhrchen gefüllt. Nach dem völligen Absetzen der Blutkörperchen und des Oels, nach etwa 24 Stunden, wurde die Serumschicht mit dem Spectroskop auf Hämoglobingehalt geprüft. Beide enthielten Spuren davon, ohne dass man bestimmt hätte entscheiden können, welche mehr enthalte, weil die zu untersuchenden Flüssigkeitsschichten sehr dünn waren.

15. Versuch. Frisches Kaninchenblut wurde mit feinem Schrot defibrinirt und wie im vorigen Versuch behandelt. Aus der Centrifuge entfernt, zeigte das Serum des Blutes allein schon reichlich Hämoglobin in Lösung, daneben enthielt es in der Oelprobe kaum mehr Hämoglobin und einigen feinen Zellendetritus.

16. Versuch. Sehr vorsichtig mit einem Birkenreis defibrinirtes Hundeblut wird wie in den vorhergehenden Versuchen behandelt. Die Serumschicht der Blutkochsalzprobe war fast frei von Blutfarbstoff, während die Blutölprobe ein intensiv rothes, von Zellendetritus völlig freies Serum zeigte, dessen Hämoglobingehalt sehr evident nachzuweisen war.

Obgleich diese Versuche nicht Anspruch auf absolute Exactheit machen dürfen, weil, wie wir gesehen haben, beim Defibriniren des Blutes stets durch Zerschlagen rother Blutkörperchen etwas Hämoglobin in Lösung kommt, so war doch der Unterschied in der Färbung und an nachweisbarem Blutfarbstoff in den Oelblutproben ohne Weiteres in die Augen fallend. Hiernach glauben wir berechtigt zu sein, den Satz aufzustellen, dass Oel oder Fett einen entschieden deletären Einfluss auf die rothen Blutkörperchen hat, dass sie durch Schütteln mit ihm zum Theil zerstört werden. Ob nun die schädliche Einwirkung hauptsächlich in der mechanischen Zertrümmerung der Blutzellen durch die Oeltropfen beim Schütteln zu suchen, oder ob er chemischer Natur ist, das müssen wir dahin gestellt lassen. Wahrscheinlicher erscheint, dass der mechanische Punkt in der Weise zur Geltung kommt, dass beim Schütteln des Blutes mit Oel die Zellen zum Theil zerstört werden, so dass ihr Hämoglobin frei wird. Wir wissen, dass im Blute circulirendes freies Hämoglobin durch die Nieren ausgeschieden wird und zwar als solches oder, wie Kühne[60]) zuerst nachgewiesen hat, als Gallenfarbstoff. Kühne injicirte Thieren gefrorenes und wieder aufgethautes Blut und fand, dass hiernach der Urin öfters gallenfarbstoffhaltig wurde. Obgleich diese Beobachtung später von Naunyn[61]), welcher nach Hämoglobininjectionen in die Venen nur solches im Urin wieder auftreten sah, bestritten wurde, so ändert dieses durchaus nichts an der von Kühne gefundenen Thatsache, sondern beweist nur, dass das eine oder das andere auftreten kann. Eine genauere Erklärung gibt uns Tarchanoff[62]), der nach Einspritzung von Blutfarbstoff allerdings Gallenfarbstoff im Urin sah, aber oft nur ganz geringe Mengen, weil bei unbehinderter Leberthätigkeit der grösste Theil des injicirten Hämoglobins nachweislich durch die Galle wieder ausgeschieden wird.

Hierauf gestützt, machte ich noch einige Experimente, um die Frage der Einwirkung des Fettes auf die Blutzellen genauer beantworten zu können.

17. Versuch. Einem braunen Pinscherhund, 19,5 Pfd. schwer, wurde 20,0 Ol. Olivar. in die Schenkelvene eingespritzt. Das Thier war nach der Operation, um 7 Uhr Morgens, munter. Es wurde dann aufgebunden und ein Verweilkatheter eingelegt. Innerhalb der nächsten 2 Stunden wurden nur 5 bis 6 Tropfen Harn entleert. Die Temperatur, welche um

6 Uhr 39,1 im Rectum betrug, war um 8 Uhr 37,4, um 9 Uhr 35,2. Da die Ursache der Anurie aus Mangel an Getränk vermuthet wurde, wurde dem Thier reichlich Milch gegeben. Trotzdem trat keine Urinsecretion mehr ein. Um 9½ Uhr wurde er losgebunden, lief etwas umher und trank spontan Milch, legte sich aber bald wie müde nieder. Um 10 Uhr, — Temperatur 34,8, — wurde er wieder aufgebunden und ein Verweilkatheter eingelegt. Bis 10¾ Uhr entleerte sich dann auch 3 Grm. trüber, röthlicher Urin. Temperatur um 11 Uhr 34,6. Das Thier wurde dyspnoisch, ganz blasscyanotisch, erbrach öfter und machte losgebunden Zwangsbewegungen mit den hinteren Extremitäten. Herzschlag kräftig, aber doch an Intensität wechselnd 100—110, Respiration 36 in der Minute. Pupillen eng, schwach reagirend. Um 12 Uhr Temp. 34,4, Respiration 58, Puls 105, Blässe der Schleimhäute und Dyspnoe bedeutend stärker, Pupillen weit, kaum reagirend. Um 12½ Uhr hing die ganz blasse, fast weissgrau aussehende Zunge weit heraus, die Dyspnoe hatte einen völlig orthopnoischen Charakter, alle Muskeln arbeiten krampfhaft mit, Respiration 48—54, Temperatur 34,2, Puls und Herzschlag sehr unregelmässig an Intensität und oft aussetzend. Der Penis wurde mit einem Seidenfaden zugebunden. Um 1 Uhr Augen weit offen, Pupillen weit, reactionslos, Reflexerregbarkeit an der hinteren Körperhälfte verschwunden, deutliches Stokes'sches Athemphänomen mit Pausen von 1 Minute und länger, Temperatur 33,2; nach und nach schwand jegliche Reflexerregbarkeit, am längsten blieb sie im äusseren Gehörgang, denn bei Stichen in denselben wurde jedesmal eine tiefe seufzende Inspiration hervorgerufen. Das Thier ging, nachdem es noch mehrmals tetanische Krämpfe gehabt hatte, an allen Erscheinungen einer hochgradigen Gehirnanämie um 3 Uhr Nachmittags zu Grunde.

Section 10 Minuten nach erfolgtem Tode:

Herz, besonders das rechte, enorm ausgedehnt, nach Eröffnung des Thorax noch schlagend. Es wurde, um den Blutgehalt seiner Höhlen bestimmen zu können, oberhalb seiner Basis abgebunden und herausgenommen. Der rechte Ventrikel stand bald still, dagegen schlugen der linke und die Vorhöfe weiter, und noch nach 7 Stunden machte der rechte Vorhof schwache Zuckungen und contrahirte sich auch später noch bei Berührung. Im rechten Herz, besonders im wallnussgrossen Herzohr, reichlicher Fettgehalt des noch flüssigen Blutes, auch im linken Herz schwammen dicke Oeltropfen auf dem Blut. Blutgehalt des rechten Vorhofs 25 Grm., des rechten Ventrikels 15, während das ganze linke Herz nur 10 Grm. enthielt. Die Venae coronariae zeigten reichlichen Fettgehalt ihres Blutes, auf dem Pericard waren, besonders über dem linken Herzen, zahlreiche punktförmige Ekchymosen vorhanden. Die Capillaren und kleineren Arterien im Herzfleisch enthielten reichlich Fettembolien.

Lungen nur wenig collabirend, in den Pleurahöhlen rechts schwächer, links stärker gefärbtes, blutiges Serum, das aber bei Zusatz von einigen Tropfen Blut sofort gerann. Die Pleura selbst war glatt und zeigte vereinzelte Ekchymosen. Beide untere Lappen gleichmässig blauroth, mit einigen helleren Stellen, die mittleren und obersten heller, ziegelroth mit zahlreichen blaurothen Flecken marmorirt. Auf Durchschnitten die Unterlappen knisternd, dunkelroth, mit gerötheter Bronchialschleimhaut; die oberen Partien zeigten im lufthaltigen hellrothen Gewebe sehr zahlreiche stecknadelkopf- bis hasel-

Harnkanälchen kommt, und dass sie sich dann häufig im Harn vorfinden, ohne dass Entzündung der Nieren vorhanden ist.

Ferner fand Jul. Planer, dass bei reichlichem Freiwerden von Hämoglobin sich körniges Pigment im Blut anhäuft. Das Pigment wird, wie alle Fremdkörper im Blute, wenn sie genügend klein sind, durch die Nieren zum Theil ausgeschieden. Solche Körper haben dann die Eigenschaft, an andere anzukleben oder unter sich durch irgend welche Bindesubstanz zu verkleben und so in Form von Cylindern im Harn zu erscheinen. Bei Fracturen sind nun immer mehr oder weniger ausgedehnte Blutextravasate vorhanden, ferner entstehen bei einigermaassen reichlichen Fettembolien hämorrhagische Infarcte in den Lungen, und eine dritte Quelle wäre in der Einwirkung des Fettes auf die rothen Blutkörperchen zu suchen, dann dürfte noch die von Riedel angenommene Fibrinfermentwirkung mithelfen, um eine nicht unbeträchtliche Menge Blutfarbstoff in ungebundener Form in den Kreislauf zu bringen. Diese Pigmentansammlungen können in der Niere so reichlich werden, dass man dieses Vorkommen als Pigmentinfarct bezeichnet hat. Bei Fettembolie der Nieren kommen aber auch hochgradige Circulationsstörungen zu Stande, welche die Ausscheidung hyaliner Cylinder bewirken können. Aus allem diesem scheint sich als die einfachste Erklärung für diese braunen Cylinder von Riedel zu ergeben, dass bei Fracturen die beiden Entstehungsursachen sehr häufig vorkommen. Erstens kommen durch hochgradige Fettembolien Circulationsstörungen der Nieren zu Stande, welche das Auftreten von hyalinen Cylindern veranlassen können. Weiter sind, wie nachgewiesen, andere Schädlichkeiten vorhanden, welche Blutfarbstoff frei machen können, der entweder gelöst oder in Körnchenform durch die Nieren zum Theil ausgeschieden wird.

Als pathognomonisch für Fettembolie nach Knochenbrüchen können wir nach dem Gesagten diese braunen Cylinder nicht auffassen. Sie können auch in anderen Krankheiten, in denen Circulationsstörungen in den Nieren und Anwesenheit von körnigem Blutfarbstoff zusammenkommen, beobachtet werden.

Nachdem wir die Einwirkung des Fettes auf das Blut untersucht haben, wollen wir seine Einwirkung auf die wichtigsten Organe zu prüfen versuchen.

Welchen Einfluss hat das in den Kreislauf gelangte Fett auf die Herzthätigkeit?

Schon Bergmann[17]) stellte sich diese Frage. Er glaubte auch

beobachtet zu haben, dass grössere Fettmengen eine Herzlähmung verursachen könnten.

Das rechte Herz fülle sich durch die Verlegung so vieler Lungencapillaren nach und nach mit abnorm grossen Mengen fetthaltigen Blutes, während das linke nur sehr geringe Mengen sauerstoffreichen Blutes durch die Lungenvenen erhalte. In Folge dieser ungleichen Füllung häufe sich durch Regurgitation das Blut in den Coronarvenen und verhindere den Zutritt von arteriellem Blut in die Herzcapillaren, woraus dann weiter eine mangelhafte Ernährung der Herzganglien und eine Herzparalyse hervorgehe. Panum[64]) gibt dieses nur zum Theil zu, er glaubt aber, dass bei Capillarembolie überhaupt Herzparese eintrete. Weniger durch die Ueberfüllung der Haargefässe mit venösem, als vielmehr durch Embolie der arteriellen Gefässe der Herzwand. Die späteren Beobachter übergehen diese Frage zum Theil vollständig, zum Theil nehmen sie stillschweigend die Herzparese als richtig an. Wir glaubten um so mehr hierauf eingehen zu müssen, als ja die Todesursache bei Fettembolie noch nicht genau bekannt war und sehr verschiedene Meinungen darüber herrschten. — Ferner hatte Couty[65]) unter der Leitung von Vulpian gerade in der letzten Zeit experimentell festgestellt, dass bei Eintritt von Luft in den Kreislauf die Anhäufung derselben im rechten Ventrikel den Tod verursacht. In der That finden wir auch in sämmtlichen genauen Sectionsprotokollen von an Fettembolie Gestorbenen, dass das rechte Herz durch reichlich fetthaltiges Blut sehr stark ausgedehnt gefunden wurde. Besonders auffallend war dieser Befund auch bei Thieren, welche durch Injection grösserer Mengen von Fett getödtet worden waren. Wir verweisen auf die Experimente von Bergmann und Anderen, auf unsere Versuche 17, 18 u. s. w.

20. Versuch. Hündin, 2 Jahre alt, 14 Pfd. schwer, wurde tracheotomirt und mittelst eines Blasebalgs künstliche Respiration eingeleitet. Um das Herz ganz unbeeinflusst beobachten zu können, wurde das Thier weder narkotisirt noch curarisirt. Dann wurden, nach vorheriger Unterbindung der Zwischenrippenräume en bloc, das Brustbein und die Rippen beiderseits von der zweiten bis vierten und bis über die Mamillarlinie weggenommen. Die Blutung war nur äusserst gering. Man konnte jetzt vortrefflich das Herz in seiner ganzen Ausdehnung und nur noch vom Herzbeutel bedeckt liegen sehen und sehr genau jede Veränderung an ihm beobachten. Nachdem das Thier durch eine möglichst exacte Regelung der Respiration beruhigt war, wurden 5 Grm. Oel in die rechte Brachialvene sehr langsam eingespritzt. Während und nach dieser Injection war weder am Herzen noch an den Lungen eine auffallende Störung bemerkbar, nur sah man deutlich, dass die Lunge gleichmässig blässer wurde und dass das rechte Herz sich etwas stärker ausdehnte aber dabei ganz regelmässig weiter

schlug. Nach 5 Minuten wurden rasch auf einmal 6 Grm. Oel injicirt. Momentan dehnte sich das rechte Herz sehr stark aus, es traten rasch hintereinander eine Anzahl flacher Contractionen des ganzen Herzens ein, ohne dass die rechte Hälfte dabei vollständig entleert wurde, und die Lungen wurden auffallend blass und voluminös. Die raschen und unvollständigen Herzcontractionen wurden nach und nach wieder kräftiger und langsamer, und 5 Minuten später war keine Unregelmässigkeit derselben mehr vorhanden. Die Lungen dagegen collabirten beim Exspirium nicht mehr so vollständig wie vor Beginn der Operation und blieben blass. Zehn Minuten nachher neue und rasche Einspritzung von 12 Grm. Oel. Die gleichen Erscheinungen wie vorher traten auf und verschwanden. Man sah zu Anfang, wie besonders das durchscheinende rechte Herzohr sich mit Oel füllte, und wie dasselbe bald wieder durch nach und nach ausgiebiger werdende Herzcontractionen entleert wurde. Die Lungen wurden noch blasser, stellenweise traten gelblichweisse Flecken an ihrer Oberfläche auf, und ihre Ränder deckten von den Seiten her das Herz immer mehr. Dasselbe war selbst bei starken Exspirationen noch zum Theil von ihnen bedeckt. Nachdem wieder, nach 7 Minuten, die Herzaction völlig normal geworden war, wurde das Thier durch Aussetzen der künstlichen Athmung getödtet, die zu- und abführenden Gefässe des in reger Pulsation begriffenen Herzens und der nur wenig collabirten Lungen unterbunden und diese herausgenommen. Der linke Ventrikel stand nach 2 bis 3 Stunden still, machte aber noch mehrere Stunden nachher auf starke Reize Contractionen, der rechte und beide Vorhöfe schlugen noch nach 7 Stunden und ganz zuletzt war es der Sulcus atrioventricularis, welcher sich allein noch contrahirte. Die Coronarvenen enthielten reichlich grosse Oeltropfen, die Herzcapillaren waren zum Theil völlig mit Oel injicirt, fast in keiner fehlte ein Embolus.

Die Lungen waren blassziegelroth, nur stellenweise etwas dunklere rothe Flecken zeigend, wenig collabirt, an keiner Stelle ödematös, enthielten weder an der Oberfläche, noch im Inneren Ekchymosen. Ihre Capillaren, kleineren und kleinsten Arterien waren grösstentheils strotzend mit Fett gefüllt. Die Blutmenge im rechten Vorhof war mehr als doppelt so gross, wie in den drei anderen Höhlen zusammen, sehr stark Fett enthaltend, und zwar im linken Herz und der Lungenvene ebenfalls schon.

21. Versuch. Einem Frosch wurde das Herz durch Kreuzschnitt blossgelegt, die Lappen zurückgeschlagen und dann in die untere Hohlvene Oel injicirt. Während der Einspritzung der ersten 8 Tropfen füllte sich das Herz, wurde enorm ausgedehnt, so dass es ganz dünnhäutig erschien. Es stand einen Augenblick still, dann aber begann es mit oberflächlichen Contractionen, die nach und nach immer ausgiebiger wurden, das Oel innerhalb zwei Minuten in die Lungenarterie zu treiben. Hierauf schlug es in normaler Weise weiter. Noch mehrere Mal wurde in kurzen Pausen je 5 bis 10 Tropfen Oel injicirt und jedesmal wiederholte sich der gleiche Vorgang, und selbst die fünfte Einspritzung wurde ebenso wie die erste durch das Herz in den kleinen Kreislauf getrieben. Das gleiche Experiment wurde an weiteren Fröschen wiederholt und dabei die gleichen Beobachtungen gemacht.

22. Versuch. Drei Fröschen wurde je 1 Grm. Oel in den Lymphsack gespritzt, die Thiere nach 4 Stunden getödtet und die Herzen bloss-

gelegt. Drei gesunde Frösche von etwa gleicher Grösse wurden ebenfalls decapitirt und ihre Herzen frei präparirt.

Die Herzen der Thiere, welchen Oel injicirt worden war, schlugen ebenso lange, wie die der gesunden. Diesen Versuch wiederholte ich noch öfters, ohne jemals einen schädlichen Einfluss des Fettes auf die Herzthätigkeit constatiren zu können.

Im 20. Versuche sahen wir, trotz der grossen Menge sehr rasch eingespritzten Oels nur ganz vorübergehende, offenbar rein mechanisch, durch die augenblickliche Ueberfüllung des rechten Herzens hervorgerufene Störungen der Herzthätigkeit auftreten. Dass diese schon bei geringen Oelmengen auftretenden Störungen bei grösseren Mengen nicht in ähnlicher Weise, wie bei Einspritzung grösserer Mengen Luft, einen Herztod herbeiführten, ist wohl in dem verschiedenen Aggregatzustand und der dadurch bedingten differenten Zusammendrückbarkeit des Oels und der Luft zu suchen. Beide sind specifisch leichter als Blut und schwimmen deshalb im Herzen oben auf; während aber die Luft bei jeder Systole sehr stark comprimirt wird und deshalb nur sehr schwer und zum grössten Theil gar nicht in die grossen Gefässe getrieben wird, wird das nicht comprimirbare Oel mit derselben Leichtigkeit wie das Blut aus dem Herzen fortgeschafft. Die Störungen, welche durch den Oeleintritt in das Herz verursacht werden, sind nur in der vermehrten Flüssigkeitsmenge, welche das Herz auf einmal aufnehmen muss, zu suchen.

Im 20. und 22. Versuch waren sehr reichliche Embolien der Herzcapillaren entstanden, und besonders im ersteren waren ausserdem noch die Coronarvenen von zahlreichen Oeltropfen erfüllt, und trotzdem war keine Herzparalyse eingetreten. Deshalb glauben wir den von Bergmann aufgestellten Satz in der Weise abändern zu müssen:

„Der baldige Tod bei Fettembolie ist weder allein noch theil-"
„weise durch Lähmung der Herzaction bedingt, überhaupt übt"
„reines Fett keinen störenden Einfluss auf dieselbe aus."

Welche Störungen bewirkt ferner das Fett in den Lungen?

Aus dem im einleitenden Theil Angeführten haben wir gesehen, dass in Bezug auf diesen Punkt sich zwei Ansichten entgegen stehen. Während ein Theil der Autoren im Fett einen Entzündungserreger sieht, betrachten es die anderen als durchaus indifferent für Entzündungsvorgänge.

Bei unseren folgenden Versuchen haben wir deshalb einen Unterschied zwischen solchen gemacht, welche mit ganz reinem Fett unter

antiseptischen Cautelen angestellt wurden, und anderen, bei denen inficirtes Fett zur Injection ohne diese Vorsicht genommen wurde. Ein weiterer Unterschied ist dann zwischen einer Fettaufnahme aus einem im Körper befindlichen, freies Fett enthaltenden Herde und der Einbringung des Fettes vermittelst einer Spritze zu machen.

23. Versuch. Weisses, 5 Pfd. schweres, männliches Kaninchen, bekam durch eine Spritze mit haarfeiner Canüle 4,5 Grm. Ochsenmarkfett in die rechte Schenkelvene injicirt, und zwar unter sehr geringem Druck, dass etwa jede Minute 2 bis 3 Tropfen ausflossen. Das Thier war während der Einspritzung etwas unruhig und athmete scheinbar nur zu Ende des Versuches etwas rascher. Temperatur vor der Injection 38,5, 2 Stunden nachher 37,8, nach 4 Stunden 36,2, nach 6 Stunden 35,7, nach 8 Stunden 35,5, nach 16 Stunden 37,4, nach 24 Stunden 38,2, nach 36 Stunden 38,6, nach 48 Stunden 38,4 und dann normal bleibend, bis es nach 54 Stunden getödtet wird. Section sofort:

Herz, rechte Hälfte, hochgradig durch fetthaltiges Blut ausgedehnt, die linke fast leer, aber ebenfalls flüssiges, fetthaltiges Blut enthaltend.

Lungen wenig collabirend, gleichmässig ziegelroth, und nur an zwei Stellen der rechten Spitze etwas dunkler rothe, stecknadelkopfgrosse Punkte unter der Pleura zeigend. Auf Durchschnitten das Messer fettig beschlagend, etwas derber wie normal. Die zwei dunkleren Punkte setzten sich nicht in die Tiefe fort. Ausser diesen war kein Infarct oder eine Blutung vorhanden, ebenso fehlte Oedem. Mikroskopisch: Sehr reichliche Fettembolie der Capillaren und kleinsten Arterien, die gleichmässig durch die Lungen verbreitet war. Die beiden Ekchymosen entsprachen kleinen Infarcten, deren ursächliche Emboli leicht zu sehen waren. Eine Entzündung war nirgends vorhanden. Die Alveolen erschienen durch die stark ausgedehnten Capillaren, die strotzend mit Fett gefüllt waren, in ihrem Lumen bedeutend verkleinert. Sie zeigten an einzelnen Stellen kleinere Rundzellen, welche in Verfettung begriffen waren, als Inhalt. Die den beiden Infarcten entsprechenden Alveolen waren mit Blut gefüllt, in dem sich Elemente der Wandung nicht erkennen liessen. Die an diese Alveolen angrenzenden mit Fett gefüllten Capillaren erschienen abgeplattet.

Nieren blutreich, ihre Glomeruli und deren Vasa afferentia waren mehr oder weniger voll Fett, in den Capillaren aber nur spärliche Emboli.

Von den übrigen Organen waren noch das Herzfleisch, Leber, Milz, Darmwände und Mesenterialcapillaren besonders reich an Fettembolien, zeigten aber sonst keine Veränderungen.

24. Versuch. Grosses, 5 Pfund schweres Kaninchen erhält rasch 4 Grm. Ochsenmarkfett in die linke Jugularvene injicirt. Das Thier war anfangs unruhig, dann lag es ganz ruhig da bis gegen Ende der Operation, wo es plötzlich sehr unruhig wurde und nach einigen tiefen seufzenden Inspirationen starb.

Section 5 Minuten später:

Herz, rechte Hälfte sehr stark ausgedehnt, nur oberflächliche Contractionen machend, die linke kleiner, sich kräftiger contrahirend. In beiden Hälften flüssiges, ziemlich dunkles Blut ohne Gerinnsel, rechts sehr viel und fetthaltiges, links nur wenig, ohne sichtbare Fetttropfen. In der

unteren Hohlvene schwammen ebenfalls einige Fetttropfen auf dem flüssigen Blute.

Lungen nur wenig collabirend, blass ziegelroth, an einzelnen Stellen fast weiss, ohne Ekchymosen. Auf Durchschnitten ziemlich trocken und überall lufthaltig, das Messer stark mit Fett beschlagend. An einer Stelle des rechten mittleren Lappens befand sich ein wallnussgrosser, schwarzrother Herd mit gekörnter Schnittfläche. Mikroskopisch sah man dasselbe wie im vorigen Versuch. Der Herd stellte sich als ein Bluterguss durch Zerreissung der Gefässe in Folge der Injection dar und enthielt zahlreiche grosse Fetttropfen und Blut im theilweise zerrissenen Gewebe, welches letztere man besonders nach Abschwemmen der Blut- und Fetttheile sah.

Leber, Nieren und Unterleibsorgane sehr mit dunklem Blut überfüllt, in der Leber reichlich Cysticercen.

Gehirn enorme venöse Hyperämie, besonders der Meningen und Rindensubstanz, aus der auf Durchschnitten zahlreiche Bluttropfen hervortreten, zeigend. Ausgedehnte Fettembolie des Gehirns, Rückenmarks und ihrer Häute vorhanden.

25. Versuch. Kaninchen, 2,5 Pfd. schwer, erhielt durch das Foramen nutritium der Tibia 2 Grm. Oel in die Markhöhle injicirt, nachdem vorher durch einen Bohrer das Mark etwas zerstört worden war. Nach 3 Tagen wurde das Thier getödtet. Die Section ergab:

Lunge von eigenthümlich fleckigem Aussehen, blass ziegelroth mit zahlreichen dunkelrothen Flecken, welche scharf abgegrenzt waren. Auf Durchschnitten sah man das ganze Gewebe ziemlich gleichmässig mit dunkeln Partien durchsetzt, welche meist linsen- bis erbsengross, rundlich oder mehr keilförmig waren. Während das hellere Gewebe trocken und lufthaltig war, enthielten sie keine Luft und waren trocken und etwas körnig. Unter dem Mikroskop ein ähnliches Bild, wie in Versuch 23 vorhanden, nur viel ausgesprochener.

Das Gehirn, Rückenmark und die Meningen zeigten ziemlich reichliche Fettembolien, röthliche Cerebrospinalflüssigkeit und reichlich rothe Blutzellen in den perivasculären Räumen und Ventrikeln, aber keine Ekchymosen.

Herz, Leber, Milz und Nieren bieten die bekannten Veränderungen im makro- und mikroskopischen Bilde.

26. Versuch. Graues, 2,5 Pfd. schweres Kaninchen erhielt dreimal je 10,0 Grm. Oel in die Bauchhöhle in Zwischenräumen von je 2 Tagen eingespritzt. Die Temperatur fiel beim ersten Mal um 4° in 8 Stunden, beim zweiten Mal in 10 Stunden um 3,7°, beim dritten Mal in 8 Stunden um 4,1°, um jedesmal in etwa gleicher Zeit wieder zur Norm zurückzukehren. Am 9. Tage wurde das Thier, an welchem nie Störungen von Seiten des Respirations- oder Verdauungsapparates beobachtet worden waren, todt im Stall gefunden.

Die Lungen zeigten analoge Veränderungen wie im vorhergehenden Versuch, nur waren die Infarcte viel reichlicher und meist noch grösser. In jedem Alveolus waren fast regelmässig zwei bis drei verfettete Epithelien vorhanden, und sämmtliche Gefässe letzter und vorletzter Ordnung waren wie mit Fett injicirt, dabei von Oedem keine Spur vorhanden.

Die Milz hatte ähnlich wie in den Versuchen 23—26 hochgradige

Embolien. Die interpulpösen Räume waren theils zur Hälfte mit Fett gefüllt, und die Zellen der Pulpa, besonders aber die lymphoiden, enthielten reichlich Fettkörnchen resp. Tröpfchen.

In den Nieren fanden sich einzelne Glomeruli mit Fett gefüllt, ebenso die zuführenden Gefässe, der grösste Theil der Gefässknäuel aber war mit lackfarbigem Blute erfüllt und zeigte nur Spuren von Fett, dagegen waren reichliche Emboli in den Capillaren um die geraden Harnkanälchen.

Die Leber enthielt reichlich Emboli, besonders in der Peripherie der Acini, während das Centrum fast frei war. Auch hier fiel mir die ungleich reichlichere Füllung der Leberzellen mit Fettkörnchen an den Stellen, welche mehr Embolien zeigten, auf.

Das Herz war rechts viel stärker gefüllt, in der Musculatur des rechten Ventrikels zwei bis drei fast erbsengrosse Hämorrhagien und zahlreiche Ekchymosen im Pericardium viscerale.

Herzfleisch, Gehirn, Rückenmark etc., die Körpermusculatur und die Darmwände zeigten enorme Fettmengen in den Gefässen. Die Cerebrospinalflüssigkeit war roth gefärbt und vermehrt.

27. Versuch. Zur Controle wurden noch zwei Kaninchen von gleichem Gewicht, wie das vorhergehende behandelt. Das eine wurde am Tag nach der dritten Injection todt im Stalle gefunden, das andere am vierten Tage nach derselben getödtet. Beide beobachtete ich täglich mehrere Mal, ohne nur die geringste Respirationsstörung oder Unlust zum Fressen zu bemerken. Bei der Obduction waren die gleichen Veränderungen wie bei dem vorhergehenden Thier zu sehen, reichlich Infarcte in den Organen, nirgends Entzündungserscheinungen. — Die Glomeruli der Nieren waren bei dem am siebenten Tage gestorbenen Thiere mit Blut und nur mit einzelnen Fetttropfen gefüllt, bei dem am elften Tage durch Verblutung getödteten dagegen durch enorme Fettmengen ausgedehnt.

Im Gehirn beider Thiere die Venen der Pia sehr stark gefüllt, und dadurch eine bis ins feinste gehende Gefässinjection vorhanden. Auf Schnitten traten zum Theil grosse und sehr viele Bluttropfen über das Gewebe hervor, und bei dem am siebenten Tage todt gefundenen waren ausserdem noch eine Anzahl capillärer Apoplexien vorhanden, welche meist in der Rinde der grossen Hemisphären, einzelne aber auch im rechten Sehhügel und Corpus striatum sassen. Dabei waren die kleinsten Arterien und Capillaren strotzend voll Fett. — Aehnliche Befunde im Rückenmark.

28. Versuch. Kleiner Pinscherhund, 3/4 Jahr alt, 11 Pfd. schwer, bekam am 18. Januar 1878 6,0 Grm. Ochsenmarkfett in die rechte Schenkelvene injicirt. Weder während, noch nach der Operation waren abnorme Symptome bemerkbar, schon eine Stunde nachher nahm das Thier reichlich Nahrung zu sich. Temperatur vor der Injection um 12 1/2 Uhr 38,8, um 2 1/2 Uhr 38,0, um 4 1/2 Uhr 37,3, um 6 1/2 Uhr 36,1, um 8 1/2 Uhr 37,2, um 10 Uhr 38,0. Am 19. Morgens 39,1, Abends 38,9 und dann dauernd normal bleibend.

Am 17. Februar erhielt dasselbe Thier 8 Grm. Oel, welches mit Zinnober verrieben worden war (1 : 5), in die linke Schenkelvene eingespritzt. Keine Erscheinungen von Seiten des Respirationsapparates. Abends fror das Thier sehr stark und nahm keine Nahrung zu sich, war aber am folgenden Tag wieder völlig hergestellt. Temperatur während der Injection

um 10½ Uhr 38,7, um 1 Uhr 39,8, um 3 Uhr 39,6, um 5 Uhr 39,5, 7 Uhr 39,5, 9 Uhr 39,6. Am 18. Morgens 7½ Uhr 39,2, Abends 8 Uhr 38,3; am 19. Morgens 8 Uhr 38,5 und von da an normal bleibend.

Am 15. März bekam der gleiche Hund eine Injection von 10 Grm. Oel in die linke Armvene. Während der Einspritzung etwas Dyspnoe und rascheres Athmen, sofort nach dem Losbinden aber wieder normale Respiration. Das Thier war am Nachmittag traurig, kauerte still in einer Ecke und fror Abends ziemlich lange, obgleich es im geheizten Local war, war anderen Morgens aber wieder munter. Temperatur während der Operation um 11½ Uhr 39,0, um 2½ Uhr 39,2, um 5 Uhr 38,4, 7 Uhr 37,1, 9 Uhr 36,3. Am 16. Morgens 8 Uhr 38,0, Mittags 12 Uhr 38,4, Abends 39,0, dann normal bleibend.

Am 2. April wurden dem Thier, das jetzt 12,5 Pfd. wog, also trotz der verschiedenen Operationen sehr zugenommen hatte, in die rechte Armvene 29—30 Grm. Oel injicirt. Temperatur 38,3. Nachdem sehr langsam, etwa in Zeit von 20 Minuten, 20 Grm. ohne jede sichtbare Störung von Seiten der Respiration oder Circulation eingespritzt worden waren, wurde etwa eine Viertelstunde pausirt, ohne dass Aenderungen im Allgemeinbefinden des Thieres zu bemerken waren. Dann wurde noch der Rest des Oels injicirt. Sofort erweiterten sich die Pupillen ganz enorm, es trat grosse Unruhe, hochgradige Blässe der sichtbaren Schleimhäute und Urin- und Kothabgang ein. Losgebunden fing der Hund an stark zu speicheln, und zwar zähen, dicken Schleim, keine seröse Flüssigkeit, lag anfangs ganz ruhig und war hochgradig dyspnoisch, die Respiration flach, unregelmässig, 76—80 in der Minute. Nach 7 Minuten Respiration 64—68, von gleicher Qualität, das Thier lag mit den vorderen Extremitäten wie gelähmt da, machte aber mit den hinteren Zwangsbewegungen, es bewegte sie stossweise, wie wenn es laufen wollte und wedelte mit dem Schwanze. Nach 12 Minuten Respiration 48, auf Anrufen spitzt es die Ohren, hob sogar mit grosser Anstrengung den Kopf. Die linke Pupille verengert sich etwas, während die rechte reactionslos und weit blieb. Die Temperatur 38,5, die Respiration rein ohne Geräusche. Nach 17 Minuten winselte der Hund öfter, die Respiration betrug zwischen 52 und 64. Nach 20 Minuten erhob er sich schwer, fiel aber stets wieder hin. Erst nachdem er an die Wand gelehnt war, blieb er schwerfällig stehen und versuchte nach einiger Zeit zu laufen. Er setzte dabei die Vorderpfoten fortwährend übereinander und machte ausgesprochene Drehbewegungen. Plötzlich, nachdem er etwa 2 Minuten lang drehend herumgelaufen war, fiel er schwer hin, machte mit den Hinterbeinen kurze Zeit Zwangsbewegungen und lag dann lange absolut ruhig da. Nach 1 Stunde, um 1½ Uhr hatte er eine Temperatur von 37,6 und 44—48 Athemzüge. Auf Anrufen erhob er sich wieder, wedelte, spitzte die Ohren, lief umher und zwar ebenso wie vorher, drehend und die Vorderbeine stets übereinander setzend. Seine Pupillen waren immer noch ungleich erweitert, die rechte mehr und reactionslos. Nach dem Messen der Körperwärme lief er schwankend und sich drehend in den Stall, fiel schwer hin und lag dann, bei jeder Exspiration wie im Traum knurrend, mit weit offenen Augen da, kaum beim Anrufen die Ohren spitzend oder wedelnd. Um 3 Uhr Temperatur 36,2, Respiration 62; er lag ruhig da, wedelte auf Anrufen, ohne sich zu erheben.

Pupillen wie vorher. Um 5 Uhr Temperatur 35,4, Athmung sehr ungleich, einmal rasch, 60—70, dann wieder sehr langsam, nur 20 in der Minute, mit keuchendem Exspirium. Aufgerichtet konnte er nicht mehr stehen, sondern fiel mit weit ausgespreizten Vorderbeinen hin. Alle 6 bis 10 Minuten heulte er laut und anhaltend wie krampfhaft. Auf den Lungen war ausser der wechselnden Intensität des normalen Vesiculärathmens nichts Abnormes, wie etwa Rasseln u. s. w. zu hören. Weite, rechts gar nicht, links kaum reagirende Pupillen. Zuweilen Zwangsbewegungen oder auch tetanische Streckkrämpfe mit den Hinterbeinen. Bis dahin konnte ich mit dem Katheter, den ich öfters angelegt hatte, keinen Tropfen Urin erhalten, der Penis wurde deshalb mit einem, um die Corona glandis umgelegten Seidenfaden abgebunden.

Um 5½ Uhr Temperatur 34,8, Respiration sehr langsam und unregelmässig, manchmal 1 Minute lang aussetzend, auf zehn bis zwölf flache rasche Athemzüge folgte ein tiefer, welchem dann eine mehr oder weniger lange Pause nachkam (Stokes'sches Phänomen). Der Herzschlag, welcher vorher so rasch gewesen, dass man ihn nicht zählen konnte, ziemlich kräftig, aber unregelmässig und aussetzend, etwa 80 in der Minute. Die Athmungspausen konnten durch Reflexreize, wie Berühren der Cornea, besonders aber Kitzeln im äusseren Gehörgang u. s. w. aufgehoben resp. abgekürzt werden. Auf sehr lautes Anrufen spitzte er noch die Ohren und knurrte, bewegte die Augenlider müde, der Bulbus blieb dabei bewegungslos, beide Pupillen jetzt reactionslos, ebenso konnte der Kopf nicht mehr erhoben werden. 6 bis 7 Uhr: Die Herzthätigkeit wurde immer unregelmässiger und langsamer, 24 bis 40 in der Minute, sehr wechselnd aber kräftig, Pupillen wie vorhin, enorm weit und absolut reactionslos, der ganze Körper gelähmt. Reflexerregbarkeit sehr verschieden herabgesetzt, Stiche und Schnitte bis zum Hals hinauf wurden nicht mehr gefühlt, nur Stiche in die Nase, in den äusseren Gehörgang und an einigen anderen Stellen des Kopfes riefen leichtes Zucken der Ohren hervor. Temperatur sehr rasch fallend, kurz vor 7 Uhr 32,4. Auf sechs bis acht flache Athemzüge folgte ein tiefer, seltner umgekehrt, dann eine längere 2—5 Minuten lange Pause, so dass es fortwährend schien, als ob das Thier eben verendet wäre, aber auf Stiche in den äusseren Gehörgang erfolgte regelmässig wieder eine laute, knurrende In- und Exspiration, zuweilen sogar ein lautes Aufheulen, das ½—1 Minute andauerte.

Von jetzt an bis 12 Uhr Nachts blieb dieser Zustand ein dauernder und änderte sich kaum merklich. Nur die Herzthätigkeit nahm immer mehr ab, um 10 Uhr waren nur etwa 6 und 8 Herzschläge zu zählen, ebenso die Temperatur, die schliesslich auf 32,0 blieb. Das krampfhafte Aufheulen erfolgte immer seltener und gegen 12 Uhr trat der Tod ein. Section 10 Stunden nachher:

Herz rechts sehr stark gefüllt mit flüssigem, stark ölhaltigem, fast schwarzbraunem Blute, links contrahirt, aber ebenfalls geringe Mengen ähnlich beschaffenes Blut enthaltend. Blutmenge im rechten Vorhof 28, im rechten Ventrikel 21, im linken Vorhof 11, im linken Ventrikel 2 Grm. Die Coronarvenen waren sehr stark mit deutlich fetthaltigem Blute gefüllt. Die Musculatur zeigte starke venöse Hyperämie. Auf dem Pericard waren viele, bis stecknadelkopfgrosse Ekchymosen zu sehen.

Pleura vereinzelte Ekchymosen zeigend. Lungen: In den Bronchien und der Trachea kaum eine Spur sehr zähen Schleimes; in der Pulmonalis und ihren Aesten reichlich fetthaltiges Blut. Beide Lungen blass ziegelroth, reichlich mit rundlichen, stecknadelkopf- bis linsengrossen, blaurothen Flecken besetzt, an der Basis und den Rändern der unteren Lappen sehr blutreich und gleichmässig dunkelroth. Auf Schnitten ziemlich trocken, ganz dicht von rundlichen und keilförmigen, dunkelrothen Herden durchsetzt, die besonders eng nach der Oberfläche zu standen; nur aus den blutreicheren Stellen der Unterlappen entleerte sich etwas schaumige Oedemflüssigkeit. Die Infarcte waren meist trocken, körnig.

Leber gleichmässig braunroth, auf der Schnittfläche sehr blutreich und eigenthümlich ungleiche fleckige Hyperämien zeigend.

Milz sehr blutreich, Pulpa weich, auf Durchschnitten stellenweise deutlich Fetttropfen.

Nieren sehr dunkel, auf dem Schnitt traten die Pyramiden besonders blauroth hervor, das Gewebe derb. In der Rinde der rechten Niere waren drei bis vier traubenkerngrosse, sehr harte, trockene, dunkelblaue Herde vorhanden.

Gehirn und Rückenmark sehr blutreich, die Venen der Meningen strotzend gefüllt, auf der Schnittfläche der Marksubstanz traten zahlreiche dunkle Blutpunkte hervor. Im Stirntheil der rechten Hemisphäre war ein etwa bohnengrosser röthlicher Herd und in dessen Umgebung zahlreiche punktförmige Ekchymosen. Die Cerebrospinalflüssigkeit war blutig gefärbt. Im unteren Theil des Hals- und im Brustmark fanden sich ein grösserer und zwei kleinere rothe Erweichungsherde.

Die Darmvenen waren sehr stark gefüllt.

In der Blase war kein Tropfen Urin enthalten, ihre Schleimhaut zeigte zahlreiche Ekchymosen.

Mikroskopisch enthielten die kleineren und kleinsten Zweige der Lungenarterie colossale Oelemboli. Sowohl die frischen, als auch die in Alkohol und Chromsäure gehärteten Präparate zeigten gleiche Befunde, nirgends Entzündung oder deren Producte. Schnitte durch die Infarcte liessen ausser colossalen Fettembolien die enorm durch rothe Blutkörperchen ausgedehnten Alveolen erkennen. Nach der Peripherie hin waren einzelne Alveolen durch, theils mit Blut, theils mit Fett gefüllte Capillaren vereinigt. Nur selten sah man hier und da einzelne grosse blasskörnige Zellen in ihnen. Sehr häufig lagen die ausgetretenen rothen Blutzellen um kleinste Venen gruppirt. Hier gelang es auch mehrere Mal abgestossene Alveolarepithelien, umgeben von zahlreichen Wanderzellen, liegen zu sehen. An den atelektatischen Stellen der Unterlappen war ein ganz anderes Bild. Die Alveolen waren leer oder in einzelnen Stellen, besonders nach den Lungenrändern zu, mit Oedemflüssigkeit gefüllt, dagegen waren die Capillaren zum Theil mit Fett, grösstentheils aber mit dunkelrothem Blut voll. Aeltere Infarcte waren nicht vorhanden, auch war nur an zwei Stellen, an denen makroskopisch gelbe Streifen sichtbar waren, körniger und krystallinischer Blutfarbstoff nachweisbar. Der Zinnober lag hier und da im interalveolären Bindegewebe.

In der Leber waren in einzelnen Abschnitten die Gefässe in der Peripherie der Acini sehr reichlich mit Fett embolisirt.

Die Milz bot wieder sehr schön das schon öfter erwähnte Bild, reichliche Oeltropfen in den Bluträumen der Pulpa und Capillarembolien.

Die Nierenglomeruli waren theilweise strotzend mit Fett gefüllt und dadurch ums Drei- bis Vierfache grösser wie normal, dazwischen waren häufig noch enge und stark comprimirte, mit Blut gefüllte Schlingen. Ihre zuführenden Gefässe waren regelmässig voller Fett, und die Harnkanälchen, besonders aber die Anfangstheile derselben enthielten mehr oder weniger oft vereinzelte der besprochenen emulgirten Fettkörnchen.

Im Gehirn und seinen Häuten war ein grosser Theil der Capillaren mit Oel gefüllt, besonders deutlich in der Umgebung der Ekchymosen. Das Rückenmark enthielt sehr viele embolisirte Gefässe, besonders in den erweichten Stellen. Darm-, Magen-, Blasenwand, Muskeln und Haut enthielten sehr reichliche Embolien.

Bei diesen Versuchen haben wir verschiedene Arten und Methoden der Fetteinfuhr in den Kreislauf gemacht, um zu sehen, ob die Technik einen Einfluss hat auf die Veränderungen, welche in der Lunge entstehen. Wir finden dabei langsame und rasche Injection grosser und kleiner Mengen mit der Spritze, theils in dem Herzen nahe gelegene, theils in entferntere Venen, ferner ist dabei Aufnahme durch die Knochenvenen und durch die Lymphgefässe vertreten. Ein Unterschied fällt uns sofort auf, dass rasche Injectionen schlechter vertragen werden, als langsame. Bei Einspritzungen unter starkem Druck in eine dem Herzen nahe Vene trat bei einer gleichen Oelmenge sofortiger Tod ein, bei welcher, wenn sie langsam in eine entfernte Vene injicirt wurde, kaum Veränderungen im Organismus zu finden waren. Nach rascher Einspritzung sahen wir trotz sofortigem Tod Blutungen im Lungengewebe, während sie nach langsamer Injection derselben Menge Oel fehlen, oder als Infarcte und erst nach einiger Zeit auftreten. Selbst sehr beträchtliche Mengen von Oel werden, wie wir ferner durch diese und durch die späteren Versuche constatiren konnten, viel besser vertragen, wenn sie durch die Venen oder Lymphbahnen auf natürlichem Wege aufgenommen werden, als kleinere Mengen, wenn sie selbst unter der grössten Vorsicht mit der Spritze injicirt werden. Bei genauerer Untersuchung aber finden wir, dass nach Einspritzungen von Fett viel reichlichere Emboli im Gehirn entstehen und auch in viel kürzerer Zeit, als bei der Fettaufnahme auf natürlichem Wege, und dass diese wohl die differenten Erscheinungen zum grossen Theil bewirken.

Die Verschiedenheit der Veränderungen, welche in den Lungen in Folge der Methode des Experimentirens vorkommen, sind nur sehr geringe, wenn nicht durch Gefässzerreissung, wie in Versuch 24, eine Blutung im Parenchym zu Stande kommt. Hier kommt es nur auf die Menge des in den Kreislauf gelangten flüssigen Fettes an.

Da bei langsamen Injectionen keine Gefässzerreissung zu Stande kommt, so können wir sie, wie ich glaube, einer auf dem natürlichen Wege entstandenen Fettembolie zur Seite stellen, und beide ohne grosse Fehlerquellen als in ihrer Einwirkung auf die Lungen gleich achten. Niemals, so verschiedene Injectionsmethoden angewendet wurden, sahen wir Entzündungserscheinungen auftreten.

In fast allen Versuchen fanden wir hämorrhagische Infarcte in mehr oder weniger reichlicher Anzahl. Worin lag der Grund, dass diese in einigen Versuchen fehlten?

Infarcte kamen zu Stande nach Injection mit der Spritze, nach Aufnahme durch die Knochenvenen und durch die Lymphbahnen der Bauchhöhle, wenn mindestens vom Beginn der Aufnahme bis zum Tode 12 Stunden verflossen waren. Die Infarctbildung kam nicht zu Stande, wenn die Thiere in kürzerer Zeit zu Grunde gingen. Es lieferte also auch die Fettembolie einen Beweis für die von Cohnheim entwickelte Ansicht, dass eine gewisse Zeit bis zur Diapedesis durch den Druck des rückläufigen Stroms vergeht.

In Versuch 28 fanden sich neben zahlreichen frischen Infarcten auch einzelne Residuen älterer. Sie zeigten aber keine Spur von Entzündung, sondern es fanden sich nur Pigmentkörner und -Schollen, welche hier und da von Protoplasma eingeschlossen erschienen, im interalveolären Gewebe. Sehr leicht waren hiervon die Zinnoberkörnchen, welche diese meist gehäuft liegenden Residuen von Infarcten begleiteten, zu unterscheiden.

Hieraus darf wohl der Schluss gezogen werden, dass „die Fett-“ „embolie in den Lungen stets dann Veranlassung zur Infarctbildung“ „gibt, wenn durch Verlegung einer genügend grossen Zahl von Ca-“ „pillaren in einem Bezirk eine so hochgradige Ischämie zu Stande“ „kommt, dass sie nicht mehr auf dem Capillarwege beseitigt wer-“ „den kann, und sobald die Capillarembolie nicht eine so allge-“ „meine ist, dass dadurch, oder auch aus anderen Gründen augen-“ „blicklicher Tod verursacht wird.“

Weiter darf man aus dem fast oder ganz spurlosen Verschwinden der Infarcte in so kurzer Zeit (3—4 Wochen), sowie aus dem Fehlen jeglicher Entzündungsvorgänge den Satz aussprechen, dass dass die Fettembolie zu den sogenannten blanden oder reizlosen Embolien gezählt werden muss.

Deshalb muss der Satz, welchen Wagner[14]) aufgestellt hat, dass nämlich die Fettembolie eine morphologisch nachweisbare Ursache der Pyämie sei, als unrichtig zurückgewiesen werden.

Der von Bergmann[17]) ausgesprochéne und bis jetzt noch nicht wiederholte Satz: „Bei der capillären Embolie durch einen so indifferenten Körper, wie das Fett, dürfte es nicht anders zur Entstehung des hämorrhagischen Infarctes kommen, als nach vorhergegangener Texturveränderung in den betroffenen Gefässen", stellt sich durch obige Experimente gleichfalls als falsch heraus. Nicht die Texturveränderung der Gefässwand ist es, welche die Infaretbildung verursacht, sondern die genügende Anzahl der Emboli und die dadurch hervorgebrachte Stagnation des Blutes und ihre Folgen bewirken sie. Ist ein Capillarbezirk nicht genügend durch Fetttropfen verstopft, so entsteht aber kein Infarct. Cohnheim und Litten[40]) haben für die Lunge bewiesen, dass, obgleich hier Endarterien vorhanden sind nicht durch jede Gefässverstopfung Infarcirung zu Stande kommt, weil die Capillaranastomosen, welche die Arteria pulmonalis mit den Arteriae bronchiales eingeht, sehr häufig dem betroffenen Parenchyme noch genügend Blut zuführen. Dieser Beweis war nothwendig für die Fälle, in denen grössere Aeste der Art. pulmonalis verstopft werden und in welchen durch einen oder nur wenige Pfröpfe eine Gewebspartie ausser Circulation gesetzt wird. Handelt es sich aber um capilläre Embolien, so muss zur Bildung eines Infarctes die bei Weitem grössere Anzahl der zuführenden Gefässchen verlegt werden, weil ja dann die Capillaranastomosen genau dieselbe Bedeutung für die Ernährung besitzen, wie die arteriellen Anastomosen eines grösseren Bezirks. Durch Verschluss einer Endarterie tritt Stagnation in ihren sämmtlichen Verästelungen ein, dagegen bedürfen wir einer sehr grossen Anzahl verschlossener Capillaren, um in unserem Falle einen nur annähernd ähnlichen Erfolg zu erzielen, weil durch zahlreiche, unter sich anastomosirende Haargefässe fast immer noch genügend Blut zugeführt wird. Aus diesen Gründen ist auch die von Riedel ausgesprochene Meinung, es handele sich bei Fettembolie stets um minime Infarcte, die sich in verschiedenen Entwicklungs- und Rückbildungsstadien befänden, nicht ganz richtig. Wie wir gesehen haben, ist die Bildung eines Infarcts nach Capillarembolien einzig und allein von der Anzahl der Emboli abhängig, vorausgesetzt, dass sie wenigstens einige Stunden lang fixirt bleiben. Werden nur wenig Haargefässe verlegt, so entsteht nicht einmal eine Circulationsstörung von Bedeutung, geschweige denn ein Infarct.

Wie verhält es sich nun mit dem Oedem der Lungen, welches von fast allen Beobachtern mit als Ursache des raschen Todes bei Fettembolie betrachtet wird? In keinem unserer zahl-

reichen Versuche, sei es durch Aufnahme des Fettes aus einem im Körper befindlichen Herde von freiem Fett durch die Blut- oder Lymphbahnen, sei es durch directe Injection in die Venen, fand sich bei der Section allgemeines Lungenödem vor. Nur nach wenigen Injectionen war partielles Oedem, oder auch vermehrte Flüssigkeitsansammlung in Pleura- oder Pericardialhöhle entstanden. Diese Resultate stehen theilweise im Gegensatz zu den bisherigen Annahmen.

Die Oedemfrage, welche durch die frühere rein physikalische Erklärung so plausibel und leicht lösbar erschien, ist in neuester Zeit, seitdem die Arbeiten von Heidenhain[66]), Runeberg[67]), Cohnheim und Lichtheim[68]) etc. bewiesen, dass die Wandungen der Capillaren sich bei der Filtration gegen Drucksteigerungen ganz anders verhalten, wie physikalische Membranen, und dass bei der Entstehung von Oedemen noch viele andere Factoren eine Rolle spielen, zu einem sehr schwer lösbaren Problem geworden. Lichtheim hat sehr schlagend bewiesen, dass Lungenödem durch Stauung im Gebiete der Arteria pulmonalis nicht entsteht. Er sah selbst nach Unterbindung von Dreiviertel und selbst fast aller Aeste derselben, dass erstens niemals Oedem, sondern der Tod durch Athmungsinsufficienz eintritt, und dass zweitens der Blutdruck im Körperkreislauf fast ganz unabhängig von dem in den Lungen ist. Schon hierdurch ist eigentlich bewiesen, dass es die Fettembolie der Lungencapillaren nicht sein kann, welche das zeitweilig auftretende Lungenödem verursacht.

Auch bedarf es nach Cohnheim und Welch[70]) des Verschlusses fast aller Lungenvenen, um Lungenödem zu erzeugen. Ebenso mussten sie beim Hunde sämmtliche Körperarterien bis auf eine Carotis oder eine Subclavia verschliessen, um Lungenödem zu bekommen. Alles dieses sind Ursachen, welche bei Fettembolie nicht vorkommen, ebenso wenig, wie ein relatives Missverhältniss zwischen der Leistung beider Ventrikel, durch welches es Welch ebenfalls gelang, Lungenödem zu erzeugen. Es muss hier noch mit einem anderen Factor, welchen wir nicht kennen und welcher bei den verschiedensten Krankheiten Lungenödem zu erzeugen im Stande ist, gerechnet werden. Uns erscheint es im höchsten Grade wahrscheinlich, dass das Lungenödem, das im Verlaufe einer Fettembolie auftritt, durch Reizung gewisser Centren vasomotorischer Nerven entsteht, deren Zustandekommen man sich ja leicht durch Embolie und folgende arterielle Anämie, also Sauerstoffmangel gewisser Bezirke des Centralnervensystems erklären kann. Allerdings dürften wir dann auch das Lungenödem bei Fettembolie nicht als directe Todesursache, aber auch ebenso wenig als Begleiter der Agonie auffassen.

Noch eine zweite Art der Erklärung für sein Zustandekommen wäre vielleicht in der durch die zahlreichen Capillarembolien verminderten Absonderung der wässerigen Secrete, besonders aber des Urins zu suchen. Wir haben gesehen, dass sich die Nierenglomeruli mit reichlichen Fettmengen verstopfen, und dass dadurch verminderte Urinsecretion, manchmal von Albuminurie begleitet, oft auch complete Anurie entsteht. Dass dadurch eine Hydrämie oder Urämie entstehen muss, in deren Verlauf ja auch Lungenödem auftreten kann, unterliegt wohl keinem Zweifel, aber die Causalmomente des Oedems sind uns hier ebenso unbekannt, wie überall.

Eine weitere Frage, wie lange das Fett in den Lungencapillaren fixirt bleibt, lässt sich nach diesen Untersuchungen nur in so weit beantworten, dass periodisch Fett im Urin auftritt, welches den sich wieder lösenden Fettembolis der Capillaren entstammt. Ob nun die Loslösung derselben in den Lungen zu gleicher Zeit, oder ob sie allmählich vor sich geht, und ob es zur Ausscheidung aus den Nieren erst einer gewissen Anfüllung der Glomeruli bedarf, müssen wir vorläufig dahin gestellt sein lassen.

Aus den Lungen geht das Fett wieder zurück in das linke Herz und von da in die Körperarterien und ihre Capillarausbreitungen in den Organen und Geweben.

Die Nieren zeigten ausser den oben geschilderten Veränderungen nur hier und da kleine Ekchymosen, die besonders deutlich unter der Kapsel auftraten. An einigen derselben war es mir möglich den Zusammenhang mit Fettembolien nachzuweisen, an anderen nicht. Ausserdem war in fast allen Nieren Stauungshyperämie, besonders des Marks, zu constatiren.

Grössere Infarcte von wirklicher Keilform sah ich nur einmal in Versuch 28. Sie stellten drei oder vier etwa traubenkerngrosse, dunkelblauschwarze, sehr harte, trockene, keilförmige Stellen dar, deren Basis nach der Oberfläche hin lag, und waren in der Rindensubstanz.

In der Leber fand sich ausnahmslos starke venöse Hyperämie, und dabei sehr oft reichliche Anhäufung von Fetttröpfchen in den Zellen an der Peripherie der Acini, oft aber ging auch diese Fettinfiltration der Zellen bis ins Centrum. Es erschien dann ein solcher Leberdurchschnitt gescheckt und ähnlich einer Fettmuskatnussleber. Dagegen war es mir nie möglich, die von Riedel[43]) angeführten Bilder, welche am meisten einer Hepatitis purulenta partialis entsprechen, zu finden. Es ist wohl ziemlich sicher anzunehmen, dass es sich dort um eine Embolie mit inficirtem Fett handelte.

Fettemboli fanden sich in der Leber oft sehr reichlich vor. Das in der Milz aufgestaute Fett gelangt durch die Milzvene und die Pfortader in die Leber. Ausserdem werden aber auch noch solche in den Capillaren der Arteria hepatica gebildet, und die Leber hat also eine doppelte Quelle für Fett.

Die Veränderungen in der Milz, welche schon eingehend beschrieben worden sind, lassen sich kurz zusammenfassen.

Regelmässig ist eine oft hochgradige Stauungshyperämie vorhanden, die sich aus den oft zahlreichen Pfortader-Capillarembolien erklärt. Meist waren daneben noch zahlreiche rundliche Hämorrhagien zu sehen, die sich makroskopisch als schwarzrothe Punkte sehr deutlich vom übrigen Gewebe absetzten. Grosse, mit blosem Auge sichtbare Oeltropfen und reichliche Embolien durchsetzten noch das ganze Parenchym, so dass ein ganz eigenthümliches Bild entstand. Viele Pulpazellen enthielten die schon beschriebenen Fetttröpfchen.

Das Gehirn und Rückenmark zeigte aber die wichtigsten Befunde. Die venösen Gefässe der Pia waren meist mit dunkelem Blute gefüllt, ebenso die Sinus, in denen es immer flüssig war. Die Arterien dagegen erschienen manchmal leer oder fast leer. Die Marksubstanz liess auf Durchschnitten reichlich Bluttröpfchen hervortreten, und in den perivasculären Räumen lagen häufig rothe Blutzellen in mehr oder weniger grosser Zahl. In einigen Versuchen (25, 26, 28 etc.) war Oedem in geringem Grade mit reichlicher Ansammlung seröser Flüssigkeit, manchmal sogar serös-blutiger, in den Ventrikeln vorhanden.

Erweichungsherde und capilläre Apoplexien fanden sich im Gehirn und besonders im Rückenmark nicht allzu selten (vergl. Versuch 28 etc.).

Die Emboli waren, besonders leicht und wohl auch am häufigsten in den Piagefässen, in der Tela und den Plexus chorioidei zu sehen. Sie fehlten in keinem Präparate, wenn auch sonst sehr wenig Embolien im Gehirn vorhanden waren. Im Versuch 39 waren ganze Bezirke, besonders auch einmal die Arteria corporis striati, mit Oel ausgegossen.

Die Magen- und Darmwände, in mehreren Fällen auch die der Blase zeigten meist mehr oder weniger reichliche Embolien und capilläre Apoplexien, ebenso die Gefässe der Chorioidea und Retina, der Herz- und Körpermusculatur, der Haut etc., ohne dass ausserdem irgend erhebliche pathologische Processe sich abgespielt hätten.

Ueber den Ursprung und die Wege des Fettes im Orga-

nismus ist nach den früheren Untersuchungen Folgendes als feststehend zu betrachten:

Finden sich bei Fettembolie neben dem flüssigen Fette Detritusmassen, Cholestearinkrystalle, Kalkkrystalle, Bacterien u. s. w., so handelt es sich um sogenannte „gemischte Embolien". Der Embolus stammt dann entweder aus zerfallenen Thromben oder aus Atheromherden, welche in das Gefässlumen durchgebrochen sind. Das Fett hat in diesen Fällen nur eine nebensächliche Bedeutung.

Soll eine reine Embolie entstehen, so müssen klaffende Gefässlumina vorhanden sein, damit aus einem fettreichen Theile freies Fett in grossen Tropfen eindringen könne. Es muss ferner eine Vis a tergo vorhanden sein, welche das Fett in die Gefässöffnungen hineintreibt.

Während diese Bedingungen bei Verletzungen des Knochengewebes ausgiebig vorhanden sind, ist für die Weichtheile, sowie für freies Fett in den Körperhöhlen noch nicht genügend festgestellt, ob aus ihnen und auf welchem Wege Fettembolien stattfinden können. Durch die folgenden Experimente suchen wir diese letzteren Fragen zu beantworten und die erstere zu bestätigen.

29. Versuch. Zwei Fröschen wurden beide Oberschenkel, beide Unterschenkel und beide Vorderarme gebrochen und nach einer Stunde die Zunge unter dem Miskroskop (Zeiss AA, Ocular 3) betrachtet. Es zeigte sich, dass mit Ausnahme der zwei bis drei Hauptstämme, sämmtliche Arterien und Capillaren embolisirt waren. Das Fett füllte die kleineren ganz aus und war in den grösseren in Form einzelner Tropfen zwischen den meist ruhenden Blutsäulen zu sehen. Der Urin war fettfrei. Nach einem Tage war ein ähnlicher Befund zu constatiren. Nach 48 Stunden war der Urin stark fetthaltig, und in der Zunge, deren Kreislauf sich zum Theil wieder hergestellt hatte, sehr viel weniger Emboli. Am 12. Tage gingen die Thiere, zugleich mit mehreren anderen gesunden im gleichen Glase, ohne erklärbare Ursache zu Grunde.

In den Lungen waren noch sehr reichliche Fettembolien vorhanden, ebenso waren die Nierenglomeruli stark damit gefüllt. In Leber, Milz u. s. w. die gleichen Bilder, wie nach Resorption vom Lymphsacke aus.

Hierher ist dann ferner Versuch 4 zu stellen.

30. Versuch. Graues und schwarzes Kaninchen vom gleichen Wurf, erhielten je 10,0 Grm. Oel unter die Haut der rechten Brustseite injicirt, dann wurde durch die Stichöffnung ein Tenotom eingeführt, damit mehrere grosse Schnitte durch die Muskeln gemacht und dann die Stellen tüchtig geknetet. Am folgenden Tage wurde an der linken Brustseite beider Kaninchen die gleiche Operation wiederholt, am 3. Tage am rechten Oberschenkel, mit dem Unterschied, dass zugleich während der Oeleinspritzung die Muskelschnitte gemacht wurden. Am 4. Tage wurde letzterer Ver-

auch am linken Oberschenkel, am 5. und 6. Tage an den Oberarmen beider Thiere wiederholt. Am 10. Tage wurde das graue, am 14. Tage das schwarze Kaninchen durch Eröffnung der Carotiden getödtet. Bei beiden fand sich das Oel noch in grösserer Menge unter der Brusthaut, dagegen nur sehr wenig unter der Haut der Extremitäten. Fettembolien waren nur spärlich und sehr vereinzelt in den Lungen und den Plexus chorioidei beider Thiere.

31. Versuch. Graues, 4 Pfd. schweres Kaninchen wurde aufgebunden, ihm im dritten rechten Intercostalraum die Pleura vorsichtig blossgelegt und eine kleine Oeffnung in dieselbe gemacht. Nachdem 10 Grm. Oel in die geöffnete Pleurahöhle gebracht waren, wurde die Wunde exact durch Nähte vereinigt. Die Operation wurde unter strengster Antisepsis gemacht. Das Thier war munter, frass sofort wieder, athmete zwar etwas schneller, zeigte aber kaum Respirationsstörungen und hustete nur einige Mal. Abends war die Temperatur 37,1, während sie vor der Operation, um 12 Uhr Mittags, 39,2 betragen hatte. Anderen Morgens wurde es todt im Stall gefunden. Der Sectionsbefund stimmte ganz mit dem in Versuch 26 überein, in welchem das Oel in die Bauchhöhle gebracht worden war, nur dass in Gehirn, Leber und Lungen die Embolien nicht so reichlich, dagegen sehr zahlreich in Milz und Nieren waren.

32. Versuch. Schwarzes Kaninchen, vom gleichen Wurf, wie das vorhergehende, erhielt ebenfalls wieder durch eine Oeffnung im dritten rechten Intercostalraum 10,0 Grm. Oel in die Pleurahöhle injicirt. Um aber eine möglichst kleine Wunde der Pleura zu machen, andererseits aber auch die dem Brustfell fest anliegende Lunge nicht zu verletzen, wurde die freigelegte Pleura mit einer feinen, stumpfen Troikartcanüle vorsichtig durchstossen, durch letztere das Oel eingebracht und dann die Wunde genäht. Die Respiration war nachher etwas beschleunigt, Husten trat aber nicht ein. Abends Temperatur 37,5, gegen 38,8 Mittags 12 Uhr vor der Operation. Das Thier ging in der Nacht zu Grunde. Gleicher Sectionsbefund wie im vorhergehenden Versuch, weder hier noch dort war eine Pleuritis vorhanden. Das Oel bedeckte die beiden Pleurablätter und bildete eigenthümliche geronnene Massen, die ähnlich wie gefrorenes Oel aussahen, sehr leicht abzuwischen waren und unter denen normale glatte Pleura lag.

Diese Versuche bestätigen erstens, dass bei jedem Knochenbruche Fett in flüssiger Form in den Kreislauf aufgenommen wird, wenn dabei auch das Knochenmark verletzt wurde. Verletzungen des Marks allein können aber ebenfalls zur Embolie führen.

Im Knochenmark ist bekanntlich der Aufbau des Gefässsystems ein total verschiedener von dem anderer Gewebe. Die Venen haben eine ganz abnorm dünne Wandung und die Capillaren sind von sehr ungleichem Kaliber.

Nach Langer[71]) lassen sich zweierlei Dicken unterscheiden, feinere, beim Menschen von 0,005 Mm. Durchmesser und weitere von 0,015 Mm. Die dickeren bilden bei Weitem die Mehrzahl und stellen ein Netz mit engen Maschen dar. Beide zusammen bilden den Ca-

pillarbezirk. Da nun die engeren leicht von den Arterien, die weiteren leicht von den Venen ausgefüllt werden können, so folgt hieraus, dass das Capillargebiet nicht wie in anderen Geweben aus einem System gleichweiter Gefässe besteht. Aber die weiteren venösen Gefässe, welche hier dem eigentlichen Capillarnetz entsprechen, haben eine völlig ununterbrochene Wandung; die feineren arteriellen Zuleitungsröhren münden direct und plötzlich in sie ein und sind deshalb trichterförmig erweitert.

Bei diesem Gefässbau und bei der ganz minimalen Bindesubstanz der Fettzellen des Marks ist es sehr leicht erklärlich, dass Fettembolien so häufig vorkommen, vielleicht noch viel häufiger, als wir bis jetzt ahnen. Jede Verletzung einer der dünnwandigen Capillaren stellt die drei Bedingungen zur Bildung von Fettembolie sofort her. Die noch so geringe Blutung erhöht den Druck im Knochen, wenn ein solcher neben der Blutbewegung in den Venen und der durch diese und die Aspiration des Thorax gesetzten aspirirenden Kraft der Venen überhaupt noch nothwendig ist. Da nun die angerissenen Capillarwände nicht collabiren, so sind sie zur Aufnahme befähigt.

Durch die Experimente 26 und 27 ist die Thatsache, dass flüssiges Fett, welches sich in der Bauchhöhle befindet, ebenfalls zum Theil in nicht emulgirter Form in den Blutstrom gelangt, von Neuem bestätigt worden. Hierher gehören die Fälle von Fettembolie nach Ruptur der Leber oder anderer fettreicher Organe und Gewebe innerhalb der Bauchhöhle. Die negativen Resultate, welche Halm[42]) bei seinen Versuchen hierüber erhielt, sind durchaus nicht als Gegenbeweis zu betrachten, da durch die rohe Methode (Quetschung der Appendices epiploicae mit dem Hammer) eine Peritonitis entstanden war, welche sehr wohl zum Verschluss der Lymphspalten geführt haben konnte.

Durch die Resultate der Experimente 31 und 32 ist mit Sicherheit nachgewiesen, dass auch die in der Pleura befindlichen Lymphsinus flüssiges Fett aufnehmen und in unveränderter Form in den Kreislauf bringen können. Dass dieses nicht die Regel zu sein scheint, ändert nichts an der Thatsache, sondern beweist nur, dass öfters einige der Lymphbahnen der Pleura in den Ductus thoracicus direct münden, ohne vorher Drüsen passirt zu haben, weil sonst das Fett in den letzteren so fein zertheilt und emulgirt worden wäre, dass es nie Ursache der Embolie hätte werden können.

Ich komme jetzt zur Besprechung des 30. Versuchs, in welchem ich mich bemühte, ähnliche Bedingungen für die Fettaufnahme in den

Weichtheilen herzustellen, wie wir sie im Knochen bei frischen Verletzungen kennen gelernt haben. Alle bisherigen Experimente der Art scheiterten an der Schwierigkeit, klaffende Gefässlumina, wenn auch nur für ganz kurze Zeit, herzustellen. Dass die Zeit zur Aufnahme des Fettes eine nur ganz minimale zu sein braucht, beweisen ausser Anderem die Versuche von Flournoy[16]), in welchen bei allen Thieren, welche durch einen Schlag in den Nacken getödtet wurden, Fettembolie entstand, obgleich zwischen der Fractur und dem Herzstillstand höchstens 1 bis 2 Minuten verflossen waren, dann die Obductionsbefunde Solcher, welche durch ein momentan tödtliches Trauma, das Fracturen erzeugt hatte, betroffen wurden. Ganz besonders aber auch der Froschversuch 4, in welchem genau 42 Secunden nach erfolgter Fractur schon Fetttropfen in den Zungengefässen zu sehen waren. Dieselben hatten während dieser Zeit schon die Lungencapillaren passirt und sich wieder zu grösseren Tropfen vereinigt.

„Durch unsere Experimente konnten wir ebenfalls den Beweis“ „nicht liefern, dass durch die Verletzung fettreicher Weichtheile,“ „wie des Unterhautfettgewebes oder des intermusculären Fettes Em-“ „bolien entstehen.“ Die geringen Embolien, welche sich nach diesen Versuchen in den Lungen und in der Pia fanden, können sehr leicht durch directes Einspritzen einiger Tropfen in ein Gefäss entstanden sein.

Eine weitere Frage, die durch die früheren Versuche noch nicht beantwortet ist, scheint uns zu sein: Welche Quantität reines Fett muss in den Kreislauf gebracht werden, um den Tod zu verursachen?

Hierbei ist von Wichtigkeit, festzustellen, wie viel Fett der frische Knochen mit seinem Marke enthält. v. Bibra[72]) macht sehr genaue Angaben über den Fettgehalt frischer entmarkter Knochen, Berzelius[73]) analysirte das Knochenmark. Der trockene entmarkte Knochen des Menschen enthält in allen Theilen des Skeletes etwa gleichviel Fett, im Mittel etwa 1,33 Proc., das Knochenmark 96 Proc. Nun fehlen aber Angaben über den Fettgehalt frischer markhaltiger Knochen, der in dieser Frage von besonderer Wichtigkeit ist. Wir suchten deswegen wenigstens annähernd diesen Fettgehalt festzustellen.

Anfangs suchte ich denselben durch Extrahiren mit Aether in der Weise zu bestimmen, dass ich den zerstossenen Knochen etwa wie eine Tinctur in einem gut verschliessbaren Glase ansetzte und den Aether öfters abschüttete und durch neuen ersetzte. Aber trotz

wochenlangem Behandeln des Knochens auf diese Weise enthielt jeder neue Auszug immer wieder Fett. Es wurde deshalb folgender Weg eingeschlagen. Zur Extraction benutzte ich einen etwas modificirten Regnault'schen Deplacirungsapparat, welcher aus drei übereinander stehenden, unter sich durch Glasröhren verbundenen Glaskugeln bestand, und an dem die oberste Kugel noch mit der untersten durch eine besondere seitliche Röhre in Communication stand. Der gut getrocknete, grob gepulverte Knochen wurde in die mittlere Kugel gebracht, in die unterste aber Aether. Wurde letzterer schwach erwärmt, so gingen die Dämpfe theils durch den Knochen, theils durch die seitliche Röhre in die oberste, jetzt durch Wasser gut abgekühlte Kugel, verdichteten sich hier und gelangten dann tropfenweise durch das Knochenpulver, und diesem das Fett entziehend, wieder in die unterste Kugel. Auf diese Weise gelang es in zwei Tagen mit einer und derselben Aethermenge den Knochen unendlich oft zu extrahiren. Das Fett sammelte sich alles in der untersten Kugel an und konnte zum Schluss, nach Abdampfung des Aethers, getrocknet und gewogen werden.

Mittelst dieser so einfachen Methode behandelte ich die beiden Oberschenkel und je zwei Rückenwirbel einer 34 Pfund schweren, 9 Monate alten Dogge, und dann noch einen Oberschenkel und zwei Rückenwirbel eines etwa 1 Jahr alten, 2040 Grm. schweren Kaninchens. Die Hundeoberschenkel wogen frisch gepulvert 85 und 89 Grm., getrocknet 68 und 72 Grm., die Rückenwirbel frisch 11,1 und 10,9 Grm., getrocknet 9,1 und 9,0 Grm. Es enthielten also die Oberschenkel 20 Proc., die Wirbel dagegen nur 18 Proc. Wasser.

Dieser geringe Wassergehalt erklärt sich wohl daraus, dass beim Pulvern, trotz aller Vorsicht, Wasser verloren ging. Der getrocknete Aetherextract des ersten Oberschenkels wog 12,9, der des zweiten 12,8, der der ersten Rückenwirbel 1,42, der zweiten 1,38 Grm. Der Fettgehalt der Oberschenkel schwankte also zwischen 18 und 19 Proc., der der Wirbel zwischen 15 und 16 Proc. Nimmt man hieraus das Mittel und überträgt es auf den Fettgehalt des ganzen Skelets vom Hunde, was man bei der Verschiedenheit der untersuchten Knochen ruhig thun kann, so ergibt sich ein mittlerer Fettgehalt der frischen Hundeknochen von 15 Proc. und der getrockneten von 17 Proc. Der Kaninchenoberschenkel wog frisch 10,75, die Wirbel 3,4 Grm., getrocknet 8,92 und 2,9 Grm. Sie ergaben einen Fettgehalt von 1,25 Grm. für den Oberschenkel und 0,38 für die Wirbel, was etwa 14 und 13 Proc., also im Mittel für den frischen Knochen 11,5 Proc., für den getrockneten 13,5 Proc. Fett ergibt.

Berechnen wir nun weiter die Menge Knochenfett, welche auf ein Kilogramm Thier resp. Mensch kommt, so können wir dann sehr leicht und rasch sehen, ob wir zu einem Experiment viel oder wenig Fett verbraucht haben. — Wir wissen aus den Angaben von F. Arnold[74]), dass sich das Gewicht des ganzen Körpers zu dem des Skeletes verhält wie 100 : 9,5, wenn wir das Mittel des Verhältnisses beider Geschlechter annehmen, und dass diese Zahlen beim Menschen und bei den Säugethieren ziemlich gleiche sind. Substituiren wir deshalb diese Zahl bei den beiden Thieren, deren Knochen wir untersucht haben, so ergibt sich für den Hund ein Knochengewicht von 1615,0 und für das Kaninchen ein solches von 193,8 Grm. Dieses enthält demnach beim Hund 242 Grm. Fett, beim Kaninchen 22 Grm. Ein Kilogramm Hund entspräche demnach 14 Grm. Knochenfett, ein Kilogramm Kaninchen etwa 10 Grm. Das Gewicht eines Hundeoberschenkels stellt sich nach diesen Berechnungen genau als $^1/_{19}$tel und das eines Kaninchenoberschenkels als $^1/_{18}$tel des Gesammtskelets heraus.

Wenn wir nun diese Zahlen von dem sehr fetten Hunde auf den Menschen übertragen und das mittlere Gewicht zwischen beiden Geschlechtern als Normalgewicht annehmen, so erhalten wir nach F. Arnold, der für den Mann 126 Pfd., für das Weib 110 Pfd. angibt, 118 Pfd. oder 59 resp. 60 Kilogrm. im Mittel. Dieses entspricht einem Skeletgewicht von 5,7 Kilogrm. und einem Knochenfettgehalt von 855 Grm. Da nun ein Oberschenkel beim Menschen etwa $^1/_{12}$tel des Skelets entspricht, so wäre in ihm 70 Grm. Fett enthalten, und es entspricht ein Kilogramm Körper 14 Grm. Knochenfett.

Dass diese Zahlen durchaus keinen Anspruch auf Genauigkeit machen, heben wir besonders hervor, doch sind sie annähernd richtig. Eher dürfte der Knochenfettgehalt beim Hunde im Mittel etwas zu hoch gegriffen sein, weil das Thier sehr fett war.

33. Versuch. Einer 9 Monate alten, 28 Pfd. schweren Dogge, deren Knochenfett 14 mal 14 = 196 Grm. wiegt, und die in ihrem Oberschenkel demnach 11 Grm. Fett hat, wurde 12 Grm. frisch ausgelassenes Ochsenmarkfett bei 40° C. in die linke Schenkelvene injicirt. Die Temperatur betrug um 12 Uhr während des Versuchs 38,8, um 2 Uhr 35,3, um 4 Uhr 34,8, um 6 Uhr 37,2, um 8 Uhr 38,1. Dabei zeigte der Hund ausser verminderter Fresslust keine Abnormität. Schon Abends nahm er wieder Nahrung zu sich. Die Brustorgane wurden während der nächsten Tage mehrere Mal untersucht, ohne auch nur das geringste abnorme Symptom constatiren zu können. Ebenso wenig waren im Augenhintergrund Abnormitäten vorhanden. Anderen Tages 7 Uhr betrug die Temperatur 38,8,

Mittags 1½ Uhr 39,4, Abends 5½ Uhr 39,5, um 8 Uhr 39,8. Am 3. Tag Morgens 39,0, Abends 39,2, am 4. Tag Morgens 39,0 etc.

Wir verweisen dann auf den Versuch 28, in welchem einem Hunde in Zwischenräumen von etwa 4 Wochen erst die 1½ fache, dann die 2 fache Menge an Fett, welche sein Oberschenkel enthielt, injicirt wurde, bei welchem auch nach Injection der 4 fachen Menge keine momentan bedrohlichen Symptome auftraten, und der erst, nachdem etwa ein Drittel seiner gesammten Knochenfettmenge in einer Sitzung injicirt worden war, unter Erscheinungen acuter Gehirnanämie zu Grunde ging.

Auch für Kaninchen verweisen wir auf die Versuche 18, 23, 24, 26 und 27. Gleiche, 1½ fache und doppelte Mengen des Oberschenkelfettes wurden ohne jede Störung ertragen, erst die 3 fache, mit grossem Druck in eine dem Herzen nahe Vene injicirt, wirkte tödtlich. Dagegen konnten durch langsame Aufnahme durch die Lymphgefässe des Bauchfelles bedeutend grössere Mengen in den Kreislauf gebracht werden. Die drei Kaninchen der Versuche 26 und 27 erhielten innerhalb 6 Tagen die 2½ fache Menge ihres im ganzen Knochengerüste enthaltenen Fettes in die Bauchhöhle eingespritzt. Es wurde hiervon sicher mehr als die Hälfte resorbirt; auch waren die Lungenembolien so reichlich, wie ich sie selbst nicht nach einer tödtlich wirkenden directen Injection in die Venen gesehen habe. Es waren fast sämmtliche Capillaren und mittleren und kleinsten Arterien ihrer ganzen Länge nach mit Oel ausgefüllt, dagegen waren bei allen im Gehirn sehr viel weniger Emboli, wie nach Injection; alle übrigen Organe und Gewebe aber sehr voll davon. Ferner war in den Lungen ein Infarct neben dem anderen, ohne dass irgendwie Erscheinungen dadurch auftraten.

Sehen wir dagegen den Versuch 24, in welchem durch rasche Injection in die dem Herzen nahe gelegene Jugularis durch ein Viertel der Fettmenge augenblicklicher Tod eintrat, so müssen wir uns sagen, dass hier andere, wohl durch den Injectionsdruck bedingte Momente eine grosse Rolle zu spielen scheinen. Während bei langsamer, wenn auch massenhafter Aufnahme nur wenig Emboli im Gehirn, dagegen sehr viel mehr in den anderen Organen waren, fand sich nach rascher Injection das ganze Gehirn voll Embolien.

Aus diesen Experimenten und Beobachtungen dürften wir folgende Schlüsse ziehen:

„Um ein Thier durch Fettembolie zu tödten, bedarf es, je"
„nachdem die das Fett in das Blut treibende Vis a tergo ver-"

„schieden gross ist, und je nach der Länge des Weges, welchen“
„das Fett von dem Ort seiner Aufnahme bis zum Herzen zurück-“
„zulegen hat, verschieden grosser Fettmengen. Ist die treibende“
„Kraft eine geringe, oder der Weg ein sehr weiter, so dass die“
„Druckerhöhung des Blutes, welche durch den Eintritt des Fettes“
„hervorgerufen wurde, schon ausgeglichen ist, bevor das Fett“
„das Herz erreicht hat, so bedarf ein gesundes Thier einer sehr“
„grossen Menge Fettes, um getödtet zu werden. Mit der Kürze“
„des Weges und der steigenden Injectionskraft wird die Menge“
„des zur Tödtung erforderlichen Fettes geringer, geht aber nicht“
„unter die dreifache Menge des in dem Oberschenkel des betref-“
„fenden Thieres enthaltenen Fettes herunter.“

Wenden wir diese durch das Experiment begründeten Sätze auf die menschliche Pathologie an, so eignen sich zum Vergleich hiermit am besten die Knochenbrüche. Ein Unterschied liegt aber besonders darin, dass nicht alles Fett eines Knochens in die durch das Trauma geöffneten Venen einströmt, sondern, dass je glätter die Bruchstelle ist, desto weniger Gefässe und Fettzellen im Knochen eröffnet werden und umgekehrt, je mehr der Knochen zertrümmert ist, desto mehr Venen werden geöffnet und desto mehr Fett wird frei. Es werden deshalb Splitterbrüche mit sehr ausgedehnter Markzermalmung die Fettembolie viel ausgedehnter, als einfache Querfracturen zur Folge haben. Die Menge des Fettes aber wird nur in den seltensten Fällen so gross sein, dass dadurch der Tod veranlasst wird.

Hieran knüpft sich die Frage:

„Durch was kann der Tod bei Embolie mit reinem Fett eintreten?“

Wir haben schon in dem historischen Theil gesehen, dass hierüber die Ansichten sehr verschieden sind. An der älteren Ansicht Wagner's, dass die Fettembolie Ursache von Pyämie sei, halten nur noch sehr Wenige fest. Viel verbreiteter und wohl auch bis jetzt fast allgemein für richtig gehalten, ist die Annahme, dass der Tod meist durch Lungenödem verursacht werde.

Unsere Meinung hierüber habe ich schon früher erörtert und bewiesen, dass Lungenödem wohl nie als Todesursache angesehen werden darf. Czerny[39]) war der erste, welcher die Gehirnembolien wenigstens in einem Theil der Fälle als die Ursache des raschen Todes ansprach. In neuester Zeit aber betrachtete Flournoy[46]) die Gehirnembolie nur als Theilerscheinung und das Lungenödem als das eigentliche, den Exitus herbeiführende Moment. Die Möglichkeit

eines Herztodes, welche Bergmann besonders hervorhob, haben wir ebenfalls früher schon zurückgewiesen.

Sehen wir nun, wie unsere Versuche sich zu dieser so überaus wichtigen Frage verhalten.

34. Versuch. Graues, 5 Pfd. schweres Kaninchen, erhielt 3,0 Ochsenmarkfett, also die doppelte Menge seines im Oberschenkel enthaltenen Fettes, in die Jugularis externa, unter starkem Druck injicirt. Anfangs unruhig, dann absolut still liegend, ging es gegen Ende der 3 Minuten lang dauernden Einspritzung unter den Erscheinungen der hochgradigsten Athemnoth zu Grunde und zwar ganz plötzlich, nachdem es zum Schluss noch drei tiefe Inspirationen in langen Pausen gemacht und Urin und Fäces von sich gelassen hatte. Section sofort:

Herz rechts stark ausgedehnt, prall mit einer grossen Menge fettreichen, flüssigen, sehr dunkeln Blutes gefüllt, in Diastole still stehend, linkes noch immer, nebst dem Sulcus atrioventricularis pulsirend, wenig Blut von gleicher Beschaffenheit enthaltend. In der Vena cava inferior schwammen einige dicke Fetttropfen auf dem flüssigen Blute.

Lungen nicht oder nur wenig collabirend, ziemlich blass ziegelroth, an einzelnen Stellen fast weissgelb aussehend, sehr trocken, überall lufthaltig, das Messer fettig beschlagend. Weder am Herz noch auf der Pleura Ekchymosen. Unterleibsorgane und Gehirn reichlich venöse Hyperämie zeigend.

Enorme Fettembolien der kleinsten Lungenarterien und der meisten Capillaren, ebenso die Capillaren der Pia, des Gehirns und Rückenmarks mit Fett gefüllt. In Nieren, Milz, Leber etc. waren erst sehr vereinzelte Emboli zu sehen.

35. Versuch. Kleiner Bastardhund, 11,5 Pfd. schwer, erhielt am 6. März sehr langsam, also unter sehr niedrigem Druck, 5,0 Oel in die Jugularis externa eingespritzt. Dieses entspricht etwa der in seinem Oberschenkel enthaltenen Fettmenge. Weder während, noch nach der Injection traten auffallende Symptome ein. Er war sofort wieder munter und frass Milch. Temperatur um 11½ Uhr während der Operation 39,1, um 12½ Uhr 39,4, 2½ Uhr 39,3, 4½ = 39,0, 6½ = 38,5, 8½ = 38,1; anderen Tages am 7. März 1878 Morgens 38,3, Abends 38,5 und dann normal bleibend.

Am 25. März erhält er 30 Grm. Oel in die rechte Schenkelvene unter geringem Druck injicirt (2 Fünftel seines Knochenfetts). Nachdem 20 Grm. eingespritzt waren, wurde er unruhig, liess Urin gehen, und hatte vorübergehend hochgradige Dyspnoe. Zu gleicher Zeit bemerkte man eine hochgradige Blässe, die besonders an der Zunge, den Lippen, im Rachen und an den Conjunctiven zu sehen war. Dieser Zustand dauerte nur kurze Zeit und es schien ein fast normaler sich wieder herzustellen. Die Injection weiterer 5 Grm. machte erneute Dyspnoe, sehr tiefe krampfhafte Inspirationen wechselten mit kurzen stossweisen Exspirationen. Die Hinterextremitäten streckten sich eigenthümlich, die Pupillen wurden abnorm weit und das Thier erbrach mehrere Male. Noch weitere 5 Grm. bewirkten Harn- und Kothabgang, die Pupillen wurden noch weiter, völlig reactionslos, die oben erwähnte Blässe trat wieder ein, der Herzschlag wurde sehr rasch,

kaum zählbar. Losgebunden lag der Hund mit der hinteren Körperhälfte wie gelähmt da, tiefe Stiche und Schnitte an ihr wurden nicht bemerkt, während leichte Reize am Kopf, wie Berühren der Conjunctiva, Kitzel im Ohr etc. tiefe seufzende Inspirationen und Zwangsbewegungen der Hinterextremitäten auslösten. Die Respiration schwankte zwischen 30 und 40 in der Minute. Nach 3 bis 4 Minuten suchte sich das Thier aufzurichten, fiel aber immer wieder hin, weil die Hinterbeine gelähmt waren. Nach einigen vergeblichen Versuchen heulte es laut auf und fiel wie todt hin. Die Respiration kam aber wieder, betrug nur noch 3 bis 5 in der Minute, je eine lange, tiefe, seufzende Inspiration, gefolgt von einer sehr kurzen Exspiration und langer Pause, und es konnten durch Kitzeln im äusseren Gehörgang leicht Athembewegungen ausgelöst werden. Herzschlag nur noch sehr schwach, 3 bis 4 in der Minute; der Kopf fiel auf die Seite; auf Berühren der Cornea spitzte das Thier die Ohren und wedelte. Nach einer Viertelstunde hatte es nochmals heftige, allgemeine Streckkrämpfe, heulte laut auf und lag dann wieder 2 Minuten lang wie todt da. Aber noch über eine Stunde lang wurde auf einen Nadelstich in den äusseren Gehörgang, in die Conjunctiva, Nase etc. eine tiefe Inspiration ausgelöst, die auch von selbst erfolgte und immer, selbst nach 4 Minuten langer Pause von einigen fühlbaren Herzpalpitationen gefolgt war, während selbst tiefe Stiche in die Körpermusculatur bis auf den Knochen und in die Mundschleimhaut keine Reflexe hervorriefen. Ganz zuletzt traten nochmals allgemeine Streckkrämpfe auf und das Thier war todt. Kurz vorher betrug die Temperatur 32,4, und war sie ziemlich rasch gefallen. Section sofort:

Hochgradige Blässe sämmtlicher äusserlich sichtbaren Haut und Schleimhautstellen, hochgradige venöse Hyperämie der Unterleibsorgane. Herz stillstehend, erst nach Eröffnung des Pericard traten flache Contractionen des linken Vorhof und Ventrikel auf, welche, nachdem die grossen Gefässe unterbunden und das Herz herausgenommen war, noch Stunden lang andauerten und auch zuweilen mit Palpitationen des rechten Herzens abwechselten. Letzteres war enorm ausgedehnt, das linke mehr contrahirt, das rechte Herzohr wallnussgross, ganz dünnwandig, fast häutig erscheinend, das linke völlig collabirt, kaum bohnengross. Im rechten Herz waren 63 Grm. dunkeles, flüssiges, beim Stehen eine $^1/_2$ Cm. dicke Fettschicht abscheidendes Blut, im linken nur 3,5 Grm. dunkeles, sehr dickflüssiges, ebenfalls reichliche Fetttröpfchen enthaltendes Blut. Die Musculatur zeigte enorme venöse Blutfülle und in den Coronarvenen waren viele Fetttropfen zu sehen.

Lungen: In den Bronchien reichlich schaumiger Schleim, zum Theil auch etwas röthlich tingirtes Serum. Beide Unterlappen rothbraun mit helleren Flecken marmorirt, spärlich lufthaltig, starke venöse Hyperämie und etwas Oedem zeigend, die mittleren und oberen Lappen ziemlich blass, mit Randemphysem und einigen grossen, dunkelschwarzblauen Stellen; auf dem Durchschnitt zeigten sich diese dunkleren Partien von unregelmässiger Gestalt, nicht scharf gegen das umgebende Gewebe abgegrenzt. Das Messer wurde fettig beschlagen.

Milz 12 Cm. lang, 3 Cm. breit, 1 Cm. dick, sehr derb, mit eigenthümlich höckerig-gekörnter Oberfläche. Auf Durchschnitten beschlug sich die Klinge fettig, die braunrothe derbe Pulpa erschien von zahlreichen,

sagoähnlich durchscheinenden Körnern durchsetzt. Auf Zusatz von Jod-Jodkalilösung färbten sich die Körner braun und wurden beim Betupfen mit Schwefelsäure schmutzig blaugrün.

Leber gross, braunroth, ebenfalls mit gekörnter Oberfläche und im Inneren körnig, braunroth, starke venöse Blutfülle, matten Glanz und Amyloidreaction zeigend.

Nieren: Rinde breit, blassbraunroth, mit gelblichen Streifen, mattglänzend, die Gefässschicht blauschwarz, die Marksubstanz hyalin, graublauroth. Makroskopisch ohne Amyloidreaction. Blase leer.

Gehirn und Rückenmark mit stark gefüllten Dura- und Piavenen, reichlicher, etwas röthlicher Cerebrospinalflüssigkeit; die Marksubstanz weiss, sehr blutarm, die Sinus ebenfalls starke Blutfülle zeigend.

Mikroskopisch zeigten sich die schon oft beschriebenen Embolien sehr reichlich in Lungen, Gehirn und Rückenmark, dagegen viel spärlicher in Milz und Nierenglomerulis. Im Herzfleisch waren auch fast sämmtliche Capillaren und kleinsten Arterien der linken Hälfte mit Fett gefüllt, auffallender Weise war im rechten Herzen die Anzahl der Capillarembolien eine bedeutend geringere. Zu erwähnen ist noch, dass im „verlängerten" „Mark, in der Pons und im Lendentheil des Rückenmarks die Ausfüllung" „der Gefässgebiete mit Oel fast eine ebenso hochgradige war, wie in den" „Lungen."

Ich verweise dann noch auf die Experimente 2, 3, 17, 24, 26, 27, 28 etc., in welchen zum Theil ebenfalls der Tod an Fettembolie eingetreten war.

Wir sehen, dass bei sämmtlichen Thieren, welche an Fettembolie zu Grunde gingen, die Gehirnerscheinungen sehr in den Vordergrund getreten sind. In keinem Fall trat der Tod von allgemeinem acuten Lungenödem begleitet, ein, dagegen waren in allen hochgradige Reizerscheinungen des Centralnervensystems zu constatiren, wie wir sie nach Capillarembolie des Gehirn und Rückenmark oder auch bei Anämie derselben auftreten sehen. Dass die anatomischen Befunde genau mit diesen klinischen Symptomen übereinstimmten, haben wir schon gesehen und erwähnt. Eine Erwägung, auf welche Czerny schon wiederholt aufmerksam gemacht hat, muss hier noch ganz besonders in Betracht gezogen werden, nämlich die, dass die Erscheinungen, welche in Folge der Gehirnembolie und der dadurch bedingten Anämie und serösen Durchfeuchtung entstehen, in sehr differenter Weise zu Tage treten können. Ich komme auf die constanten Zeichen noch später, bei Besprechung der klinischen Symptome, zurück, und glaube hier nur mit Bestimmtheit die Antwort auf unsere Frage in der Weise präcisiren zu müssen:

„Der Tod nach reiner Fettembolie tritt nur in Folge massen-"
„hafter Embolien des Gehirns und Rückenmarks ein, und zwar"
„durch die hierdurch bedingte arterielle Anämie und die resul-"
„tirenden Ernährungsstörungen."

Um aus den Experimenten und den klinischen Befunden ein Bild der Fettembolie zu entwerfen, lasse ich eine Zusammenstellung der wesentlichsten Fälle von Fettembolie folgen, welcher ich eine Reihe eigener Beobachtungen hinzufüge.

Tabelle II.

A. Knochenbrüche.

Nr.	Beobachter	Geschlecht M. W. Alter	Diagnose	Tod nach dem Trauma	Bemerkungen. F.-E. = Fettembolie
1	**Halm** 1. S. 16.	M. 20.	Zerschmetterung der rechten unteren Extremität, Amputat. femur.	6 Stund.	Acutes, hochgradiges Lungenödem, sehr bedeutende F.-E. der Lungen. Temp.?
2	**Busch** S. 321.	M.	Complicirte Unterschenkelfractur.	36 Stund.	F.-E. Tod. Pneumonia u. Oedem. part. Temp.?
3	**Czerny** S. 4.	M. 32.	Oberschenkelfractur.	28 Stund.	F.-E. Beginnende Pneumonie, Oedema pulmonum, Fieber.
4	**Lücke** S. 220.	M. 35.	Doppels. Oberschenkelfract.	2 Tage.	Hohes Fieber.
5	**Fleurney** 1. S. 35.	M. 39.	Complicirte Fractur beider Unterschenkel.	2 Tage.	Hohes Fieber, Hirnödem, Hydrocephalus int., F.-E. all. Organe.
6	**Joessel.**	M. 56.	Complicirte Tibiafractur.	42 Stund.	F.-E. der Lungen. Hämorrh. Inf.
7	**Bergmann.**	M. 38.	Oberschenkelbruch, Splitterfractur.	79 Stund.	Hämoptoe, Fieber, blutig-schaum. Sputa. Infarcte. Oedem der Lunge. F.-E.
8	**Halm** 18. S. 32.	M. 24.	Complicirte Unterschenkelfract., Resection eines Bruchendes, Gangrän, hohe Oberschenkelamputation. Jauchiges Infiltrat unter der Fascia lata.	4 Tage 3 Stunden nach der Amputation.	Fieber? Acutes Lungenödem nach d. Narkose; ob er hieraus erwacht, nicht angegeben. Starke F.-E. der Lungen, Nieren u. des Gehirn.
9	Id. 2. S. 17.	W. 29.	Fractura compl. femur. sin. Resection eines Bruchendes nach 3 Tagen. Verjauchung des Kniegelenks u. Senkung längs des Femur.	6 Tage.	Hohes Fieber. Acute Septicämie, Oedema pulmon. F.-E.
10	Id. 14. S. 27.	M. 15.	Zermalmung des linken Unterschenkels, rechts Oberschenkelfractur und Zermalmung des Mittelfusses. Amputat. crur. sin., Chopart rechts. Am 6. Tag Collaps.	8 Tage.	Subnormale Temperaturen vor d. Tod beginnend. Sehr hochgrad. F.-E. d. Lungen, d. Gehirn, verlängert. Marks, der Pia, Herzmuskel, Nieren etc. Fast complete Anurie vom 6. T. Lungenödem.

Nr.	Beobachter	Geschlecht M. W. Alter	Diagnose	Tod nach dem Trauma	Bemerkungen. F.-E. = Fettembolie
11	Halm 11. S. 25.	M. 25.	Complicirte Comminutivfractur des linken Unterschenkels.	10 Tage.	Fett im Harn; 2 Tage vor d. Tod beginnt der Collaps. Ekchymosen d. Pleura, d. Magen u. Darm. F.-E. d. Lungen u. Nieren hochgradig. Hochgr. Lungenödem.
12	Id. 3. S. 18.	M. 27.	Comminutivfractur des Ellenbogen, Resection sofort. Epilepsie.	11 Tage.	Urin fetthaltig vom 7. Tag. Temp.? Hochgradiges Lungenödem. Hochgrad. F.-E. besonders auch des Gehirn. Milztumor.
13	Id. 15. S. 27.	M. 29.	Complicirte Splitterfractur des Unterschenkel. 9 Tage guter Verlauf, dann Collaps. Erbrechen.	11 Tage.	Urin fetthaltig, und Temp. subnormal vom 9. Tage ab. Reichliche F.-E. der Lungen, des Gehirn, der Nieren. Lungenödem.
14	Lücke S. 224.	M. 18.	Complicirte Oberschenkelfractur beiderseits.	11 Tage.	Hohes Fieber.
15	Wagner II. S. 163.	M. 23.	Zerschmetter. d. Unterschenkels, Amput.; Verjauchung d. Stumpf, serös-eitrige Gonitis, Unterlappen d. Lunge reichlich entzündliche Infiltrate.	6 Tage.	Septische Pneumonie.
16	Id. S. 165.	M. 26.	Fract. compl. cruris, Gangrän, Amputation am 5. Tag.	7 Tage.	Verjauchung d. Oberschenkels, Septicämie.
17	Id. S. 484.	M. 29.	Fall vom Gerüst, vielfache Fracturen.	1½ Stund.	Innere Verblutung.
18	Id. S. 485.	M. 16.	Ebenso.	24 Stund.	Milzruptur, subdurale Blutung.
19	Id. S. 485.	M. 18.	Ebenso.	36 Stund.	Innere Blutung.
20	Id. S. 485.	M. 71.	Ebenso.	2 Tage.	Gehirnblutung.
21	Id. S. 486.	M. 35.	Schädelbruch.	Einige Std.	Ebenso.
22	Id. S. 486.	M. 42.	Complicirte Oberarmfractur.	2 Tage.	Delirium tremens.
23	Id. S. 487.	M. 23.	Vielfache Zermalmungen.	24 Stund.	Leber- u. Nierenrupt.
24	Id. S. 487.	M. 28.	Ebenso.	30 Stund.	Lungenruptur.
25	Id. S. 487.	M. 55.	Ebenso.	24 Stund.	Ebenso.
26	Id. S. 487.	M. 48.	Ebenso.	4 Stund.	Acute Anämie, Tod im Shok.
27	Id. S. 488.	M. 30.	Ebenso.	28 Stund.	Trepanation, acute Anämie, Tod im Shok.
28	Id. S. 488.	W. 64.	Ebenso.	Einig. Min.	—
29	Id. S. 488.	M. 33.	Ebenso.	Sofort.	Leber-, Milz-, Nierenruptur.
30	Halm 4. S. 20.	M. 24.	Splitterbruch des Beckens.	3 Stund.	Anämie, innere Blutung.

Nr.	Beobachter	Geschlecht M. W. Alter	Diagnose	Tod nach dem Trauma	Bemerkungen. F.-E. = Fettembolie
31	Halm 5. S. 21.	M. 30.	Vielfache Fracturen (Ellenbogen u. Oberschenkel rechts, Vorderarm links und Becken.	48 Stund.	Tod im Shok, innere Blutung.
32	Id. 6. S. 22.	M. 40.	Complicirte Fractur des rechten Vorderarms.	13 Stund.	Fractur u. Luxation div. Wirbel. Contusion und Erweichung des Rückenmarks.
33	Id. 7. S. 22.	M. 17.	Complicirte Radiusfractur, Schädelfractur.	14 Stund.	Acutes Lungenödem, Gehirnblutung u. Contusion.
34	Id. 8. S. 23.	M. 34.	Zermalm. beider Unterextremitäten. Amputation sofort.	3½ Stnd.	Lungenödem, Tod an acuter Anämie.
35	Id. 9. S. 24.	M. 33.	Ebenso.	2½ Stnd.	Hochgradige Anämie.
36	Id. 10. S. 24.	M. 18.	Complicirte Schädelfractur.	1½ Stnd.	Gehirnblutung und Contusion.
37	Id. 12. S. 26.	M. 77.	Subcutane Schädelfractur.	36 Stund.	Ebenso.
38	Id. 13. S. 27.	M. 13.	Schussfractur des Schädels.	3 Stund.	Ebenso.
39	Id. 16. S. 30.	M. 27.	Complicirte Unterschenkelfractur beiderseits, Bruch des Sternum. Complic. Schädelbasisfractur.	3 Tage.	Gehirnblutung und Compression.
40	Id. 17. S. 32.	M. 44.	Multiple Fracturen (Oberarm, div. Rippen, Becken, Wirbel).	1 Stunde	Acute Anämie.
41	Id. 19. S. 33.	M. 42.	Multiple Fracturen (Schädel, Nase, beide Oberschenkel, Vorderarme etc.).	1½ Stnd.	Gehirncontusion und Blutung.
42	Id. 20. S. 34.	M. 32.	Fractur der Wirbel u. Rippen und des Sternum.	4 Stund.	Tod im Shok.
43	Wille 1.	M. 28.	Oberarm-, Radius-, Rippen-, Schenkelbruch.	1 Stunde	Tod im Shok, Milzruptur.
44	Id. 2.	M.	Zermalmung beider Unterextremitäten.	1½ Stnd.	Tod im Shok, Milzruptur.
45	Id. 3.	M. 18.	Schrägfractur der Tibia.	11 Tage.	Tod an Erysipel.
46	Busch 2. S. 344.	M. 45.	Beckenfractur.	4 Stund.	Shok.
47	Id. 3. S. 344.	M.	Zerquetschung der Fusswurzel einer Seite.	6 Tage.	Delirium tremens.
48	Id. 4. S. 345.	M. 52.	Compl. Fractur des r. Unterschenk. Amput. 1 Tag später.	13 Tage.	Pyämie.
49	Id. 5. S. 346.	M. 20.	Zermalmung d. recht. Unterschenkels u. der Zehen links. Gritti 1 Tag später.	11 Tage.	Septicämie.
50	Id. 6. S. 346.	M. 45.	Zermalmung d. linken Knie.	7 Tage.	Mässige F.-E. Plötzlicher Tod an?
51	Id. 7. S. 347.	W. 70.	Schenkelhalsbruch.	15 Tage.	Marasmus.

Nr.	Beobachter	Geschlecht M. W. Alter	Diagnose	Tod nach dem Trauma	Bemerkungen. F.-E. = Fettembolie
52	**Czerny S. 1.**	M. 24.	Oberschenkelbruch.	6 Tage.	?
53	**Fleurney 2.** S. 39.	M. 32.	Complicirte Unterschenkelfractur, Gangrän.	14 Tage.	Septicämie.
54	Id. 22. S. 77.	M. 29.	Complicirte Unterschenkelfractur. Amputation.	10 Tage.	Ebenso.
55	Id. 5. S. 43.	M.	Multiple Fracturen.	Fastsofort.	Innere Blutung.
56	**Wagner II.** S. 162.	M. 61.	Complic. Oberschenkelfract. Amputation 14 Tage später.	22 Tage.	Pyämie.
57	Id. S. 162.	M. 34.	Wirbel- und Fussfractur.	?	Meningitis spinal. Pyämie.
58	Id. I. Nr. 3.	M. 24.	Compl. Unterschenkelfract.	37 Tage.	Pyämie.
59	Id. II. S. 162.	M. 26.	Gangrän beid. Füsse, Unterschenkelamputation. Nach 4 Wochen Oberschenkelamput.	33 Tage.	Ebenso.
60	Id. S. 163.	M. 21.	Zerreissung d. Hand. Amput.	3 Wochen.	Ebenso.
61	Id. S. 163.	M. 24.	Vielfache Fracturen.	4 Wochen.	Ebenso.
62	Id. S. 163.	M. 19.	Zertrümmerung der zwei vorderen Phalangen d. Mittelfingers. Enucleation.	5 Wochen.	Ebenso.
63	Id. S. 164.	M. 30.	Compl. Unterschenkelfract.	1 Monat.	Ebenso.
64	Id. S. 164.	M. 46.	Compl. Unterschenkelfract. Nach 2 Wochen Amputation.	3 Wochen.	Ebenso.
65	Id. S. 164.	M. 39.	Resection eines Callusstückes der Tibia.	15 Tage.	Ebenso.
66	Id. S. 165.	M. 9.	Compl. Unterschenkelfract. Amputatio nach 4 Wochen.	33 Tage.	Ebenso.
67	Id. S. 165.	M. 57.	Compl. Unterschenkelfract.	4 Wochen.	Ebenso.
68	Id. S. 166.	M. 22.	Ebenso.	5 Wochen.	Ebenso.
69	**Fleurney 3.** S. 40.	M. 35.	Luxatio astragali. Amputation nach 10 Tagen.	16 Tage.	Ebenso.
70	**Wagner I. 4.**	M. 50.	Unterschenkelamputat. wegen Fussgeschwür.	5 Tage.	Ebenso.
71	**Riedel 1.** S. 572.	M. 47.	Compl. Unterschenkel- und Fractur div. Rippen. Trennung der Symphysis oss. pub. u. sacro-iliaca.	30 Stnd.	Tod offenbar an acutem Lungenödem.
72	Id. 2. S. 572.	M. 48.	Multiple Fracturen.	60 Stnd.	Septicämie, Pneumonie.
73	Id. 3. S. 573.	M. 57.	Fract. d. Fibula, complicirt.	110 Stnd.	Septicämie.
74	Id. 4. S. 573.	M. 44.	Fractur des linken Ober- und Unterschenkel.	72 Stnd.	Delirium tremens. Pneumonie.
75	Id. 5. S. 574.	M. 39.	Multiple Fracturen durch Verschüttung.	144 Stnd.	Septicämie.
76	Id. 6. S. 575.	M. 19.	Multiple Fracturen. Amput. femor. Colossaler Blutverlust.	17 Stnd.	F.-E. und Lungenödem.

Nr.	Beobachter	Geschlecht M. W. Alter	Diagnose	Tod nach dem Trauma	Bemerkungen. F.-E. = Fettembolie
77	**Riedel** 7. S. 575.	M. 41.	Linke Schenkelfractur.	120 Stnd.	Delirium tremens.
78	Id. 8. S. 576.	M. 58.	Fractur beider Tibiae, Amputation links.	76 Stund.	Lungenödem.
79	Id. 9. S. 576.	M. 71.	Zerschmetterung des linken Unterschenkels.	72 Stund.	Septicämie.
80	Id. 10. S. 576.	M. 48.	Complic. Fractur und Gangrän des Unterschenkels.	?	Ebenso.
81	Id. 11. S. 576.	M. 30.	Fractur des Becken.	9 Tage.	Delirium tremens.
82	**Heschl.**	?	Complic. Oberschenkelfract.	?	?
83	**Reyher I.**	M. 20.	Lochschuss des Condylus intern. tibiae.	24—36 Stunden.	Tod an F.-E. ? ?
84	Id. 2.	M.	Schussfissur der Tibia.	2 Tage.	? F.-E.
85	Id. 3.		Oberschenkelbruch.	?	—
86	**Schwenninger** 1.	M. 34.	Amputation beider Oberschenkel wegen Zermalmung.	3 Stund.	Hochgradiges Lungenödem.
87	Id. 2.		Aehnlicher Fall.	6 Stund.	Lungen ganz von Oedem macerirt.
88	**Scriba** 27.	M. 39.	Complic. Unterschenkel- u. Beckenfr. Amput. nach 24 Std.	5 Tage.	Tetanus.
89	Id. 7.	W. 25.	Kniegelenkresect. vor 4 Wochen nach Knochenabscess.	28 Tage.	Embolie d. Lungenarter. in Folge Thrombose d. Vena femoralis.
90	Id. 20.	M. 48.	Sarkom des Unterkiefer. Resection.	20 Tage.	Pyämie.
91	Id. 26.	M. 30.	Res. genu nach Durchbruch eines Knochenabscesses.	9 Tage.	Ebenso.
92	Id. 28.	W. 25.	Resectio genu.	7 Tage.	Septische Pneumonie.
93	**Böttcher.**	M.	Schussverletzung des l. Knie.	2½ Tage.	F.-E. Lungenödem.

B. Knochenentzündungen.

94	**Scriba** 5.	W. 20.	Caries cost., Resect. 4 Woch. vor dem Tode, Empyema necessitatis, Amyloid univers.	—	Urämie.
95	Id. 16.	M. 25.	Caries column. vertebr., Periostitis tib. u. femor., Tubercul.	—	Meningitis tuberculosa.
96	Id. 19.	W. 27.	Caries column. vertebr., Psoasabscesse.	—	Peritonitis acuta.
97	**Flournoy** 18. S. 72.	W. 48.	Caries der Symphysis sacroiliaca etc.	—	Miliartuberculose.
98	Id. 19. S. 73.	M. 79.	Caries des linken Schultergelenks. Decubitus.	—	Marasmus.
99	**Halm** 21. S. 34.	W. 47.	Resectio manus, Eiterung.	3 Monate nach der Operation.	Amyloid.

Nr.	Beobachter	Geschlecht M. W. Alter.	Diagnose	Tod nach dem Trauma	Bemerkungen. F.-E. = Fettembolie
100	**Wagner II.** S. 166.	W. 13.	Resectio femoris, Eiterung.	20 Wochen nachher.	Amyloid. Bronchitis purul.
101	Id. S. 489.	W. 44.	Spondylitis.	—	Tuberculose.
102	Id. S. 490.	M. 30.	Hüft- u. Kniegelenkentzünd. Fractur d. link. Oberschenkel 5 Wochen vor dem Tode.	—	Amyloid.
103	Id. I. S. 245.	M. 15.	Caries oss. pubis, Abscessus congest.	—	Pyämie.
104	Id. II. S. 372.	M. 18.	Periostitis acuta cruris und Gonitis purulenta.	5 Wochen.	Ebenso.
105	Id. S. 381.	W. 56.	Acute eitr. Kniegelenkentz.	4 Wochen.	Ebenso.
106	Id. S. 373.	W. 48.	Ostitis und Periostitis tibiae, Abscess.	—	Ebenso.
107	Id. S. 489.	M. 17.	Eitrige Hüftgelenkentzünd.	—	Ebenso.
108	Id. S. 489.	M. 17.	Ebenso.	—	Ebenso.
109	Id. S. 489.	M. 42.	Ebenso.	—	Ebenso.
110	**Uffelmann.**	M. 19.	Knie- u. Hüftgelenkvereiter.	—	Ebenso.
111	**Riedel** S. 576.	M. 10.	Hüftgelenkresection nach Caries.	5½ Woch. nach der Resection.	Tuberculose.
112	Id. S. 577.	W. 42.	Ostitis ulnae, Spondylitis, Abscess.	—	Carbolintoxication. Amyloid.
113	Id. S. 577.	M. 34.	Caries des Fussgelenks, Amputation.	—	? Sehr spärliche F.-E.
114	**Wagner II.** 370.	M. 8.	Periostitis acuta cruris D.	9 Tage.	Pyämie.
115	Id. 372.	M. 9.	Osteomyelitis acuta femor.	14 Tage.	Ebenso.
116	**Waldeyer.**	M.	Ebenso.	—	Ebenso.
117	**Niederstadt.**	M. 14.	Osteomyelitis acuta cruris.	9 Tage.	Ebenso.
118	**Flourney** 6. S. 45.	W. 7.	Osteomyelitis acuta brach. et coxae.	10 Tage.	Ebenso.

Degeneration oder Geschwulstmetastasen des Knochenmarks.

119	**Scriba** 3.	M. 65.	Empyem, Atherom d. Arterien, rothe Degeneration des Knochenmarks.	—	Marasmus.
120	Id. 4.	W. 60.	Syphilis etc.	—	Gehirnsyphilis.
121	Id. 9.	W. 83.	Graue Degeneration d. Hinterstränge, Atrophia granularis renum etc.	—	Marasmus.
122	Id. 13.	M. 53.	Ulcus ventriculi etc.	—	Acute Anämie.
123	Id. 17.	M. 70.	Pneumonie etc.	—	Pneumonie.
124	**Flourney** 10. S. 49.	W. 74.	Marasmus etc.	—	—
125	Id. 9. S. 49.	—	Ebenso.	—	—

Nr.	Beobachter	Geschlecht M. W. Alter	Diagnose	Tod nach dem Trauma	Bemerkungen. F.-E. = Fettembolie
126	**Flournoy** 8. S. 49.	W. 62.	Marasmus etc.	—	—
127	Id. 7. S. 48.	W. 85.	Ebenso.	—	—
128	Id. 23. S. 82.	W. 28.	Puerperalfieber etc.	—	—
129	Id. 16. S. 65.	M. 43.	Mikrococcceninvasionen ins Knochenmark.	—	Pyämie.
130	Id. 15. S. 64.	W. 57.	Mammacarcinom, Metastasen im Knochenmark. Exstirpat.	12 Tage.	—
	Verletzungen fettreicher Organe, die Erguss von Fett in Peritoneal- oder Pleurahöhle verursachen.[1]				
131	**Hamilton.**	M. 14.	Ruptur der fettig degenerirten Leber durch Fall.	2 Stund.	—
132	**Lenker.**	—	Magen- und Leberruptur, Rippenbrüche.	Sofort.	—
133	**Wagner II.** S. 488.	M. 25.	Ruptur des linken Leberlappens.	1 Stunde.	—
	Weichtheilverletzungen und Operationen.				
134	**Scriba** 23.	W. 41.	Kopfwunde bis auf den Knochen.	10—12 Tage.	Erysipel.
135	**Flournoy** 14. S. 59.	W. 28.	Zahlreiche Contusionen am ganzen Körper bei einer Geisteskranken.	3 Tage.	Reichl. F.-E. d. Lungen, geringe der Pia. Kein Oedema pulmon.
136	**Fitz.**	—	Luxation der Hüfte, Reductionsversuche.	11 Stund.	?
137	**Flournoy** 12. S. 55.	W. 66.	Herniotomie, Phlegmone der Bauchdecken.	2 Tage.	Peritonitis.
138	Id. 13. S. 57.	W. 76.	Ebenso.	1½ Tag.	Ebenso.
139	Id. 4. S. 41.	M. 23.	Weichtheilwund., Gangrän.	3 Wochen.	Pyämie.
140	**Riedel** S. 577.	M. 66.	Exstirp. eines Zungenkrebs.	6 Tage.	Septisch. Pneumonie.
141	Id. S. 577.	W. 63.	Exstirpat. eines Halskrebs.	2½ Mon.	Lungenembolie von einer Thrombose der Jugularis int.
142	**Scriba** 21.	M. 23.	Geheilte Hüftresection, Spaltung jauchiger Abscesse am Oberschenkel.	8 Tage.	Septicämie?
143	Id. 22.	M. 27.	Phlegmone der Bauchdecken und des Hodensacks etc.	—	Pyämie.
144	Id. 25.	W.	Exstirpatio uteri.	—	Acute Anämie.
145	**Wagner II.** S. 485.	M. 14.	Zahlreiche Haut- u. Unterhautverletzungen.	—	Zerreissung d. Ligam. intervertebrale III.

1) Verschiedene Fälle von Leberruptur, welche zugleich mit Knochenverletzungen complicirt waren, habe ich unter A aufgeführt.

Eiterungen der Weichtheile.

Nr.	Beobachter	Geschlecht M. W. Alter	Diagnose	Tod nach dem Trauma	Bemerkungen. F.-E. = Fettembolie
146	**Scriba** 1.	M. 28.	Empyem mit Lungenfistel, Amyloid.	—	—
147	Id. 18.	M. 30.	Empyem. Tuberculose.	—	Blutung aus Darmgeschwüren.
148	Id. 10.	M. 50.	Käsige Pneumonie, Infection durch Tuberculose.	—	—
149	Id. 11.	M. 25.	Abdominaltyphoid, Pneumonia croup.	—	—
150	Id. 12.	W. 55.	Hydrocephalus intern., käsige Pleuritis.	—	Pneumonie.
151	Id. 14.	W. 66.	Pyelitis, Nephritis, Cystitis etc.	—	Embolie der Lungenarterie.
152	Id. 15.	W. 19.	Käsige Pneum., Cavern. etc.	—	Miliartuberculose.
153	Id. 24.	M. 60.?	Käsige Pneumonie etc.	—	Ebenso.
154	**Wagner** II. S. 375.	W. 19.	Subcutane Abscesse der Unterextremität.	1 Monat.	Septicämie.
155	Id. S. 380.	W. 30.	Parotitis purul.	1 Woche.	Ebenso.
156	Id. S. 489.	M. 32.	Psoitis purul., Peritonitis.	4 Monate.	—
157	Id. S. 374.	M. 17.	Unterlippenabscess.	—	Pyämie.
158	Id. I. 5.	W. 71.	Fussgeschwüre.	—	Marasmus.
159	Id. II. S. 377.	W. 37.	Phlebitis purulenta, Puerperalfieber.	3 Woch.	Pyämie.
160	Id. S. 378.	W. 27.	Endometritis und Metrophlebitis puerperalis.	10 Tage.	Ebenso.
161	Id. S. 379.	W. 26.	Ebenso.	8 Tage.	Ebenso.
162	Id. S. 379.	W. 39.	Ebenso.	13 Tage.	Pneumonia infect.
163	Id. I. 1.	M. 15.	Vielfache Muskelabscesse.	—	Pyaemia chron.
164	**Fleurney** 17. S. 70.	W. 11 Mon.	Eczema chronic. capit. und brach.	—	Hirnödem etc. Lungenödem.
165	Id. 20. S. 74.	M. 53.	Decubitus, Veränderung im Knochenmark.	—	—

Verschiedene andere Krankheiten.

166	**Scriba** 2.	M. 42.	Phthisis pulmonum.	—	—
167	Id. 8.	M. 58.	Granularatrophie d. Nieren.	—	Urämie.
168	**Uffelmann.**	M. 64.	Gehirnerweichungsherde.	—	Pneumonische Herde.
169	**Wagner** I. 6.	W. 63.	Marasmus senilis.	—	—
170	**Fleurney** 11. S. 50.	W. 74.	Ebenso.	—	—
171	Id. 21. S. 76.	W. 35.	Emphysema pulmon. etc.	—	—
172	**Scriba** 6.	M. 54.	Ebenso.	—	—

Embolien mit Fett, welches sich in den Gefässen oder deren Wandungen gebildet hat.

Nr.	Beobachter	Geschlecht M. W. Alter	Diagnose	Tod nach dem Trauma	Bemerkungen. F.-E. = Fettembolie
173	Egli.	—	Pneumonia und Meningitis tuberculosa.	—	Degener. Thromben.
174	Id.	M. 37.	Stenose und Insufficienz der Mitralis, Pericarditis.	—	Ebenso.
175	Mulot.	W. 19.	Gangrän beider Füsse, Tetanus.	8 Tage.	Ebenso.
176	Lancereux.	W. 38.	Morbus Brightii.	—	Gehirnembolie mit degener. Thromben.
177	Müller.	M.	Ebenso.	—	Embolie der Chorioideal- u. Retinalgefässe.

Hierher gehören noch einige von Cohn beobachtete Fälle von Gehirnembolie durch den Inhalt atheromatöser Herde der Arterienwandungen entstanden.

Betrachten wir die in dieser Tabelle enthaltenen, aus der Literatur gesammelten Sectionsprotokolle, in welchen Fettembolie gefunden und auch meist als Todesursache angesprochen worden war, so sehen wir sofort, dass in den meisten Fällen der Tod durch einen anderen Umstand und nicht durch Fettembolie verursacht wurde.

Von diesen 177 Fällen, deren Zahl, wie wir später sehen werden, in Bezug auf die Häufigkeit des Vorkommens, nur eine sehr geringe ist, waren 136 Männer und 41 Weiber. Es waren dabei 93 Knochenbrüche, also 51,5 Proc., davon 95 Proc. Männer und nur 5 Proc. Weiber, ferner 25 = 14 Proc. acute und chronische Knochenentzündungen, davon 64 Proc. Männer und 36 Proc. Weiber, 12 = 7 Proc. Knochenmarkdegenerationen, dabei 42 Proc. Männer und 58 Proc. Weiber, 3 = 2 Proc. Verletzungen fettreicher Weichtheile der Peritonäalhöhle, sämmtlich Männer, 12 = 7 Proc. Weichtheilverletzungen mit gleicher Betheiligung der Geschlechter, 20 = 11 Proc. chronische Eiterungen der Weichtheile, dabei 45 Proc. Männer und 55 Proc. Weiber, 7 = 4 Proc. sonstige Erkrankungen und 5 Fälle der sogenannten gemischten Fettembolie von intravasculärem Ursprung.

Was das Alter anlangt, auf welches sich die einzelnen Fälle vertheilen, so ist eine Analogie mit den Fracturen hier nicht zu verkennen. Es kommen auf das erste Lebensalter bis zu 10 Jahren 6 Fälle = 3,3 Proc. auf das Alter von 11—20 Jahren 29 Fälle = 16,1 Proc., auf das Alter von 21—50 Jahren 105 Fälle = 58,3 Proc.

und auf das Alter über 50 Jahren 40 Fälle = 22,3 Proc. Vergleichen wir hiermit die Tabelle von Gurlt[75]) über die Häufigkeit der Fracturen in den verschiedenen Lebensaltern, so ergeben sich:

	Fracturen	Fettembolien
Bis zum 10 Jahre . . .	19 Proc.	3,3 Proc.
Vom 11.—20. Jahre . .	14 „	16,1 „
Vom 21.—50. Jahre . .	47 „	58,3 „
Ueber 50 Jahre	20 „	22,3 „

In einer grossen Anzahl der in der Tabelle zusammengestellten Beobachtungen wurde die Fettembolie als Todesursache betrachtet, dabei aber nicht auf etwaige sonstige Befunde geachtet, welche diese Annahme mindestens zweifelhaft machen. Nach den im folgenden Abschnitt zu schildernden, und als wahrscheinlich bei Fettembolie vorkommenden Symptomen, dürfen wir erstens in keinem dieser Fälle, in welchem Fieber beim Eintritt des Todes vorhanden war, die Fettembolie als Todesursache ansehen, da sie, wenn sie so hochgradig ist, dass sie den Tod herbeiführt, stets eine auffallende Temperaturherabsetzung zur Folge hat. Geringere Grade von Fettembolie aber, welche keine bedeutende Temperaturerniedrigung hervorrufen, sind nicht tödtlich. Nehmen wir aber auch an, dass die Fettembolie in jenen Fällen sehr ausgebreitet war, so sind wir andererseits wieder gezwungen, eine sehr starke Infection oder andere fiebererregende Kraft zuzugeben, welche im Stande war, den durch die tödtliche Fettembolie gesetzten Temperaturabfall von mehreren Graden nicht allein zu paralysiren, sondern sogar noch ausserdem Fieber zu bewirken. Ist aber eine Infection so energisch, dass sie die Körperwärme so bedeutend vermehrt, so wird Niemand daran zweifeln, dass sie viel eher, als eine Fettembolie den Tod herbeizuführen vermag. Zum Beweis, dass eine Fettembolie im Stande ist, die Temperatur erhöhende Wirkung einer selbst hochgradigen Sepsis auszugleichen, verweise ich auf den Abschnitt über Embolie mit septisch verunreinigtem Fett. Nehmen wir nur an, dass eine tödtliche Fettembolie die Temperatur um 3 Grade herabsetze, was in Wirklichkeit viel zu niedrig gegriffen ist und der Kranke hätte Temperaturen von 39,5, so entspräche diese einem Fieber von 42 bis 43°, wie es fast nur bei absolut tödtlicher Sepsis vorzukommen pflegt. Deshalb glaube ich, in allen den Fällen, in welchen Fieber vorhanden war, die Fettembolie als Todesursache ausschliessen zu müssen, und hierauf gestützt, noch eine weitere Anzahl aus der Reihe der angeblich an Fettembolie Verstorbenen ausschalten zu dürfen.

Es bleiben uns hierauf nur noch folgende Nummern der Tabelle, deren Tod wir auf die Fettembolie beziehen können. Nr. 1, 2, 6?, 10, 11, 12?, 13, 71, 83, 84, 86, 93, 135 und 164. Diese 14 Todesfälle, von welchen nicht einmal immer genügende Protokolle zu Gebote stehen, scheinen die einzigen von 177 zu sein, bei welchen die Fettembolie wirklich als Todesursache betrachtet werden darf. Zweifelhaft sind auch hiervon noch Nr. 6 und 12, welche ich deshalb auch mit einem Fragezeichen versehen habe. Von ersterem stand mir eine nur ungenügende Krankengeschichte zu Gebote, bei letzterem war ein acuter Milztumor vorhanden und es fehlen Angaben über die Temperatur. Von den anderen 12 starben die Meisten unter den Erscheinungen eines acuten Lungenödems, jedoch scheint es unzweifelhaft, dass die Fettembolie in der That hier eine tödtliche war.

Schon hieraus ersehen wir, wie enorm selten eine Embolie mit reinem Fett einen tödtlichen Ausgang nimmt.

Vergleichen wir diese 12 Krankengeschichten mit den beim Thierexperiment gemachten Beobachtungen, so geht daraus fast sicher hervor, dass die Embolie der Lungencapillaren nicht als Todesursache angesehen werden darf. Nicht alle Patienten starben unter den Symptomen eines acuten Lungenödems, und die Ausfüllung der Capillaren und Arteriolen der Lungen war nie eine so hochgradige, dass dadurch ein Tod an Athmungsinsufficienz hätte eintreten können.

Niemals handelte es sich beim Menschen auch nur um annähernd so grosse Fettmengen, wie wir sie beim Thierexperiment benutzten. Sahen wir ja doch in den Versuchen 26 und 27, welche wir mit der auf dem natürlichen Wege beim Menschen entstandenen Fettembolie identificiren können, Kaninchen ruhig athmen und leben, obgleich mindestens so viel Fett, als ihr ganzes Knochensystem enthält, in ihrem Kreislauf aufgenommen war und hier überall die ausgedehntesten Embolien verursachte. Nach ihrem Tode erhielten wir durch Färben mit Ueberosmiumsäure die schönsten Injectionspräparate der Lunge, die Lungengefässe waren ganz bis in ihre kleinsten Verästelungen mit Oel ausgegossen und enthielten ganz bedeutend viel mehr Fett, wie wohl je beim Menschen beobachtet wurde. Erinnern wir uns ferner an die Arbeit von Lichtheim[69]), welcher fünf Sechstel sämmtlicher Lungenarterienäste unterbinden musste, bis ein Thier zu Grunde ging, und welcher den Beweis lieferte, dass mindestens drei Viertel des gesammten Gefässgebietes der Lungenarterie ausgeschaltet werden kann, ohne dass der arterielle Druck im Körper dabei im Geringsten alterirt wird. Er zeigte ferner, dass bei Verschluss einzelner Abschnitte der Lungenarterie, durch

den offenen Rest derselben dieselbe Blutmenge in der gleichen Zeit strömt, wie vorher durch die gesammten Abschnitte der Gefässbahn.

Deshalb glaube ich den Satz aussprechen zu dürfen, „dass" „beim Menschen nie eine so hochgradige Fettembolie der Lungen-" „capillaren zu Stande kommen kann, dass sie den Tod hervorruft," „ja dass es bis jetzt noch nicht gelungen ist, eine solche durch" „directe Fetteinspritzung in die Venen zu Stande zu bringen."

Dagegen ist es sicher, wie ich schon oben erwähnte, dass die Embolien in den Centralorganen sehr häufig den Tod verursachen, wie dieses durch das Experiment nachgewiesen wurde.

Auch beim Menschen sind diesen Experimenten durchaus ähnliche Beobachtungen wiederholt gemacht worden. v. Recklinghausen hat in den Arbeiten von F. Busch und Flournoy solche am Sectionstisch gemachte Befunde veröffentlichen lassen.

Das Gleiche zeigen die Fälle von Halm, in welchen der enorme Verfall der Patienten, hochgradige Schwäche, Unfähigkeit sich zu bewegen, grosse Blässe der Haut, subnormale Temperatur, Apathie, bei einigen Bewusstlosigkeit, Erbrechen, Lähmungserscheinungen und verminderte Sensibilität beobachtet wurden. Flournoy erwähnt ebenfalls dieser Symptome und fügt noch allmählich geringer werdende Reflexerregbarkeit und Verminderung der Schmerzempfindung hinzu. In einem Falle (5 meiner Tabelle II) beobachtete er Krämpfe und tetanische Convulsionen. Czerny sah Erbrechen und Lähmungserscheinungen. In dem auf unserer Klinik beobachteten Falle (27 meiner Sectionsbefunde) waren hochgradige Dyspnoe, Delirien und kurz vor dem Tode tetanische Krämpfe vorhanden.

Es bestätigen also diese klinischen Beobachtungen, „dass die" „alleinige, bis jetzt sicher constatirte Todesursache bei Fettembolie" „in den Embolien des Centralnervensystems und den daraus resul-" „tirenden Veränderungen der Gewebe desselben zu suchen ist."

Das auffälligste aller Symptome beim Thierexperiment war der regelmässige Temperaturabfall. Sie fiel um so mehr und um so constanter und andauernder, je mehr Fett in den Kreislauf gebracht worden war. Dieses war in sämmtlichen Versuchen, in denen reines Fett und reine Instrumente benutzt worden waren, der Fall.

Es fragt sich nun, ist es beim Menschen ebenso, wie beim Thiere, und existiren schon ältere Beobachtungen über dieses auffallende Symptom? C. O. Weber[4]) war der Erste, welcher bei einigen seiner Versuche genauere Temperaturmessungen machte, und in der

That schon geringen Abfall, bis zu 2 Grad, beobachtete, aber er bringt denselben nicht mit der Fettembolie in Zusammenhang. E. Wagner[14]), F. Busch[25]), besonders aber Lücke[36]) und Bergmann[37]) hielten sogar umgekehrt Temperaturerhöhung für ein wichtiges klinisches Symptom und glaubten, dass das Fieber, welches so häufig bei subcutanen Fracturen auftrete, vielleicht durch die Fettembolie hervorgebracht werde, und dass man in solchen Fällen aus der Höhe des Fiebers die Ausbreitung der Embolie beurtheilen könne. Czerny[39]) suchte dieses experimentell zu entscheiden, fand aber öfters nach Fettinjection Temperaturerniedrigung, manchmal sogar sehr bedeutende. Seine Ansicht ist deshalb, dass man aus dem Thierexperiment auf einen causalen Zusammenhang zwischen Fettembolie und Fieber beim Menschen nicht schliessen dürfe. Halm[42]) beobachtete in vielen seiner Fälle, beim Eintritt der Verschlimmerung des Allgemeinbefindens, eine Herabsetzung der Temperatur, und sah niemals bei solchen Patienten Fieber. Riedel[43]) hat genaue Temperaturmessungen von 7 Fällen und fand mässiges Fieber, lässt aber unentschieden, ob es überhaupt mit Fettembolie im Connex stehe. Flournoy fand gleichfalls öfter Fieber.

In unseren vorhin erwähnten Experimenten war, ausser stetem Abfall der Temperatur an und für sich, noch die kurze Dauer desselben bei allen nicht tödtlich verlaufenden Versuchen gleich. Nach Injection bei solchen fiel die Körperwärme innerhalb mehrerer Stunden sehr beträchtlich, stieg dann wieder, und war meist nach 24 Stunden wieder normal. So fiel sie in Versuch 18 in 6 Stunden um 3,3, im Versuch 19 in 10 Stunden um 2,8°, in Versuch 23 in 8 Stunden um 3°, in Versuch 28 beim ersten und zweiten Mal in 6 Stunden um je 2,7°, dagegen stieg sie, als dem Oel Zinnober beigemengt wurde, um 1°, um ebenfalls in 24 Stunden zur Norm zurückzukehren. Am grössten war der Abfall um 4,4° in 4 Stunden in Versuch 37. Ganz ähnlich stellte sich das Verhältniss bei Resorption des Fettes durch die Lymphspalten seröser Häute. In Versuch 26 fiel die Wärme im Rectum um 3,7° in 10 Stunden und nach wiederholten Aufnahmen in fast gleichem Grade, in Versuch 31, in welchem allerdings Wunden der Pleura gesetzt worden waren, in 6 Stunden um 2,1° und 1,3°. Noch energischer fiel die Temperatur, wenn in Folge der Embolie der Tod eintrat. In Versuch 17 ging sie bis zum Exitus, in 9 Stunden um 9,5°, in Versuch 28 in 7 Stunden um 6,3° herunter, und in Versuch 39 war sie sogar in 1½ Stunden um 7° gefallen. Diese Befunde stimmen mit denen von Czerny völlig überein, und möchte ich mich auch seiner Erklärung über das Zu-

standekommen derselben anschliessen. Er glaubt, dass hierbei zwei Momente mitwirken, erstens das schon von B. Cohn hervorgehobene, dass nach Verlegung einer so grossen Menge von Lungencapillaren die Oxydation des Blutes nicht genügend stattfinden könne, und demnach auch nicht genügend Wärme erzeugt werde, und zweitens, dass bei Fetteinspritzungen ins Blut meist auch Embolien im Gehirn auftreten, dass dadurch, ähnlich wie bei der Morphiumvergiftung der Hunde, die Wärmeregulirung gelitten hatte.

Die Beobachtungen, welche Halm aus der v. Nussbaum'schen Klinik mittheilt, deuten schon bestimmt darauf hin, dass diese subnormalen Temperaturen auch bei Fettembolie des Menschen vorkommen. Auch eine auf unserer Klinik in der letzten Zeit vorgekommene Kreuzbein- und Beckenfractur, bei der embolische Pyämie auftrat, ist mir ein sicherer Beweis dafür (vgl. Nr. 39 der Sectionsprotokolle und die Krankengeschichte im Abschnitt über septisches Fett). Obgleich mehrere Schüttelfröste, Icterus und alle Zeichen einer intensiven Sepsis aufgetreten waren, blieb die Temperatur in den ersten 7 Tagen eine vollkommen normale, erst am 8. Tage bekam Patient Fieber, welches aber nie mehr wie 39,4 Abends betrug. Am 11. Tage starb er und bei der Section fanden sich sehr zahlreiche metastatische Abscesse in den verschiedensten Organen und hochgradige Fettembolie. Hier verdeckten in den ersten Tagen die Wirkungen der Fettembolie die der Sepsis.

Eines muss bei diesem der Fettembolie folgenden Symptom noch ganz besonders hervorgehoben werden, die Raschheit, mit der sich die Temperaturschwankung meist wieder ausgleicht. Wir haben oben gesehen, dass bei zwar hochgradigen, aber nicht tödtlichen Embolien, in denen die Thiere die drei- bis fünffache Menge ihres im Oberschenkel enthaltenen Fettes im Blute hatten, die niedrigste Temperatur in etwa 6 Stunden erreicht war, und dass sie in etwa der gleichen Zeit wieder zur Norm zurückgekehrt war. Beim Menschen handelt es sich fast stets um verhältnissmässig viel geringere Fettmengen, und wir dürfen deshalb auch annehmen, dass der Temperaturabfall ein geringer und der Ausgleich ein sehr rascher ist und deshalb diese Symptome wohl meist übersehen werden.

Wir ziehen demnach den Schluss, dass „bei jeder reinen Fett-“ „embolie Temperaturerniedrigung eintritt, welche in Bezug auf ihre“ „Intensität und ihre Dauer ganz gleichen Schritt hält mit der Zahl“ „der Emboli. Je mehr Fett in den Kreislauf gelangt, um so mehr“ „fällt die Temperatur, und um so länger hält dieser Abfall an. Da“ „aber meist innerhalb weniger Stunden ein Ausgleich stattfindet,“

„und die Temperatur wieder normal geworden ist, so wird dieses“ „wichtige Symptom sehr häufig, besonders bei nicht sehr ausge-“ „dehnter Fettembolie, übersehen. Ist aber die Fettembolie eine“ „tödtliche, so tritt ein solcher Ausgleich nicht ein, im Gegentheil“ „die Temperatur fällt fortwährend bis zum Eintritt des Todes. Tritt“ „dagegen Fieber ein, so dürfen wir die Fettembolie nicht als Todes-“ „ursache betrachten, sondern wir müssen um so mehr an eine in-“ „tensive Infection denken, als ja bei dem Vorhandensein einer“ „irgend erheblichen Fettembolie, deren Temperaturabfall das Fieber“ „zum Theil paralysirt, geringe Steigerungen der Körperwärme schon“ „der Ausdruck eines sehr hohen Fiebers sind.“

Ein weiterer Symptomencomplex wird hervorgerufen durch die Störungen, welche die Embolien im Respirationsapparat veranlassen.

Erstens muss durch den raschen Ausfall so vieler Capillaren, welche zum Gasaustausch dienen, Sauerstoffhunger und mehr oder weniger hochgradige Dyspnoe entstehen, eine Erscheinung, welche öfter an Fracturkranken und auch an den Versuchsthieren gesehen wurde. Diese geht aber rasch vorüber, sie ist selten sehr hochgradig. So beobachteten wir einen Fall, in welchem durch Auffallen eines Baumstammes auf den rechten Unterschenkel, letzterer dicht über den Malleolen abgebrochen war. Der Mann hatte etwa 8—10 Tage lang, ohne dass auf den Lungen, ausser etwas verschärftem Inspirium, das Geringste nachzuweisen war, leichte, aber constant anhaltende Dyspnoe und dabei wurden erhebliche Fettmengen durch die Nieren ausgeschieden. Ein zweiter Patient, dem durch Ueberfahren die rechte Fibula und der linke Oberschenkel, letzterer in mehrere Stücke zerbrochen war, hatte fast 14 Tage lang erhebliche Dyspnoe, und am 10. und 11. Tage mässige Mengen blutiger Sputa. Allerdings entwickelte sich bei ihm eine Totalgangrän des linken Unterschenkels. Es waren ferner die Zeichen einer Bronchiolitis ohne Fieber nachzuweisen, aber erst nachdem zweimal erhebliche Fettmengen durch den Urin ausgeschieden waren, verschwand die Dyspnoe (vgl. Tabelle I. Nr. 33 u. 8).

Viel seltener, wie diese Athemnoth durch Sauerstoffmangel, kamen in späterer Zeit Symptome von Seiten des Respirationsapparates zu Stande, welche durch die Infarcte und deren Folgen hervorgerufen wurden.

Bergmann, Flournoy und Andere beschreiben solche Fälle, und auch der letzte der beiden eben erwähnten, und zwei weitere ähnliche Krankengeschichten dürften hierzu gerechnet werden. Unter

ziemlich plötzlich auftretender Dyspnoe entstand ein meist geringer Grad von Hämoptoe. Das Blut selbst dürfte wohl stets etwas dunkler sein, wie bei gewöhnlicher Lungenblutung, aber die Sputa reichlicher blutig wie bei Pneumonie. Dabei fehlt meist Dämpfung des Percussionsschalls und ist Fieber nie vorhanden. Ebenso dürfen wir nur ausnahmsweise deutliche kleinblasige Rasselgeräusche erwarten und diese leichten Blutungen werden sich oft mehrere Male wiederholen. Diese Symptome erklären sich schon aus der anatomischen Beschaffenheit der Infarcte. Der Bluthusten kann auch reichlicher auftreten, aber er wird immer nur kurze Zeit anhalten und niemals von Fieber begleitet sein, da wir es mit keiner entzündlichen Affection zu thun haben.

Lungenödem in grösserer Ausbreitung haben wir nie, weder beim Menschen, noch beim Thiere beobachtet, obgleich wir das zeitweilige Vorkommen desselben nicht bestreiten wollen.

Ausreichende eigene Beobachtungen über die Beschaffenheit des Pulses fehlen uns. Bei 3 bis 4 Fracturkranken, welche Dyspnoe oder auch Hämoptoe hatten, war er voll und ziemlich beschleunigt, 84 bis 96 in der Minute. Wenn wir aus dem Thierexperiment einen Schluss auf den Menschen ziehen dürfen, so glaube ich, dass er bei tödtlicher Fettembolie im Anfang kräftig und etwas beschleunigt, später kleiner und rascher ist, dann aber unregelmässig und aussetzend wird.

Das wichtigste klinische Symptom ist und bleibt aber bei geringeren Graden von Fettembolie der directe Nachweis von Fett im Harn. Uns gelang es denselben fast bei allen Fracturen zu liefern, ich glaube aber, dass wir mit einer besseren Untersuchungsmethode auch kleinere Mengen noch besser und sicherer nachzuweisen lernen werden.

Sehr wichtige, wenn auch in einzelnen Punkten wechselnde Erscheinungen treten uns bei erheblicheren Graden von Fettembolie im Gehirn und Rückenmark entgegen. Das zuerst auftretende und am meisten auffallende Phänomen, das wir bei allen Thieren sahen, ist die sehr ausgesprochene Blässe aller, dem Gesicht zugänglicher Schleimhäute und der Haut. Dieser folgt dann eine Unregelmässigkeit in der Respiration, welche wir nach den Versuchen von Kussmaul und Tenner[76]) als Folgen einer hochgradigen Gehirnanämie, und der hieraus resultirenden mangelhaften Ernährung der centralen Ganglien, auffassen müssen, die Thiere machen anfangs einzelne tiefe und krampfhafte Inspirationsbewegungen, welche mit flachem Athmen abwechseln.

Die Augen sind entweder im Anfang lichtscheu, geschlossen, oder sie sind weit offen, ausdruckslos, die Pupillen zuerst eng, später weit, nicht reagirend.

Dazu kommen unwillkürlicher Harn- und Stuhlabgang, und es geht nach und nach das in der Qualität unregelmässige Athmen auch in ein an Quantität verschiedenes über, es kommt regelmässig, wenigstens in unseren Versuchen, zum ausgebildeten Stokes'schen Phänomen.

Später treten meist Lähmungen der unteren Extremitäten auf, die nach oben fortschreiten, bis schliesslich der ganze Rumpf und die Extremitäten bis auf den Kopf gelähmt sind.

Entweder gehen dieser Paralyse Zwangsbewegungen, besonders der Unterextremitäten voran, oder es treten solche mehr in Form tetanischer Streckkrämpfe auf. Die Reflexerregbarkeit erlischt zugleich mit der Motilität und bleibt schliesslich ebenfalls nur im Bereiche der Hirnnerven bestehen. So lösen in der ersten Zeit Kitzeln oder Stiche in Nase und Cornea resp. Conjunctiva die Streckkrämpfe der Unterextremitäten aus, die zuweilen von lautem Aufheulen begleitet sind. Die letzten Reflexe aber können noch in Form tiefer Athemzüge durch Reizen des äusseren Gehörgangs hervorgerufen werden. Schliesslich trat der Tod an Lähmung der Respirationscentren ein, während das Herz meist noch weiter schlug.

Aehnliche Erscheinungen dürften beim Menschen vorkommen, aber in der Literatur sind die wenigen Fälle, in denen die Fettembolie als Todesursache betrachtet werden muss, nicht eingehend genug beschrieben, und die Patienten, welche genauer beobachtet wurden, hatten Fieber oder andere Erscheinungen, welche darauf hindeuten, dass die Fettembolie keine tödtliche gewesen ist.

Nach dem Thierexperiment und unseren klinischen Beobachtungen wären wir also berechtigt, folgende für Fettembolie charakteristische klinische Symptome zu verzeichnen:

1. *Sicherer Nachweis von Fett im Harn, in der bekannten Form und periodisch auftretend.*

2. *Vorübergehende Anfälle von Dyspnoe.*

3. *Temperaturerniedrigung.*

4. *Zeitweiliges Auftreten leichter Hämoptoe ohne Fieber und meist ohne Dämpfung und Rasselgeräusche.*

5. *Unregelmässige Herzthätigkeit.*

6. *Collaps, mit hochgradiger Blässe der Haut und Schleimhäute; anfangs flache Respiration, zuweilen von tiefen seufzenden Inspirationen unterbrochen, später Stokes'sches Phänomen.*

7. *Krämpfe verschiedener Art oder Lähmungen, welche nach den Versuchen zu schliessen, meist doppelseitig auftreten.*

8. *Verminderung der Reflexerregbarkeit.*

Ueber die Häufigkeit des Vorkommens der Fettembolie beim Menschen sind die Ansichten verschieden. Obgleich schon Wagner angab, dass die Fettembolie beim Menschen durchaus nicht selten sei, fand seine Ansicht wenig Verbreitung. Flournoy war der einzige, welcher sämmtliche Leichen, die innerhalb einer bestimmten Zeit im pathologischen Institut zu Strassburg secirt wurden, auf diese Erkrankung untersuchte. Er fand, wie wir schon oben gesehen haben, bei 250 Sectionen 26 mal flüssiges Fett in den Lungencapillaren, welches also etwa 10 Proc. entspräche. Hierdurch angeregt, untersuchte ich sämmtliche Lungen der vom 12. September bis zum 30. December 1878 im hiesigen pathologischen Institute Obducirten im frischen Zustande. In 46 Lungen fand ich 28 mal Fettembolie, wenn auch in den meisten Fällen nur Spuren. Von jeder Lunge sah ich 50 Präparate aufs Genaueste durch, und glaube ziemlich sicher zu sein, keine Fettembolien übersehen zu haben, obgleich manchmal nur in einem von diesen 50 Präparaten solche vorhanden waren. In 52 Proc. der Lungen dieser innerhalb $3^1/_2$ Monaten Obducirten gelang es also Fettembolie nachzuweisen.

Es folgen hier kurz die Fälle in der Weise, dass nur das Alter und Geschlecht, die anatomische Diagnose, und soweit es möglich war, die zur Erklärung nothwendigen Daten und die ungefähre Menge der Embolien angegeben werden.

1. Schlosser, 28 Jahre alt, Empyem und chronische Pleuritis mit Fistelbildung und Compression der Lunge links, Peribronchitis caseosa, Pericarditis chronica adhaesiva, Amyloid besonders der Nieren, geringer der Milz und der Leber. In mehreren Präparaten geringe Fettembolie.

2. Schneider, 42 Jahre alt, Phthisis pulmonum. Nur in zwei Präparaten vereinzelte Fettembolie.

3. Schlosser, 65 Jahre alt, abgesacktes Empyem rechts, Emphysem, Bronchiektasie, Bronchitis, braune Herzatrophie, Atherom der Arterien. Im Sternum rothes Mark. In vielen Präparaten mässige Fettembolie der Capillaren.

4. Frau, 60 Jahre alt, grosse syphilitische Geschwüre der Schamlippen und der Scheide, Emphysema pulmonum, Herz- und Lungenatrophie, Endarteritis syphilitica. Knochenmark des Sternum und des rechten Oberschenkels roth, gelatinös, schwammig, an einzelnen Stellen mit tief dunkelrothen Flecken. Fettembolie der Lungencapillaren aber zerstreut, ebenso der Pia und der Plexus chorioidei. Exostosen an der Innenfläche des Schädels.

5. Mädchen, 20 Jahre alt, Empyema necessitatis dextra und abgesacktes Empyem links, Nephritis parenchymatosa, Amyloid der Nieren, Milz,

Darm und Magen; 6 Wochen vorher war ein Stück der 7. Rippe in der Nähe des Angulus costae resecirt worden. In vielen Präparaten mässige Fettembolie der Capillaren, seltner der Arteriolen.

6. Arbeiter, 54 Jahre alt, Emphysema pulmonum, Peribronchitis chronica. Nur in zwei Präparaten sehr spärliche Fettembolien.

7. Frau, 25 Jahre alt, Kniegelenkresection vor 4 Wochen in Folge eines nach dem Gelenk durchgebrochenen centralen Tibiaabscesses, Erysipel, Decubitus, metastatische Abscesse in den Lungen, Embolie der grösseren Aeste der Lungenarterie, marantische Thrombose der linken Vene von der Poplitea bis zur Iliaca communis, zum Theil puriform erweicht. In mehreren Präparaten sind einzelne Capillarbezirke voller Fettembolien.

8. Tapezier, 58 Jahre alt, Granularatrophie der Nieren, Herzhypertrophie, fettige Degeneration des Herzens (Urämie). Sehr spärliche Capillarembolien von Fett in den Lungen.

9. Frau, 83 Jahre alt, Marasmus, Decubitus, graue Degeneration der Hinterstränge, Herzatrophie, Hypertrophie des linken Ventrikels, Emphysema senilis pulmonum, Atrophia granularis der Nieren, Cystitis, Pyelonephritis, Uterusfibrome. Mark des Sternum mit zwei rothen Stellen, die über das gelbe Mark prominiren. Sehr mässige Fettembolie.

10. Schuldiener, 50 Jahre, Phthisis infectiosa tuberculosa pulmonum, Pneumonia lobularis caseosa, Bronchitis, Peribronchitis, Miliartuberkel der Pleura, des Pericard, Nieren, Leber und Milz. Nur in zwei Präparaten einzelne Fettemboli.

11. Arbeiter, 25 Jahre alt, Abdominaltyphoid, Pneumonie (Ende der 3. Woche). Im freien Theil der Lungen keine, im infiltrirten sehr spärliche Fettembolien.

12. Frau, 55 Jahre alt, Hyperämie der Meningen und des Gehirns, Hydrocephalus internus, pleuritische Verdickungen rechts mit centraler Verkäsung und pleurodiaphragmatischer Verwachsung, Pneumonia crouposa dextra, Hyperämie und leichtes Oedem links, Erweiterung des rechten Herzens, Stauungshyperämie der Unterleibsorgane. Mässige Fettembolie, etwas mehr links wie rechts.

13. Landwirth, 53 Jahre alt, Ulcus ventriculi chron., Marasmus, Anämie durch Blutung, Thrombose der Pfortader; im Knochenmark des Sternum und des Oberschenkels reichlich roth degenerirte, theils sehr dunkel gefärbte, über das Niveau des gesunden Mark hervorquellende Stellen. Fast in allen Präparaten Fettembolien.

14. Weib, 66 Jahre alt, Hypertrophia cordis, Thrombosis venae cruralis, Embolia pulmonum, Struma, Fibroma ventriculi, Pyelitis, Nephritis, Cystitis. Nur in einem Präparat 5—6 Fettemboli.

15. Mädchen, 19 Jahre alt, Peribronchitis caseosa, bronchiektatische Cavernen, miliare käsige Pneumonie, Fettleber, chronischer Magen- und Darmkatarrh. Sehr vereinzelte Fettemboli.

16. Schlosser, 25 Jahre alt, Meningitis cerebrospinalis tuberculosa, Caries columnae vertebralis, Periostitis ossificans tibiae et femoris, Bursitis fungosa praetibialis und praegenualis. Mark der Knochen gesund. Spärliche, einzelne Capillargebiete ausfüllende Fettembolien.

17. Arbeiter, 70 Jahre alt, Pneumonia crouposa totalis, Pleuritis sinistra, Bronchitis chron., Bronchiektasie, Emphysem, Oedem der rechten Lunge,

Erweiterung des rechten Herzens, Mitralstenose, venöse Stauung von Magen, Darm, Leber, Milz, Nieren, beginnende braune Leberatrophie, zwei Magengeschwüre. Rothes Mark im Sternum. Sehr spärliche Fettembolien.

18. Mann, 50 Jahre alt, rechts Empyem, tuberculöse Darmgeschwüre und Mesenterialdrüsen, braune Herzatrophie, totale Anämie. Ziemlich reichliche Fettembolien.

19. Frau, 27 Jahre alt, Caries der Wirbelsäule, beiderseits Psoasabscesse, Peritonitis universalis acuta perforativa. Zerstreute, aber in einzelnen Capillargebieten reichliche Fettembolien.

20. Taglöhner, 48 Jahre alt, vor 3 Wochen Resection der linken Unterkieferhälfte, Septicämie, metàstatische Abscesse in Lungen und der Leber. Reichliche Fettembolien in Lungen und Pia.

21. Maurer, 23 Jahre alt, vor 3 Monaten Hüftresection, fast geheilt, Abscesse am Oberschenkel bis zum Knie, sehr derbe Infiltration der Gewebe, Bursitis praepatellaris, Milztumor, Nephritis, Fettmuskatnussleber, braune Induration der Lungen, Bronchitis chronica, Anasarka, Oedem der Lungen, Hydrothorax, Hydropericarditis, Erweiterung des rechten Herzens. Reichliche Fettembolie.

22. Schreiner, 27 Jahre alt, Vereiterung des rechten Hodensacks nach Operation einer Spermatocele vor 10 Wochen, Pleuritis purulenta utriusque, metastatische Abscesse beider Lungen mit Perforation, Milztumor, Fettleber, metastatischer Abscess des linken Vorderarms. Ziemlich reichliche Fettembolie, besonders in der Umgebung der Abscesse.

23. Frau, 41 Jahre alt, Kopfwunde bis auf den Knochen, Erysipelas capitis. Sehr vereinzelte Fettembolien, aber fast in jedem Präparate.

24. Mann, 61 Jahre alt, Peribronchitis chronica, allgemeine Miliartuberculose. In zwei Präparaten Fettemboli.

25. Frau? Exstirpatio uteri vor 1 Tag, Anaemia universalis. Sehr spärliche Fettembolie.

26. Uhrmacher, 30 Jahre alt, nach Durchbruch eines Abscesses im Tibiakopf. Resection des rechten Knie. Tod 9 Tage nachher. Pyämie. Ziemlich reichliche capilläre Fettembolien der Lungen, der Pia, Milz und Leber (vgl. Tabelle I, Nr. 31).

27. Fuhrknecht, 39 Jahre alt, Fractura complicata comminuta cruris dextri et pelvis. Secundäramputation am 2. Tage. Hochgradige Dyspnoe in den nächsten 2 Tagen, Delirien. Am 4. Tage ausgesprochenes Delirium tremens und Pneumonie der rechten Lunge. In der fünften Nacht rascher Tod, nachdem vorher einige Stunden lang tetanische Krämpfe angedauert hatten. Hochgradige Fettembolie der Capillaren der Lunge, der Nierenglomeruli und spärliche der Meningen.

28. Mädchen, 25 Jahre alt, seit Jahren Tumor albus genu dextri. Resection unter sehr ungünstigen Umständen, dabei Spaltung zahlreicher Abscesse längs des Femur. Sieben Tage nachher Tod unter Erscheinungen einer septischen Pneumonie. In den Lungen zwei ältere metastatische Abscesse, septische Pneumonie der linken Lunge, miliare Tuberkel in Lunge, Leber, Milz und Nieren. Sehr spärliche Fettembolie.

29. Maler, 38 Jahre alt, Fractura basis cranii, Contusion des Gehirns durch reichliche Blutung und Durchbruch derselben in den linken Seiten-

ventrikel. Tod 4 Stunden nach der Verletzung. Reichliche Fettembolie der Lungen.

30. Knecht, 28 Jahre alt, complicirter Beckenringbruch, Diastase der drei Symphysen und Zermalmung der rechten Facies auricularis des Kreuzbeins, mit Abreissung der Harnröhre, durch Auffallen eines 80′ langen Baumstammes auf den Leib. Beim Eintritt am 3. Tage Punction der Blase und am folgenden Tage Urethrotomia externa und Spaltung und Drainirung zahlreicher Urinabscesse. Kein Fieber, reichlich Fett im Urin. Icterus, Schüttelfröste und alle Zeichen einer acuten Sepsis, aber erst am 8. Tage treten erhöhte Abendtemperaturen bis 39,4 auf. Tod am 11. Tage. Sehr hochgradige Ausfüllung der sämmtlichen Capillargebiete im Körper mit flüssigem Fett. Bei Durchsägung des rechten Darmbeins und des linken Oberschenkels zahlreiche und ausgedehnte frische Blutungen im spongiösen Gewebe und Knochenmark. Die ganze Leber durchsetzt von massenhaften metastatischen Herden, die reichlich Bacterien enthielten und deren Zusammenhang mit Fettembolis leicht zu sehen war.

Die Häufigkeit geringgradiger Fettembolie in den Lungen u. s. w. ist nach diesen Untersuchungen bewiesen.

Nachdem ich so die verschiedenen Fragen, welche uns bei der Embolie mit reinem Fett aufstossen, zu beantworten versucht habe, komme ich zu dem zweiten Abschnitte meiner Arbeit, in welchem ich sehen will, wie sich der Organismus zu einer Embolie mit inficirtem, septischem Fett verhält. Ich glaube den ganzen Abschnitt in die Beantwortung der Frage zusammenfassen zu können:

„Welche Aenderungen in dem Bild einer Embolie mit reinem“
„Fett treten auf, wenn wir septisches Fett vor uns haben, und“
„welchen Antheil hat die Fettembolie bei septischen Infectionen,“
„wie sie so häufig bei complicirten Fracturen beobachtet werden?“

36. Versuch. Graue, 6 Pfd. schwere Katze wurde chloroformirt und erhielt 2,5 Ochsenmarkfett in die Vena saphena magna injicirt. Während und am Tage nach der Operation zeigte das Thier keine abnormen Erscheinungen. Am 3. Tage wurde es traurig, frass nicht mehr und lag theilnahmlos da, ohne sich zu lecken und zu säubern. Im Verlaufe der drei folgenden Tage hatte es profuse Diarrhöen von penetrantem Geruch, magerte sehr ab und nahm weder Fleisch noch Milch zu sich. Etwa am 7. oder 8. Tage stellte sich ein ziemlich heftiger Husten ein, aber die Diarrhoe liess nach, das Thier fing wieder an etwas Nahrung zu sich zu nehmen und hielt sich wieder reinlicher. Am 9. Tage hatte es heftigen Hunger und zehrte grosse Mengen rohes Fleisch auf, die Diarrhöen hatten ganz aufgehört und auch der Husten wurde geringer. Da es am 11. Tage wieder gesund schien, so wurden ihm aufs Neue in der Narkose 6,0 Grm. Ochsenmarkfett in die Vena cruralis sinistra injicirt. Nach der Einspritzung, welche ohne auffällige Symptome verlief, und während noch die Nähte angelegt wurden, ging das seitherige tiefe costale Athmen in ein flaches abdominelles über und hörte

rasch völlig auf, das Herz aber schlug weiter. Trotz künstlicher Respiration hörte auch nach 6 Minuten das Herz auf zu schlagen, das Thier liess Urin und Stuhl gehen und war todt. Offenbar handelte es sich hier um einen Chloroformtod. Die Section wurde, nachdem die künstliche Respiration noch etwa 20 Minuten lang fortgesetzt worden war, gemacht.

In den Gefässen bräunlichschwarzes Blut. Das rechte Herz in Diastole, mässig ausgedehnt, ziemlich viel flüssiges, fetthaltiges, tintenschwarzes Blut, das linke fast leer, keine Gerinnsel, sondern nur einige Tropfen schwarzes Blut enthaltend. Lungen: Beide Spitzenlappen ödematös, fast luftleer, ebenso Theile der Unterlappen. Auf Durchschnitten derb, zum grössten Theil gelbgrauroth verfärbt, von starken Bindegewebszügen durchzogen, aus denen bei Druck blutiger Eiter ausfloss, nur in den Unterlappen waren zahlreiche, noch derbere, dunkelrothe, rundliche oder mehr keilförmige Herde, von Stecknadel- bis Bohnengrösse, die meist einen gelben, centralen Erweichungspunkt zeigten. Neben Oedem hatten wir es mit einer purulenten, interstitiellen Pneumonie zu thun, und in den Unterlappen waren zahlreiche, zum Theil in Eiterung übergehende Infarcte vorhanden. Mikroskopisch war das ganze Gewebe von weissen Blutkörperchen durchsetzt, daneben waren hochgradige Fettembolien und Vermehrung des interalveolären Bindegewebes zu sehen. Die Wände der Alveolen erschienen durchweg stark verdickt, die Alveolen selbst ausgefüllt mit rothen und weissen Blutzellen und grossen verfetteten Alveolarepithelien. In Leber und Nieren die bekannten Befunde. Die Milz war stark vergrössert, enthielt mehrere Infarcte mit centraler Erweichung und deutlich durch demarkirende Entzündung vom eigentlichen Milzgewebe getrennt. Das Gehirn zeigte ausser beträchtlicher venöser Hyperämie nichts Abnormes.

37. Versuch. Pinscherhund, 11 Pfd. schwer, erhielt eine Injection von 5,0 Grm. Oel, welches mit 1,0 Grm. Fleischstückchen, welche 24 Stunden lang in Wasser der Fäulniss ausgesetzt worden waren, zerrieben wurde, in die Vena brachialis sinistra. In dem Fleisch waren massenhaft Bacterien, die zum Theil schon Haufen bildeten. Das Thier, welches am Nachmittag nach der Einspritzung munter geblieben war, fror Abends und war anderen Tages noch krank, erschien aber am 2. Tage völlig gesund und blieb es. Temperatur um 11½ Uhr während der Operation 39,0, um 2½ Uhr 39,2, um 5 Uhr 38,1, um 7 Uhr 38,0, um 9 Uhr 38,0, am nächsten Tag Morgens 38,0, Mittags 38,4, Abends 39,0, am 2. Tag Morgens 38,8, Abends 38,4, am 3. Tag Morgens 38,0, Abends 38,5.

38. Versuch. Bastardhund, 12¾ Pfd. schwer, erhielt am 26. März 1878 5,5 Grm. Oel, welches mit 2,0 Grm., 3 Tage lang der Fäulniss ausgesetztem und reichlich Bacterien enthaltendem Fleische zerrieben worden war, in die Vena cruralis sinistra injicirt. Das so behandelte Oel war von durchdringendem Geruch und verpestete die Luft im ganzen Zimmer. Abends war das Thier traurig und frass nicht, am folgenden Tag war es zwar munterer, nahm aber noch keine Nahrung an. Die Untersuchung liess leicht eine ziemlich ausgebreitete doppelseitige Pneumonie erkennen; Respiration und Puls waren beschleunigt. Am 28. hörte man über die ganze Lunge kleinblasige Rasselgeräusche, das Thier hustete häufig, nahm aber wieder Nahrung. Am 29. und 30. ähnlicher Zustand, die Athmung

aber war ruhiger geworden. In den nächsten Tagen verschwanden die Rasselgeräusche allmählich, das Thier erholte sich sichtlich und war am 8. April wieder gesund. Die Temperatur betrug während der Operation am 26. März um 1 Uhr 38,4, um 3 Uhr 38,6, um 5 Uhr 39,5, um 7 Uhr 39,8,

am	27. März	Morgens	39,0,	Mittags	39,2,	Abends	39,6
„	28. „	„	39,5,	„	39,3,	„	39,0
„	29. „	„	38,5,	„	38,8,	„	39,4
„	30. „	„	38,5,	„	38,5,	„	38,8
„	31. „	„	38,6,	„	38,2,	„	37,9
„	1. April	„	38,3,	„	38,8,	„	39,0

u. s. w. normal bleibend.

39. Versuch. Weisses, 3 Pfd. schweres Kaninchen erhielt beiderseits das Foramen nutrit. tibiae blossgelegt, mit einem Drillbohrer etwas erweitert und mit einer Pravaz'schen Spritze gefaulten, reichlich haufenbildende Bacterien haltigen Saft von 3 Tage lang gefaultem Fleisch in die Markhöhle eingespritzt. In der Nacht darauf ging es zu Grunde. Bei der Section fanden sich mässige Fettembolien in den Lungen, im interalveolären Gewebe waren grosse Mengen weisser Blutkörperchen eingelagert, die Alveolen selbst erschienen gefüllt mit vielen rothen und weniger weissen Blutkörperchen und verfetteten Epithelien. Sonst war nichts Abnormes vorhanden.

40. Versuch. Dachshund, 14 Pfd. schwer, erhielt 10,0 Grm. Oel, das mit 3,0 Grm. 3 Tage lang in Wasser bei 30° C. gefaultem Fleisch zerrieben war, in die Vena jugularis injicirt. Das Thier erkrankte ebenfalls an septischer Pneumonie, war aber nach etwa 14 Tagen wieder geheilt. Die Temperatur war am ersten Tage, trotz der grossen Menge septischer Stoffe, um 1,2° gefallen, und in den folgenden Tagen, obgleich das Thier ernstlich erkrankt war, dauernd normal geblieben.

Diesen Versuchen stelle ich noch die Krankengeschichte zu Nr. 30 meiner Obductionsbefunde zur Seite, welche in ähnlicher Weise septische Embolie neben einer Fettembolie zeigt, und welche dem Thierexperiment absolut gleiche Daten aufzuweisen hat. Ebenso wie beim Thierversuch sehen wir bei ihr in sehr präciser Weise, dass das Bild der Fettembolie durch die Sepsis wesentlich geändert wird und umgekehrt. Wir dürfen ferner hieraus den Schluss ziehen, dass ein grosser Theil der Beobachtungen früherer Forscher, insbesondere aber alle Entzündungserscheinungen in den verschiedenen Geweben, wie das Auftreten von Pneumonie u. s. w., nicht als Folgen der Fettembolie betrachtet werden dürfen. Im Versuch 36 war, wie wir sofort schon während der Injection bemerkten, die Spritze nicht gut gereinigt. Der Stempel war nicht vorher ausgekocht worden und hatte das Fett inficirt. Das von so vielen Forschern beschriebene Auftreten von Entzündung in der Umgebung der Fettemboli, welches wir bei den Experimenten mit reinem Fett nie gesehen

haben, kam deshalb hier, ebenso wie nach allen Einspritzungen mit inficirtem Fett, zu Stande. Nichts desto weniger kam bei den Thieren nie Fieber zur Beobachtung, es traten wohl Temperatursteigerungen von 1 Grad ein, aber nie erhebliche, und im Anfang war meist ein geringer Abfall vorhanden.

Um Wiederholungen zu vermeiden, glaube ich den Einfluss der Sepsis auf die Fettembolie, soweit er aus unseren Beobachtungen ersichtlich ist, in folgenden Sätzen zusammenstellen zu dürfen:

1. Sind in einem Organismus capilläre Fettembolie und Sepsis, resp. irgend eine fiebererregende Krankheit nebeneinander vorhanden, so hebt die Wärme vermindernde Kraft des einen, die fiebererregende Kraft des anderen mehr oder weniger auf.

2. Patienten, bei welchen wir der Aetiologie zu Folge, oder durch den directen Nachweis von Fett im Harn, eine Fettembolie vermuthen, welche aber dabei fiebern, haben entweder eine so geringe Fettembolie, dass sie nur rasch vorübergehenden Wärmeabfall veranlasste, oder ihre Infection ist eine so bedeutende, dass sie nicht nur die Ausgleichung der subnormalen Körpertemperatur, sondern sogar noch Fieber verursacht.

3. Umgekehrt dürfen wir eine hochgradige Fettembolie auch ohne ätiologische Wahrscheinlichkeit vermuthen, wenn ein Patient alle Erscheinungen einer durch Infection hervorgerufenen, fieberhaften Krankheit darbietet, dabei aber, ohne vorhandenen Collaps, durch einige Tage hindurch keine erhöhte Hautwärme hat.

4. Die Fettembolie hat mit der Sepsis nichts gemein, aber beide kommen gewiss sehr häufig zusammen vor, weil die Grundbedingungen für das Zustandekommen beider dieselben sind. Ueberall da, wo offene venöse oder capilläre Blutgefässe und eine genügende Vis a tergo vorhanden sind, können und müssen sowohl septische Stoffe, als auch Fett, wenn sie vorhanden sind, in den Kreislauf aufgenommen werden.

5. Dagegen lässt sich mechanisch leicht erklären, dass die Fettembolie einen günstigen Einfluss auf die Ausbreitung und Vermehrung septischer Organismen im Körper ausübt. Wir wissen, dass die Bacterien leicht durch jedes noch so enge Gefäss hindurchgehen können; werden eine grosse Zahl von Gefässen durch Emboli verstopft, so werden natürlich auch die Bacterien, welche zu gleicher Zeit oder später in dasselbe Gefäss kommen, zurückgehalten, und haben Zeit sich zu vermehren und in das umliegende Gewebe zu gelangen. Sind dagegen Fettembolien nicht vorhanden, so werden sicherlich ein grosser Theil der Bacterien durch den Blutstrom rasch

weitergeführt und müssen sich selbst erst Verhältnisse schaffen, deren sie zu ihrer Fixation bedürfen, bevor sie ihren vollen Einfluss auf die Umgebung ausüben können.

6. Einen weiteren Zusammenhang zwischen Fettembolie und Sepsis glauben wir, nach unseren Versuchen und Beobachtungen, entschieden zurückweisen zu müssen.

Literaturangaben.[1])

1. Magendie, Leçons sur les phénoménes phys. de la vie. Bd. I. 1827. p. 139 ff. — 2. Derselbe, l. c. Bd. II. p. 131 ff. 1836. — 3. *Derselbe, Note sur l'introduction etc., Journal de physiologie T. I. 1821. p. 37. — 4. C. O. Weber, Thrombose und Embolie, in Pitha u. Billroth, Handbuch Bd. I. Abth. 1. S. 84, 85, 95 u. 98. 1865. — 5. Schwick, De embol. adipe liqu. effecta. Dissert. Bonnae 1864. — 6. *Gluge u. Thiernesse, Haeser's Archiv. VI. 4. — 7. Virchow, Gesammelte Abhandlungen. S. 726. 1862. — 8. Frerichs, Klinik der Leberkrankheiten. T. I. S. 289. 1861. — 9. Virchow, l. c. S. 297. — 10. H. Müller, Erkrankung der Chorioidea etc., Würzburger medicinische Zeitschrift. Bd. I. 1860. — 11. B. Cohn, Klinik der embolischen Krankheiten. Berlin 1860. S. 377, 404, 655. — 12. Derselbe, l. c. S. 348. — 13. Zenker, Beiträge z. norm. u. path. Anatomie der Lunge. S. 31. Dresden 1862. — 14. E. Wagner, Die Capillarembolie mit flüssigem Fett etc., Arch. für Heilk. 1862. — 15. Grohe, Canstatt's Jahresbericht für 1862. II. S. 64. — 16. Lancereaux, De la thrombose et de l'embolie cérébrales. Paris 1862. — 17. Bergmann, Zur Lehre der Fettembolie. Habilitationsschrift. Dorpat 1863. — 18. Hohlbeck, Ein Beitrag zur Lehre von der Embolie etc. Dorpat 1863. Dissert. — 19. C. O. Weber, Experim. Studien etc. Deutsche Klinik 1864. S. 466 u. 467. — 20. Schwick l. c. — 21. Wagner, E., Die Fettembolie u. s. w. Archiv d. Heilkunde. Bd. VI. 1865. — 22. Uffelmann, Embolie der Lungencapillaren u. s. w. Zeitschr. f. ration. Medicin. Bd. 23. Heft 2. 1865. — 23. Panum, Experimentelle Beiträge u. s. w. Virchow's Arch. Bd. 25. 1862. — 24. Roser, Die pseudorheumat. Knochen- u. Gelenkentzündung u. s. w. Archiv d. Heilkunde. VI. 1865. — 25. F. Busch, Ueber Fettembolie. Virchow's Archiv. Bd. 35. 1866. — 26. H. Fischer, Allgem. Kriegschirurgie in Pitha und Billroth's Handbuch I. 2, 2. 1867. — 27. Waldeyer, Zur pathol. Anatomie der Wundkrankheiten. Virch. Arch. 40. 1867. — 28. *Joessel, Des thromboses et des embolies en chirurgie. Strasbourg 1869. — 29. *Mulot, D'une complication des fractures. Strasbourg 1867. — 30. *Feltz, Étude clinique et exper. des emb. cap. Paris 1870. — 31. Niederstadt, Ueber Embolie d. Lungencapillaren u. s. w. Göttingen 1869. Dissert. — 32. *Gosselin, l'Union. 107. 1870. — 33. Klebs, Beiträge zur path. Anat. d. Schusswunden. Leipzig 1872. S. 120. — 34. Cohnheim, J., Unters. über d. embolischen Processe. Berlin 1872. S. 69. — 35. Egli, Untersuchungen aus d. path. Institut zu Zürich u. s. w. Leipzig 1873. S. 100. — 36. Lücke, Bericht aus d. chirurgischen Klinik zu Bern. Diese Zeitschrift Bd. II. S. 219 u. 337. 1873. — 37. Bergmann, Ein Fall von tödtlicher Fettembolie. Berl. klin. Wochenschr. 1873. Nr. 33. — 38. *Wille, Norsk Mag. f. Lägevidens. 1874. p. 435, Ueber Fettembolie. — 39. Czerny, Ueber die klin. Bedeutung der Fettembolie. Berl. klin. Wchschr. Nr. 44. 1875. — 40. Cohnheim u. Litten, Ueber die Folgen d. Embolie u. s. w. Virch. Arch. 65. S. 99 ff. — 41. Schwenninger, Acutes Lungenödem, Fettembolie. Aerztl. Intelligenzblatt Nr. 30. 1876. — 42. Halm, Beiträge z. Lehre von d. Fettembolie. München 1876. — 43. Riedel,

1) Von den mit * bezeichneten Werken stand mir das Original nicht zu Gebote und kenne ich dieselben deshalb nur aus Referaten.

Zur Fettembolie. Diese Zeitschrift. Bd. VIII. 1877. — 44. Reyher, St. Petersburger medicin. Wochenschrift. 1878. — 45. *Hamilton, Ein Fall von Fettembolie u. s. w. The Brit. med. Journ. 6. Oct. 1877. — 46. Flournoy, Contribution à l'étude de l'embolie graisseuse. Paris 1878. — 47. *Heschl, Fall von Fettembolie. Anzeig. d. Gesellsch. d. Aerzte in Wien. 1876. Nr. 3. — 48. Billroth, Neue Beobachtungen u. s. w. Archiv f. klin. Chirurgie. XIII. S. 577. — 49. Küttner, Beitrag zur Kenntniss u. s. w. Virch. Arch. 1878. Bd. 73. — 50. *Böttcher, Ein Fall von Fettembolie u. s. w. Dorpater medic. Zeitschr. VI. 326. — 51. Riedel, Ueber das Verhalten des Urins u. s. w. — 52. Derselbe, Ueber das Verhalten u. s. w. Diese Zeitschrift X. 5 u. 6. — 53. Köhler, Ueber Thrombose u. Transfusion u. s. w. Dorpat 1877. — 55. Moritz Nussbaum, Ueber d. Secretion der Niere. Pflüger's Archiv XVI. 2 u. 3. 1877. — 56. Perls, Archiv für experiment. Pathol. und Pharmakologie. VI. S. 113. — 57. F. Simon, Handbuch der medic. Chemie. Berlin 1840. — 58. Magendie, l. c. IV. S. 371. — 59. *Nasse, H., Handwörterb. d. Physiologie. Braunschweig 1842. I. S. 96. — 60. Kühne, Virch. Archiv. XIV. S. 310. 1858. — 61. Naunyn, Archiv für Anatomie und Physiologie. 1868. S. 401. — 62. Tarchanoff, Pflüger's Archiv. IX. S. 53. 1874. — 63. Egli-Sinclair, Ueber Fettembolie. Correspond. für Schweizer Aerzte. 1879. Nr. 6. — 64. Panum, Untersuchungen u. s. w. Bibliothek for Laeger. X. S. 46. — 65. Couty Louis, Étude expérim. sur l'entrée de l'air dans les veines. Paris 1875. — 66. Heidenhain, Pflüger's Archiv. V. S. 309. — 67. Runeberg, Archiv der Heilkunde. XVIII. S. 1. — 68. Cohnheim u. Lichtheim, Virchow's Arch. LXIX. S. 106. — 69. Lichtheim, Die Störungen d. Lungenkreislaufs u. s. w. Breslau 1876. — 70. Welch, Virchow's Archiv. 1878. — 71. *Langer, Ueber das Gefässsystem der Röhrenknochen. Wien 1875. — 72. *E. v. Bibra, Chemische Untersuch. über die Knochen und Zähne. Schweinfurt 1844. — 73. Berzelius, Thierchemie. — 74. F. Arnold, Handbuch der Anatomie. Freiburg 1845—1851. — 75. Gurlt, Handbuch d. Lehre von den Knochenbrüchen. Berlin 1862—1865. — 76. *Kussmaul u. Tenner, Untersuchungen u. s. w. Moleschott's Untersuchungen z. Naturlehre. 1857. Bd. III.

VI.

Besprechungen.

E. Gurlt, Die Gelenkresectionen nach Schussverletzungen, ihre Geschichte, Statistik, Endresultate. Mit 26 Holzschnitten. Berlin. Verlag von Hirschwald. 1879. 1333 Stn. 8. Preis 40 Mark.

In dem Werk Gurlt's liegt das Ergebniss einer staunenswerthen Summe von Sammelarbeit vor. Man kann sich leicht eine ungefähre Vorstellung von der Schwierigkeit der hier gelösten Arbeit machen, wenn man erwägt, wie mühsam es sein muss, für die Tausende von Zahlen, welche in den 1333 Seiten des Werkes Gurlt's zerstreut sind, die actenmässigen Grundlagen aufzusuchen. Gurlt hat sich nicht etwa begnügt, nur die Ergebnisse der Gelenkresectionen von den deutschen Verwundeten aus den

letzten Kriegen zusammenzustellen, wenn auch dieses beschränktere Problem, wie er in der Vorrede erzählt, der Ausgangspunkt für seine Unternehmung gewesen ist. Gurlt griff vielmehr nach rückwärts bis zu den Anfängen der methodischen Gelenkresection zurück, von deren Geschichte er uns unter Mitberücksichtigung der Friedensresectionen in der Einleitung zu seinem Werk ein anziehendes, nach den Quellen entworfenes Bild gibt. Hierbei werden die Verdienste von Charles White, Antony White, Bent, Orred, Park, Moreau, Percy u. A. festgestellt. Mit den Kriegen der französischen Republik von 1792 ab beginnt nun die Geschichte der Kriegsresectionen und wird dann mit den Kriegen des ersten französischen Kaiserreichs, dem griechischen Befreiungskrieg, dem russisch-türkischen Krieg, dem belgischen Revolutionskrieg, der Eroberung von Algier und dem Krieg im Kaukasus fortgesetzt zu den neueren Kriegen, deren kriegschirurgische Literatur der jetzt auf chirurgischem Gebiet thätigen Generation im allgemeinen bekannt ist. Gurlt hat aber auch für diese Zeit nicht auf die Reproduction der vorhandenen Literatur sich beschränkt, sondern für das deutsche Gebiet überall briefliche Erkundigungen über die Art der ausgeführten Operationen, ganz besonders aber über die Endresultate der Resectionen bis in die jüngste Zeit eingezogen. Hierdurch kommt Gurlt in die Lage, an den literarischen Berichten eine sichtende Kritik zu üben, und ihren Werth zu erhöhen. Dass der französisch-deutsche Krieg von 1870/71 einen besonders breiten Raum einnimmt, versteht sich von selbst. Aber auch auf diesem Gebiet ist es Gurlt gelungen, die halbofficiellen Veröffentlichungen über einzelne Resectionsgruppen, welche in der Deutschen militär-ärztlichen Zeitschrift erschienen sind, zu revidiren und durch spätere Functionsprüfung zu ergänzen. Auch nicht der kleinste Krieg ist der Beachtung Gurlt's entgangen, und von den Resectionen in Cochinchina und Neu-Seeland, in Mexico und Dalmatien wird ebenso genau berichtet, wie über den Ashantikrieg und den letzten serbisch-türkischen und russisch-türkischen Krieg. Wäre Gurlt's Werk noch um einige Monate später zum Druck gelangt, so würden wir ohne Zweifel auch schon den Resectionen der österreichischen Invasion nach Bosnien und aus dem Zulukrieg in demselben begegnen.

So ist eine Arbeit entstanden, welche sich dem grossen, bekannten Werk der Surgeons general office in Washington über den amerikanischen Secessionskrieg auf dem Gebiet der Kriegsresectionen als mustergültig zur Seite stellt und um so mehr Anerkennung verdient, als es der Energie eines einzigen Schriftstellers seine Entstehung verdankt. Unsere militär-ärztlichen Behörden haben Gurlt ihr actenmässiges Material dabei zur Verfügung gestellt. Es wäre zu wünschen, dass Gurlt auch nach anderen Richtungen die Bearbeitung dieses Materials übernehmen würde, damit aus den lebenvernichtenden Kriegen der Neuzeit auch in unserem Lande die leben-erhaltenden Lehren der Wissenschaft in jeder Beziehung die thunlichste Förderung erhielten.

Ueber den absoluten wissenschaftlichen Werth eines so breit angelegten und so gewissenhaft durchgeführten Werkes bedarf es keiner Erörterung. Dagegen kann ich nicht unerwähnt lassen, dass für mich bei dem Durchblättern der Seiten, welche die Resectionscasuistik des französisch-deutschen Kriegs enthalten, ein eigenthümlicher Reiz darin lag, von dem endlichen

Schicksal der von mir persönlich Operirten etwas Genaues zu erfahren. Diejenigen Fachgenossen, welche in Gurlt's Buch in gleicher Weise die Endresultate ihrer eignen Thätigkeit lesen werden, werden diese Empfindung bestätigen.

Im Verhältniss zu der actenmässigen Geschichte der Kriegsresectionen, welche die ersten 1204 Seiten in Gurlt's Buch einnimmt, sind die beiden anderen Abtheilungen desselben, betreffend die Statistik und die Endresultate der Kriegsresectionen sehr kurz ausgefallen, während sie doch das eigentlich wissenschaftliche Facit des ganzen Werks enthalten. Indessen mag diese Kürze durch die Schwierigkeit, gerade zu unserer Zeit bestimmte Lehren für die Ausführung der Kriegsresectionen aufzustellen, hinlänglich begründet erscheinen. Wir haben in der Friedenspraxis das aseptische und antiseptische Verband- und Operationssystem eingeführt und noch in den letzten Jahren weiter entwickelt. Wir haben uns dabei überzeugt, dass viele Lehren der früheren Zeit, welche uns lange als feststehend galten, nicht nur in ein bedenkliches Schwanken kamen, sondern dass einzelne von ihnen geradezu neuen Lehren weichen mussten. Unsere Friedenspraxis hat ein anderes Gesicht in den letzten Jahren bekommen; wir alle sind überzeugt, dass es in künftigen Kriegen mit der kriegschirurgischen Praxis nicht anders sein wird, auch sie wird ein anderes Gepräge erhalten. So stehen wir im Gebiet der Kriegsresectionen an einem Wendepunkt. Das Buch Gurlt's lässt uns einen grossen Ueberblick nach rückwärts thun; wir wenden aber auch einen Blick in die Zukunft und fragen uns: welche Stellung wird die Kriegsresection unter dem System der modern chirurgischen Anschauungen einnehmen?

Gurlt hat auch diese Frage keineswegs umgangen und äussert seine Meinung in kurzen Sätzen. Nun ist es gewiss schwer, in einer Conjecturalwissenschaft zu discutiren, und bei den wenigen Prüfungen, welche unsere Collegen in dem letzten russisch-türkischen Krieg über den Werth der aseptischen Methode anstellen konnten — Versuche, welche an den örtlichen Schwierigkeiten zum Theil scheiterten und jedenfalls kein entscheidendes Resultat gegeben haben — ist die ganze Frage immer noch eine offene. Wenn ich mir nun erlaube, den Meinungen Gurlt's in einigen Punkten zu widersprechen, so geschieht dieses mit der Ueberzeugung, dass ich bestimmte Beweise für meine Ansicht ebenso wenig beibringen kann, wie Gurlt für die seinige. Dass ich aber nicht ganz unberechtigt für eine Meinungsäusserung auf diesem Gebiete bin, dafür kann ich wenigstens den einen Umstand geltend machen, dass ich im französisch-deutschen Krieg die Grundsätze der Asepsis und Antisepsis immerhin strenger gehandhabt habe, als damals es von den meisten meiner Collegen geschehen sein mag. Ich darf in dieser Beziehung auf einen kleinen Aufsatz hinweisen, welchen ich unmittelbar nach dem Krieg 1871 veröffentlichte [1]).

Gurlt meint (S. 1225), „dass bei allen Schusswunden ohne Ausnahme, mögen sie einen oberflächlichen Sitz haben, oder in die Tiefe eindringen, mögen sie blos die Weichtheile oder auch die Knochen betroffen und Eingeweide- oder Gelenkhöhlen eröffnet haben, künftighin eine ausgiebige Erweiterung (débridement) der Schussöffnungen und Freilegung der

1) Volkmann's Sammlung klinischer Vorträge. I. Serie. Nr. 22. Ueber die chirurgische Behandlung der Wundfieber bei Schusswunden.

Schusskanäle durch das Messer, unter Umständen bis an die Grenzen der anatomischen Möglichkeit, wird angewendet werden müssen, weil in alle Schusswunden ohne Ausnahme nothwendigerweise Fäulnisserreger gelangt sind, deren Beseitigung oder Unschädlichmachung nur dadurch gelingen kann, dass die Schusskanäle mit allen ihren Ausbuchtungen in möglichster Ausdehnung dem Gesicht und Gefühl zugänglich gemacht sind." Diese Forderung, bei allen Schussverletzungen activ und operativ einzuschreiten, lässt sich vielleicht theoretisch begründen; ihre praktische Erfüllung würde weit über die Ziele hinausreichen, welche man sich zu stecken hat. Ich bin überzeugt — und kann schon aus jener Zeit meine Erfahrungen hierfür geltend machen — dass für die zahlreichen Fälle der Weichtheilschusswunden die Bespülung des Schusskanals mit antiseptischen Lösungen (dreiproc. Carbollösung) und die Drainirung mit aseptischem Deckverband sich als ausreichend zur Sicherung eines guten Wundverlaufs erweisen wird. Für die Drainirung kann in einzelnen Fällen die Erweiterung des Schusskanals, die Anlegung von Gegenöffnungen nützlich erscheinen, aber gewiss nicht in vielen und noch weniger in allen Fällen. Woher sollte man auch nach grossen Schlachten die Zeit und das Personal hernehmen, um die Forderung Gurlt's zu erfüllen?

Dagegen wird sich die chirurgische Thätigkeit auf dem Verbandplatz concentriren müssen in der Sorge für die Asepsis für die Schusswunden der Knochen und Gelenke. Die Regeln, welche Gurlt hierfür aufstellt, stimmen ganz mit meinen Anschauungen überein; nur den eventuellen Vorschlag, bei einfacheren Wunden die Ränder der Schussöffnungen abzutragen und dann, neben der Drainirung, Nähte anzulegen, scheint mir etwas weit zu gehen, weil die Oeffnung des Schusskanals die beste Drainöffnung ist. Dass man die frisch verletzten Gelenke unter Umständen öffnet, irrigirt, drainirt, die Verletzung der Gelenkenden corrigirt und bei ausgedehnter Zertrümmerung derselben, um die Zwecke der Asepsis erfüllen zu können, zur primären oder intermediären Resection schreitet, das sind Grundsätze, welche ich nicht nur weit entfernt bin zu bestreiten; vielmehr habe ich dieselben Grundsätze schon im 1. Theil der 2. Auflage meiner Klinik der Gelenkkrankheiten[1]) (§ 182 u. 183) aufgestellt. Aber darin kann ich wieder Gurlt nicht beistimmen, dass die methodische Ausführung der Gelenkresection sehr viel seltener zur Anwendung kommen wird. Was das Gebiet der Gelenkresection nach der einen Seite zu Gunsten der Gelenkdrainirung verlieren wird, wird dasselbe nach der anderen Seite zu Gunsten der Beschränkung der Amputation (z. B. Knieresection gegenüber der Amputatio femoris) und vielleicht zu Gunsten der Hüftresection voraussichtlich gewinnen.

Endlich hebt Gurlt hervor, dass nach den Lehren des aseptischen Systems fast nur noch primäre und intermediäre Resectionen in künftigen Kriegen zur Ausführung gelangen würden. Bei der Schwierigkeit, unter diesen Umständen die Resection subperiosteal auszuführen, würde es sich dann nach Gurlt empfehlen, für die Resectionen das von P. Vogt beim Hand- und Ellnbogengelenk bereits angewendete Verfahren zu üben, nämlich die corticalen Lamellen mit Meisselschlägen überall da abzusprengen, wo sich das Periost schwer ablösen lässt, also besonders an den Muskel-

1) Erschienen 1876. Leipzig, Vogel.

insertionen und an den Sehnenscheiden, welche mit dem Periost verwachsen sind. Ueberhaupt zeigt Gurlt für die Benutzung des Meissels bei den Resectionen eine besondere Vorliebe und so kehrt bei der Schilderung der Resectionen der einzelnen Gelenke das Missverfahren immer wieder. Nun ist gewiss der Meissel ein sehr zweckmässiges Instrument in der Hand eines geübten Chirurgen und die Erhaltung der einen oder anderen Knochenlamelle, welche übrigens schon gelegentlich auch früher oft gelegentlich vorgekommen sein mag, kann bequem und nützlich sein; aber hieraus eine Methode construiren zu wollen, möchte ich nicht für richtig halten. In künftigen Kriegen werden wie in den letztvergangenen die meisten Resectionen von Aerzten ausgeführt werden müssen, welche technisch nicht allzu geübt sind, und da erscheint es mir viel wichtiger, dass jeder junge Arzt, statt dass er mit dem atypischen Gebrauch des Meissels sich bekannt macht, für jedes Gelenk die Ausführung der typischen Resection nach einer bestimmten Methode erlerne.

Dabei wird es nicht von allzu grosser Bedeutung sein, welche Methode der junge Feldarzt eingeübt hat, wenn er eben nur eine genau und richtig auszuführen weiss. Nur wird in künftigen Kriegen in Betreff der Functionen ein besonderer Werth auf die Methoden insofern gelegt werden müssen, als wir im Frieden auszumitteln haben, welche Schnittführung und Nachbehandlung in dieser Beziehung die besten Ergebnisse sichert. Was Gurlt in dieser Beziehung über die Methoden mittheilt, scheint mir noch keineswegs abschliessend zu sein. Im einzelnen liesse sich zu der Schilderung der Resectionsmethoden, welche Gurlt gibt, Manches bemerken; doch will ich hierauf nicht eingehen, da das Werk Gurlt's doch keinesfalls zu einem kriegschirurgischen Vademecum bestimmt ist. Ich würde, um meine eigenen Ansichten festzustellen, ohnehin in den meisten Punkten nur auf die Angaben der 2. Auflage meiner Klinik der Gelenkkrankheiten zurückgreifen können.

Eine besondere Beachtung verdient der kurze Schlussabschnitt in Gurlt's Werk, welcher die Endresultate der Kriegsresectionen bespricht. In diesem Abschnitt sind 652 Fälle zu Grunde gelegt (213 Schulter-, 355 Ellnbogen-, 16 Hand-, 4 Hüft-, 9 Knie-, 55 Fussresectionen). Es ist bedauerlich, dass die guten Resultate in Betreff der späteren Functionen bedeutend von den schlechten überwogen werden (36,81 Proc. günstige Resultate, 63,19 Proc. ungünstige Resultate). Die Ursachen dieses gesammten Ergebnisses werden von Gurlt bei jedem einzelnen Gelenk genau erwogen und zahlenmässig begründet. Die bezüglichen Angaben Gurlt's werden für die Geschichte der Chirurgie unserer Tage immer von besonderem Werth bleiben; aber es darf auch an dieser Stelle der Hoffnung Ausdruck gegeben werden, dass aus der Empfindung des mangelhaften Resultats nicht die Negation des Werthes der Kriegsresectionen, sondern umgekehrt das intensive Streben nach dem Erzielen besserer Resultate sich entwickeln möge. Zu diesem Streben, welches in der Friedenspraxis dauernd sich geltend macht, hat aber Gurlt's sorgfältige Arbeit gewiss einen neuen Anreiz gegeben, und so wird auch in dieser Richtung unsere Wissenschaft für alle aufgewendete Mühe ihm Dank zollen müssen.

Greifswald, im Juli 1879. C. Hueter.

VII.

Mittheilungen aus der chirurgischen Klinik zu Freiburg in Baden.

2. Ueber das Resorptionsvermögen granulirender Flächen.

Von

Dr. Wilhelm Hack,
Docent und Assistenzarzt der Klinik.

Die Frage nach der Resorptionsfähigkeit granulirender Flächen ist noch heutigen Tages eine offene. Eine positive Beantwortung dieses streitigen Punktes von Seiten französischer Chirurgen hatte in Deutschland nicht durchzudringen vermocht. Zudem raubte ein bekannter Versuch Billroth's der Lösung der Frage ihren überzeugenden Charakter, der wenigstens für putride Stoffe die Resorptionsfähigkeit der Granulationen in Abrede stellte. Obwohl Billroth entfernt davon war, aus seinem speciellen Resultate allgemeine Schlüsse zu ziehen, obwohl er keineswegs allen Stoffen das Vermögen, durch granulirende Wunden resorbirt zu werden, absprach, so übernahm doch ein grosser Theil des ärztlichen Publikums diese Verallgemeinerung einer einzelnen Thatsache. Es entwickelte sich, ohne dass die Frage von Neuem untersucht worden wäre, in vielen medicinischen Kreisen die Anschauung, dass gesunde Granulationen nicht nur als schützender Wall septisches Gift abzuhalten vermöchten, sondern dass sie überhaupt allen Substanzen, und somit auch den bei der Wundbehandlung applicirten Arzneimitteln den Weg in die Blutbahn verlegen könnten.

So wie die Dinge standen, schien eine Klarstellung der angegebenen Verhältnisse nicht unzeitgemäss. Bei dem hohen Interesse, das die Gegenwart an *der Methode der Wundbehandlung* nimmt, konnte zur Beleuchtung der herrschenden Tagesfragen auch eine Versuchsreihe beitragen, welche vor Allem den folgenden Punkt beantwortet wissen wollte:

Ist die Resorptionsfähigkeit eine allgemeine, regelmässig wiederkehrende Eigenschaft der Granulationen? Bilden die Granulationsflächen auch bei normalem Heilungsvorgange Einlasspforten für *hete-*

rogene Stoffe im weitesten Sinne, für Stoffe, welche eine eigenartige Veränderung in den physiologischen Vorgängen des Organismus hervorrufen und deren sich derselbe rasch zu entledigen bestrebt ist?

Ferner wie verhält es sich mit der *Schnelligkeit* der Resorption von granulirenden Wunden aus?

Wie mit der *Grösse der resorbirten Masse?*

Hieran knüpfte sich ferner die Frage:

Wie verhält sich die resorbirende Eigenschaft der Granulationen bei verschiedenen Behandlungsmethoden der Wunden?

So verlangte also die Form der Fragestellung eine Antwort in doppeltem Sinne, nicht nur in *qualitativer,* sondern auch in *quantitativer* Richtung.

Die Untersuchungsreihen, die den Inhalt der vorliegenden Arbeit bilden, zerfallen demgemäss in zwei Theile:

In einem *qualitativen* Theil soll die in Frage stehende Eigenschaft der Granulationen geprüft werden nicht nur verschiedenen Stoffen gegenüber, sondern auch gegenüber den verschiedenen Applicationsformen dieser Substanzen. Es soll ferner die Schnelligkeit festgestellt werden, mit der die Aufnahme dieser Stoffe von der Wunde aus in den Organismus zu geschehen pflegt.

In einem *quantitativen* Theil soll nach Zahlwerthen geforscht werden, mit Hülfe deren die Tragweite der resorbirenden Eigenschaft der Granulationen beleuchtet und die kleineren Modificationen in der Resorptionsgrösse unter verschiedenen Verhältnissen miteinander verglichen werden können.

Endlich beabsichtige ich *mikroskopische* Untersuchungen mitzutheilen über die Granulationsbildung unter verschiedenen Behandlungsmethoden. Vielleicht, dass es mir im Verlauf der Bearbeitung dieses Theiles möglich sein wird, Beziehungen zwischen den experimentell eruirten Thatsachen und den Ergebnissen der mikroskopischen Prüfung zu finden.

Die unmittelbare Anregung zu dieser Arbeit gab folgender von Maas beobachteter Fall.

Maas übernahm einen auswärts wohnenden Patienten mit abscedirender Prostatitis in folgendem Stadium in Behandlung. Der Abscess hatte sich nach dem perirectalen Bindegewebe hin eröffnet, in demselben sich eine enorme, den ganzen Mastdarm umspülende und sich weit herauf längs der Wirbelsäule erstreckende Eiterhöhle gebildet und war dann erst nach dem Mastdarme durchgebrochen. Der äusserst heruntergekommene Kranke bot alle Zeichen der Pyämie. Er hatte wiederholt Schüttelfröste gehabt; es entwickelte sich ein Erguss in das linke Fussgelenk; schliesslich entstanden an den verschiedensten Körperstellen nicht weniger wie 22 mehr

oder weniger ausgedehnte Abscedirungen, deren grösste sich am linken Unterschenkel befand und dessen Bindegewebe fast in ganzer Ausdehnung eitrig durchsetzte. Auch nachdem sämmtliche Eiterhöhlen unter Lister ausgiebig gespalten und drainirt worden, und bei jenem perirectalen Abscess zur Erleichterung des Abflusses der Sphincterenschnitt hinzugefügt war, besserte sich das Allgemeinbefinden nicht, die Schwäche des Patienten wuchs, die Verdauung lag ganz darnieder. Schliesslich wurde es unmöglich, die verschiedenen ihm verordneten Excitantien, Liq. Ammon. anisat., Kampher, Moschus u. s. w. per os beizubringen, weil er, von Widerwillen dagegen erfasst, dieselben sofort wieder ausbrach, auch die Ernährung zeigte aus demselben Grunde grosse Schwierigkeiten. In diesem Nothstand versuchte Maas, ob nicht von den zahlreichen Wundhöhlen aus eine Resorption stattfinden könne. Er spülte dieselben mit einer ziemlich starken Suspension von Kampher in Weisswein aus, und zwar in der Quantität von $^3/_4$ Liter anfänglich zweimal, später einmal im Tage. Dabei wurde besonders der grosse perirectale Abscess und die Abscesshöhle der linken Wade mit dem Kampherwein gefüllt und die Flüssigkeit darin belassen. Eine Wirkung des Excitans gab sich meist schon nach 15—20 Minuten durch Hebung des Pulses zu erkennen. Von da an besserte sich der Zustand des Patienten zusehends. Patient vertrug leicht verdauliche Diät (Milch, Eier, Fleischbrühen); die Kräfte des Mannes, der so gut wie aufgegeben war, hoben sich nach allerdings wochenlanger Anwendung dieses Verfahrens immer mehr. Der Patient wurde schliesslich völlig, mit Ausnahme einer geringen Steifigkeit im Fussgelenk, hergestellt.

Dieser Fall musste nothwendig die Frage nahelegen: Wurde das Allgemeinbefinden hier nur dadurch gebessert, dass durch den leichten Reiz des Kampherweins die Wunden zu regerer Granulationsbildung angeregt wurden und vielleicht weniger secernirten, — oder ist nicht die Möglichkeit festzuhalten, dass durch die Aufnahme des in die Wundhöhlen eingebrachten Analepticums der Gesammtorganismus in seiner Ernährung gehoben wurde?

Offenbar besitzt die aus dieser einzelnen Beobachtung hervorgegangene Frage eine ziemliche Tragweite: *Kann man durch auf Wunden applicirte Arzneimittel einen Einfluss auf den allgemeinen Organismus ausüben?* Dass es ebenfalls Zweck meiner Untersuchung sein muss, auch diesen Gesichtspunkt festzustellen, ist einleuchtend.

Arbeiten früherer Autoren über die angedeuteten Fragen finden sich vorwiegend in der französischen Literatur. Nach den Angaben von Demarquay scheint Roux auf die bedeutende Resorptionsfähigkeit der granulirenden Wunden aufmerksam gewesen zu sein, da er äusserst bedrohliche Vergiftungserscheinungen entstehen sah, als auf Granulationsflächen Arsenikpulver applicirt wurde.

Verwandte Versuche soll nach derselben Quelle auch bereits Bonnet in Lyon ausgeführt haben, der freilich dabei von anderem Gesichtspunkte ausging. Ueberrascht nämlich von der Verschieden-

heit des Heilungsverlaufes geschnittener und gebrannter Wunden, glaubte er, aus welchem Grunde ist nicht angegeben, dieselbe auf eine Verschiedenheit ihrer Resorptionsfähigkeit zurückführen zu müssen. Er brachte zur Entscheidung der Frage einer Reihe Versuchsthieren theils mit dem Messer, theils mit dem Glüheisen Wunden bei. Nachdem dieselben in gute Granulationsbildung gekommen waren, bestreute er sie mit Strychnin, und überzeugte sich, dass der Tod stets eintrat, einerlei, auf welche Methode die Wunde erzeugt war.

In einer späteren Arbeit von Bonnet finde ich als Gegner der Annahme des Resorptionsvermögens der Granulationen Dorvault und Boinet citirt. Beide hatten mit Jod experimentirt, dasselbe theils auf oberflächliche Geschwürsflächen, theils in Abscesshöhlen eingebracht, und Beide kamen in ihren Arbeiten zu dem Schlusse, dass Jod nur eine locale Wirkung auszuüben vermöge, da es in keiner Weise von diesen Applicationsstellen aus in den Organismus aufgenommen würde. Boinet betont noch besonders, Jod vermöge die Oberfläche der Abscesshöhlen durch leichte Cauterisation derart zu modificiren, dass überhaupt keine Resorption, auch nicht von putriden Stoffen, erfolgen könne.

Beide genannten Forscher hatten es unterlassen, einen naheliegenden Beweis für ihre Behauptung anzutreten, indem sie es versäumten, die Secrete des Körpers und den Urin auf die Abwesenheit von Jod zu prüfen. Diesen Fehler vermied Bonnet[1]) in der erwähnten Arbeit. Bonnet applicirte ebenfalls das Jod theils auf Geschwürsflächen, theils injicirte er dasselbe in Abscesshöhlen. In allen Fällen konnte er nach einigen Stunden die Ausscheidung des Jods in ziemlicher Menge durch den Urin nachweisen. Wichtig ist, dass er bereits Unterschiede in der Resorptionsgrösse je nach der Applicationsform des Mittels auffand. Jod in Salbenform applicirt, wurde von den Geschwüren am schnellsten und stärksten resorbirt; bei Anwendung alkoholischer Lösung des Metalloids fand die Resorption nur in sehr kleinen Massen von Geschwürsflächen statt, während diese Lösung wiederum von geschlossenen Abscesshöhlen aus rapide resorbirt wurden. Bonnet betonte auch schon die Wirkung, die das von granulirenden Abscesswandungen aus resorbirte Jod auf den Gesammtorganismus ausübe, und erachtete es als unbestreitbaren Vortheil dieser Methode, dass dem Körper so sehr be-

1) De l'absorption et des effets généraux de l'Jode employé dans les pansements et les opérations chirurgicales. Gazette medic. de Paris. 1852. p. 310 u. p. 330 ff.

deutende Mengen Jod einverleibt werden könnten, ohne dass dabei die Verdauungsorgane benachtheiligt würden. Er erzählt einen Fall, in welchem er in Zwischenräumen von 10 Tagen in einen grossen Congestionsabscess 7 Injectionen von je 60 Grm. Jodtinctur machte, eine Quantität, die stets völlig resorbirt worden sein musste, da am 7. Tage nach einer Injection bei der Punction der Höhle niemals auch nur eine Spur Jod im Eiter nachgewiesen werden konnte. Diese grossen, dem Körper mit Umgehung der Verdauungsorgane einverleibten Jodmassen brachten namentlich bei hochgradig scrophulösen Individuen oft in kurzer Zeit eine auffallende Besserung hervor. So erwähnt er unter Anderem, dass er eine Reihe von hartnäckigen Ophthalmien, die allen localen Mitteln Widerstand leisteten, einfach mittelst Resorption grösserer Mengen von Jod durch Granulationsflächen, die oft weit vom entzündeten Auge entfernt lagen, geheilt habe.

Ohne diese wichtige Arbeit Bonnet's zu kennen, wenigstens ohne sie zu erwähnen, experimentirte in derselben Weise und mit demselben Mittel anderthalb Decennien später Demarquay[1]). Seine Arbeit *„Ueber die Absorption durch die Wunden"* bildet das letzte Glied einer grösseren Untersuchungsreihe, in der er auch das Resorptionsvermögen der Schleimhäute, der serösen Membranen, sowie der äusseren Haut geprüft hatte. Er wandte eine Jodkaliumlösung an, wies aber die beginnende Jodausscheidung nicht wie Bonnet im Harne, sondern im Speichel nach. Aus seinen zahlreichen Versuchen geht vor Allem das überraschende Factum hervor, dass mit guten Granulationen besetzte Flächen Jod weit rascher resorbirten, wie die frischen Wunden. Während bei frischen Wunden das Jod nach 15—20 Minuten im Speichel auftrat, zeigte sich dasselbe bei Granulationsflächen schon nach 4—10 Minuten. Interessant ist ferner, dass sich die Resorption des Jods bei Einspritzungen in heisse Abscesse wesentlich langsamer zeigte, wie nach Injectionen in kalte: bei ersteren begann die Ausscheidung erst nach 30—45, bei letzteren schon nach 8—10 Minuten.

Demarquay kommt nach diesen Experimenten, die ihm das ausserordentliche Resorptionsvermögen granulirender Wunden klarlegen, zum Schlusse, dass es eine wichtige Aufgabe des Chirurgen sei, durch deckende Substanzen die Wunden gegen die Möglichkeit zu schützen, die in der Luft enthaltenen Miasmen zu resorbiren. Die beste Substanz scheint ihm Glycerin zu sein, „qui firme sur

1) Sur l'absorption par les plaies. L'Union médicale. 1869. No. 13.

les plaies une espèce de vernis onctueux qui les protège contre l'absorption." Eine Verminderung der auf seiner Abtheilung aufgetretenen Erysipelfälle nach Einführung der Glycerinverbände dient ihm als Beleg für die Richtigkeit seiner Anschauung.

Auch über die *Resorptionsfähigkeit thierischer Gifte, des syphilitischen Contagiums* von granulirenden Flächen aus sind von einem anonym gebliebenen Pfälzer Arzte Versuche angestellt worden [1]). „Mit dem Blute desselben secundär syphilitischen Individuums", berichtet er, „wurden die Fussgeschwüre von 6 Personen, nachdem dieselben zuvor durch Ueberschläge mit warmem Wasser gereinigt worden waren, einmal überstrichen. Bei 3, deren Geschwüre etwa die Grösse eines Guldenstücks hatten, ohne allgemeine Erscheinungen; bei 3 anderen, deren Geschwüre handgross waren, erschienen Maculae, Rachengeschwüre, Hauttuberkeln ohne Fieber mit einer Dauer von 93, 111 und 134 Tagen. An den Geschwüren selbst traten keine auffallenden Erscheinungen ein." Diese Thatsachen lassen uns schliessen, dass erstens syphilitisches Gift von granulirenden Flächen aufgenommen wird, und zweitens dass die Intensität der Allgemeininfection von der *Menge des Giftes*, welche durch die Zahl der resorbirenden Granulationen vermehrt erscheint, abhängig ist.

Mehr der Curiosität wegen führe ich noch an, dass von Plinius bei der Besprechung der Giftwirkung der *egyptischen Uräusschlange* (Vipera melanura s. Naja regalis) *die Resorptionsfähigkeit dieses Schlangengiftes von alten Geschwürsflächen* aus besonders hervorgehoben wird. Das Gift tödtet nach ihm von einer Wunde aus sehr schnell, auf alte Geschwürsflächen gestrichen langsam. Dagegen kann man es ohne Schaden trinken und das Fleisch der durch das Gift getödteten Thiere essen.

Dies sind die einzigen mir bekannten Versuche, welche direct zur Prüfung der Resorptionsfähigkeit granulirender Flächen angestellt worden sind.

Wenn ich an dieser Stelle noch der einleitend angezogenen Experimente Billroth's gedenke, so nehmen diese meiner Frage gegenüber doch eine wesentlich andere Stellung ein, wie die bisher besprochenen Publicationen.

In seiner zweiten Arbeit über Wundfieber und accidentelle Wundkrankheiten [2]) erinnert Billroth bei der Besprechung der fiebererregenden Ursachen an die Möglichkeit, dass aus einem einmal ge-

1) Bayer. ärztl. Intelligenzbl. 1856. S. 426.

2) Langenbeck's Archiv. Bd. VI. Heft 2. S. 442 ff.

gebenen Herde oder aus einer mit fauligen Substanzen bedeckten Wunde fiebererregende Stoffe in das Blut aufgenommen werden könnten. Um die daraus resultirende Frage, ob namentlich an granulirenden Wunden die Bedingungen zur Resorption derartiger putrider Substanzen günstig sind, zu entscheiden, brachte Billroth mehreren Hunden Rückenwunden bei und verband dieselben, sobald sie gut granulirten, täglich mit Macerationsjauche, die bei früheren Untersuchungen subcutan injicirt, heftige Entzündung, selbst den Tod der Versuchsthiere hervorgerufen hatte. Die Thiere blieben aber völlig gesund. Es trat nicht einmal erhebliche Temperatursteigerung ein. Die Resorption der Verbandflüssigkeit schien entweder gar nicht, oder nur in untergeordnetem Maasse eingetreten zu sein. Die Erklärung für diese Erscheinung sucht Billroth einmal in dem Umstand, dass die schleimige Beschaffenheit der Granulationen die Aufnahme der putriden Stoffe hemme, dann aber ganz besonders darin, dass die Granulationen keine Lymphgefässe besitzen, durch welche putride Stoffe vorzugsweise resorbirt würden.

Offenbar erlaubt die ganze Anordnung der geschilderten Versuche keine allgemeinen Schlüsse über die Resorptionsfähigkeit granulirender Flächen. Das Ausbleiben einer intensiven Wirkung der putriden Substanzen konnte in dem rein mechanischen Abhalten der in der Wundflüssigkeit enthaltenen organischen Keime durch die Granulationsdecke begründet sein, während sich nicht absehen liess, warum nicht gelöste Stoffe nach den Gesetzen der Hydrodiffusion die Wände der Granulationsgefässe durchdringen sollten. Billroth, der die eben angeführten Einwände in seiner allgemeinen chirurgischen Pathologie [1]) selbst citirt, ist entfernt davon, ihre Berechtigung von der Hand zu weisen.

Um den Uebergang verschiedener Substanzen in die Circulation nachzuweisen, stand mir ein doppelter Weg offen. Einmal konnte der Uebergang derselben in die Secrete des Körpers festgestellt werden, wie es in einigen Arbeiten der erwähnten französischen Autoren der Fall war, oder ihr Nachweis liess sich durch eigenartige Veränderungen, welche die Anwesenheit dieser Stoffe in den physiologischen Vorgängen des Organismus hervorruft, führen. Auch für diese Methode waren mir in gewissem Sinne Beispiele gegeben durch die Versuche Roux's und Bonnet's, welche durch Application von Arsenik und Strychnin hochgradige zum Tode führende Vergiftungserscheinungen von den Granulationsflächen aus bewirken konnten.

1) Allgemeine chirurgische Pathologie und Therapie. 6. Aufl. S. 165.

Was den ersten Punkt anlangt, so nahm ich Anstand, das von den französischen Forschern mit Vorliebe gewählte Mittel, Jod, bei meinen Versuchen zu benutzen. Die bekannte Flüchtigkeit des Metalloids, die Leichtigkeit, mit der es von den Luftwegen aus aufgenommen wird, liess seine Verwendung namentlich zur Lösung *der Frage der Schnelligkeit der Resorption* unthunlich erscheinen. Dagegen verwendete ich *Kaliumeisencyanür, indigschwefelsaures Natron* und *Salicylsäure,* Stoffe, deren geringe Flüchtigkeit exactere Resultate erwarten liessen. Versuche, die ich mit einer wiederum sehr flüchtigen Substanz, mit *Kampher,* anstellte, konnten ebenso, wie Experimente mit *Carbolsäure,* daher auch nur mit Vorbehalt verwendet werden.

Zur Prüfung der Resorption von Stoffen, welche sich durch ihre physiologische Wirkung im Körper manifestiren, benutzte ich *Pilocarpin* und *Apomorphin.* Die Wirkung beider Substanzen tritt bei entsprechender Dosirung ohne jede Schädigung der Versuchsthiere ein und ist doch dabei so auffällig, dass selbst Schlüsse auf die Grösse der resorbirten Masse gemacht werden können.

Meine Versuche sind zum grösseren Theil an Thieren angestellt. Der Grund hierfür ist im Umstand zu suchen, dass mir nur selten Patienten zur Verfügung standen, die bei bestehenden grösseren Wunden zugleich die Indication zum Katheterismus darboten, der meist zur Bestimmung der beginnenden Ausscheidung einiger der gewählten Körper nothwendig war. Freiwilliges Uriniren zu diesem Zwecke in ganz kleinen Zeiträumen setzte immer eine gewisse Intelligenz und einiges Interesse für die Versuchsanordnung voraus, ein Moment, das bei Hospitalkranken nicht häufig zu finden sein dürfte. Immerhin ist die Reihe der von mir am Menschen angestellten Versuche gross genug, um eine Bestätigung für die am Thierexperiment gesammelten Thatsachen daraus ziehen zu können.

Einige allgemeine Bemerkungen über die Technik der Versuche dürften hier einzuschalten sein. Bei der bekannten Brüchigkeit und Zerreisslichkeit selbst gesunder Granulationen erforderte ein exactes Experiment, dass jede Läsion der granulirenden Fläche ausgeschlossen war. Es ist einleuchtend, dass ein Riss in der Continuität dieses Granulationswalls das Resultat in verschiedener Richtung beeinflussen konnte. Es liess sich erwarten, dass durch directe Aufnahme des applicirten Stoffes in offene Gefässe die Resorption beschleunigt und gesteigert werden würde. Andererseits konnten Blutgerinnsel ein mechanisches Hinderniss für die Resorption abgeben. Es sei daher an dieser Stelle ausdrücklich hervorgehoben, dass zum Ver-

suche nur Granulationsflächen gewählt wurden, *bei denen eine sorgfältige Prüfung keine Verletzung der Granulationen entdecken liess.* Die wässerigen und alkoholischen Lösungen der Versuchsstoffe wurden mit einer Pipette aufgeträufelt, pulverisirte Stoffe vorsichtig eingestreut, Substanzen in Salbenform auf Wachspapier gestrichen und behutsam aufgelegt. Alsdann blieb die Wunde noch für die nächsten Minuten offen, eben um zu controliren, ob nicht bei der Application der Substanzen eine Verletzung der Granulationen gemacht war. Erforderte die Versuchsanordnung einen Verband der Wunde, so wurde darauf geachtet, dass ein impermeabler Stoff, meist Gummipapier, die unmittelbare Bedeckung der Wunde abgab. So wurde verhindert, dass die auf die Granulationen gebrachten Substanzen sich in die zum weiteren Verband dienenden Wattelagen oder Compressen imprägnirten und so unvollkommen oder gar nicht zur Resorption gelangen konnten. Eine Reihe anfänglicher Versuche wurde in der That werthlos, da ihre negativen Resultate durch Nichtbeachtung der erwähnten Maassregel erklärt wurden. Nach Beendigung der Beobachtung wurde der Verband wiederum entfernt und die Wundfläche auf ihr Intactsein untersucht. In den nachfolgenden Angaben sind nur Experimente zu Schlüssen verwerthet, bei denen diesen Vorsichtsmaassregeln vollkommen genügt war.

Eine erste Versuchsreihe bezog sich auf die Frage über *die Resorptionsschnelligkeit bei verschiedenen Applicationsformen der Mittel, in verschiedenen Zeitpunkten der Wundheilung und bei verschiedenen Behandlungsmethoden der Granulationen.* Ich gebe zunächst die zur Lösung dieser Frage an Hunden angestellten Experimente.

I. Experimente an Hunden.

Ausgangspunkt dieser Versuche boten mir indifferent behandelte Granulationsflächen in der ersten Zeit der Wundheilung. Hunden von gleichem Wurfe und daher annähernd gleichen Grössen- und Gewichtsverhältnissen wurde zu diesem Zwecke wiederholt in verschiedenen Zeiträumen ein stark handtellergrosses Stück der Rückenhaut entfernt und der dadurch entstandene Substanzverlust zur Anregung der Granulationsbildung mit feuchtwarmen Umschlägen verbunden. Von Anfang des 4. Tages war die Wunde mit guten Granulationen bedeckt, deren Resorptionsfähigkeit von diesem Zeitpunkte an geprüft wurde. Um aber einen Vergleichungspunkt zu besitzen, auf den die erlangten Resultate bezogen werden konnten, so prüfte ich einerseits die *Resorption bei subcutaner Ein-*

spritzung, andererseits *die der frischen Wunde und der Wunde am Ende des ersten Tages.*

1. Kaliumeisencyanür.

Die Resorption dieses Salzes lässt sich leicht feststellen. Es geht unverändert in den Harn über, und kann dann in bekannter Weise durch Zusatz von Eisenchlorid nachgewiesen werden. Die Reaction ist eine verschiedene bei verschiedenen Concentrationsgraden der Salzlösung. In äusserst schwachen Lösungen gibt sehr verdünntes Eisenchlorid eine grünliche, bei etwas stärkeren Lösungen eine blaue Färbung; bei Anwesenheit von etwas grösseren Mengen erfolgt der bekannte dunkelblaue Niederschlag des „Berliner Blau".

Zu betonen ist, *dass in allen Fällen die Ausscheidung nach* 8 *bis* 10 *Stunden beendet war,* der Urin fortan keine Spuren des Mittels zeigte, so dass, wo die Controle es erforderte, schon am folgenden Tage der Versuch wiederholt werden konnte. Wichtig ist ferner, dass die Ausscheidung nicht gleichmässig, nicht allmählich anwachsend und abnehmend vor sich ging, sondern sprungweise, so dass rasch hintereinander entnommene Urinproben oft sehr verschiedene Concentrationsgrade des Mittels darboten. In diesem Punkte kam ich zu anderen Resultaten wie andere Forscher, welche dasselbe Mittel auf seinen Uebergang in den Urin geprüft hatten. So wurde namentlich in der neuesten Zeit in einer Arbeit von Schumoff[1]) hervorgehoben, dass gerade das Blutlaugensalz im Gegensatz zu einer Reihe von Alkaloiden gleichmässig und ununterbrochen im Urin zur Ausscheidung gelange, während bei den Alkaloiden diese Ausscheidung durch Zwischenräume unterbrochen werde, in denen der Harn nahezu frei von den eingeführten Körpern zu sein scheine.

Die Versuchsthiere wurden zur Feststellung der Raschheit der Ausscheidung des Kaliumeisencyanür katheterisirt und der Urin mindestens in Zwischenräumen von 5 zu 5 Minuten, manchmal noch öfter, untersucht. Bei der Leichtigkeit, selbst geringe Mengen des Salzes nachzuweisen, war eine Einverleibung grösserer Mengen desselben nicht nöthig: ich benutzte in der Regel 0,2 Grm. des Salzes.

Bei *subcutanen Injectionen* von 0,2 Blutlaugensalz in wässeriger Lösung in die Brusthaut der Thiere stellte sich eine individuelle Verschiedenheit heraus in Betreff der Raschheit der Ausscheidung. Während bei zwei Thieren nach 25 Minuten die erste grüne Färbung

1) Catharina Schumoff, Untersuchungen über die Abhängigkeit des Uebergangs in den Harn von der Verschiedenheit der Einverleibungsarten. Inauguraldissertation. Bern 1877. S. 27.

im Urin bei Zusatz von Eisenchlorid eintrat, nach 30 Minuten bereits ein tiefblauer Niederschlag sich zeigte, erfolgte dieselbe Reaction im Harne des dritten Thieres erst nach 55 Minuten.

Wesentlich rascher zeigte sich die Resorption der wässerigen Lösung von der *frisch geschnittenen Wunde* aus: nach 12 Minuten konnten die ersten Spuren des Salzes im Urin nachgewiesen werden, nach der 15. Minute war bereits ein starker Niederschlag vorhanden.

Am Ende des ersten Tages war die Resorption der in Rede stehenden Flüssigkeit wiederum eine langsamere; die Ausscheidung trat erst zwischen der 15.—20. Minute in Spuren auf; ausgesprochene Blaufärbung des Urins nach Zusatz des Reagenz zeigte sich erst am Ende der 25.—30. Minute. Jene hochgradige individuelle Verschiedenheit, welche sich in der Wirkung der subcutanen Injectionen herausstellte, zeigte sich bei den letztgeschilderten Versuchen nicht, die Differenz in der Ausscheidungsgeschwindigkeit bei den einzelnen Thieren betrug nicht mehr wie 5 Minuten.

Die Resultate, die ich, gestützt auf die eben geschilderten Vorversuche erhielt, als ich die *frisch und gesund granulirenden Flächen* auf ihr Resorptionsvermögen der wässerigen Blutlaugensalzlösung untersuchte, habe ich in der folgenden Tabelle zusammengestellt.

Tabelle I.

Versuchsthier	Reaction	Tage der Wundheilung				
Nr. I.	Beginn	4. Tag 17 Min.	7. Tag 18 Min.	11. Tag 18 Min.	15. Tag 20 Min.	18. Tag 20 Min.
	Starker Niederschlag	28 Min.	30 Min.	33 Min.	33 Min.	38 Min.
Nr. II.	Spuren	4. Tag 18 Min.	8. Tag 20 Min.	12. Tag 20 Min.	—	—
	Starker Niederschlag	30 Min.	30 Min.	35 Min.	—	—
Nr. III.	Erste Spuren	4. Tag 17 Min.	6. Tag 19 Min.	10. Tag 20 Min.	13. Tag 20 Min.	—
	Starker Niederschlag	24 Min.	26 Min.	30 Min.	34 Min.	—

Die Tabelle zeigt klar, dass nach der Resorption wässeriger Blutlaugensalzlösung von granulirenden Wunden aus der Beginn der Ausscheidung selbst in verschiedenen Zeiträumen der Wundheilung nur wenig variirt, dass er schwankt zwischen der 17. bis 20. Minute. Es sind dies ähnliche Zahlengrössen, wie ich sie bei der Untersuchung der Wunde am Ende des ersten Tages erhalten hatte. Da-

gegen bot der Zeitpunkt des *Eintritts einer stärkeren Ausscheidung*, die sich, wie erwähnt, bei Eisenchloridzusatz durch einen blauen Niederschlag manifestirte, grössere Schwankungen; mit der fortschreitenden Heilung erfolgte er immer später, und es zeigte sich hier eine grössere Differenz in der Schnelligkeit der Ausscheidung, die bis 10 Minuten betrug. Der Grund für diese nicht uninteressante Erscheinung kann in einem doppelten Momente gesucht werden. Einmal liesse sich denken, dass eine allmähliche Umwandlung der Granulationen, weitere Aenderungen ihrer Structur, die Resorption erschwerten. Andererseits konnte die Ursache in der raschen Verkleinerung der Wundfläche durch den sich vorschiebenden Narbensaum gesucht werden, da es nahe lag, an ein Abhängigkeitsverhältniss zwischen der *Raschheit der Resorption und der Zahl der resorbirenden Granulationen* zu denken. Ich werde an einer späteren Stelle Versuche mittheilen, die diese letzte Annahme stützen und wollte hier nur auf das in der Tabelle demonstrirte Factum hingewiesen haben.

Eine weitere Versuchsreihe bezog sich auf die Resorptionsfähigkeit der Granulationen gegenüber dem in *Salbenform applicirten Kaliumeisencyanür*. Das Salbenconstituens war ein möglichst reizloses, Unguentum simplex; die Einzeldosis blieb dieselbe, wie in den früheren Versuchen, 0,2 des Salzes.

Von der *frischgeschnittenen Wunde* aus schien das Salz in fettiger Form weniger rasch resorbirt zu werden, wie in wässeriger Lösung; wenigstens erfolgte die Ausscheidung im Urin erst nach 18 Minuten in Spuren, nach 20—23 Minuten in stärkerem Niederschlag. An der *Wunde am Ende des ersten Tages* liess sich eine erhebliche Verschiedenheit der Erscheinungen gegenüber den in der vorhergegangenen nicht feststellen.

Tabelle II.

Versuchsthier	Reaction	Tage der Wundheilung			
Nr. I.	Spuren	5. Tag 13 Min.	8. Tag 13 Min.	10. Tag 14 Min.	14. Tag 15 Min.
	Niederschlag	24 Min.	26 Min.	28 Min.	33 Min.
Nr. II.	Spuren	5. Tag 12 Min.	7. Tag 13 Min.	10. Tag 15 Min.	—
	Niederschlag	20 Min.	22 Min.	30 Min.	—
Nr. III.	Spuren	5. Tag 15 Min.	9. Tag 15 Min.	11. Tag 16 Min.	—
	Niederschlag	24 Min.	27 Min.	30 Min.	—

Die Resultate, welche ich bei der Application der Blutlaugensalzsalbe auf die *Granulationsflächen* in verschiedenen Zeiten erhielt, gibt die vorstehende Tabelle II wieder.

Aus der Tabelle II erhellt klar, dass die Resorptionsschnelligkeit eine wesentlich grössere ist bei der Application des Blutlaugensalzes in Salbenform. Nicht nur der Beginn der Ausscheidung, der sich schon zwischen der 12. bis 15. Minute zu erkennen gab, sondern auch der Zeitpunkt des Uebertrittes erheblicherer Mengen des Salzes in den Urin war ein wesentlich beschleunigter. Die erhaltenen Zahlenwerthe kommen selbst den bei der Resorption der wässerigen Lösung durch die frische Wunde erhaltenen nahe.

Auch bei der Anwendung des *Blutlaugensalzes in Pulverform* blieb die Einzeldosis 0,2 Grm. Da es einige Schwierigkeit hatte, eine so kleine Menge des Pulvers auf der Wunde gleichmässig zu vertheilen, so vermischte ich damit eine kleine Quantität (0,5) pulverisirten Zuckers. Ich bin mir bewusst, dadurch den Verdacht einer Fehlerquelle erzeugt zu haben. Durch die stark hygroskopische Eigenschaft des Zuckers konnten in ähnlicher Weise wie beim bekannten Zahn'schen[1]) Versuch durch die Anwesenheit des Kochsalzes, in den Capillaren Thromben gebildet und so die Weiterführung der resorbirten Substanz und ihre Ausscheidung in dem Urin verzögert werden. Für diese Anschauung spricht etwas der Umstand, dass nach der Bestreuung der *frischen Wunde und des Substanzverlustes am Ende des ersten Tages* mit der angegebenen Mischung die Ausscheidung auffallend langsamer erfolgte, wie in den beiden vorhergegangenen Versuchsreihen. In beiden Fällen zeigten sich nämlich die ersten Spuren des Salzes erst zwischen der 24. bis 30. Minute im Urin, ausgesprochene starke Reaction trat erst zwischen der 33. bis 36. Minute ein. Allein in einigen Controlversuchen, in denen der Zuckerzusatz weggelassen wurde, blieb das Resultat genau dasselbe. Immerhin durften die bei der Resorption des pulverisirten Blutlaugensalzes von *Granulationsflächen* aus erhaltenen Resultate überraschen. Ich habe dieselben mit der Angabe des Zeitpunktes der Wundheilung in der nachstehenden Tabelle III zusammengestellt.

Aus dieser Zusammenstellung geht evident hervor, dass Blutlaugensalz in Pulverform unter allen Applicationsformen am Schnellsten dem Organismus durch die granulirenden Wunden einverleibt wird. Die Ausscheidung der ersten Spuren des Salzes erfolgte be-

1) Virchow's Archiv. Bd. LXII. S. 81.

Tabelle III.

Versuchsthier	Reaction	Tage der Wundheilung		
Nr. I.	Erste Spuren	6. Tag 10 Min.	9. Tag 10 Min.	12. Tag 10 Min.
	Niederschlag	16 Min.	18 Min.	18 Min.
Nr. II.	Erste Spuren	9. Tag 11 Min.	—	—
	Niederschlag	18 Min.	—	—
Nr. III.	Erste Spuren	7. Tag 10 Min.	12. Tag 12 Min.	15. Tag 12 Min.
	Niederschlag	18 Min.	20 Min.	23 Min.

reits nach der 10. bis 12. Minute, eine Schnelligkeit, die nur von der Raschheit des Eintritts der Reaction bei der Anwendung der wässerigen Lösung auf frische Wunden erreicht wird. Ebenso gab sich eine stärkere Ausscheidung bereits nach der 16. bis 23. Minute zu erkennen.

Wenn ich die aus dem bisherigen Gang meiner Untersuchungen resultirenden Thatsachen kurz zusammenfassen darf, so ist also dadurch bewiesen:

Die Resorptionsfähigkeit granulirender indifferent behandelter Wundflächen für Blutlaugensalz ist ausser Zweifel.

Die Resorptionsfähigkeit ist dabei verschieden je nach der Applicationsform des Mittels, am grössten bei Anwendung der pulverisirten Substanz, geringer bei Benutzung der Salbenform, noch langsamer bei Anwendung einer wässerigen Lösung.

2. Pilocarpin.

Nach subcutanen Injectionen von 0,02 dieses Mittels in die Brusthaut traten bei allen Versuchsthieren in ziemlich übereinstimmender Weise die folgenden Erscheinungen zu Tage:

5—6 Minuten nach der Einspritzung äusserte sich die erste Wirkung des Mittels in seinem Einfluss auf die Thränensecretion, die Thiere zeigten mehr oder weniger starkes Thränenträufeln.

Nach 7—10 Minuten machte sich der Beginn der vermehrten Speichelabsonderung in wiederholtem Schmatzen und Speichelschlucken bemerklich.

Nach 10—12 Minuten pflegte der Speichel bereits langsam in wasserhellen Tropfen niederzurinnen.

Zwischen der 15.—20. Minute stellten sich Würgbewegungen ein, während die Speichelsecretion immer mehr zunahm.

Zwischen der 30.—40. Minute pflegte wiederholtes Erbrechen einzutreten.

Nach der 50. Minute nahmen die Erscheinungen wieder an Intensität ab, um meist nach Ablauf von 1½ Stunden vollständiger Euphorie Platz zu machen.

Eine auffallende individuelle Verschiedenheit in der Wirkung des Mittels bei den einzelnen Versuchsthieren konnte nicht verzeichnet werden.

Bei der Application der wässerigen Lösung auf die *frische Wunde* erfolgten die Erscheinungen rascher:

Nach 3—4 Minuten zeigte sich der Anfang der Wirkung im charakteristischen Thränenträufeln, auf welches nach 2—3 weiteren Minuten ausgesprochenes Speicheln sich einstellte.

Nach 12—15 Minuten Würgen und Brechbewegungen.

Nach 15—18 Minuten ausgiebiges Brechen, von da ab allmähliche Abnahme der Wirkung.

Bei der *Wunde am Ende des ersten Tages* waren dagegen die Erscheinungen sehr verzögert:

Beginn (Thränenträufeln) nach 8—9 Minuten.

Stärkeres Speicheln erst nach der 20. Minute.

Erstes schwaches Würgen zwischen der 35.—40. Minute.

Die Höhe der Wirkung, wie sie sich in den vorhergegangenen Versuchen durch starkes Brechen zu erkennen gibt, tritt hier überhaupt nicht ein.

Ueber die Resorption der wässerigen Pilocarpinlösung von Granulationsflächen aus habe ich 15 Versuche angestellt und die Wunden am 4., 6. bis 15 Tage der Heilung an verschiedenen Thieren dazu benutzt. Die Resultate sind so übereinstimmend, selbst in den verschiedenen Zeiten der Wundheilung, dass die Anführung eines Versuchsprotokolls zur Illustration ausreichend sein dürfte.

Versuchsthier Nr. I. 6 Tage nach der Operation.

Uhr	Min.	
9	—	Vorm. Aufträufeln von 0,02 Pilocarpin in wässeriger Lösung.
9	8	Erste Spur von Thränenträufeln.
9	10	Erster Anfang der Speichelsecretion; Speichelschlucken.
9	20	Stärkeres Niederrieseln des Speichels.
9	40	Unausgesetztes starkes Speicheln, kein Würgen, keine Brechbewegung.
9	50	Allmähliches trägeres Fliessen des Speichels, der eine zähere Consistenz annimmt.
10	30	Beendigung des Versuchs.

Offenbar erfolgt die Resorption der wässerigen Pilocarpinlösung von granulirenden Wunden aus nicht nur etwas verlangsamt, verglichen mit der Resorption von der frischen Wunde aus, sondern dieselbe dürfte im ersteren Falle auch eine quantitativ beschränktere sein, da die Intensität der Wirkung des Mittels nicht einmal die bei der Benutzung der Wunde am Ende des ersten Tages erreichte.

Wurde *Pilocarpin in Salbenform* auf die *frischangelegte* Wunde applicirt, so trat die erste Wirkung schon nach 5 Minuten ein; allein die Wirkung blieb fortan eine eigenthümlich schwache, auf eine unbedeutende Speichelsecretion beschränkte.

Bei der Wunde am *Ende des ersten Tages* erfolgte nach der Application der *Pilocarpinsalbe* wieder eine Verzögerung der Wirkung; der Anfang derselben stellte sich erst nach 10 Minuten ein, doch war ihre schliesslich erreichte Intensität eine entschieden grössere, wie im vorhergehenden Versuche, da nicht nur stärkere Speichelsecretion, sondern auch wiederholtes Würgen und Brechneigung nach der 30.—35. Minute sich bemerkbar machte.

Die *granulirenden* Wunden wurden vom 4.—18. Tage nach der Operation auf ihr Resorptionsvermögen des Pilocarpins in *Salbenform* geprüft. Die Resultate aus 12 an verschiedenen Thieren angestellten Versuchen zeigen manche Abweichung von den in der früheren Versuchsreihe erlangten. Ich gebe zunächst zum Beleg hierfür einige Versuchsprotokolle.

Versuchsthier Nr. I. 5 Tage nach der Operation.

Uhr	Min.	
4	45	Application von 0,02 Pilocarpin in Salbenform.
4	50	Lecken und Züngeln.
4	52	Beginn des Thränenträufeln.
4	56	Anfang der Speichelsecretion.
5	—	Stärkeres Speicheln.
5	15	Starkes Würgen und Brechbewegungen.
5	20	Brechen. Von da allmähliches Schwächerwerden der Erscheinungen.

Versuchsthier Nr. I. 18 Tage nach der Operation.

9	—	Application von 0,02 Pilocarpin in Salbe.
9	10	Beginn des Leckens und Speichelschluckens.
9	12	Thränenträufeln.
9	30	Allmähliche, etwas stärkere Speichelsecretion.
9	40	Schwaches Würgen. Von da ab Abnahme der Wirkung. Kein Erbrechen.

Versuchsthier Nr. III. 4 Tage nach der Operation.

8	55	0,02 Pilocarpin in Salbe.
9	—	Starkes Thränenträufeln.

Uhr	Min.	
9	2	Eintritt einer stärkeren Speichelsecretion.
9	10	Würgen und Brechbewegungen. Starkes Speicheln.
9	15	Würgen, darauf ausgiebiges Erbrechen.

Versuchsthier Nr. III. 14 Tage nach der Operation.

8	42	0,02 Pilocarpin in Salbe auf die Granulationsfläche.
8	52	Erstes Lecken und Speichelschlucken.
8	55	Thränenträufeln.
9	10	Mässiges Speicheln.
9	40	Beginnende Abnahme der Secretion. Kein Erbrechen, sogar nur unbedeutende Salivation.

Eine Vergleichung der Resultate der eben angeführten Experimente mit den in der vorhergegangenen Versuchsreihe erzielten lässt manche Verschiedenheiten erkennen. Trat bei der Application des Mittels in wässeriger Lösung keine erhebliche Differenz in der Resorptionsgrösse bei verschiedenen Zeiten der Wundheilung zu Tage, so war dieselbe sehr ausgesprochen bei der Benutzung des Mittels in Salbenform. Im letzteren Falle zeigte sich während der anfänglichen Zeit der Heilung der Eintritt der Wirkung bedeutend rascher, schon nach 5 Minuten, in der späteren Zeit wesentlich verzögerter, erst nach der 10. Minute. Aber auch in der Intensität des Mittels waren Differenzen sichtbar; die anfänglich stets auftretenden Brechbewegungen blieben im weiteren Verlauf völlig aus. Jedenfalls ist der Schluss gerechtfertigt, dass bei der Application des Mittels in Salbenform anfänglich die Resorption viel rascher und quantitativ bedeutender eintritt wie bei der wässerigen Lösung.

Die Untersuchung der Resorptionsfähigkeit des *Pilocarpins in Pulverform* ergab die folgenden Resultate, die eine naheliegende Parallele mit den entsprechenden Blutlaugensalzversuchen zu ziehen gestatten:

Von der *frischen*, wie von der *Wunde am Ende des ersten Tages* aus mit ganz unbedeutender Verschiedenheit verzögerter Eintritt um die 10. Minute, mässiger, wenn auch ausgesprochene Wirkung während der Dauer der Versuche, deren Höhepunkt nur durch ein selten auftretendes Würgen sich zeigte.

Im Vergleich hierzu ergibt die Anwendung des *Pilocarpinpulvers* bei *Granulationswunden* entgegengesetzte Erscheinungen. Aus einer Reihe von 12 Versuchen an Wunden vom 4.—20. Tage theile ich die folgenden Protokolle mit:

Versuchsthier Nr. I. 5 Tage nach der Operation.

Uhr	Min.	
9	43	Bepulverung der handtellergrossen üppig granulirenden Rückenwunde mit Pilocarpin 0,02.

Uhr	Min.	
9	48	Rasch eintretendes starkes Thränenträufeln.
9	50	Eintritt starken Speichelns.
9	58	Würgbewegungen.
10	8.	Erbrechen unter unausgesetztem starken Niederrinnen des Speichels.
10	15	Erneutes Erbrechen.
10	20	Fortgesetztes Würgen bei ausgiebigem Speicheln.
10	50	Allmähliche Verminderung der Speichelsecretion.

Versuchsthier Nr. I. 20 Tage nach der Operation.

8	55	Application des Pilocarpinpulvers.
9	5	Starkes Lecken und Züngeln.
9	8	Thränenträufeln.
9	15	Kräftiges Speicheln.
9	30	Unausgesetztes starkes Niederrinnen dünnen Speichels.
9	50	Abnahme der Erscheinungen.

Versuchsthier Nr. III. 6 Tage nach der Operation.

4	8	Bepulverung mit 0,02 Pilocarpin.
4	13	Starkes Speicheln und Thränenträufeln.
4	20	Würgen.
4	25	Erbrechen unter starkem Speicheln.
4	30	Wiederholtes Brechen.
4	50	Anhaltende Speichelsecretion.
5	10	Beginnende Abnahme.

Versuchsthier Nr. III. 12 Tage nach der Operation.

9	10	Application des Mittels.
9	19	Beginn des Thränenträufelns.
9	22	Mässiges Speicheln.
9	28	Zunahme der Speichelsecretion.
9	36	Kräftiges Speicheln.
9	48	Wiederholte Würgbewegungen.
9	50	Allmähliche Abnahme.

Also auch bei der Application des pulverisirten Pilocarpins ausgesprochene Unterschiede in der Schnelligkeit und Grösse der Resorption je nach der Zeit der Wundheilung: anfänglich starke Wirkung, charakterisirt durch öfteres Erbrechen, durch langanhaltendes ausgiebiges Speicheln, — nach Ablauf der zweiten Woche wesentliche Verminderung der Erscheinungen, die aber selbst jetzt noch eine Intensität beibehalten, wie sie bei keiner anderen Applicationsform von den Granulationswunden aus erreicht wurde.

Die Löslichkeit des Pilocarpins in *Alkohol* erlaubte es, Untersuchungen anzustellen über die *Resorption des Alkaloids in spirituöser Lösung*. Die Eigenschaft dieses Lösungsmittels, den Geweben stark Wasser zu entziehen, sie dadurch zum Schrumpfen zu bringen, ferner

in allen eiweisshaltigen Flüssigkeiten Coagulationen hervorzurufen, liess a priori eine Aufnahme von in Alkohol gelösten Substanzen von Granulationswunden aus kaum erwarten. Da die Idee zur vorliegenden Arbeit auf Grund eines klinischen Falles entstanden war, in welchem die muthmaassliche Resorption von in Alkohol suspendirter Flüssigkeit entscheidend wirkte, so verdient die Frage ein besonderes Interesse, ob in der Anwesenheit des Alkohols nicht ein Resorptionshinderniss gegeben sei. Die aus diesem Grunde in ziemlicher Anzahl angestellten Versuche (21 Experimente) ergaben ein verschiedenes Resultat.

Von der frischen Wunde zeigte sich die Wirkung des Pilocarpins in alkoholischer Lösung nach der 12., von der Wunde am Ende des ersten Tages nach der 14. Minute; nur eine sehr mässige Speichelsecretion stellte sich ein, die nach Ablauf einer Stunde ihr Ende gefunden hatte.

Die Granulationsflächen, vom 3. bis 18. Tage auf ihr Resorptionsvermögen gegenüber der alkoholischen Lösung geprüft, ergaben nur bis zum 9. Tage ein nicht ganz unbedeutendes Resultat; nur bis zum 14. Tage war überhaupt eine Wirkung zu erkennen. Folgendes Versuchsprotokoll diene zur Erläuterung des Gesagten.

Versuchsthier Nr. I. 4. Tag.

Uhr	Min.	
9	50	Application der alkoholischen Pilocarpinlösung.
10	5	Erstes schwaches Thränenträufeln.
10	10	Beginn einer mässigen Speichelsecretion.
10	40	Beendigung derselben.

Versuchsthier Nr. I. 12. Tag.

8	30	Application der Alkohollösung von Pilocarpin.
8	50	Schwaches Thränenträufeln.
9	—	Mässiges Speicheln.
9	25	Ende der Wirkung.

Drei Versuche, die an Wunden nach dem 14. Tage angestellt wurden, gaben überhaupt kein positives Resultat mehr.

Offenbar hatte die Anwesenheit des Alkohols die Resorptionsfähigkeit des in ihm gelösten Mittels, wenn auch keineswegs aufgehoben, so doch wesentlich beschränkt. Eine Frage, deren Beantwortung ich an dieser Stelle anreihen will und deren Werth für die Deutung des einleitend angezogenen Falles auf der Hand liegt, ist es nun, zu entscheiden, *ob in Alkohol suspendirte, nicht gelöste Stoffe in dieser Form noch ihre Resorptionsfähigkeit bewahren können.* Ich stellte eine Versuchsreihe in der Weise an, dass ich zu 0,2 Blut-

laugensalz in wässeriger Lösung einige Tropfen Alkohol fügte, und die jetzt einen flockigen Niederschlag zeigende Flüssigkeit auf die Granulationswunden applicirte. Der Harn der Versuchsthiere wurde dann in Zeiträumen von 5 zu 5 Minuten auf die Ausscheidung des Blutlaugensalzes untersucht. Die Versuche wurden an Thieren vorgenommen, bei denen die Resorptionsverhältnisse der wässerigen Kaliumeisencyanürlösung bereits vorher genau festgestellt waren. Eine Gegenüberstellung der Resultate, welche die Benutzung der rein wässerigen Lösung, sowie des in Alkohol suspendirten Blutlaugensalzes von gut granulirenden Flächen darboten, mag in der folgenden Tabelle gegeben sein:

Tabelle IV.

Versuchsthier	Alter der Wunde	Applicationsform	Beginn der Reaction	Starker Niederschlag
Nr. I.	4. Tag	Wässerige Lösung	17 Min.	28 Min.
Nr. I.	5. Tag	Suspension in Alkohol	30 Min.	75 Min.
Nr. II.	4. Tag Morg.	Wässerige Lösung	18 Min.	30 Min.
Nr. II.	4. Tag Abds.	Suspension in Alkohol	40 Min.	65 Min.
Nr. III.	4. Tag	Wässerige Lösung	17 Min.	24 Min.
Nr. III.	5. Tag	Suspension in Alkohol	35 Min.	70 Min.

Die Vergleiche wurden an denselben Thieren, in nahezu denselben Zeitpunkten der Wundheilung vorgenommen, zeigen aber offenbar wesentliche Differenzen. In allen Fällen war eine Resorption eingetreten; nicht nur zeigte sich bei Zusatz von Eisenchlorid die beginnende Ausscheidung des Salzes in schwacher Grünfärbung des Urins, sondern es trat dann auch als Beweis der stattgefundenen stärkeren Ausscheidung des Salzes ein blauer Niederschlag ein. Aber die obige Zusammenstellung lässt erkennen, dass bei der Anwendung der Suspension des Blutlaugensalzes in Alkohol der Eintritt bei der Reaction auffallend hinausgeschoben war. Es sei noch hinzugefügt, dass der im letzteren Falle eingetretene Niederschlag doch niemals die dunkele Färbung erreichte, wie bei der Anwendung der wässerigen Lösung, so dass schon ohne quantitative Bestimmung auf eine geringere Resorption geschlossen werden konnte.

Eine Zusammenstellung der bei den Resorptionversuchen des Pilocarpins durch Granulationswunden erzielten Resultate lässt sich kurz dahin geben, dass

Pilocarpin in jeder Applicationsform von granulirenden Flächen leicht resorbirt wird,

dass die Resorption des Alkaloids am schwächsten eintritt bei Anwendung alkoholischer, etwas stärker in wässeriger Lösung, in Salbenform und noch mehr in Pulverform dagegen in einer Stärke, welche die von der frischen Wunde aus erhaltene Resorption weitaus übertrifft.

Interessant ist noch das Factum, dass die Applicationsform, welche von den Granulationswunden aus eine stärkere Resorption des Mittels erlaubt, von den frischen Wunden eine weit geringere Resorption ermöglicht und umgekehrt. Die pulverisirte oder in fettiger Form verwendete Substanz, von den Granulationswunden rapid resorbirt, fand von der frischen Wunde aus nur eine unbedeutende Aufnahme in den Organismus, während durch diese letztere die wässerige Lösung weit rascher wie von den ersteren resorbirt wurde.

Die Versuche, welche ich über die Resorptionsfähigkeit einer Reihe anderer Substanzen anstellte, bedürfen nach der oben gegebenen ausführlichen Schilderung meiner Versuchsordnung kaum mehr einer eingehenden Darstellung, und ich kann mich damit begnügen, nur die Resultate anzugeben.

Eine Reihe der Experimente bezieht sich auf die Resorptionsfähigkeit der Granulationswunden gegenüber salicylsaurem Natron. Bei subcutanen Einspritzungen einer wässerigen Lösung dieses Mittels in der Stärke von 1 Grm. konnte die Ausscheidung der Salicylsäure im Harne durch die bekannte Eisenchloridreaction, also durch Braunfärbung bei geringeren, durch Violettfärbung bei grösseren Mengen nachgewiesen werden, und zwar zwischen der 25. bis 40. Minute. Wurden granulirende Wunden im Anfang der Heilung mit derselben Quantität des Salzes bepulvert, so erfolgte auch hier die Ausscheidung, aber erheblich später, wie bei den Injectionen. Erst nach 50 Minuten konnte eine Braunfärbung des Urins bei Zusatz des Reagens constatirt werden, erst nach 55—60 Minuten eine Violettfärbung. Es ist das ein überraschendes Resultat, abweichend von den entsprechenden, bei der Application des Kaliumeisencyanür erhaltenen. Das letztere Mittel wurde nach der Application auf die Granulationswunden stets bedeutend viel rascher ausgeschieden, wie nach der Einverleibung der genannten Substanz unter die Haut, ein Beweis, wie different wohl im Ganzen die Resorptionsfähigkeit der Granulationsflächen gegenüber verschiedenen Stoffen sein dürfte.

Bei Aufpulvern von einem Gramm indigschwefelsaurem Natron auf junge Granulationen, allerdings einer nur sehr geringen

Menge, trat doch nach der 2. Stunde eine schwache Grünfärbung des Urins ein, als Beleg der erfolgten Aufnahme der Substanz in den Organismus.

Einiges Interesse dürften endlich noch die Versuche verdienen, welche ich in eingehender Weise mit Apomorphin angestellt hatte. Dieselben wurden gleichzeitig wie die oben geschilderten Pilocarpinexperimente unternommen, auch genau in derselben Anordnung und nahezu in derselben Anzahl. Aus einer Reihe subcutaner Injectionen konnte ich für meine Versuchsthiere 0,02 Grm. als die Dosis feststellen, bei deren Anwendung die Wirkung des Mittels in Form von rasch nach wenigen Minuten eintretendem Erbrechen sich zeigte, ohne dass die Versuchsthiere irgend eine nachhaltige Störung dadurch erfuhren. In ähnlicher Weise und mit derselben Schnelligkeit gab sich von der frischen Wunde aus in allen Applicationsformen des Mittels die charakteristische Wirkung desselben zu erkennen. Um so frappanter bleibt es, *dass weder von der Wunde am Ende des ersten Tages, noch von den Granulationsflächen aus irgend eine auch noch so unbedeutende Wirkung sich zeigte*, gleichviel ob das Mittel in alkoholischer oder wässeriger Lösung, in Pulver- oder Salbenform applicirt worden war. Selbst als ich auf die Granulationen eine zweimal stärkere, schliesslich die dreifache Dosis applicirte, blieb das Resultat ein vollkommen negatives. Bei unserer noch geringen Kenntniss der in Rede stehenden Substanz konnte der Verdacht entstehen, ob nicht vielleicht in der fehlerhaften Beschaffenheit des Präparates die Ursache für diese ungenügende Wirkung zu finden sei. Im Widerspruch hiermit steht der Umstand, dass die wiederholt zur Controle vorgenommenen Injectionen und die Resorptionsversuche an der frischen Wunde stets von dem geschilderten Effecte begleitet waren, und endlich noch eine Thatsache, auf die ich noch später des Genaueren eingehen werde, dass auch *Granulationswunden unter bestimmter Behandlungsweise eine durch hochgradige Wirkung erkennbare Resorption des Apomorphins ermöglichten.* Jedenfalls beweist das obige, durch einige 30 ganz gleichlautende Versuche gestützte Resultat, dass wenigstens von indifferent mit Warmwasserumschlägen behandelten Granulationswunden die Resorption des Apomorphins eine ausserordentlich geringe sein muss.

Eine Frage, nach deren Beantwortung eine Reihe der vorstehend mitgetheilten Tabellen hindrängt, die ich auch flüchtig bereits erwähnt hatte, möge hier ihre Erledigung finden, nämlich die nach *der Ursache der auffallend verminderten Resorption in der späteren*

Zeit der Wundheilung. Ich hatte früher schon betont, dass eine naheliegende Ursache dieser Erscheinung vielleicht in der raschen Verkleinerung der Wunde gegeben sein könne. In der That pflegte der anfangs über handtellergrosse Defect in der Rückenhaut meiner Versuchsthiere sich schon nach 14 Tagen bis auf Doppelthalergrösse zusammengezogen zu haben. Die Verzögerung konnte also in der Verminderung der Zahl der resorbirenden Granulationen begründet sein. Zur Prüfung dieser Anschauung stellte ich eine Reihe von Parallelversuchen in der Art an, dass ich auf Granulationswunden im Anfangsstadium der Heilung in einer Versuchsreihe das Mittel über die ganze Wundfläche ausbreitete, in einer zweiten dagegen nur einen circa pfenniggrossen Bezirk derselben damit bedeckte. Die Gegenüberstellung einiger auf diese verschiedene Applicationsweise erhaltenen Resultate dürfte von Werth sein:

Versuchsthier Nr. I. 6. Tag.	
Uhr	Min. Morg.
8	— Bestreuung der handtellergrossen Wunde in ganzer Ausdehnung mit 0,2 Blutlaugensalz.
8	10 Beginnende Grünfärbung des Urins bei Zusatz von Eisenchlorid.
8	18 Tiefblauer Niederschlag bei Zusatz des Reagens zum Urin.
9 —	Bei jeder Urinprüfung Eintritt
10 —	des blauen Niederschlags.
11	— Grünfärbung bei Eisenchloridzusatz.
12	— Die Ausscheidung des Salzes ist beendet, bei wiederholter Prüfung keine Reaction mehr.

Versuchsthier Nr. I. 6. Tag.	
Uhr	Min. Nachm.
3	— Bestreuung derselben Wunde mit 0,2 Blutlaugensalz in pfenniggrossem Bezirk.
3	10 Beginnende Grünfärbung bei Eisenchloridzusatz zum Urin.
3	18 Dieselbe schwache Reaction noch andauernd.
4	— Im Urin wird stets nur grüne Färbung erhalten.

Bei den halbstündlich bis 9 Uhr Abends vorgenommenen Urinprüfungen wird niemals eine stärkere Reaction erhalten. Am anderen Morgen 8 Uhr, also nach 17 Stunden, sind noch schwache Spuren des Salzes im Urin nachzuweisen.

. Aehnlich lautende Resultate erhielt ich bei drei mit Blutlaugensalzsalbe angestellten Experimenten.

Also die *Schnelligkeit des Eintritts der Resorption* erscheint allerdings unabhängig von der Grösse der resorbirenden Fläche; in beiden Fällen erschienen die ersten Spuren des Mittels nach 10 Minuten im Urin. Um so mehr ist dagegen der weitere Verlauf der Resorption, *die Schnelligkeit der Aufnahme der gesammten applicirten Menge abhängig von der Zahl der resorbirenden Granulationen;* dem entsprechend zeigt das obige Versuchsprotokoll im ersten Fall rasch stärker werdende Ausscheidung des aufgenommenen Salzes im Urin und Beendigung der Ausscheidung schon nach 4 Stunden, während

im zweiten Fall die Ausscheidung nur in ganz kleinen Grössen sich bewegt und daher selbst nach 17 Stunden noch nicht völlig beendigt ist.

Dass auch die weit geringere Wirkung des Pilocarpins von den älteren Granulationen aus ihren Grund in der Verkleinerung der Resorptionsfläche haben dürfte, ist leicht durch verwandte Versuche, deren ich einige mittheilen will, zu beweisen:

Versuchsthier Nr. III. 7. Tag.			Versuchsthier Nr. III. 7. Tag.		
Uhr	Min.	Morg.	Uhr	Min.	Nachm.
8	—	Pilocarpin 0,02 in Salbe über die ganze Wunde ausgebreitet.	3	—	Pilocarp. 0,02 in Salbe auf einen pfenniggrossen Theil derselben Wunde zusammengedrängt.
8	5	Lecken und Züngeln.	3	20	Lecken.
8	8	Beginn des Thränenträufelns.	3	26	Thränenträufeln.
8	16	Beginnende Speichelsecretion.	3	30	Beginn schwachen Speichelns.
8	20	Stärkeres Speicheln.	4	—	Stets äusserst geringe Speichelsecretion, kein Würgen, kein Erbrechen.
8	30	Würgen u. Brechbewegungen.	9	—	Abds. Noch immer Fortdauer dieser spärl. Speichelsecretion.
8	33	Kräftiges Erbrechen, von da Abnahme der Erscheinungen.			
9	40	Beendigung aller Erscheinungen.			

Evident sind die Unterschiede in den Resultaten beider Versuche, die an derselben Wunde, an demselben Tage der Heilung mit derselben Quantität des zu prüfenden Mittels angestellt wurden. Nicht nur wurde bei Benutzung einer beschränkten Zahl resorbirender Granulationen die Wirkung des Mittels wesentlich hinausgeschoben, auch die Gesammtwirkung war eine auffallend verminderte, welche allerdings ziemlich lange andauerte.

Bei entsprechender Versuchsanordnung wurden auch mit Pilocarpinpulver ähnliche Resultate erhalten. Aus all diesen Experimenten folgt aber zur Genüge, dass die Ursache der verminderten Resorption bei vorgeschrittener Heilung nicht, oder doch nur zum kleineren Theil in weiteren Veränderungen der Granulationen, etwa in der Verminderung ihrer Succulenz, in beginnender Schrumpfung zu suchen ist, sondern *in erster Linie in der Verkleinerung der Resorptionsfläche.* In der Folge wird sich ergeben, dass gerade in dem geschilderten Factum ein Maassstab geboten ist, um auch bei sehr gesteigerter Resorptionsfähigkeit bestimmte quantitative Unterschiede herauszufinden. —

Im Vorstehenden sind die Resorptionsverhältnisse von Wunden erörtert worden, deren Heilungsvorgang durch die gleichmässige Application der feuchten Wärme wesentlich begünstigt worden war. Jede

Schorfbildung auf der Wunde war so hintangehalten, die Substanzen konnten direct auf die freiliegenden Granulationen gebracht werden. Als hauptsächliches Resultat der bisherigen Untersuchungen war festgestellt worden, dass von derart indifferent behandelten Granulationsflächen gegenüber einer nicht unbedeutenden Anzahl von Stoffen in verschiedener Applicationsform eine Resorption eintritt. Dass dieselbe nicht ausschliessliche Regel ist, nicht allen Stoffen gegenüber sich geltend macht, das bewies die mit Apomorphin angestellte Versuchsreihe.

Es fragt sich nun, wie diese Resorptionsverhältnisse sich gestalten anderen Behandlungsmethoden der Wunden gegenüber. Modificiren namentlich die Mittel, die wir zur Beschränkung der Granulationsbildung anwenden, auch das Resorptionsvermögen der Schorfe, und in welcher Weise? Vor Allem: verhindern die zu diesem Zwecke durch verschiedene Aetzstoffe erzeugten Schorfe die Resorption? Wie steht es mit der Resorption bei durch Eintrocknung erhaltenen Schorfe, also bei offener Wundbehandlung, — wie im Gegensatz hierzu bei Wunden, die unter antiseptischen Cautelen angelegt und antiseptisch verbunden worden waren?

Hieran reiht sich dann noch die Frage nach dem Einflusse einiger anderer Stoffe, deren Application das Resorptionsvermögen granulirender Flächen nach Angabe früherer Beobachter wesentlich beeinträchtigen sollten.

Ich beginne bei der Besprechung der *Resorptionsverhältnisse der verschiedenen Schorfbildungen mit dem Brandschorf.* Wundflächen, die durch feuchtwarme Umschläge zu üppiger Granulationsbildung gebracht worden waren, wurden zur Prüfung dieser Frage mit dem Paquelin'schen Brenner durch mehrere Minuten energisch versengt, bis eine gleichmässige feste Decke über die Wunde ausgebreitet war. Dieselbe ist bekanntlich sofort nach der Application des Glüheisens nicht trocken, sondern zeigt auf ihrer Oberfläche zahlreiche kleine Tropfen flüssigen Transsudates. Wurde auf den so beschaffenen frisch erzeugten Schorf Blutlaugensalz oder Pilocarpin in fettiger oder in Pulverform applicirt, so fand *durch den Schorf eine sehr rasche Resorption der genannten Stoffe statt. Blutlaugensalz* konnte schon nach 12 Minuten in Spuren, nach 20 Minuten in grosser Menge im Harne nachgewiesen werden. *Pilocarpin* äusserte seine charakteristische Wirkung bereits 5—6 Minuten in schwächerer, in ausgiebigster Weise schon nach 15—20 Minuten.

Wurde der Schorf offen gehalten, der Luft exponirt, so erlosch dieses starke Resorptionsvermögen des Brandschorfes bereits nach 8

bis 10 *Stunden;* wurde derselbe mit feuchten Umschlägen bedeckt, so blieb das Resorptionsvermögen auch für die folgenden Tage, so lange überhaupt der Schorf haftete, unverändert bestehen. Offenbar war also nur die Exponirung desselben an der Luft, resp. die Eintrocknung seiner Oberfläche, nicht aber eine etwaige secundäre Veränderung desselben oder der darunter befindlichen Granulationen die Ursache, dass die Resorption im ersten Falle aufgehoben war. Als Stütze für diese Vermuthung können die Protokolle einiger Versuche dienen, in denen ich den Brandschorf derselben Wunde rasch hintereinander bald offen liess, bald feucht verband und dem entsprechend einen raschen Wechsel in der Resorptionsfähigkeit der Granulationsfläche erzeugen konnte.

Versuchsthier Nr. II. 25. Tag nach der Operation.

	Uhr	Min.	
24. X.	4	30	Applicirung eines energischen Brandschorfes auf die doppelthalergrosse, träge resorbirende, gut granulirende Wunde.
	4	45	Aufstreuen von Pilocarpin in Pulver.
	4	51	Beginn des Thränenträufelns.
	5	15—30	Starkes Speicheln; Brechbewegungen, Würgen, schliesslich einmaliges kräftiges Brechen. — Der Schorf wird alsdann nicht verbunden, sondern offen gelassen.
25. X.	8	30	Pilocarpin in Pulver auf den eingetrockneten 16 Stunden alten Schorf. Keine Wirkung.
	11	30	Pilocarpin in Salbe, 19 Stunden nach der Kauterisation. Ebenfalls wirkungslos. — Von da ab wird der Schorf wieder mit Umschlägen bedeckt.
	4	30	Auf den 24 Stund. alten Schorf wiederum Pilocarpin in Pulver.
	4	37	Thränenträufeln.
	4	50	Starkes Speicheln.
	5	10	Unausgesetzte ausgiebige Speichelsecretion. Wiederholtes Würgen. Zu energischerer Wirkung des Pilocarpins kommt es, wohl wegen der kürzeren Einwirkung der feuchten Wärme, nicht mehr. Von da ab wird die Wunde wieder offen gehalten, in Folge davon bewirkt am
26. X.			eine Application von Pilocarpin auf den 40 Stunden alten Schorf keine Symptome, welche dagegen am
27. X.			nach 24stündiger Application von feuchten Umschlägen durch den 64 Stunden alten Schorf in derselben Weise wie vom frisch erzeugten eintritt.
28. X.			Allmähliche Lösung des Schorfes. An den Randpartien werden mit schleimigem Secret bedeckte Granulationen frei. Eine Application von pulverisirtem Pilocarpin speciell auf diese Stellen ergibt die folgenden Resultate:
			Nach 8 Minuten Thränenträufeln.
			Nach 15 Minuten stärkere Speichelsecretion.
			Nach 35 Minuten Brechbewegungen.

Aus dem mitgetheilten Protokolle lassen sich noch weitere Schlüsse ziehen. Wenn man sich erinnert, wie verzögert im Ganzen die Resorption in den anfänglichen Experimenten von Wunden nach der 3. Woche der Heilung einzutreten pflegte, so ist klar, dass die *Application des Brandschorfes, weit entfernt ein mechanisches Hinderniss abzugeben, die Resorptionsfähigkeit der Wunde an sich auffallend* erhöht hat. Dieser Umstand dürfte wohl gegen die Annahme sprechen, dass die Resorptionsfähigkeit abhänge von dem Intactsein der Lymphbahnen. Gerade die Thatsache, dass die Resorption auch durch mortificirtes Gewebe vor sich gehen kann, beweist, dass dieser Vorgang keineswegs an das Vorhandensein offener Lymphbahnen gebunden ist.

Interessant ist ferner in diesem Falle die ausserordentlich gesteigerte Resorptionsfähigkeit der *eben von der Schorfdecke befreiten Granulationen:* von den schorflosen Randpartien, die eine verhältnissmässig sehr geringe Oberfläche darboten, erfolgte die Resorption, wenn auch nicht so rasch, so doch beinahe ebenso intensiv, wie von der handtellergrossen Wunde am Anfange der Wundheilung.

Ganz verwandte Resultate erhielt ich bei der *Prüfung der Resorption nach Application eines Höllensteinschorfes* auf die Granulationsfläche. Auch hier untersuchte ich zum grössten Theil Wunden in der 3.—4. Woche der Heilung, deren geringes Resorptionsvermögen ich vorher festgestellt hatte. Auch hier erfolgte *durch den frisch gesetzten Schorf eine ausserordentlich gesteigerte Resorption der pulverisirten Substanzen,* deren Dauer ebenfalls von der Art der Wundbehandlung abhing. Bei Application feuchter Umschläge auf den Schorf bestand vermehrte Resorption, dagegen erlosch sie nach 8—10 Stunden, wenn der Schorf offen gelassen wurde. Blutlaugensalz zeigte sich vom frischen Höllensteinschorfe aus in circa 15 Minuten im Harne, die Pilocarpinwirkung machte sich energisch nach 30 bis 40 Minuten geltend, also immerhin etwas langsamer wie durch den Brandschorf.

Rascher noch erfolgte die Resorption bei Application der Substanzen in Salbenform auf den Höllensteinschorf. Es zeigte sich hierbei, dass die Resorption nicht wie im vorhergehenden Falle durch den festhaftenden Schorf vor sich geht, *sondern dass derselbe in dem applicirten Fette sich vollkommen löst und in wenigen Minuten* so rein schwindet, dass schliesslich die freie Granulationsfläche zu Tage tritt. In Folge dieser Eigenschaft des Höllensteinschorfes, in Fetten sich leicht und rasch zu lösen, bietet auch der der Luft exponirte, *an seiner Oberfläche eingetrocknete Schorf kein Resorptions-*

hinderniss für Stoffe, die in Salbenform applicirt werden. Nur eine Verzögerung macht sich dann geltend, die im Vergleich mit der Resorption vom frischerzeugten Silberschorfe aus allerdings bemerkenswerth ist. Wenn Blutlaugensalz in Salbe im letzteren Falle schon in 10—12 Minuten aufgefunden wurde, so trat dasselbe im ersten Falle erst zwischen der 20.—25. Minute ein.

Andere Verhältnisse zeigten Versuche, welche ich über das Resorptionsvermögen des *durch Bestreichen mit Kupfersulfatkrystallen auf den Granulationen erzeugten Schorfes* unternahm. Die Prüfung mit Kaliumeisencyanür verbot sich aus naheliegenden Gründen. Dasselbe verbindet sich bekanntlich mit dem Kupfersalz zu einem unlöslichen Niederschlag von Ferrocyankupfer, eine Reaction, welche sich auch auf der geätzten Fläche, wie zu erwarten war, zeigte. Wurde Pilocarpin, in dessen Lösungen Kupfersalze, wie ich mich vorher selbstverständlich überzeugte, keine Reaction hervorrufen, auf den frisch erzeugten grünlichen, ausserordentlich feuchten Schorf in Salben- oder Pulverform applicirt, so zeigte sich eine auffallend geringe Resorption: Erst nach der 30.—35. Minute war eine Wirkung in äusserst schwachem Speicheln sichtlich, die nur kurze Zeit anhielt; war der Schorf einige Stunden der Luft exponirt gewesen, so blieb auch diese geringe Wirkung aus. Ich hatte anfänglich an kleinen Wunden in späterer Zeit der Heilung experimentirt, und suchte eine Erklärung für diese Erscheinung in der geringen Ausdehnung der resorbirenden Granulationen. Aber selbst als ich grössere Wundflächen wenige Tage nach der Operation in der angegebenen Weise behandelte, blieb der Effect derselbe. Auch von Granulationen, die vorher gebrannt worden waren, deren Resorptionsvermögen nach Abfall des Brandschorfes ein sehr bedeutendes war, erfolgte nach der Blausteinätzung eine geringe, in den angegebenen Schranken sich bewegende Resorption. War die Wunde am 3. oder 4. Tage wiederum vom Kupferschorfe befreit, so zeigten die zu Tage tretenden Granulationen eine entschieden gesteigerte Resorptionsfähigkeit, — so lange der Schorf haftete, blieb die Resorption unbedeutend, auch bei Durchfeuchtung desselben mittelst Umschlägen.

Indem ich zur Besprechung der Resorptionsverhältnisse der Schorfe von Aetzkali und Salpetersäure übergehe, dürfte es vielleicht befremden, gerade diese Mittel in eine Kategorie zusammengestellt zu sehen. Bekanntlich existiren wesentliche Verschiedenheiten in der Wirkungsweise beider Stoffe auf die Gewebe. Aetzkali erzeugt einen leicht zerfliesslichen, schmierigen Schorf, diffundirt leicht in das Gewebe; Salpetersäure setzt einen festen

trockenen Schorf, der sich scharf vom nicht geätzten Gewebe abhebt. Trotz dieser Verschiedenheit machten sich in beiden Fällen *annähernd die gleichen Resorptionsverhältnisse* geltend; in beiden Fällen trat eine ausgesprochene Wirkung des applicirten Pilocarpins ein, aber auffallend spät, erst nach 1—1½ Stunden. Im weiteren Verlauf gaben sich allerdings Verschiedenheiten zu erkennen. Der *offen gelassene Salpetersäureschorf* verlor sein Resorptionsvermögen bereits nach 6 Stunden, beim Aetzkalischorf blieb dasselbe unter denselben Umständen 15—20 Stunden lang bestehen. Endlich konnte einige Differenz in der Resorptionsfähigkeit der von ihrem Schorfe befreiten Granulationen festgestellt werden. Dieselbe war nach Abfall der Schorfe in beiden Fällen im Verhältniss zur Grösse der Wunde und zum Stadium der Wundheilung gesteigert, aber bei Weitem erheblicher bei der Kaliätzung.

Bei der Prüfung der Resorptionsverhältnisse des *Carbolsäureschorfes* war die Versuchsanordnung eine derartige, dass die gut granulirende Fläche mit *Carbolsäure in Krystallform* und zwar in ziemlich erheblicher Masse (10 Grm.) belegt wurde. Die Krystalle lösten sich rasch in der sofort transsudirten Flüssigkeit und es bildete sich auf der Wunde ein gleichmässig silberglänzender stark feuchter Schorf. *Pilocarpin und Blutlaugensalz* wurde von demselben sehr stark und mit ähnlicher Schnelligkeit resorbirt, wie von dem mit dem Paquelin'schen Brenner erzeugten Brandschorfe aus. — Hervorzuheben ist nun, dass die Application des *Carbols in Substanz* und die Bildung eines dicken Schorfes *keinen Schutz abgab gegen eine starke Resorption der Carbolsäure selbst. Bei der geschilderten Versuchsanordnung trat eine sehr bedeutende Intoxication ein, die ihren Höhepunkt circa* 15 *Stunden nach der Application erreichte;* das vorher völlig gesunde Versuchsthier lag dabei nach wiederholtem heftigen Erbrechen regungs- und reactionslos da; der Urin, der mit dem Katheter entnommen wurde, war schon bei der Entleerung braunroth gefärbt, bei Zusatz von Chlorbaryum blieb ein Niederschlag von schwefelsaurem Baryt aus; in seinem angesäuerten Destillate gab Zusatz von Bromwasser ausserordentlich stark den von Landolt[1]) zuerst angegebenen charakteristischen gelbweissen Niederschlag von Tribromphenol.

Aus den geschilderten Störungen des Allgemeinbefindens, wie aus den angegebenen Reactionen muss wohl auf eine starke Resorption der Carbolsäure geschlossen werden. Ich übergehe hier die

1) Bericht der deutschen chemischen Gesellschaft IV. Jahrg. 770.

Frage nach den Zahlengrössen dieser Resorption; dieselbe wird im quantitativen Theil dieser Untersuchungen ihre Erledigung finden. Erwähnen möchte ich aber, dass das obige Resultat die Annahme, stärkere Carbollösungen würden relativ weniger leicht resorbirt, wie schwächere, von vornherein unwahrscheinlich macht, eine Annahme, die auf dem letzten Chirurgencongress bekanntlich in Hueter wieder ihren Vertheidiger fand, früher indess auch schon von Pincham[1]) geäussert worden ist.

Der Schorf, den ich auf den granulirenden Wunden erhielt, als ich dieselben gründlich mit der gewöhnlich gebrauchten Chlorzinklösung (8:100) betupfte, zeigte die entgegengesetzten Eigenschaften. Bekanntlich entsteht bei dieser Behandlung eine trockene, feste Decke auf der Wundfläche, welche keine Tropfen transsudirter Flüssigkeit erkennen lässt. Da Chlorzink mit Kaliumeisencyanür einen schwer löslichen Niederschlag von Ferrocyanzink bildet, so verbot sich die Anwendung des Blutlaugensalzes zur Prüfung der Resorptionsverhältnisse. *Pilocarpin, das sowohl in fettiger und wässeriger Lösung, als auch in Pulverform applicirt wurde, erfuhr durch den Chlorzinkschorf absolut keine Resorption*, einerlei, ob es auf den frisch erzeugten, oder den einige Tage alten, auf den feucht verbundenen oder offen gelassenen Schorf gebracht wurde. *Selbst Carbolsäure in Substanz, welche in dieser Form durch alle übrigen Schorfe in nicht ganz unbeträchtlichen Mengen resorbirt wurde, konnte nach der Application auf den Chlorzinkschorf nicht mit Sicherheit im Urin nachgewiesen werden.* Da der Hundeharn in geringer Menge Cynurensäure zu enthalten pflegt, welche ebenfalls mit Bromwasser einen gelben Niederschlag bildet, so war eine Entscheidung dieser Frage auf qualitativem Wege nicht möglich. Sicher ist jedenfalls, dass auch die Resorption der Carbolsäure durch den Chlorzinkschorf nur in ganz untergeordnetem Maasse vor sich geht, so dass also das Chlorzink unter allen Aetzmitteln unstreitig am Sichersten die Granulationen vor der Resorption schädlicher Stoffe zu schützen vermag.

Es war im Vorhergehenden schon verschiedene Male darauf hin-

1) Pincham, Philad. med. and surgical Rep. 1869; citirt nach Weiss (Prag. med. Wochenschrift. 1878. Nr. 38), meint, dass bei concentrirten Lösungen die Carbolsäure durch ihre Affinität zum Eiweiss mit demselben eine Verbindung eingehe, wodurch eine schützende Decke über die Wundfläche gebreitet würde, bei dünneren Lösungen könne die Aufsaugung des Giftes wegen des Fehlens dieser Decke leichter von Statten gehen. Nach den obigen Resultaten erscheint die Richtigkeit dieser Hypothese mehr wie zweifelhaft.

gewiesen worden, dass selbst stark und rasch resorbirende Schorfe diese Eigenschaft in verschieden schneller Zeit verlieren, wenn sie, der Luft exponirt, eintrocknen können, und es fragt sich nun, welche Resorptionsverhältnisse der Eintrocknungsschorf an und für sich darbietet, ein Schorf, der also rein durch das Moment der Wasserentziehung ohne Betheiligung eines chemischen Agens entstanden ist. Bei der Prüfung dieser Frage ergab sich zunächst das bemerkenswerthe Factum, *dass ein erheblicher Unterschied in der Intensität der Schorfbildung sich geltend machte, je nachdem die Wunde unmittelbar nach der Operation offen gelassen wurde, oder erst nach vorausgegangener Behandlung mit Umschlägen der Vertrocknung anheimgegeben wurde.* - Im ersten Falle bildete sich, unterstützt wohl von dem auf der Wunde befindlichen geronnenen Blute, schon nach 6 Stunden *eine feste Kruste, die den Stoffen in allen Applicationsformen, selbst der Carbolsäure in Substanz, ein Resorptionshinderniss in den Weg legte.* Im zweiten Falle entstanden nur dünne Schuppen eingetrockneten Wundsecretes, *die erst nach 3 Tagen genügende Festigkeit erlangt hatten, um der erweichenden Wirkung der wässerigen und fettigen Lösungen und der dadurch ermöglichten Resorption der betreffenden Substanzen Widerstand zu leisten.* Dass die im ersten Falle bestehende Resorptionsverhinderung nur so lange eine absolute blieb, als die Decke eingetrockneten Secretes eine continuirliche war, ist von vornherein einleuchtend. Betont muss aber werden, dass selbst an Stellen, an denen der Schorf einen Riss erhalten und sich gelöst hatte, von den darunter befindlichen Granulationen aus eine Resorption eintrat, die auch nicht im Entferntesten die Stärke und Intensität besass, wie dies unter entsprechenden Verhältnissen nach der Lösung der durch chemische Wirkung erzeugten Schorfe der Fall war.

Vielleicht erklären die eben mitgetheilten Thatsachen zum Theil die günstigen Resultate der offenen Wundbehandlung. War einmal das bedenkliche Stadium der nächsten 6 Stunden nach einer Operation überstanden, so bot die dann erreichte Festigkeit des Eintrocknungsschorfes genügenden Schutz gegen die Aufnahme etwaiger Schädlichkeiten. Aber auch eine geringe Continuitätstrennung dieses Schorfes hatte bei dem geringen Resorptionsvermögen der reizlos unter der schützenden Kruste entwickelten Granulationen nicht die Gefahren einer allzu starken Resorption im Gefolge.

Will ich die bei der Untersuchung der Resorptionsverhältnisse der Schorfe erhaltenen Resultate noch einmal zusammenfassen, so hat sich also ergeben:

Der Brandschorf, sowie der Höllenstein- und der Carbolschorf rufen eine Steigerung des Resorptionsvermögens der Granulationen in bedeutendem Maasse hervor.

Der Chlorzink- und der Eintrocknungsschorf vermögen die Resorption zu verhindern.

Schwefelsaures Kupferoxyd, Aetzkali und Salpetersäure erzeugen Schorfe, welche das Resorptionsvermögen der Granulationsflächen sehr herabsetzen und zum Theil verzögern.

Auch bei der Prüfung der *Resorptionsverhältnisse bei antiseptischer Behandlung der Wunden* stellte ich die Versuche in doppelter Richtung an und untersuchte einmal das Resorptionsvermögen von Granulationsflächen, bei denen der Substanzverlust unter antiseptischen Cautelen angelegt, die Wunde von vornherein antiseptisch verbunden worden war, — dann aber auch Granulationswunden, bei denen eine indifferente Behandlung mit Warmwasserumschlägen der antiseptischen vorhergegangen war.

Die Versuche wurden an Thieren angestellt, die wiederholt zu ähnlichen Experimenten gedient hatten, und die schliesslich soweit dressirt worden waren, dass sie den allerdings ausserordentlich sorgfältig angelegten Verband unberührt sitzen liessen. Die Verbände waren allerdings keine typischen Listerverbände, sondern bestanden in einer Lage in Carbolsäurelösung getauchten Kautschukpapiers an Stelle des Protectiv silk, darüber dann Carbolcompressen, welche wiederum durch Kautschukpapier abgeschlossen wurden und zweimal des Tages unter Carbolspray gewechselt wurden.

Ich übergehe die auf diese Weise erhaltene nicht unbedeutende Carbolresorption, die indess keine Allgemeinerscheinungen machte und nur durch die oben erwähnten Reactionen im Harne nachgewiesen werden konnte, ich übergehe sie schon aus dem Grunde, weil ich die Bedingungen dieser Resorption im quantitativen Theile einzeln prüfen werde, und berücksichtige hier nur die Resorptionsverhältnisse der antiseptisch behandelten Granulationen gegenüber den verschiedenen Applicationsformen der früher benutzten Substanzen. Das Resultat einer Versuchsreihe von 26 Experimenten kann dahin zusammengefasst werden, dass *sowohl Schnelligkeit wie Intensität dieser Resorption bei derart behandelten Granulationen bei Weitem grösser ist, wie bei irgend einer anderen der geschilderten Behandlungsmethoden.* Ich darf wohl die Einzelheiten dieser Versuche, soweit sie in der Anordnung mit den oft geschilderten übereinstimmen, unerwähnt lassen und kann mich darauf beschränken, zu betonen, dass *bei der Benutzung der gesammten gelisterten Wundfläche scheinbar*

kaum andere Resorptionsverhältnisse bestanden, wie bei den früher angegebenen, die Resorption steigernden Bedingungen, wie bei der Application des Höllenstein- und des Brandschorfes. Der Unterschied zeigte sich aber sehr erheblich, wenn nur *kleine Partien der gelisterten Wunden* verwandt wurden. Oben habe ich bereits die Abhängigkeit der Resorptionsschnelligkeit von der Zahl der gleichzeitig resorbirenden Granulationen erörtert, ein Satz, dessen Richtigkeit sich auch schlagend bei nicht gelisterten, aber durch die Art der Behandlung in ihrer Resorptionsfähigkeit gesteigerten Granulationsflächen zu erkennen gab. Wurde das applicirte Mittel auf möglichst kleinem Raum zusammengedrängt, so machte sich bei nicht gelisterten Wunden doch eine wesentliche Verzögerung der Resorption in allen Fällen geltend: bei gelisterten Wundflächen war, namentlich pulverförmigen Substanzen gegenüber, kaum ein ausgesprochener Unterschied in der Resorptionsschnelligkeit festzustellen, Beweis, *dass also das Resorptionsvermögen der einzelnen Granulation an sich ein erheblich gesteigertes sein musste.* — Ebenso war bei nicht gelisterten Wunden das Resorptionsvermögen gegenüber alkoholischen Lösungen ein ausserordentlich geringes gewesen: von den unter den angegebenen antiseptischen Cautelen behandelten Granulationsflächen wurden alkoholische Lösungen in ähnlicher Weise wie wässerige aufgenommen.

Am Schlagendsten dürfte aber das gesteigerte Resorptionsvermögen gelisterter Wunden durch den Umstand illustrirt werden, dass in diesem Falle *selbst Stoffe, die von gewöhnlichen Granulationen überhaupt nicht aufgenommen wurden, eine ziemlich rasche Resorption erfuhren.* Es ist früher eingehend erörtert worden, dass Apomorphin von indifferent behandelten Granulationen durchaus nicht resorbirt wurde. Ich kann hier hinzufügen, dass auch von den bestresorbirenden Schorfen die genannte Substanz in keiner Form aufgenommen wurde. Applicirte ich auf eine gelisterte Wundfläche 0,04 Apomorphin in Pulverform, so erfolgte nach 6—7 Minuten wiederholtes stürmisches Erbrechen, eine Wirkung, welche der der subcutanen Injection einer allerdings nur halb so grossen Dosis dieses Mittels gleich kam. Diese Thatsache dürfte zeigen, dass das Resorptionsvermögen gelisterter Granulationen nicht allein quantitativ erheblich gesteigert, sondern auch qualitativ derart modificirt ist, *dass selbst Stoffe von ihnen aus in den Organismus Aufnahme finden können, denen gegenüber indifferent oder mit Aetzmitteln behandelte Granulationen einen undurchdringlichen Wall abgeben.*

Ein Einwand, der an dieser Stelle erhoben werden könnte, ver-

dient Erwähnung. Man könnte geltend machen, dass das gesteigerte Resorptionsvermögen der gelisterten Wunde weniger in der Beschaffenheit der Granulationen, als vielmehr in den äusseren Umständen der Application der genannten Stoffe zu suchen sei. Es könnte ein die Resorption begünstigendes Moment einmal in der Benutzung des Sprays, dann vielleicht in der Anwesenheit der Carbolsäure gegeben sein.

Was den ersten Punkt betrifft, so habe ich auch bei indifferent behandelten Granulationsflächen wiederholt theils den einfachen Wasserspray, theils auch den Carbolspray einwirken lassen, aber niemals eine Steigerung in der Resorption der gleichzeitig applicirten Stoffe wahrgenommen. Vielmehr scheinen mir verschiedene Thatsachen dafür zu sprechen, dass wir gerade in der Anwendung des Sprays ein resorptionsverringerndes Moment besitzen. In dem quantitativen Theile dieser Arbeit wird mit Zahlen belegt werden, dass in der Form des Carbolsprays nur eine relativ unbedeutende Menge Carbolsäure aufgenommen wird. Auch das folgende Experiment dürfte die Annahme der resorptionsverringernden Wirkung des Sprays unterstützen. Wenn ich der Carbolsäure des Sprays eine erhebliche Menge Blutlaugensalz hinzufügte, welches sich darin in allen Verhältnissen leicht löst, und mit dieser Lösung durch eine längere Reihe von Minuten gelisterte Granulationen besprühte, so zeigte sich nur unbedeutend und spät, erst nach 35—40 Minuten, das Salz im Urin. Obwohl also eine nicht unbedeutende Quantität des Salzes mit der Wunde in Berührung kam, obwohl die Granulationen selbst im Uebrigen ausserordentlich rasch resorbirten, so war doch hier das schliessliche Resultat der Resorption nicht einmal so bedeutend, wie bei der Befeuchtung indifferent behandelter Granulationen mit 0,2 wässeriger Blutlaugensalzlösung. Möglich, dass die durch die Zerstäubung gesetzte Abkühlung der Wunde eine Contraction der Gefässe und vielleicht dadurch ein Resorptionshinderniss hervorgerufen hat; jedenfalls konnte ich mich davon überzeugen, *dass bei derselben Versuchsanordnung die Erwärmung des Carbolsprays eine Verstärkung der Resorption hervorrief.*

Ebenso leicht liess sich nachweisen, *dass die momentane Anwendung der Carbolsäure nicht als resorptionsbegünstigendes Moment angeschuldigt werden darf.* Wurden indifferent behandelte Granulationen noch so sehr mit Carbollösung beträufelt, noch so sehr die applicirten Substanzen mit Carbollösung angefeuchtet, nie trat auch nur annähernd eine Resorption von der Stärke ein, wie von gelisterten Wunden. Aber richtig ist allerdings, dass durch eine fortgesetzte Behandlung mit drei- bis fünfprocent. Carbolsäure in Form von Um-

schlägen auch indifferent behandelte Granulationen nach 2—3 Tagen genau dieselben Resorptionsverhältnisse gewinnen, wie Wunden, die von vornherein unter antiseptischen Cautelen angelegt und seitdem gelistert wurden.

Wurden derartig gelisterte Wunden später wieder mit Warmwasserumschlägen behandelt, so verminderte sich das bis dahin gesteigerte Resorptionsvermögen nur allmählich; erst nach 2—3 Tagen war dasselbe zu der den Verhältnissen entsprechenden Grösse zurückgekehrt. Wurden sie offen gelassen, so bildete sich erst nach 3—4 Tagen ein Eintrocknungsschorf, der den applicirten Substanzen zu widerstehen vermochte.

Der Chlorzinkschorf hob sofort das Resorptionsvermögen auf, Aetzkali, Salpetersäure sowie der *Blaustein* setzten dasselbe hochgradig herab, die durch *Höllenstein*, durch das *Glüheisen*, durch *Carbolsäure in Substanz* auf den gelisterten Wunden erzeugten Schorfe liessen deren bedeutendes Resorptionsvermögen völlig intact.

Es ist einleuchtend, dass die im Vorstehenden erörterten Verhältnisse, das hochgradig gesteigerte Resorptionsvermögen der mit Carbolsäureverbänden behandelten Wunden, die Fähigkeit derselben, Stoffe aufzunehmen, denen gewöhnliche Granulationen die Resorption versagen, endlich das nur langsame Abnehmen dieser Steigerung der resorbirenden Eigenschaft nach dem Weglassen dieser Verbandmethode, ihre bemerkenswerthe praktische Bedeutung hat. Die angeführten Thatsachen dürften darauf hinweisen, dass das *Unterbrechen einer einmal eingeschlagenen Lister'schen Behandlung vor der definitiven Heilung doch entschiedene Gefahren mit sich führen kann.* Eben wegen dieses gesteigerten Resorptionsvermögens dürften solche Wunden in weit höherem Maasse Eingangspforten für infectiöse Stoffe abgeben. Ich muss die Erledigung der Frage, in wie weit eine Allgemeininfection des Körpers mit putriden Stoffen durch früher gelisterte Wunden möglich ist, einer noch nicht abgeschlossenen experimentellen Untersuchung überlassen [1]; hier will ich nur beifügen, dass doch auch einige klinische Thatsachen für die Richtigkeit der eben vertretenen Anschauung zu sprechen scheinen. Die auf der Freiburger chirurgischen Klinik wiederholt beobachtete Erscheinung, dass Erysipele gerade von Wunden ausgingen, bei denen die vorher angewandte Lister'sche Behandlung nach der Bildung oberflächlicher Granulationswunden ausgesetzt wurde, während im glei-

1) Nach meinem Vortrage über diese Arbeit auf dem VIII. Congress der Deutschen Ges. f. Chir. hat J. Górny (Dissert., Greifswald 1879) auf Veranlassung von P. Vogt Untersuchungen mit bejahendem Resultat angestellt. Maas.

chen Saale befindliche andauernd gelisterte Wunden, ebenso wie indifferent behandelte verschont blieben, verdient von diesem Gesichtspunkte aus Erwähnung. Eine experimentelle Untersuchung dieser Frage würde vielleicht die Resultate der Tillmanns'schen Experimente [1]) über Erysipelas nach einer praktisch hochwichtigen Seite hin ergänzen.

Ebenso wenig sollte den geschilderten Thatsachen zu Folge auch bei *nicht vollkommen erzielter Antisepsis die einmal begonnene Listersche Wundbehandlung ausgesetzt werden.* Wenn in diesem Falle auch der Schwerpunkt der Behandlung in der Entfernung der noch auf der Wunde vorhandenen septischen Stoffe, in der wiederholten Ausspülung, in der gründlichen Spaltung und Drainirung etwaiger Senkungen zu suchen ist, Momente, die neuerdings namentlich von König [2]) betont worden sind, so ist doch klar, dass auch die Fernhaltung neuer Infectionsstoffe bei der nun einmal der Wunde verliehenen Steigerung des Resorptionsvermögens von ausgesprochener Bedeutung sein muss. —

An dieser Stelle möchte ich noch des problematischen Einflusses einiger anderen Stoffe gedenken, deren Application das Resorptionsvermögen der Granulationen nach den Untersuchungen früherer Autoren wesentlich beeinträchtigen sollten.

In erster Linie ist hier die Jodtinctur zu erwähnen. Boinet hatte bekanntlich, wie oben schon mitgetheilt, von der Jodtinctur behauptet, dieselbe vermöge die Granulationen derart zu modificiren, dass keine Aufnahme irgend welcher Stoffe von denselben erfolgen könne. Zur Prüfung dieser Annahme bepinselte ich gut granulirende Wunden vom 7.—10. Tage mit der officinellen Jodtinctur und brachte auf die so behandelten Granulationen theils unmittelbar, theils nach Ablauf von $^1/_4$—$^1/_2$ Stunde Pilocarpin in Pulverform. Die Pilocarpinwirkung liess nicht lange auf sich warten: nach 10 Minuten Thränenträufeln, Beginn der Speichelsecretion nach 12 Minuten, von der 15. Minute ab kräftiges Speicheln, zwischen der 20.—25. Minute wiederholtes Würgen, ohne dass es indess zu Brechbewegungen kam. Also eine *geringe Beschränkung der Resorptionsschnelligkeit und der Resorptionsgrösse* möchte immerhin durch die Application der Jodtinctur erfolgt sein, eine vollständige Aufhebung der Resorption ist durch dieses Mittel nicht zu erhalten.

1) Experimentelle und anatomische Untersuchungen über Erysipelas. Langenbeck's Archiv. Bd. XXIII. 3. Heft.

2) Verhandlungen des VII. Chirurgencongresses 1878. König, Ueber die Methode des antiseptischen Verfahrens bei bereits bestehender Sepsis.

Eine Angabe, die ebenfalls eine gründliche Prüfung verdiente, war die früher erwähnte von Demarquay, dass im Glycerin ein Deckmittel für die Wunden gegeben sei, welches jede Resorption hintanzuhalten vermöge. Demarquay war allerdings jeden Beweis für seine Behauptung schuldig geblieben. Eine Klarstellung der angegebenen Thatsache dürfte aber gerade in der neuesten Zeit von Werth sein. Die eingehenden Untersuchungen von Miculicz[1]) haben uns die Momente kennen gelehrt, unter denen die *pilztödtende antiseptische Wirkung des Glycerins* eintreten kann, Momente freilich, die an Wundflächen doch nur zum kleineren Theile vorhanden sind. Um so mehr aber dürfte diesem Factum gegenüber die von Demarquay betonte *rein mechanische Wirkung des Glycerins,* welches durch die continuirliche, gleichmässige Deckung der Wunden jede Resorption unmöglich machen soll, zu einer Untersuchung auffordern.

Als ich an die Lösung dieser Frage herantrat, standen mir zufälliger Weise nur Wunden vom 20.—28. Tage der Heilung zur Verfügung, Wunden, welche sich bis auf Thalergrösse verkleinert hatten und deren ausserordentlich geringes Resorptionsvermögen schon festgestellt war. Die durch Parallelversuche an denselben Granulationsflächen erhaltenen Resultate sind so überraschend, dass eine Mittheilung einiger Versuchsprotokolle geboten ist.

Nr. I. 20. Tag nach der Operation.

Uhr	Min.	Morg.
9	—	0,2 Blutlaugensalz in Pulver direct auf die Wundfläche.
9	12	Erster Beginn einer Grünfärbung des Urins bei Eisenchloridzusatz.
9	20	Etwas tiefere Nüancirung dieser Grünfärbung.
10	—	Dieselbe schwache Reaction ununterbrochen andauernd.
11	—	
12	—	
3	—	Nachmitt. Wiederum hellere Grünfärbung.
6	—	Noch Spuren des Salzes im Urin aufzufinden durch geringe Verfärbung desselben bei Eisenchloridzusatz.
8	—	Urin frei von jeder Färbung bei Zusatz des Reagens.

Nr. I. 21. Tag nach der Operation.

Uhr	Min.	
9	—	0,2 Blutlaugensalz in Pulver auf die vorher mit Glycerin bestrichene Wunde.
9	10	Beginn der Grünfärbung des Urins bei Eisenchloridzusatz.
9	18	Tiefere Grünfärbung.
9	22	Tiefe Blaufärbung des Urins.
9	25	Blauer Niederschlag.
10	—	Dieselbe starke Reaction ununterbrochen andauernd.
10	30	Etwas schwächerer Niederschlag.
11	—	Ausgesprochene Abnahme der Reaction. Urin zeigt nur noch tiefe Grünfärbung.
11	30	Schwächere Grünfärbung.
12	—	Beendigung der Ausscheidung.

1) Ueber die Beziehungen des Glycerins zur Coccobacteria septica und zur septischen Infection. Langenbeck's Arch. Bd. XXII. 2. Heft.

Nr. II. 21. Tag nach der Operation.

Uhr	Min.	
9	—	0,02 Pilocarpin in Pulverform direct auf die Wunde.
9	15	Erstes und Speichelschlucken.
9	18	Thränenträufeln.
9	25	Beginn einer äusserst schwachen Speichelsecretion.
10	—	Dieselbe schwache Reaction andauernd.
11	—	
11	30	Allmähliche Abnahme. Nur noch äusserst spärliches Speicheln.
12	—	Beendigung aller Erscheinungen.

Nr. II. 22. Tag nach der Operation.

Uhr	Min.	
9	—	0,02 Pilocarpin in Pulverform auf die mit Glycerin bestrichene Wunde.
9	4	Lecken und Thränenträufeln.
9	8	Rascher Eintritt eines intensiven Speichelns.
9	25	Unter andauernder starker Speichelsecretion wiederholtes Würgen.
9	32	Einmaliges ausgiebiges Erbrechen.
10	—	Verminderung des bis dahin äusserst starken Speichelns.
10	30	Beendigung der Symptome.

Das Glycerin ist also kein resorptionsverhinderndes Mittel, sondern im Gegentheil ein die Aufnahme der Stoffe durch Granulationsflächen ausserordentlich beförderndes Mittel, ein Mittel, welches es uns ermöglicht, selbst auf granulirenden Wunden von geringerer Oberfläche noch eine rasche Resorption zu erzielen.

Bei Weitem mehr scheint noch der Alkohol die Resorption zu verzögern. Die Werthe, welche ich erhielt, als ich durch eine Reihe von Tagen die granulirende Wunde mit Alkoholumschlägen verband und dann auf ihre Resorptionsfähigkeit prüfte, stimmen annähernd mit denen überein, welche ich bei Application alkoholischer Suspension gewann, auf die ich daher hier verweisen möchte. Vollkommen auf diese Weise die Resorption hintanzuhalten, war mir aber auch hier nicht möglich. Jene geringgradige Beschränkung der Resorption durch die Application der Jodtinctur dürfte wohl zum grösseren Theil in der Alkoholwirkung begründet sein.

II. Experimente am Menschen.

Die an Menschen unternommenen Untersuchungen bestätigen nicht allein die durch das Thierexperiment erhaltenen Thatsachen, sondern vervollständigen die gewonnenen Anschauungen über das Resorptionsvermögen der Granulationen nach einer nicht unwichtigen Seite hin. Beim Thiere experimentirte ich an Hunden, deren Heilungstendenz eine ausserordentlich grosse, deren Granulationen eine ziemlich sich gleichbleibende Succulenz und Blutfülle darboten. So kam es, dass eine allmähliche Abnahme im Resorptionsvermögen bei voranschreitender Heilung grösstentheils, wie erörtert, auf die

Verkleinerung der resorbirenden Fläche, nicht auf Veränderungen in der Structur der Granulationen zurückgeführt werden durfte. Torpide, schlaffe Granulationen von glasigem Aussehen, wie sie so häufig an lang eiternden Geschwüren und Fisteln beim Menschen sich bilden, konnten am Thiere nicht erzeugt werden. Doch war die Frage eine nicht unwichtige, ob, das Resorptionsvermögen gesunder frischer Granulationen zugestanden, jene reactionslosen Wundflächen von speckigem Aussehen, die bei der Entfernung oft auf Centimetertiefe kaum Blutgefässe erkennen lassen, nicht zur Resorption ungeeignete, und daher völlig ungefährliche Stellen darbieten?

Die am Menschen angestellten Experimente zerfallen darnach in zwei Reihen, je nachdem *frische gute Granulationsflächen*, oder *atonische älteren Datums* zur Prüfung gewählt wurden.

Es hält in der Regel schwer, auf einer chirurgischen Klinik der Gegenwart frische Granulationsflächen von einiger Ausdehnung aufzufinden, welche nicht unter antiseptischen Cautelen verbunden sind, bei denen also das ursprüngliche Resorptionsvermögen nicht durch die Anwesenheit des antiseptischen Mittels, meist der Carbolsäure, gesteigert wurde. So standen auch mir nur in vereinzelten Fällen indifferent behandelte Granulationsflächen zur Verfügung. Einige Male gereinigte, kräftig granulirende Brandwunden, dann wiederholt granulirende Defecte, welche nach Wegnahme eines Ersatzlappens bei Plastiken übrig geblieben waren. Diese Stellen waren entweder mit feuchtwarmen, oder mit Bleiwasserumschlägen behandelt worden.

Die Ausscheidung der Stoffe, welche nach erfolgter Resorption im Urin leicht nachweisbar sind, trat beim Menschen in allen Fällen erheblich später, wie bei den Versuchsthieren ein. Freilich war es mir auch nicht möglich, eine ähnliche Genauigkeit wie dort in den Zahlengrössen der Ausscheidungsschnelligkeit zu gewinnen, da mir meist eine Berechtigung zum Katheterisiren der Patienten fehlte und es schwer fällt, dieselben zu öfterem Uriniren anzuhalten.

Blutlaugensalz in ähnlichen Dosen, wie bei den früher ausführlich geschilderten Experimenten, konnte erst nach der zweiten halben Stunde im Urin in Spuren, nach der dritten in stärkerer Menge aufgefunden werden. Nach der Application von salicylsaurem Natron war eine ausgesprochene Reaction ebenfalls erst nach $1^1/_2$ Stunden zu erkennen. Pilocarpin in Pulver oder Salbenform in der Stärke von 0,04 Grm. rief nach 5—10 Minuten ein leichtes kurz andauerndes Hitzestadium hervor, gefolgt von nicht sehr bedeutender Speichelsecretion.

Rascher traten die Erscheinungen ein bei Benutzung von Wunden, welche entweder unter antiseptischen Cautelen angelegt und verbunden, oder welche wenigstens durch eine Reihe von Tagen mit Carbolumschlägen behandelt worden waren. In diesem Falle konnte Blutlaugensalz schon 3/4 Stunden nach seiner Application im Harne wieder aufgefunden werden, Salicylsäure nach ca. 1 Stunde, Pilocarpin in der gleichen Dosis wie oben, rief nach 4—6 Minuten bereits heftige Hitze, nach weiteren 10 Minuten stärkere fast eine Stunde anhaltende Salivation und energische Schweissproduction hervor. Letzterer Versuch konnte an derselben Wunde, welche in der vorhergegangenen Versuchsreihe mit Warmwasserumschlägen behandelt worden, angestellt werden und demonstrirte so direct die resorptionsvermehrende Wirkung der Carbolsäure. Er zeigte ferner deutlich, dass es durch auf Wunden applicirte Arzneimittel möglich ist, ähnlich wie bei der Resorption vom Magen aus, einen Einfluss auf den Gesammtorganismus auszuüben.

In dieser letzteren Beziehung möchte ich einiger Versuche gedenken, die ich allerdings nur mit möglichstem Vorbehalt erwähnen darf. Wenn ich bei fiebernden Patienten die Granulationswunden mit salicylsaurem Natron (meist in der Dosis von 5 Grm. in Pulver oder concentrirter Lösung) ausfüllte und bald darauf die Temperatur nachmessen liess, so war bei verschiedenen, freilich nicht bei allen, die Temperatur zur Norm zurückgekehrt, und dies zu einer Zeit, in der an früheren Tagen das Fieber noch fortbestand. Das einfache Oeffnen und Wechseln des Verbandes an denselben Patienten, ohne Anwendung des Antipyreticums, hatte diesen Effect nicht zur Folge gehabt. So kann ich wenigstens die Möglichkeit nicht völlig von der Hand weisen, dass der Fieberabfall hier durch die Resorption des Antipyreticum bedingt sein möchte, dessen Application auf Wunden, nebenbei erwähnt, von vielen Patienten als ziemlich schmerzhaft geschildert wird. Aber ich gebe gern zu, dass meine Versuche nicht zahlreich genug sind, um diese Frage endgültig zu entscheiden.

Ich versuchte ferner die *Resorption des Kamphers in alkoholischer Suspension* zu prüfen. Ein ausgezeichnetes Object hierfür war mir geboten in einer grossen Granulationshöhle, die nach einer ausgiebigen Ellbogengelenkresection zurückgeblieben war. Der betreffende Patient war uns mit einem so verwahrlosten, mit zahllosen Fisteln durchsetzten, eiterigen Ellbogengelenk zugegangen, dass unmittelbar vor der Operation die Nothwendigkeit einer Ablatio humeri lebhaft ventilirt wurde. Schliesslich entschloss sich Maas doch noch

zum Versuch einer Resection, die mit Abtragung bedeutender Stücke der Gelenkenden vorgenommen wurde. Im weiteren Wundverlauf stellten sich Zeichen von Carbolintoxication ein, das Allgemeinbefinden des Patienten wurde schlecht, vor Allem aber eiterte die grosse Höhle stark, Gründe genug, um die Anwendung des Kampherweins zu versuchen. Statt des Carbolsprays wurde beim Verbandwechsel ein Alkoholspray angewendet, die verlorene Compresse des Listerverbandes in Kampherwein eingetaucht, die Höhle und sämmtliche Fisteln mit grossen Massen Kampherwein ausgespült, den ich, so weit es ging, darin stehen liess. In diesem Zeitpunkte untersuchte ich sehr oft den Urin des Patienten, dessen Wunden unter dieser Behandlung vollkommen ausheilten, und konnte aus dem Aetherextract des zur Syrupconsistenz eingedickten Harnes gelblichweisse, stark glänzende Blättchen herauskrystallisiren lassen. Unser Chemiker A. Claus, der die Güte hatte, dieselben zu untersuchen, erklärte den so gewonnenen Körper zwar nicht für Kampher, wohl aber mit grösster Wahrscheinlichkeit für ein Derivat der Gruppe der aromatischen Körper, das im Organismus aus dem Kampher entstanden sei. Ich selbst muss die äusserst schwierige Frage nach den Umwandlungsproducten des Kamphers im Organismus berufeneren Kräften überlassen: für mich scheint im Gesagten doch ein Beweis geliefert zu sein, dass auch Kampher von Granulationswunden resorbirt wird und *dabei nicht nur seine locale secretionsbeschränkende Wirkung auf die Wundflächen, sondern auch seine belebende stimulirende auf den Gesammtorganismus zur Geltung bringt.*

Von *torpiden alten Granulationen von glasigem Aussehen* war ebenfalls eine Resorption zu erhalten. Wenn ich in derart beschaffene Fistelgänge salicylsaures Natron einpulverte, so konnte nach 1 ½—2 Stunden eine Reaction im Urin gefunden werden, allerdings aber ausserordentlich schwach; es kam nur zur Braunfärbung, eine violette Färbung konnte ich dabei niemals erhalten. Durch alle Mittel, welche die Granulationsbildung anregen, hauptsächlich durch reizende Salben, wie das Ung. basilicum, konnte das Resorptionsvermögen oft im Verlauf weniger Tage wesentlich gehoben werden, ein Factum, das ich namentlich an mehreren atonischen Fussgeschwüren evident verfolgen konnte.

Wenn ich mich hier nicht über die Resorptionsfähigkeit der Granulationen gegenüber der Carbolsäure verbreite, mich vielmehr begnüge, das in diesem Falle bestehende ausserordentliche Resorptionsvermögen einfach zu erwähnen, und die genauere Besprechung dieser hochwichtigen Frage dem quantitativen Theil dieser Unter-

suchungen zuweise, so bestimmt mich dazu Folgendes. Vor Allem ist ohne bestimmte Zahlengrössen keine Klärung einer fundamentellen Frage zu gewinnen: wie viel von der ausgeschiedenen Carbolsäure ist durch Resorption in den Organismus gelangt, wie viel durch Neuproduction im Organismus entstanden? Dass diese Erzeugung der Carbolsäure im Organismus unter bestimmten, uns freilich durchaus nicht klaren Verhältnissen sehr hohe Werthe erreichen kann, geht unter Anderem auch aus der neuesten Arbeit von Brieger[1]) über dieses Thema hervor. Einzelne auf unserer Klinik beobachtete Fälle können hier angezogen werden. So trat namentlich bei einer ziemlich heruntergekommenen Patientin mit Kniegelenksresection durch Wochen schwarzbrauner Urin auf, der bei der chemischen Untersuchung grosse Quantitäten Phenol enthielt. Die Patientin kam während dieser ganzen Zeit nicht mit Carbolsäure in Berührung, wurde im Gegentheil unter Alkoholspray mit Kampherwein verbunden. Allerdings ist an die Möglichkeit zu denken, dass bei dem schlechten Ernährungszustande derartiger Individuen auch die neugebildeten Granulationsgefässe schwächer und durchlässiger sind und dadurch vielleicht mehr resorbiren: die sehr grossen Quantitäten dieses Falles können unmöglich auf Ausscheidung früher resorbirten Phenols zurückgeführt werden. Hierüber, wie über einige andere früher erwähnte Punkte, mehr im zweiten Theile dieser Arbeit.

Die Thatsachen aber, welche ich im vorliegenden qualitativen Theil meiner Untersuchungen gegeben habe, zwingen zur Annahme, dass das Resorptionsvermögen granulirender Wunden gegenüber einer grösseren Reihe von Stoffen ein nicht unbedeutendes ist, dass diese Eigenschaft zur Einverleibung bestimmter Arzneimittel in den Organismus verwerthet werden kann, und dass sie bei unserer Unsicherheit über die Natur der Infectionsstoffe uns den Schutz granulirender Wunden gegen diese Schädlichkeiten zur gebieterischen Pflicht macht.

1) Deutsche Zeitschrift für physiol. Chemie. II. 241.

VIII.

Das Fibrokeratom,

nebst Bemerkungen über die Classification und Nomenclatur homöoplastischer Hautgeschwülste.

Von

Dr. P. G. Unna,
prakt. Arzt in Hamburg.

(Hierzu Tafel VIII u. IX.)

Die Geschwulstform, welche ich unter dem Namen: **Fibrokeratom** zu beschreiben gedenke, findet sich, nicht gerade häufig, an den Augenlidern, der Nase, den Wangen und dem Halse älterer, besonders weiblicher Personen. Die vier völlig ausgebildeten Exemplare, nebst mehreren noch unfertigen Gebilden dieser Art, welche meiner Beschreibung zu Grunde liegen, fanden sich fast alle am Halse, eins in der rechten Nasolabialfurche, eins auf dem linken Augenlide bei Frauen zwischen 40 und 60 Jahren. Sie stellten bei näherer Betrachtung kleinste, auf bindegewebiger Grundlage sitzende Hauthörner dar, an ihrer Ursprungsstelle leicht abgeschnürt, ziemlich beweglich, unpigmentirt, am hornigen Ende unempfindlich, am ehesten noch den sogenannten faden- oder pfriemenförmigen Warzen gleichend. In zweien meiner Fälle kamen eine grössere Anzahl dieser Auswüchse vor, welche, in den verschiedensten Stadien der Entwicklung befindlich, dieselbe makroskopisch und mikroskopisch deutlich vor Augen führten.

Die kleinsten derselben sind stecknadelkopfgrosse, rundliche, mit glatter Oberhaut bedeckte Höckerchen, welche allmählich eine grössere Höhe erreichen, ohne in gleichem Maasse im Breitendurchmesser zuzunehmen. Der dadurch kurzcylindrisch gewordene kleine Tumor zeigt nun bereits am Grunde eine halsartige Abschnürung und spitzt sich darauf nach dem freien Ende hin zu. Die Farbe differirt häufig nicht von der umgebenden Haut, öfters aber lässt

sich deutlich eine wie die Cutis gefärbte Basis von einem darauf-sitzenden, rein weiss oder gelblich gefärbten Kegel unterscheiden. Der letztere ist rein epidermidaler Natur, im Anfange wachsartig glänzend, später rauh, durch schwärzliche Risse seines Glanzes beraubt und im Ganzen dunkler. Er bildet ein Hauthorn kleinsten Kalibers von 2—10 Mm. Länge. Die vielen mechanischen Insulte, welchen dasselbe gewöhnlich ausgesetzt ist, unterhalten in der Basis oft einen leichten Reizungszustand, der sich durch einen feinen rothen Saum zwischen dem festeren Kegel und der weicheren Basis kundgibt. Hier wird der Kegel auch nach längerem Bestande, meist unter Beihülfe der Patienten selbst, abgeworfen. Die Mehrzahl von diesen gibt an, dass ein solcher „Wechsel" des Hornes öfter vorgekommen sei und dass sich stets bereits nach kurzer Zeit ein neues Horn statt des alten gebildet habe. Dieser Hornkegel, welcher dem Wechsel unterliegt, repräsentirt in Bezug auf die ganze Neubildung natürlich nicht mehr als etwa die Schuppe gegenüber einer Psoriasispapel. Die Verbindung mit der Basis reisst stets oberhalb des Beginnes der Verhornung und der übrigbleibende Kegelstumpf ist schon mit einigen Lagen von Hornzellen bedeckt, welche in solchen Schichten angeordnet sind, dass sie sogleich zum Aufbau eines neuen Kegels von ähnlicher Gestalt Anlass geben. An diesen Wechsel knüpft sich mithin kein besonderes histologisches Interesse; er gibt über den Wachsthumsmodus keinen Aufschluss.

Eine äussere Veranlassung zur Entstehung dieser kleinen Geschwülste konnte ich nirgends constatiren. Das allen gemeinsame Vorkommen im höheren Alter und an Stellen der Haut, welche entweder zur Faltenbildung im Alter neigen, wie an den Augenlidern und an dem Halse, oder vorgebildete Falten tragen, wie an Nase und Wangen, weist darauf hin, diese Faltenbildung der Cutis als prädisponirendes Moment zuzulassen. — Die kleinen Geschwülste wurden behufs weiterer Untersuchung sämmtlich mittelst der Cooper'schen Scheere möglichst tief excidirt. An Ort und Stelle sah ich nie ein Recidiv.

Es ist keinem Zweifel unterworfen, dass wir es hier mit kleinen Hauthörnern zu thun haben, wenn auch die Grösse der unter diesem Namen beschriebenen Auswüchse eine meist viel beträchtlichere gewesen ist. Uebrigens sind in dem grossen Verzeichnisse Lebert's [1]) ebenfalls drei Hauthörner aufgeführt, welche nach ihrer Grösse, ihrem Sitze (Wange und Oberlippe) und ihrer son-

1) Ueber Keratose. Breslau 1864.

stigen Beschreibung hierher zu rechnen sein dürften, so z. B. der Fall 53:

Boyer berichtet von einer 70jährigen Frau, welche an der mittleren, linken Seite der Oberlippe ein Horn trug, welches auf einem harten, konischen Tuberkel, einer Art von Warze sich entwickelt hatte und wiewohl erst seit kurzer Zeit bestehend, bereits 3 Linien lang aber sehr dünn war. Boyer exstirpirte die ganze Geschwulst und touchirte sie dann mit Höllenstein. Die Heilung kam vollständig und dauerhaft zu Stande.

Weiter möchte ich aus der Literatur den 7. Fall von Hessberg[1]) hierher zählen.

Hier fand sich an derselben Patientin ausser einem verhornten Papillom der Wange ein Epitheliom neben demselben und eine weiche Warze am Augenlide. „Das verhornte Papillom ist 1 Cm. lang, an allen Stellen ½ Cm. dick, etwas gekrümmt und an der Spitze abgerundet. Im Inneren derselben findet sich ein mit fettigem Detritus angefüllter Hohlgang, um den eine weiche Fortsetzung der Cutis gehüllt ist. Darauf liegt eine dicke Lage dachziegelartig übereinander geschichteter, verhornter Epidermiszellen."

Ferner möchte ich aus Hessberg's Literatur hier noch den 6. Fall anführen, einen Hornauswuchs der Nase von 6 Linien Länge und ½ Linie Breite.

Unter den vier Hauthörnchen, welche mir vorlagen, war das längste 8 Mm., das kürzeste 4 Mm. lang. Der Dickendurchmesser schwankte von 1½ bis 2½ Mm. Die den Anfangsstadien entsprechenden Excrescenzen waren noch erheblich kleiner. Die kleinste mass 1 Mm. in Höhe und Breite.

Je weniger aber diese Fälle sich den Prachtexemplaren von Hauthörnern anreihen, um so mehr rechtfertigen sie die Erwartung, hier der Entwicklung des Horngebildes auf die Spur zu kommen. Ich habe versucht in den Figg. 1—4 (Taf. VIII u. IX) diese Entwicklung zu zeichnen.

In Fig. 1 sehen wir den Längsdurchschnitt einer stecknadelkopfgrossen Geschwulst. Sie besteht der Hauptmasse nach aus derbfaserigem, einzelne Gefässe führenden, mässig zellenreichen, also älteren Bindegewebe, dessen Faserrichtung senkrecht aus dem Mutterboden emporsteigt. Die Oberfläche ist mit etwas über die Norm verbreiterter Epidermis bekleidet, welche die normale Schichtung in Stachel-, Körner- und Hornschicht aufweist und mit unregelmässigen, theils breiten, theils langen Zapfen in die Cutis vorspringt. Die

1) Beitrag zur Kenntniss der Hauthörner von Menschen und Thieren. Inaug.-Dissert. Göttingen 1868.

mässige Hypertrophie der Epidermis leite ich nicht aus meiner unmassgeblichen Schätzung her, sondern aus dem Vergleiche mit normaler Epidermis, welche auf einigen Schnitten mit einem Stück des Mutterbodens zu sehen ist.

In Fig. 2 (Taf. VIII u. IX) finden wir (bei derselben Vergrösserung) eine erhebliche Massenzunahme des Epithels gegenüber dem Bindegewebe. Letzteres ist in seinem Volumen keinenfalls vermehrt, aber von allen Seiten durch die wuchernde Oberhaut eingeschränkt. Wir finden im Bindegewebe auch nirgends Anhäufungen junger Zellen, welche ein actives Fortwachsen des Bindegewebes glaublich machen würden, selbst nicht an den Spitzen der papillenartigen Bindegewebsausläufer, die zwischen den wuchernden Epidermiszapfen zurückbleiben. Es ist hier also schon mehr der Typus eines sogenannten Papilloms erreicht, ohne dass zur Annahme einer activen Papillarvergrösserung der mindeste Grund vorhanden wäre. Die Wucherung der Epidermis geht in ganz regelrechter Weise vor sich, d. h. die Stachelschichte ist bedeutend verbreitert, während Horn- und Körnerschicht fast die normale Breite aufweisen. Das Wenige, was wir mit Sicherheit über die normale Regeneration der Epidermis wissen, beschränkt sich darauf, dass die jungen Stachelzellen einzig und allein von der untersten Cylinderzellenlage abgeschnürt werden. Geschieht dies in reichlicherem Maasse als gewöhnlich, so ist die nothwendige Folge davon einmal, dass auf die unterste Cylinderzellenlage mehrere Lagen ganz kleiner Zellen mit grossen Kernen folgen. Dies ist bei Hämatoxylinfärbung auf den ersten Blick durch die dunklere Tinction der unteren Stachelzellenlagen erkennbar, worauf ich bereits öfter hingewiesen habe. Zweitens ist eine ebenso nothwendige Folge eine Verbreiterung der ganzen Stachelschicht; denn wir können nicht von vornherein annehmen, dass die Verhornung in demselben Maasse beschleunigt, wie der Zufluss junger Stachelzellen vermehrt ist, und nur eine beschleunigte Verhornung würde die Breite der anschwellenden Stachelschicht in Schranken halten können. Eine einfache Epidermiswucherung wird daher stets nur mit Verbreiterung der Stachelschicht, resp. Vergrösserung ihrer Zapfen, einhergehen. Die Uebergangs- wie die Hornschichten werden ihre normale Dicke bewahren, im Gegensatze zu einer häufig geäusserten Vorstellung; denn die Dicke der Uebergangsschichten ist nur umgekehrt proportional der Schnelligkeit der Verhornung, die der Hornschicht hängt nur ab von dem mehr oder minder festen Zusammenhalt der schon gebildeten Hornzellen; beide sind durchaus nicht

direct abhängig von der Breite der sie erzeugenden Stachelschicht. Wo wir mithin über einem normal oder abnorm dicken Stachelzellenlager eine Verdickung der Hornschicht antreffen, ist diese noch wieder auf ein besonderes Moment zurückzuführen.

Nach diesen, aus den Erscheinungen des physiologischen Epithelwachsthums einfach abzuleitenden Principien haben wir in Fig. 2 (Taf. VIII u. IX) eine einfache Epithelwucherung vor uns. Die Gefässversorgung in diesem zweiten Stadium ist nicht reichlicher als vorher; ebensowenig der Zellenreichthum des Bindegewebes. Dagegen haben zwischen den peripheren Capillarschlingen desselben Epitheleinsenkungen stattgefunden, wodurch in die papillenartigen Ausläufer des Bindegewebes meist, nicht immer, Capillarendschlingen eingeschlossen werden. Die Gefässe bieten also wahrscheinlich dem Epithel einen grösseren Widerstand als die dazwischenliegenden Bindegewebspartien. Die Form der ganzen Neubildung ist noch cylindrisch geblieben oder etwas kolbenförmig geworden.

Anders auf der Fig. 3 (Taf. VIII u. IX), welche ausser dem Fortschritte der bisher betrachteten Processe nun auch eine bedeutende Anhäufung der Hornschichten aufweist. Hierdurch wird jene mit blossem Auge sichtbare Zuspitzung des Gebildes erreicht und der Uebergang zum Hauthorne gebildet. Wie die Hornschichten sich hier in die Höhe thürmen, so dringen die Epidermiszapfen immer mehr, fast zu gegenseitiger Berührung in die Tiefe der Neubildung ein und schnüren dadurch ganz lange, häufig verzweigte Papillenknospen ab (*pkn*). Beides, die Aufthürmung der Hornschichten wie das lange, zapfenförmige in die Tiefedringen der Stachelschicht, kann man auf eine Ursache, nämlich ein festeres Zusammenhalten der basalen Hornschicht zurückführen und dieses erst, nicht die Epithelwucherung als solche, würde dann als der weitere Grund der ganzen Hauthornbildung anzusehen sein. Nach dieser Theorie umzieht die basale Hornschicht das ganze Neugebilde als eine abnorm feste Kappe, durch deren Widerstand einerseits die fortwuchernde Stachelschicht, anstatt sich gleichmässig zu verdicken, gezwungen wird, ihre Volumensvermehrung in fast gleichbleibendem Raume durch concentrische Einsenkungen in das Bindegewebe zu ermöglichen und deren Elemente andererseits eben durch diesen festen Zusammenhalt nicht der normalen Abschuppung unterliegen, sondern sich schichtweise übereinander thürmen und so das Hauthorn erzeugen. Da die basale Hornschicht bereits in der normalen Epidermis unter allen ihren Schichten die grösste Cohärenz besitzt,

so erfordert die zu Grunde gelegte Hypothese nur die Verstärkung einer physiologischen Eigenschaft.

In der Fig. 3 (Taf. VIII u. IX) gipfelt die Hornschicht in drei Spitzen, die deutlich von einander geschieden sind. So stellt sich die oberste Begrenzung auf den meisten Schnitten, die dieser betreffenden Geschwulst entnommen sind, dar. Im Leben waren diese Spitzen nicht so deutlich von einander geschieden, sondern durch zwischenlagernde Hornmassen, welche bei der Präparation leicht herausfallen, mehr zu einem Kegel vereinigt. Es wird hiermit also jenes Stadium der Geschwulst dargestellt, in welchem dieselbe sich zuzuspitzen und Kegelform anzunehmen beginnt. Der Bindegewebsstamm, welchem die jetzt schon grösstentheils epidermidale Geschwulst aufsitzt, hat an Volumen nicht zugenommen; nur ist eine grössere Verästelung desselben, sowie des dazu gehörigen Gefässbaumes eingetreten. Das Bindegewebe ist jetzt von grösseren Lymphspalten durchsetzt, noch immer mässig zellenreich, derbfaserig. Die Richtung der Fasern ist noch immer vorwiegend senkrecht, so dass die Epidermiszapfen, welche von oben her zwischen den Bindegewebsbündeln vordringen, sämmtlich einen lanzettförmigen, spitz zulaufenden Contour zeigen, während die von der Seite her senkrecht auf die Schichten des Bindegewebes eindringende Oberhaut in gerader Linie ansteht oder mit rundlichen, kolbenförmigen Vorsprüngen dieselben einbuchtet. Dort, wo die Capillarschlingen am höchsten in die verhornten Schichten aufsteigen, endigt das Bindegewebe regelmässig mit knopfförmiger Anschwellung (*kn*) und dieser runde Contour der Spitze wird von allen überliegenden Hornschichten nachgeahmt, wodurch der glatte Schnitt den Schein eines Reliefs (*rel*) erhält.

Die Veränderungen, welche über den Capillarenden innerhalb der verhornten Oberhautschichten vor sich gehen, will ich an der Hand der Fig. 4 (Taf. VIII u. IX) erörtern, wo dieselben am fertigen Hauthorn weit deutlicher und in grösserem Maassstabe ausgeprägt sind. In diesem Bilde nehmen die verhornten Epithelien den grössten Raum in Anspruch, die unverhornten treten dagegen auf ein bescheidenes Maass zurück und der Bindegewebsstamm bildet nur eine flache Erhöhung mit einigen gröberen Aesten und vier ganz langen, dünnen, am Ende knopfförmig angeschwollenen Ausläufern. Diese letzteren stellen nun die sogenannten Papillen des Hauthorns und auf Querschnitten die bekannten gefässführenden Centren dar, um welche die Hornmassen concentrisch gelagert sind. Der hier gezeichnete Längsschnitt genügt vollkommen, um jenes häufig geschilderte

Querschnittbild zu verstehen, andererseits aber klärt er es auf, wie die Zusammensetzung aus sogenannten Säulen oder Palisaden zu Stande kommt. Die bis fast auf die Basis des Hauthorns herabgedrungenen Epithelzapfen haben ihre spitzige Dütenform behalten. Daher zeigen nur Schrägschnitte derselben (bei *schr* in Fig. 4 Taf. VIII u. IX ist ein schräg eingedrungener Epithelzapfen durchschnitten) eine rundliche Grenze gegen das Bindegewebe, wie denn alle Schrägschnitte eines Kegels Ellipsen darstellen. Alle Längsschnitte der Zapfen zeigen aber ihre wahre spitz (*skr*) zulaufende Form. In diesen, spitz kegelförmig nach unten endenden Zapfen stecken die einzelnen Oberhautschichten nun wie ebenso viele Düten in einander; auch die Hornschichten senken sich in der Mitte der Zapfen entsprechend weit in die Tiefe. Betrachtet man nun zwei benachbarte, längsdurchschnittene Zapfen, so wird jede Oberhautschicht in ihnen zweimal nach Art eines Wellenthals eingeknickt. Diese Wellenthäler verbinden sich mittelst eines Wellenberges, dessen Spitze genau oberhalb der die Zapfen trennenden Bindegewebspapille sich befindet. Fasst man diese letztere ins Auge, so kann man sagen, dass die einzelnen Oberhautschichten ihr kuppelförmig aufsitzen oder wie ebenso viele auf einander gesteckte Fingerhüte, und man könnte den ganzen Bau des Hauthorns so beschreiben, indem man von den sogenannten Papillen desselben ausgeht. Immer wird für alle papillenhaltigen Hauthörner, aber auch nur für diese, die Zusammensetzung aus Zapfen (oder Düten) oder andererseits aus Kuppeln (oder Fingerhüten) richtige Normen der Beschreibung abgeben, viel weniger die hergebrachten Elemente der Säulen und Palisaden. Die richtigste und praktisch einfachste Auffassung der uns augenblicklich beschäftigenden Hörner gewährt aber jedenfalls nur die durch die Entwicklung von selbst sich ergebende Vorstellung, dass dieselben ganz aus Epithelzapfen und den diesen parallel geschichteten Hornmassen bestehen.

Auf diese parallele Schichtung der Hornmassen mit dem unverhornten Epithel und daraus resultirende wellenförmige Schichtung des ganzen Hauthornes muss ich jedoch noch etwas näher eingehen, da hier ein neu hinzutretendes pathologisches Factum vorliegt. Die normale Hornschicht nimmt bekanntlich an den steilwelligen Erhebungen und Senkungen des Papillarkörpers keinen Antheil oder zeigt nur eine flachwellige Andeutung desselben. Das Epithel verhornt unabhängig von den vorgedrungenen Zapfen in einer bestimmten, von der Hautregion abhängigen Entfernung über der eigentlichen Cutis. Wir müssen es also als ein Zeichen verminderten Nach-

schubes junger Stachelzellen oder relativ beschleunigter Verhornung derselben auffassen, wenn die Hornschicht in die Tiefe der vorgedrungenen Epidermiszapfen nachdringt, wie es hier beim fertigen Hauthorn der Fall ist. Welcher von beiden Annahmen wir uns zuwenden, kann nicht zweifelhaft sein, sowie wir uns die ganze Folge der bisher gefundenen Epithelveränderungen vergegenwärtigen.

Wir hatten zuerst eine reine Epithelwucherung zu constatiren, auftretend in Form einer Verbreiterung der Stachelschicht (Taf. VIII u. IX Fig. 1 u. 2). Darauf wurde die Annahme nothwendig, dass die basalen Hornzellen noch fester als gewöhnlich verschmolzen seien, wodurch hinreichend sowohl der fernere Zusammenhalt der Hornschichten wie das energische Vordringen der Epithelzapfen in die Tiefe erklärt schien (Fig. 3). Es wäre jetzt ein grosser Vorzug der Erklärung des ganzen Hauthorns, wenn wir nicht noch eine zweite, ganz neue Hypothese nöthig hätten, wie sie der Begriff einer „abnorm schnellen Verhornung" wäre. Und ich bin in der That überzeugt, dass wir ohne dieselbe auskommen können. Nehmen wir nämlich nur an, dass die zu Anfang mit Sicherheit constatirte Epithelwucherung allmählich aufhört, der vermehrte Nachschub junger Stachelzellen nachlässt, so muss ebenfalls die Grenze der Verhornung in die Tiefe rücken. Diese Annahme, welche keinen neuen Begriff involvirt, erscheint ausserdem sehr plausibel, wenn man bedenkt, welches Uebergewicht allmählich der ernährte über den Ernährungsapparat, das Epithel über das Bindegewebe, erlangt hat. Da, wie es sich von selbst versteht, diese Veränderungen alle nicht schubweise eintreten, so muss die Verhornungsgrenze ganz allmählich den in die Tiefe wuchernden Zapfen nachdringen, bis alle Schichten der Oberhaut parallel geworden sind, worauf eine neue Gleichgewichtslage herbeigeführt scheint (Fig. 4).

Ich fasse also die Bildung der vorliegenden Hauthörnchen folgendermaassen auf. Auf einem Fibromknötchen entsteht eine epitheliale Wucherung. Diese zeichnet sich bald durch eine abnorme Dichtigkeit der untersten Hornzellenschicht aus, wodurch die Hornschichten sich aufstapeln und das fortwuchernde Epithel in langen Zapfen in die Tiefe gedrängt wird. Indem die Verhornungsdichtigkeit länger anhält als die Epithelwucherung, rückt die Verhornungsgrenze in die Tiefe und die Oberhautschichten werden parallel und daher wellig geknickt. So besteht das fertige Hauthörnchen aus einem ganz kurzen Bindegewebsstumpf, einem Convolut von Epithelzapfen mit dazwischen ausgesparten, schlanken Papillen und einer darauf lagernden wellig geschichteten Hornmasse.

Diese Hornmasse nimmt aber noch ein erhöhtes Interesse in Anspruch wegen merkwürdiger, secundärer und bisher nur flüchtig berührter Veränderungen. Man unterscheidet in ihr, wie schon bemerkt, Wellenthäler (*wt*) oberhalb der Epithelzapfen und Wellenberge (*wb*) oberhalb der Papillen. Jene Stellen sind die lockerst gebauten in der ganzen Hornmasse, da die Wellenthäler sich nach der Oberfläche zu etwas ausgleichen, wie es unsere Darstellung der Entwicklung auch erfordert. Die kuppelförmig geschichteten Hornmassen oberhalb der Papillen dagegen sind die dichtesten Stellen und mitten innerhalb dieser dichten Massen bildet sich eine Art Marksubstanz (*mk*) aus. Bevor ich meine Befunde in Betreff derselben mittheile, will ich einige historische Notizen über die bisherige feinere Histologie der Hauthörner einfügen.

Zuerst hat Gustav Simon eine Art Markbildung in einem Hauthorne gefunden (Die Hautkrankheiten, Berlin 1848. S. 38). Wenige Jahre darauf hat Virchow diese Markbildung bereits in ausgezeichnet klarer Weise von gryphotischen Nägeln beschrieben (Würzburger Verhandlungen 1855) und dieselbe in einem Horne der Würzburger Sammlung wiedergefunden. Seitdem ist kein eigentlicher Fortschritt in der Erkenntniss dieses Gegenstandes zu verzeichnen. Virchow fand, dass diese Markräume durch eine feinkörnige Umwandlung und schliesslichen Zerfall der sich dabei vergrössernden Hornzellen selbst entstanden; es bildeten sich an Stelle derselben Lücken, welche, je weiter von den Papillen entfernt, desto grössere Dimensionen annahmen. Ausser dieser feinkörnigen Umwandlung constatirte Virchow noch eine mässige Fettdegeneration. Die körnige Metamorphose der Hornzellen ist von Lebert (S. 34 a. a. O.) sehr mit Unrecht bezweifelt worden. Da seine Arbeit die bekannteste in der Hauthornliteratur ist, kann ich nicht umhin, die Ansichten desselben anzuführen, wenngleich das Histologische in diesem Werke durchaus nicht einen so grossen Werth besitzt, wie das grosse, sorgfältig gesichtete klinische Material und seine höchst zweckmässige Zusammenfassung aller Hornbildungen unter dem einen Namen der Keratosen. Er sagt: „ob der körnig-fettige Detritus mancher dieser Markräume aus Erweichung und körnigter Umwandlung der Zellen entstehe oder ob nicht direct Sebumelemente in diese Räume kommen, lässt sich schwer entscheiden. Ersteres ist die Ansicht Virchow's, aber wahrscheinlich findet beides in den mannigfachsten Mischungsverhältnissen statt." Diese Anschauung Lebert's hängt damit zusammen, dass er der Wucherung der Talg- und Schweissdrüsen und der Verhornung des diese Drüsen auskleidenden Epithels eine bedeutende Rolle bei der Entstehung der Hauthörner zuschreibt. Er sieht den Ausgangspunkt aller Hauthörner in einer „hyperplastischen Wucherung der jüngeren Oberhautzellen" und zwar sowohl an der papillentragenden Oberfläche wie an den Talg-, Schweissdrüsen und Haarwurzelscheiden. In Bezug auf den letzteren drüsigen Ursprung unterscheidet er sogar eine primitive und secundäre keratogene Erkrankung, insofern aus den Epithelien der Hautdrüsen das Horn entweder unmittelbar emporwachsen soll oder indem die zu Balggeschwülsten degenerirten

Hautdrüsen in sich dasselbe erzeugen. Den Beweis des ersteren Ursprungs ist Lebert uns jedoch schuldig geblieben, denn eine Wucherung dieser Epithelien unterhalb des Hornes, selbst wenn sie constant nachgewiesen wäre, ist noch nicht genügend, um den Ausgangspunkt der ganzen Neubildung hierher zu verlegen. Und mit einer Wucherung von Epithelien haben wir, wie ich bereits auseinandersetzte, noch keine Erklärung des Hornbaues, sondern eben nur eine Epithelwucherung. Sichergestellt, weil mit blossem Auge zu beobachten, ist das Hervorkommen von Hauthörnern aus Retentionscysten der Haut. Vor Allem sind viele Beobachtungen publicirt von Hauthörnern, die aus geborstenen Balggeschwülsten der behaarten Kopfhaut hervorwuchsen; aber auch in diesen Fällen hält Lebert selbst die Entstehung auf neugebildeten Granulationen der Balgwand für wahrscheinlich, wie es in seinen Fällen 7 und 9 (Home und Caldani) auch deutlich genug geschildert wird. Unter den 109 Fällen Lebert's sind nur 10 ausser den eben genannten (8, 10, 14, 16, 17, 30, 33, 72, 107, 108), in welchen mit ziemlicher Sicherheit eine cystenartige, meist atheromatöse Geschwulst als Ursprungsstätte der Hörner angegeben ist, gegenüber 27 Fällen (2, 5, 6, 12, 13, 15, 19, 26, 29, 35, 36, 37, 40, 42, 43, 46, 47, 51, 53, 56, 57, 58, 65, 70, 99, 102, 105), in welchen ein warzenähnlicher Tumor dem Horne vorausgegangen sein soll. Fraglich erscheint mir der Fall 11, den Lebert sehr bestimmt für ein Horn atheromatösen Ursprungs erklärt. Von fast zwei Dritteln der Fälle ist der Ursprung unbekannt oder zu ungenau angegeben. Jedenfalls erscheint hiernach der sogenannte „papillare" Ursprung als der allgemeinste, d. h. in den meisten Fällen, in denen die Entstehungsgeschichte bekannt ist, ging ein warzenähnlicher Tumor dem eigentlichen Horne voran. Lebert macht aber selbst darauf aufmerksam, dass nicht einmal eine papillare Structur des Mutterbodens zur Hornbildung erforderlich sei, dass sich Hörner auf Narben entwickelten, die nach Verbrennungen, umfangreichen Geschwüren entstanden waren. Lassen wir also die jedenfalls nicht dominirende und in der Auffassung noch zweifelhafte Entstehung aus Balggeschwülsten bei Seite, so bleibt für den Ursprung aus Talgdrüsen eigentlich kein Anhaltspunkt als die von Virchow gefundene, seitdem oft citirte, für diesen Zweck jedoch belanglose Thatsache, dass man an der unteren Fläche mancher Hauthörner Hornzapfen antrifft, die den erweiterten Follikelmündungen der Talgdrüsen entsprechen. Mithin müssen wir trotz aller Hinweisungen Lebert's auf die Hautdrüsen als Ursprungsstätte von Hauthörnern, das Räthsel der Hornbildung doch vielmehr in die Oberhautzellen selbst hineinverlegen. Hier ist es dann freilich mit einer „hyperplastischen Wucherung" allein nicht gethan. — Die oben citirte Dissertation von Hessberg (1868) bietet manches Interessante in vergleichend anatomischer Beziehung, jedoch im Histologischen keinen Fortschritt gegenüber Lebert, welchem der Verfasser sich hier vollständig anschliesst. Dagegen finden wir in dem Lehrbuche von Rindfleisch (Leipzig 1871, 1878) kurze, aber anregende Betrachtungen über Ursprung und Bau der Keratosen. Es ist bereits Rindfleisch vollkommen klar, dass, was über den folliculären Ursprung der Hauthörner gesagt werde, einer starken Reduction bedürfe, und er betont, dass „das, was die Haartaschen an Hornsubstanz produciren, nie und nimmermehr zu einer Erhöhung der Oberfläche beitragen kann, und man in diesem Sinne

niemals sagen könne, dass das Cornu humanum von den Haarfollikeln ausgehe." Die Anhäufung von Hornsubstanz müsse in einer elementaren Veränderung der verhornenden Zellen ihren Grund haben, und er findet diese in einer „zu schnellen Verhornung". Nach den obigen Auseinandersetzungen ist klar, dass ich eine Verschiebung der Schichtungsebene, ein Parallelwerden der verhornten und unverhornten Schichten als Folge „einer zu schnellen Verhornung" wohl zugeben kann, nicht aber die hier hauptsächlich in Betracht kommende Aufstapelung von Hornmassen.

Auch haben wir gesehen, dass eine solche Hypothese für die uns hier beschäftigende Geschwulst zu umgehen ist, wenn auch vielleicht nicht für alle Keratosen. Im Gegensatze zum folliculären Ursprunge des Hauthorns betont Rindfleisch den „papillaren": „zum Zustandekommen des Hauthornes gehört als Basis nothwendiger Weise eine Papillengruppe." Hier kann ich mich ihm unter speciellem Hinweis auf die mir vorliegenden, in der Entwicklung untersuchten Fälle natürlich nicht anschliessen. In meinen Fällen ist die sogenannte Papillenbildung sicher etwas Secundäres. Ich verwahre mich aber ausdrücklich dagegen, mit diesem Satze etwas auf alle Keratosen Bezügliches behauptet zu haben. In einen solchen Fehler scheint Bätge verfallen zu sein (Zur Casuistik multipler Keratosen. Diese Zeitschrift. Bd. VI. 1876). Ganz im Gegensatze zu allen anderen Autoren negirt derselbe für zwei von ihm untersuchte Fälle von multipler Hornbildung eine active Betheiligung der Papillen. Dieselben sollen sich entweder unverändert erhalten oder durch den Druck der wuchernden Epidermis nieder- und zur Seite gedrückt werden. Bei einer so radicalen Anschauung hätte Bätge auch keinen Grund gehabt, die zur Seite eines einzigen Hörnchens gefundene Verlängerung der Papillen auf eine Papillarwucherung ähnlich der am Rande alter Hautgeschwüre zurückzuführen. Seine eigenen Abbildungen zeigen deutlich genug, dass es sich hier um zur Seite gebogene und dadurch verschmächtigte und verlängerte Papillen handelt. Ich setze auch in seine Angabe über den Mangel einer activen Betheiligung des Papillarkörpers in seinen Fällen nicht den mindesten Zweifel, müsste mich aber entschieden dagegen erklären, wenn hieraus nun auf einen allgemeinen Mangel von „Papillen" im Hauthorne geschlossen werden sollte. Nach dieser historischen Abschweifung, welche lehrt, dass wir seit Virchow's Schilderung (1855) keine entsprechend grossen Fortschritte in der Erkenntniss des Baues und der Entstehung der Hauthörner gemacht haben, gehe ich zur Schilderung meiner eigenen Befunde von eigenthümlichen Epithelveränderungen im Hauthorne über.

Dieselben finden sich, wie bereits bemerkt, nur in den Sectoren der Epidermis oberhalb der Spitzen der Papillen, — so will ich aus Mangel an einer besseren, kurzen Bezeichnung die Bindegewebssepta zwischen den Epithelzapfen nennen, ohne dabei weder an einen Zusammenhang mit dem normalen Papillarkörper noch an eine active Bindegewebssprossung zu denken. Dieselben sind meist bis zur Spitze gefässführend und tragen dann auch stets ein kugliges Köpfchen, welches den Bogen des Capillargefässes enthält. Es liegt auf der Hand, dass dieser horizontale Bogen dem Seitendruck der

Epithelzapfen einen grösseren Widerstand bieten muss, als die auf- und absteigenden Schenkel des Capillargefässes. Es folgt daher stets auf das Papillenköpfchen nach unten eine halsartige Einschnürung der Papillen. Im Niveau dieses Papillenhalses (*ph*) finden wir nun die ersten Epithelveränderungen und zwar in der Körnerschicht. Hier hört nämlich die weiter unten in den Epithelzapfen stets breit und schön ausgeprägte Körnerschicht ziemlich plötzlich auf, indem statt derselben eine Lage kernhaltiger, langer, schmaler, durch Hämatoxylin etwas stärker, als die dazu gehörigen Stachelzellen, gefärbter Zellen in ihrer Fortsetzung rund um das Papillenköpfchen zu sehen ist. Bei starker Vergrösserung (Hartn. VIII, 3) ist der Uebergang der Körnerzellen in diese bandartig platten Zellen doch nur ein allmählicher. Für die Erklärung des Körnerschwundes in diesen Uebergangszellen stehen zwei bekannte Momente zu Gebote. Einmal kann dasselbe als Druckphänomen betrachtet werden. So gehen die Stachelzellen des Nagels in die unter hohem Druck verhornenden Nagelzellen (ebenso wie die des von mir sogenannten Beethaares in die Haarzellen) ohne Auftreten von Körnern über; so tritt an der Einschnürung oberhalb der Haarzwiebel des Papillenhaares ein plötzliches Verschwinden der Körner in den Mutterzellen der Henle'schen Scheide ein, weshalb ich die Verhornung vermittelst Körnerzellen bei Erörterung jener Verhältnisse bereits als Verhornung an freier Oberfläche charakterisirt habe. Andererseits verschwinden auch die Körner in den Uebergangzellen bei papulös-pustulösen Exanthemen oberhalb der hypertrophischen und durch Exsudation aufquellenden Stachelschicht, in der Randpartie oberhalb der syphilitischen Initialsklerose und bei anderen Exsudationsprocessen im Epithel. In unserem Falle kann man an beide Ursachen denken, an den Druck der beiden nahe an einander stehenden Epithelzapfen und an die hier nothwendig stärkste Transsudation aus dem Papillargefäss.

Diese letztere müssen wir doch in Anspruch nehmen, um die nun folgenden Veränderungen deutlich zu machen (s. Taf. VIII u. IX Fig. 6). Gerade auf dem Scheitel des Papillenköpfchens lagert ein ziemlich uncharakteristisches, theils cylindrisches, theils cubisches Epithel mit undeutlich ausgeprägter Stachelung in ununterbrochener Reihe. Die darauf folgenden wenigen Stachelzellenlagen sind undeutlich gestachelt und contourirt, sehr in die Breite gedehnt und vergrössern sich in jeder nach oben folgenden Lage auffallend, während die Contouren immer undeutlicher werden. Es folgen nun die oben geschilderten körnerlosen Zellen an Stelle der Körner-

zellen.[1]) Einige dieser Zellen sind jedoch noch ganz eigenthümlich verändert, indem eine feinfaserige Metamorphose des ganzen Zellenleibes oder einzelner Stellen desselben eintritt (Taf. VIII u. IX Fig. 6 *fib*), welche dabei kuglig anschwellen. Dieses feine, blasse, wenig tingible Faserwerk enthält selten Kerne, dagegen häufig Gruppen ganz kleiner, durch Hämatoxylin stark färbbarer, kernähnlicher Elemente und solcher „wurstförmiger Körperchen", wie ich sie aus den quellenden Epithelien von Hautblasen beschrieben habe.[2]) Mitunter ist das ganze Papillenköpfchen kappenartig von solchen fibrinoid entarteten Körnerzellen umgeben, häufig zeigen nur einzelne Zellen diese Metamorphose. Aber stets in ganzer Breite umgewandelt ist die nun folgende basale Hornschicht (Fig. 5 u. 6 *bh*). Die einzelnen Zellen derselben sind weit über die Norm verbreitert und verdickt, undurchsichtig, durch Hämatoxylin im Gegensatze zur normalen Hornschicht in diffuser Weise färbbar, kurzum zu grossen, plumpen Schollen oder Klumpen verwandelt. Die basale Hornschicht ist daher über allen Papillenköpfchen, stark verbreitert und gefärbt, auf den ersten Blick erkennbar. Auch dort, wo über sehr feinen Papillen die Markraumbildung nicht breiter ist als im gewöhnlichen Haupthaar (Fig. 5), ist die basale Hornschicht wenigstens durch eine sehr grosse, klumpige Zelle repräsentirt. Auf diese basalen Zellen folgen andere, weniger breit, mehr in die Länge gezogen, weniger tingibel und diese zeigen erst kleinere, dann immer grössere Lücken. Damit beginnt die eigentliche Markraumbildung. Hornige Bänder (*hb*) mit eingesprengten Kernresten ziehen sich horizontal über einander hin, durch schräge und verticale Stücke von grobem oder feinem Kaliber verbunden. Die Lücken (*l*), welche sie begrenzen, sind

---

1) In seinem neuen Handbuche der Hautkrankheiten (Pathol. und Ther. der Hautkrankheiten. Wien 1879) hat Kaposi im Ganzen meine Eintheilung der Oberhautschichten adoptirt, nennt aber die von Aufhammer zuerst gesehenen, dann von Langerhans beschriebenen und von mir mit dem Namen Körnerzellen belegten Zellen: Körnchenzellen. Es war nicht ohne Vorsatz, dass ich den Namen Körnerzellen wählte, da der Ausdruck: „Körnchenzellen" schon anderweitig in der pathologischen Anatomie eine ausgedehnte Verwendung gefunden hat. Bei dieser Gelegenheit will ich noch bemerken, dass wir uns die weitläufigen Ausdrücke: Hornschicht der Epidermis, Hornzellenschicht, Stachelzellenschicht, Körnerzellenlage u. s. f. ersparen und durch die einfacheren: Hornschicht, Stachelschicht, Körnerlage etc. ersetzen können, da einerseits eine Hornsubstanz ausser in der Epidermis nirgends im Körper vorkommt, andererseits die Oberhaut ausser Zellen überhaupt keine Bestandtheile enthält.

2) Unna, Zur Anatomie der Blasenbildung an der menschlichen Haut. Zeitschrift für Dermat. und Syphilis. Bd. V. 1878.

sämmtlich rundlich, meistens länglich rund mit der Längsaxe der kuppelartigen Wölbung der ganzen Hornschicht parallel. Sie nehmen nach der Oberfläche hin noch an Umfang zu und zwar wohl durch weitere Quellung des Inhalts, den wir in allen voraussetzen müssen, wenn auch die feineren Längsschnitte leere Hohlräume aufweisen. Aber an den dickeren Schnitten sind diese, wenigstens theilweise, erfüllt von einer gelbgrauen, trüben, anscheinend homogenen Masse. Diese hat sich jedoch von den Wänden der Höhlen, d. i. von den umliegenden intacten Hornzellen, fast überall in Form eines feinen Gerüstes, oder einer gröberen, trüben Masse zurückgezogen. Es ist eine Art Eintrocknung derselben eingetreten, die vielleicht noch post mortem durch den härtenden Alkohol verstärkt ist. So bildet sich ein Höhlensystem in der Hornschicht aus, welches erst den Namen eines Hornmarkes rechtfertigt. Statt dieser Umwandlung der älteren Hornzellen finden wir auch eine andere nebenhergehen, nämlich zu kernähnlichen Bildungen, und diese grösseren Höhlen (*kh* Fig. 4) mit zahllosen, wurstförmig zusammengereihten, offenbar in rascher Theilung resp. Zerfall begriffenen, durch Hämatoxylin stark tingiblen Körperchen gewähren mitten in der Hornmasse einen überraschenden Anblick. Man glaubt kleine Eiterherde vor sich zu haben, aber die Structur der Körperchen bei stärkerer Vergrösserung und die intacten darunter liegenden Oberhautzellen klären den wahren Sachverhalt bald auf. Die so geschilderten Veränderungen der unverhornten und verhornten Epidermis oberhalb der Papillenspitzen lassen, glaube ich, eine einheitliche Auffassung zu, wenn man annimmt, dass von den knopfförmigen Papillenspitzen eine seröse Exsudation, ein Excess der normalen Ernährungsflüssigkeit auf die schon fertig gebildeten Oberhautschichten des Hauthorns einwirkt. Die Vorstellung müsste viel complicirter werden, wenn die Stachelschicht, bereits pathologisch verändert noch die Veränderungen der Verhornung durchzumachen hätte. Ich glaube sogar, dass unter dieser Voraussetzung eine Erklärung der vorliegenden Bilder (z. B. der Uebergang der fibrinoid entarteten Körnerzellen in die klumpigen Hornzellen) kaum möglich wäre. Wir haben ja aber gerade beim Hauthorn, welches durch das Zusammenhalten aller Hornschichten entsteht, das Recht, einem regen Wechsel der Oberhautschichten ganz von der Hand zu weisen und so scheint mir folgende Erklärung des Hornmarkes der Wahrheit am nächsten zu kommen.

Die seröse Exsudation findet von den Papillenspitzen in gerader Richtung gegen die Oberfläche zu statt. Dieselbe hat auf die ver-

schiedenen Schichten der Oberhaut eine ganz verschiedene Wirkung, je nachdem die Verhornung in ihnen bereits fortgeschritten ist. Die Stachelzellen blähen sich stark auf, ihre Contouren werden undeutlich, es kommt zu keiner normalen Körnerbildung in ihnen. Schliesslich erleiden einige Uebergangszellen fibrinoide Degeneration. Die ersten ganz verhornten Zellen schwellen zu trüben, klumpigen Massen an, die bereits mehr verhornten wieder zu helleren. Noch weiter nach aussen findet eine partielle und disseminirte Degeneration der Hornsubstanz in der Weise statt, dass dadurch quellende Räume und zuletzt mit fibrin- oder kernähnlichen Massen theilweise erfüllte Höhlen entstehen, welche von hornigen Bändern umschlossen werden.

Ich habe diese Markraumbildung in der Hornschicht bei allen ausgewachsenen Hörnchen und stets oberhalb der Papillenspitzen localisirt gefunden. Es wird dadurch die verlockende Parallele zum Mark des Haares noch näher gelegt, denn, wie ich nachgewiesen habe[1]), producirt nur das Papillenhaar Mark und sowie dasselbe von der Papille abgehoben wird, wächst der innere Markcylinder nicht mehr nach; die sogenannten marklosen Haare, meine Beethaare, wachsen vielmehr frei aus der Stachelschicht des Haarbalges heraus. Die grosse Streitfrage müsste hierbei berührt werden, ob das Haarmark ein epitheliales oder bindegewebiges oder ein gemischtes Gewebe darstelle, welche noch immer nicht zum Austrag gebracht ist. Denn wenn auch die meisten neueren Autoren die epitheliale Zusammensetzung stillschweigend als selbstverständlich annehmen, hat die entgegengesetzte Ansicht öfter, so in Reissner[2]) und neuerdings am gründlichsten in v. Nathusius[3]) einen Vorkämpfer gefunden, dessen Beweisführung bisher nicht widerlegt ist. In dieser Frage muss die Verdauungsmethode den Ausschlag geben können. Ich halte nur diese für fähig, mit Sicherheit einen eventuellen Bindegewebsantheil des Haarmarkes nachzuweisen und dann erst wird ein Vergleich des Haar- und Hornmarkes erspriesslich sein.

Meine Beschreibung der Markraumbildung kommt am nächsten den Angaben Virchow's. Fett habe ich zwischen den Markzellen nicht gefunden. Freilich enthält das Fibrom, welches die Grundlage dieser Hörnchen bildet, auch keine Talgdrüsen. Aber auch von einer

1) Zur Histologie und Entwicklung der menschlichen Oberhaut. Archiv für mikr. Anat. Bd. XII. 1876.

2) Beitrag zur Kenntniss der Haare des Menschen und der Säugethiere. Breslau 1854.

3) Ueber die Marksubstanz verschiedener Horngebilde etc. Archiv für Anat. und Phys. 1869.

fettigen Entartung des Epithels, welche bei Lebert eine so grosse Rolle spielt, habe ich keine Andeutung gefunden.

Von vielen Autoren werden Blutextravasate zwischen den Hornzellen erwähnt und zwar sollen diese Blutungen aus den Capillaren der Papillen zwischen die Stachelzellen gesetzt und mit den verhornenden Schichten in die Höhe gehoben werden. Zwei meiner Hörnchen enthielten evident solche „Blutextravasate", d. h. krümelige und geballte Massen von blutrother ins Gelbliche spielender Farbe. Aber von dem wirklichen Blutgehalt dieser Stellen habe ich mich nicht überzeugen können. Ich fand weder je Blutkörperchen noch Hämatoidinkrystalle in denselben. Dagegen war es auffallend, dass diese Massen sich nur in den obersten Markräumen und zwischen den äussersten Lagen des Hauthornes fanden. Man hätte danach auch Blutextravasate von diesen Stellen bis in die Papillen zerstreut erwarten dürfen oder, wenn sie später nicht mehr nachgebildet wurden, doch irgendwo an der Spitze in früheren Stadien der Geschwulst. Hier wie dort aber habe ich sie nicht gefunden. Andererseits waren die degenerirten Hornzellen der Umgebung auch stets gelblich und gelbröthlich gefärbt, so dass man wohl daran denken kann, diese gefärbten Massen ebenfalls als eine Art degenerirter Hornsubstanz aufzufassen. Hier könnten wohl spectralanalytische Beobachtungen Aufschluss geben.

Wenn wir uns nun fragen, ob durch die so gewonnene, genauere Darstellung der Hauthornbildung die Aetiologie des Processes in Etwas aufgeklärt sei, so muss ich das entschieden in Abrede stellen. Der neueste Autor über Ichthyosis, Esoff, der interessante Beobachtungen über Auswüchse der äusseren Haarwurzelscheiden gemacht hat, glaubt freilich mit Beziehung auf diese die Natur des Processes so formuliren zu können: „eine gesteigerte Anbildung von Epithelialzellen mit gleichzeitig verstärkter Neigung derselben zur Verhornung". Was sagt aber: „verstärkte Neigung zur Verhornung"? Dabei kann man sich Vieles denken und nichts Rechtes. Da hatte doch die Hypothese von Rindfleisch einer „zu raschen Verhornung" (also gerade keiner gesteigerten Anbildung von Epithelien), weit mehr Hand und Fuss. Lieber als ein solch verblümtes Geständniss unserer Unwissenheit ist mir das offene. Dass wir von der normalen Anatomie der Epidermis ausgehend die starke Verzahnung der Zellen ins Auge zu fassen haben, welche bei den Körnerzellen beginnt und erst oberhalb der basalen Hornschicht wieder gelockert wird, versteht sich von selbst. Denn diese nachträgliche Lockerung fehlt eben bei den Keratosen, die Hornschichten bleiben

alle, wie sie gebildet werden, mit einander verzahnt. Aber das Mikroskop hat bisher noch keinen Aufschluss gegeben, wie eine solche festere Verzahnung der verhornten Schichten aus sichtbaren Eigenthümlichkeiten der Oberhautzellen resultirt, und hier ist nach wie vor die Aetiologie des Hauthorns in Dunkelheit verborgen.

Der Zusammenhang des Hauthorns mit Carcinom wird durch die gegebene Darstellung sehr anschaulich gemacht. Man braucht sich nur die schon vorhandenen Epithelzapfen in die Cutis hinein verlängert zu denken und man hat ein Epitheliom vor sich; kommt hierzu noch jene dunkle Widerstandslosigkeit des Bindegewebes, die das schrankenlose Fortwuchern des Epithels gestattet und alles Uebrige, was zur Malignität gehört, so haben wir ein Carcinom.

Was ferner den „folliculären" Ursprung der Hauthörner anlangt, so können die hier beschriebenen Hörner darüber keinen Aufschluss geben, da bei ihrer Entstehung sicher die Hautfollikel nicht den geringsten Antheil haben. Andererseits ist die hier geschilderte Entwicklung geeignet zu erklären, wie manche, nachweislich nicht aus Balggeschwülsten entstandene Hauthörner, doch „nagelartig in die Haut eingefalzt sind" (O. Weber), oder „in einer kelchartigen Hülle stecken" (Lebert), wodurch manche Autoren irrthümlich zur Annahme einer Cyste verleitet wurden (s. Hessberg, Fall 8, S. 10). Sind nämlich die an die normale Haut grenzenden Oberhautzapfen nicht in ihrer Grösse gegen die anderen wuchernden Zapfen zurückgeblieben und nach innen gerichtet, sondern dringen sie selbst auch mächtig wuchernd in die Tiefe, so wird sich innerhalb der Hornschicht dieser Zapfen leicht eine um das Horn herumlaufende Rinne bilden können, wodurch dann das Hauthorn aus einer Crypte der Haut hervorzukommen scheint.

Auf der anderen Seite können wir auch keinen „papillaren" Ursprung unseres Hauthorns zugeben, wenn man darunter verstehen will, dass eine Papillengruppe selbstständig wuchernd eine Geschwulst erzeugt, auf welcher die Oberhaut nachträglich dicke Hornschichten ablagert. Die Papillen unseres Hauthorns sind passive Bildungen, welche keine Spur einer Hypertrophie oder Neubildung verrathen, für deren Entstehung das frühere Vorhandensein oder Nichtvorhandensein eines Papillarkörpers vollständig irrelevant ist und deren Anzahl mithin nicht entfernt der Anzahl früherer Papillen in diesem Bezirk zu entsprechen braucht.

Ich habe keine Neigung, in den häufig begangenen Fehler zu verfallen, die von mir gefundene Entwicklung dieses Hauthorns nun als Entwicklung des Hauthorns überhaupt auszugeben,

oder auch nur der bisher sogenannten „papillaren“ Entstehung zu substituiren. Hierzu wäre vor Allem die Untersuchung jener Hauthörnchen mit ihrer Hautbasis nothwendig, welche hin und wieder in grösserer Anzahl um grössere Hauthörner sich entwickeln. Ich ziehe es bis dahin vor, dieser Geschwulst einen eigenen Namen zu geben. Theils zur Erläuterung desselben, theils weil eine Sichtung unserer Nomenclatur der Hautgeschwülste seit Langem ein Bedürfniss der Pathologie wie der Dermatologie ist, erlaube ich mir, diese Frage hier einmal eingehender historisch und kritisch zu erörtern.

Die erste genauere Analyse der für unseren Zweck in Betracht kommenden Hautgeschwülste finden wir in der Arbeit von Krämer (Ueber Condylome und Warzen. Göttingen 1847), in welcher zum ersten Male eine gründliche und sachgemässe Beschreibung der gewöhnlichen Warzen und spitzen Condylome geliefert wurde. Krämer fasste dieselben als Haut- und Schleimhautvarietät einer Geschwulstgattung, des Papillencondyloms oder kürzer des Papilloms auf, suchte mithin ihre Uebereinstimmung im Baue nachzuweisen, während er auf der anderen Seite die spitzen Condylome von der Syphilis, mit welcher sie damals noch meist in Zusammenhang gebracht wurden, vollständig trennte. Er hat dadurch den Begriff des Papilloms in der Hautpathologie eingebürgert, aus welcher derselbe trotz mancher Wandlungen seither nicht verschwunden ist. In Beziehung auf die Entwicklung dieser Geschwulst stellte Krämer eine Ansicht auf, welche von der aller seiner Nachfolger abweicht und allein dadurch schon unser Interesse beansprucht. Er will die umschriebene, geschwulstförmige Vergrösserung des Papillarkörpers nämlich nicht auf ein einfaches, actives Auswachsen der Papillen, eine einfache Papillarhypertrophie zurückgeführt wissen, sondern erklärt dieselbe durch „eine Hervordrängung der Gefässschlingen der „Papillen, die dadurch erleichtert wird, dass die Gefässe der Cutis „einen sehr gewundenen Verlauf zeigen, mithin wohl durch Aus„gleichung dieser Windungen eine Verlängerung erlauben.“ Er denkt sich, dass primär die Gefässschlingen durch Stauung oder Congestion ausgedehnt werden und die Papillen sammt den darauf sitzenden Epidermiskegeln passiv mitnehmen, besonders wenn diese von ihrer normalen Resistenz eingebüsst haben. Dieselbe Ansicht kehrt bei ihm noch einmal wieder bei Beschreibung von zahlreichen kleinen birnförmigen Fibromen in einem Falle von Elephantiasis des Scrotum und Penis: „dagegen scheint es mir nicht unwahrscheinlich, dass „vorliegende Geschwulst einer ähnlichen Verlängerung oder gleich„sam einem allmählichen herniösen Durchbruch einer Gefäss-

„schlinge ihre Entstehung verdanken, wie dies bei den einzelnen „Papillen der Papillome der Fall ist, und es fragt sich nur, ob das „gleichzeitig vorhandene Zellgewebe das Product einer „Neubildung ist, oder ob es das ursprüngliche Gewebe der Cutis „ist, welches ganz mechanisch durch das Gefäss protrahirt wurde. „Findet sich, wie z. B. von Rokitansky gesagt wird, das Zell„gewebe in dergleichen Geschwülsten auf verschiedenen Stufen seiner „Ausbildung, dann ist es auch eine pathologische Neubildung. In „den von mir untersuchten Auswüchsen, grossen wie „kleinen, zeigte sich das Zellgewebe überall vollkom„men ausgebildet und in nichts von dem der Cutis unter„schieden."

Hierzu muss ich bemerken, dass wenn diese Ansicht von Krämer die richtige wäre, die Warzen und spitzen Condylome aus der Reihe der eigentlichen Geschwülste gestrichen werden müssten. Denn nach den heutigen Begriffen — im Sinne Virchow's — dürfen wir eine durch Ortsverschiebung geschwulstartig vom Körper isolirte Gewebsmasse nicht als eigentliche Geschwulst anerkennen. Es müsste wenigstens zugleich eine Erzeugung neuer Gewebsbestandtheile in derselben nachweisbar sein, und zwar müsste diese Neubildung nicht blos den Werth eines nebensächlichen oder secundären Vorganges besitzen, sondern sie müsste, wenn auch nicht gerade die Masse, so doch den wichtigsten, den charakteristischen Theil der Geschwulst ausmachen. Wollte man trotzdem den Namen Geschwulst für eine derartige Gewebsmasse beibehalten, so würde damit der Begriff der Geschwulst ein weiterer und man wäre genöthigt, Geschwülste im engeren Sinne oder, um einen Virchow'schen Ausdruck zu gebrauchen, „Gewächse" von den durch Ortsverschiebung erzeugten Geschwülsten zu unterscheiden, unter welchen letzteren dann auch vielleicht die Extravasations- und Exsudationscysten einen richtigen Platz erhielten.

Diese ganze Frage ist nicht so völlig in der Luft schwebend wie es Manchem erscheinen mag, denn wenn ich auch mit Gustav Simon (a. a. O. S. 228) die Theorie Krämer's von der mechanischen Hervordrängung der Gefässe mit Nachziehung der Papillen für unstatthaft halte, glaube ich andererseits, dass bei Entstehung mancher Hautgeschwülste (Fibrome, Lipome) eine mechanische Hervordrängung, eine einfache Ortsverschiebung eine gewisse Rolle spielt und sehe es als eine Aufgabe zukünftiger Forschung an, den Antheil zu bestimmen, der wirklicher Neubildung an diesen Geschwülsten gebührt. So sagt Virchow auch schon bei Gelegenheit der poly-

pösen Hervordrängung und Wanderung mancher Lipome der Haut: „Allein die erste Hervorstülpung hat mit der Schwere nichts zu thun. „Der Grund davon liegt in den Spannungsverhältnissen der Haut. „Polypöse Lipome befinden sich besonders häufig an Stellen, wo die „Haut verhältnissmässig straff und wenig verschiebbar ist. Der kleine „Theil der Haut, welcher die Geschwulst bedeckt, verdünnt sich allmählich und lässt die Geschwulst über die Oberfläche hervortreten." Ein solches Hervortreten einer umschriebenen Stelle der Cutis über die Gesammtoberfläche beobachte ich zur Zeit in ganz acuter Weise in einem Falle echter Pityriasis rubra (Hebra) während der Behandlung mittelst Goapulvers.

Der Fall, welcher nach über zweijährigem Bestande in meine Behandlung überging, zeigte ausser anderen interessanten Eigenthümlichkeiten die bekannte, theils fetzige, theils kleienartige Abschuppung am ganzen Körper auf einer livid bläulichrothen, durch die lange Dauer der Gefässüberfüllung elephantiastisch verdickten und verhärteten, nirgends mehr faltbaren Haut. An einzelnen Stellen des Körpers waren kleine Fibrome sichtbar, von Linsen- bis Erbsengrösse, theils halbkuglig über das Niveau der Haut hervorragend, theils polypös auf abgeschnürter Basis sitzend, in ihren Anfängen hier und da als harte, beetartige, sehr flache Prominenzen erkennbar. Nachdem die Salbe aus Goapulver einige Zeit auf beiden Armen zur Anwendung gekommen war, zeigte sich hier ein folgendes Verhalten. Das ganze Volumen der Arme nahm zusehends ab, während die Haut sich noch viel intensiver, scharlachartig röthete, an der Oberfläche zarter, weicher und im Ganzen faltbar wurde. Zugleich traten nun eine grosse Menge kleiner Fibrome an der Oberfläche hervor, die rasch den Wechsel der Gestalt durchmachten, wie die eben bereits beschriebenen im langsamen Tempo, und nachdem sie sich fein gestielt hatten, gewöhnlich vom Kranken ohne erhebliche Blutung abgerissen wurden. In diesem Falle lag ja freilich eine entschiedene Neubildung, eine elephantiastische, diffuse Fibrombildung vor, aber in der kurzen Spanne der Chrysarobinapplication kann von einer Neubildung aller der täglich neuaufsteigenden Fibromknötchen nicht wohl die Rede sein. Im Gegentheil ist bei der allgemeinen Abschwellung der Arme und der allgemeinen Verdünnung der Cutis nur die Deutung zulässig, dass die schon vorher in der Haut vom übrigen Cutisgewebe isolirten Fibromknötchen als allein persistente und ihr Volumen beibehaltende Theilchen von ihrer elastischen, sich retrahirenden Umgebung gleichsam ausgestossen und schliesslich abgeschnürt wurden.

Viel anders können wir uns ja auch wohl das Entstehen der Uteruspolypen nicht denken. Ein neugebildeter Fibrom- oder Fibromyomknoten wird, selbst bei Gehalt an glatten Muskelfasern, schon durch seine schalenförmige Schichtung im übrigen Muskelgewebe der Uteruswand isolirt sein und von der im hohen Grade elastischen Umgebung wie ein fremder Körper allmählich an die Oberfläche gedrängt werden, wo die Schwere ihn weiter zum langgestielten Po-

lypen umwandelt. Ich sehe nicht ein, weshalb wir diese als Seitendruck wirkende Triebkraft an der Haut, bei der sie sich nach den Spannungsgesetzen der Cutisfasern und dem Reichthum an elastischen Fasern regeln wird, ausser Acht lassen sollen, wo es gilt, den ersten Anstoss zur Bildung von Geschwülsten zu erklären, die wenig oder gar keine Zeichen von Neubildung an sich tragen.

Gustav Simon handelt in seinem bekannten Werke (1848) die gewöhnliche Warze abgesondert von den spitzen Condylomen unter Hypertrophie der Cutis und Epidermis neben der Schwiele, dem Hühnerauge, dem Hauthorne ab, während er die spitzen und breiten Condylome den weichen Warzen und anderen Fibromen der Haut als Neubildungen anreiht. Die spitzen Condylome stellt er zu den Neubildungen, weil er in ihnen unreifes Bindegewebe constatirt zu haben glaubt. Hier finden wir also die Krämer'sche Gruppe der Papillome wieder auseinandergerissen. In Beziehung auf die Entstehung der Warze, bemerkt Simon, er glaube nicht, dass die einzelnen Höcker einer Warze durch Hypertrophie einer normalen Papille entstehen, da bei Vergrösserung einzelner andere comprimirt werden müssten. Daher sei es wahrscheinlicher, dass jeder einzelne Warzenhöcker durch Wucherung mehrerer neben einander stehender Papillen erzeugt werde. Wir sahen hier schon begründete Zweifel auftreten an der Zurückführung der Papillarbildung in den Papillargeschwülsten auf eine einfache Hypertrophie der normalen Papillen der Haut, wie sie noch von späteren Forschern festgehalten wurde. Andererseits unterliegt es für Simon keinem Zweifel, dass jene Papillarbildung als ein actives Auswachsen der bindegewebigen Grundlage der Geschwulst aufzufassen sei.

In diesen beiden Punkten hat Virchow (Geschwülste) die Ansichten Simon's festgehalten und mit umfassendem Blicke erweitert, wie wir denn überhaupt in den „Geschwülsten" den ersten bedeutenden Fortschritt in der Klärung der vorliegenden Fragen antreffen. Virchow constatirt, dass jede bindegewebige Oberfläche Papillarbildungen hervorbringen kann, ganz unabhängig davon, ob sie normal Papillen trage. Er weist darauf hin, dass sie in pathologischen Cysten und an den Synovialhäuten vorkommen und hier sogar häufiger sind als an der papillenreichen Darmschleimhaut. Die Placenta foetalis betrachtet er als physiologischen Typus, gleichsam eine grosse Papillargeschwulst. Weitere Beispiele sind: die warzigen Excrescenzen an der Oberfläche der Leber, des Eierstocks, der Hoden, der Herzklappen, die Wundgranulationen, die Pacchionischen Granulationen der Pia mater, welche ebenso gefässlos sind, wie die

Zottengeschwülste der Synovialhäute. Dass die Gefässbildung überhaupt erst etwas Secundäres in den Papillargeschwülsten sei, hatte Virchow schon 1851 (Würzburger Verhandlungen. Bd. II. S. 315) nachgewiesen: „Ebenso sehe ich bei papillären Wucherungen sowohl an der äusseren Haut als an der Oberfläche des Eierstocks zuerst amorphe, zuweilen leicht körnige, häufig ganz klare Knötchen aus der sonst faserig erscheinenden Intercellularsubstanz hervorknospen, ganz nach dem Typus der Zottenbildung im Chorion. Erst wenn diese eine gewisse Grösse erreicht haben, bilden sich in ihnen neue sternförmige, kernhaltige Zellen, denen später die Hineinbildung von Gefässen folgt.“ Trotzdem nun so der Inhalt des Begriffs Papillargeschwulst beträchtlich erweitert ist, verwirft Virchow doch den gemeinsamen Namen Papillom als überflüssig. Der generische Name müsse Fibrom sein, papillar könne als adjectivischer Zusatz gebraucht werden. Alle die genannten warzigen Gebilde gehören also mit den elephantiastischen und tuberösen Formen von Bindegewebshyperplasien zu der grossen Gattung der Fibrome. Virchow betont aber sogleich dabei, dass gerade unter den papillaren Fibromen viele ebenso gut, wenn nicht besser, den Epidermoidalgeschwülsten zugerechnet werden müssen.

Leider hat Virchow diese letzteren bekanntlich nicht mehr bearbeitet; es befindet sich hier in seinem innerlich so vollendeten Werke eine zur Zeit noch unausgefüllte Lücke. Es wäre denn hier auch wohl die Grenze zwischen epithelialem und bindegewebigem Antheil der Papillargeschwülste zu ziehen gewesen und wahrscheinlich hätten unter den papillaren Fibromen einige wieder gestrichen und dem Bau und der Entwicklung nach unter die Epidermoidalgeschwülste versetzt werden müssen. Es war daher auch vorauszusehen, dass die von Virchow bei den Fibromen untergebrachten Papillargeschwülste nicht lange sich dieser sicheren Stellung erfreuen konnten.

Lücke hat in seiner Lehre von den Geschwülsten (Pitha und Billroth 69) den Papillomen wieder zu einer mehr selbstständigen Stellung verholfen. Freilich war aus der bescheidenen Gruppe Krämer's jetzt bereits eine stattliche Klasse von Geschwülsten erwachsen, indem Lücke an die Warzen die spitzen Condylome, das Hauthorn und gewisse Naevi, die Gelenkzotten, die Papillome der serösen Höhlen, die Larynxpolypen, die Blumenkohlgeschwulst der Vaginalportion, die sogenannten Zottenkrebse der Blase und des Mastdarms anreihte. „Den Namen der papillären Geschwulst, des Papilloms wenden wir nun zur Zeit überall da an, wo eine Geschwulst mit

bindegewebigem Grundstock über eine freie Oberfläche heraus sich in ähnlicher Weise erhebt wie die Papille über das Flächenniveau des subcutanen oder submucösen Bindegewebes." Die Analogie mit der Papillenform des äusseren Haut- und Schleimhautsaumes ist also nach wie vor maassgebend für die Definition, für den Inhalt dieser Gruppe. Ihr Verhältniss zu den übrigen Geschwülsten ergibt sich aber daraus, „dass die für den Chirurgen wichtigsten Formen nicht nur durch Bindegewebe, sondern auch durch Epithel constituirt werden." Lücke betrachtet sie deshalb als combinirte Formen und ordnet sie mit den Angiomen, Neuromen und Adenomen seinen „Neubildungen im Typus höherer Gewebsformen" unter. Für das Auge des Praktikers erscheint es unzweifelhaft als eine recht gesunde Vereinfachung, allerlei bis dahin unter den Gelenk- und Larynxkrankheiten, bei den Milchcysten der Brust und den Fibromen der Haut getrennt von einander abgehandelten Gegenstände hier in einer leicht definirbaren Gruppe bei einander zu finden. Allein um diese in der Lücke'schen Form aufrecht erhalten zu können, gehört erstens, dass dieselbe wirklich lauter complicirte Gebilde umfasst, dass alle hier genannten Papillome aus neugebildetem Epithel und neugebildetem Bindegewebe bestehen. Nun besitzen aber die Gelenkzotten, die Papillome der serösen Höhlen nur einen kaum nachweisbaren Endothelbelag, und selbst wo ein wirklicher Gegensatz zwischen echtem Epithel und Bindegewebe besteht, bei manchen Schleimhautpapillomen, spielt der Epithelbelag eine so nebensächliche, passive Rolle, dass man wohl nur von einer rein bindegewebigen Neubildung, einem papillären Fibrome reden kann. Unter diesem Gesichtspunkte erscheint die Zusammenfassung der genannten papillären Geschwulstarten für sich im Gegentheile künstlich, sie befriedigt nicht das theoretische Bedürfniss, die rein fibrösen, fibrös-epithelialen und rein epithelialen Formen auseinanderzuhalten, trägt daher zu ihrem besseren Verständniss nicht das Geringste bei. — Ein zweites Bedenken erhebt sich aber gegen die allerdings sehr verlockende Auffassung der Papillome als Geschwülste, welche einem höheren Gewebstypus folgen. Es scheint mir nämlich hierzu nothwendig nicht nur, dass die Papillenform derselben an den normalen Papillarkörper erinnert, sondern dass der Grundtypus der Papille hier wirklich auch in demselben Maasse genau wiederholt wird, wie der Gefässtypus im Angiom und der Nerventypus im Neurom. Aber gerade bei den Papillomen der Haut (Warze, spitzes Condylom, Hauthorn), welche die erste Forderung, Mischgeschwülste zu sein, am besten erfüllen, erscheint es noch sehr fraglich, ob die Papillen-

form hier als ein Excess, eine Vervielfältigung des normalen Papillenkörpers aufzufassen sei. Für die von mir im Obigen beschriebene Form des Hauthorns z. B. muss ich diesen Gedanken durchaus zurückweisen. Die Papille stellt, hier wenigstens, nicht in dem Maasse ein eigenes, gleichartige Sprossen treibendes Elementarorgan dar, wie der Gefässbaum, der zu einem Angiome auswächst. Es wäre in der That ja auch höchst merkwürdig, wenn es für den Wachsthumsmodus des Bindegewebsstocks gleichgültig sein sollte, ob er ein feines Endothelhäutchen, ein nachgiebiges, dünnschichtiges Schleimhautepithel oder ein verhornendes, selbstwucherndes, dickes Epidermislager vor sich herzuschieben hat.

Dass diese Verhältnisse durchaus nicht gleichgültig sind, lehrt z. B. die Geschichte der Pockenpustel an Hand- und Fusssohle. Hier werden während der Papelbildung die normalen Papillen unter dem Centrum der Papel durch die anschwellenden basalen Hornzellen häufig bis zum Verschwinden platt gedrückt und verharren in diesem Zustande bis mit der beginnenden Höhlenbildung der Druck nachlässt. Sogleich wächst die Cutis wieder in Gestalt riesiger, den alten Papillen durchaus nicht entsprechender, papillenähnlicher Granulationen in die Pockenhöhle von unten hinein. Ebenso haben Auspitz und ich nachgewiesen, dass bei der syphilitischen Initialsklerose die anfangs über dem Centrum der Sklerose wuchernden Epidermiszapfen die Papillen verschmächtigen und verdrängen, und erst nachdem die Stachelschicht von jungen Granulationszellen infiltrirt, die Hornschicht über der Mitte der Sklerose hinfällig geworden ist, verbreitern sich die Papillen wieder und verdrängen die sich verjüngenden Epidermiszapfen.

Wo wir mithin in einer Papillargeschwulst eine mächtige epidermoidale Hypertrophie antreffen, ist diese nicht als ein nebensächliches oder wenigstens stets secundäres Phänomen aufzufassen, sondern von vornherein ist anzunehmen, dass die Veränderungen im Epithel und im Bindegewebe in inniger Wechselbeziehung formverändernd auf einander eingewirkt haben. Nur die Form ist es ja aber, welche die Papille charakterisirt — selbst die Capillarschlinge ist nicht unumgänglich nöthig — und diese Form ist leicht wandelbar, abhängig schon von mechanischen Einflüssen, und daher die Papille nicht gut brauchbar, um allein als dauerhafter Baustein für höhere Geschwulstformen zu dienen.

Wir verlassen daher die Lücke'sche Darstellung der Papillome mit der Ueberzeugung, dass einige der darunter aufgeführten Geschwülste, z. B. die der serösen und der Gelenkhöhlen, welche sicher den oben mit Virchow's Worten beschriebenen Entwicklungsgang durchmachen, von anderen derselben Gruppe (Warzen, Condylomen, Hauthörnern), für die dieselbe Genese wohl sicher nicht passt, voll-

ständig zu trennen sind, da diese Zusammenfassung nur schädlich auf das Verständniss besonders der letzteren einwirken kann.

Schon im nächsten Jahre (1870) erschien eine kurze, aber inhaltreiche Arbeit, welche viele der hier berührten Fragen in einem ganz neuen Lichte erscheinen liess, ich meine den Aufsatz von Auspitz „Ueber das Verhältniss der Oberhaut zur Papillarschicht" im 2. Bande des Archivs für Dermatologie und Syphilis. Sie ist eine der schönen Früchte, welche die neuen, entwicklungsgeschichtlichen Kenntnisse über die Keimblätter und deren selbstständiges Wachsthum im Gebiete der Pathologie gezeitigt haben. Was Thiersch und Waldeyer für die Erkenntniss des Krebses, das hat Auspitz für das Verständniss aller im Papillargebiet sich abspielenden Hautkrankheiten (Entzündungen, einfache und specifische, und Geschwülste) zu leisten gesucht, bei dem Umfange des Themas und dem Mangel an Vorarbeiten natürlich nur principiell und im Einzelnen blos andeutungsweise verfahrend. Auspitz versuchte den Satz durchzuführen, dass die Papillen der Haut, wie sie in foetu durch Einwachsen von Epidermiszapfen in die Cutis erzeugt seien, in keiner Weise bei den genannten pathologischen Processen activ durch Hypertrophie, Sprossenbildung sich betheiligen, sondern dass jede Formveränderung der Papillen (abgesehen von einfacher ödematöser oder entzündlicher Schwellung und Verdickung) denselben lediglich durch die wuchernde Epidermis aufgedrückt werde. Wo ein selbstständiges Wachsthum des Bindegewebes an der Haut stattfinde, sei dieses ebensowenig von den präexistenten Papillen abhängig wie die an solchen Bindegewebsgeschwülsten häufig auftretende papillomatöse Form des Epidermisüberzuges. Damit war denn freilich den kritiklosen Phrasen von Papillenvergrösserung, wie sie in den meisten dermato-pathologischen Arbeiten wiederkehren, ein starker Damm entgegengesetzt. Es wäre nicht ganz unnütz, ein solches Wort auch heute noch zu wiederholen. In dieser principiellen Opposition gegen die herkömmlichen Beschreibungen pathologischer Befunde am Papillarkörper sehe ich das Hauptverdienst der Auspitz'schen Arbeit. Es galt einmal zu brechen mit dem oberflächlichen Schematismus, in welchem die frühere Missachtung der Epidermis aus Unkenntniss der Leistungen des Epithels noch immer fortvegetirte. Im Einzelnen die Auspitz'schen Sätze für alle jene Hautkrankheiten durchzuführen oder das Irrige derselben nachzuweisen, wird erst die Aufgabe künftiger Forschung sein. Die uns interessirenden Neubildungen finden wir bei Auspitz consequenter Weise alle unter den „Epidermishypertrophien" untergebracht. Es werden zwei Arten unterschieden:

1) die Keratosen oder Verhornungsanomalien (Schwiele, Hühnerauge, Hauthorn, Ichthyosis), bei denen die Papillen entweder gar keine Veränderung oder nur eine Compression durch die hypertrophische Hornschicht erleiden, und 2) die Papillome (Warzen, Condylome, Epitheliome). Diese sollen hauptsächlich durch eine Neubildung in der mittleren Stachelschicht] erzeugt werden, in Folge deren dieselbe zapfenförmig in das mehr oder weniger hypertrophirende Bindegewebsstroma hineinwächst. Die Cutispapillen werden dabei passiv verlängert oder dendritisch eingebuchtet, während durch die Hypertrophie von Epidermis und Cutis zusammen die Erhebung des Gesammtniveaus bedingt wird. Auspitz lässt also den Begriff des Papilloms bestehen, verbindet aber damit nur die Idee des „lappigen Baues" dieser Epidermishypertrophien, nicht irgend eine Beziehung zu den präexistenten Cutispapillen. Hiergegen ist natürlich nichts weiter einzuwenden, als dass eine solche von einem äusseren Merkmal hergenommene Benennung einer Geschwulstgruppe überflüssig ist und ausserdem der Auffassung Vorschub leistet, die ja gerade vermieden werden soll, dass dadurch doch ein innerer Zusammenhang angedeutet werde. Ist die Anschauung von Auspitz richtig, so muss theoretisch wie praktisch der Ausdruck Papillom gestrichen werden. Dem „lappigen Baue" einzelner Epidermishypertrophien kann man immerhin durch den Zusatz „papillomatös" gerecht werden.

Es erübrigt jetzt nur noch einen Blick auf die heutige Fassung des Gegenstandes in den neuesten Lehrbüchern zu werfen. In den Handbüchern von Billroth (Allgem. chirurg. Pathol. und Therapie 1872) und E. Wagner (Handbuch der allgem. Path. 1874) bilden die Papillome Geschwulstgattungen für sich. Wagner definirt sie näher als „Neubildungen von gefässhaltigem Bindegewebe in Papillenform mit Epithelüberzug", nimmt also eine vermittelnde Stellung zwischen Virchow und Lücke ein, indem er sie einerseits für Bindegewebsgeschwülste erklärt, andererseits ihnen doch eine Sonderstellung einräumt. Rindfleisch (Lehrb. der pathol. Gewebelehre 1878) und Birch-Hirschfeld (Lehrb. der pathol. Anatomie 1877) verbinden mit dem Namen Papillom einen engeren Sinn und verstehen darunter nur mehr die sogenannten Blumenkohlgeschwülste, d. h. diejenigen grösseren papillomatösen Geschwülste, welche keine gemeinschaftliche Decke besitzen, sondern die einzelnen Auswüchse baumförmig verästelt hervortreten lassen. Birch-Hirschfeld sagt zum Schlusse seiner Auseinandersetzung: „richtiger noch würde man das Papillom als eine zusammengesetzte Geschwulstform auffassen."

Mit diesem letzten Satze ist, wie ich glaube, der Weg angedeutet, auf dem die Wissenschaft hier, wo noch Grundfragen ihrer Erledigung harren, fortschreiten muss. Auf diesem Gebiete, wie überall, kann nur aus der genauesten Durchforschung jeder einzelnen Bildung zu allgemeinen Sätzen fortgeschritten werden und bis diese gefunden sind, muss sich die Wissenschaft schon anderweitig vollständig geklärter Begriffe bedienen, dagegen alle Allgemeinvorstellungen vermeiden, welche ihrem Wesen nach erst aufgeklärt werden sollen, so das Wort Papillom.

Die in Frage stehenden Geschwülste sind, wie alle Forscher, wenigstens zwischen den Zeilen, zugeben: Mischgeschwülste und es ist der naheliegendste Gedanke, ihr Eigenthümlichstes, die Papillenform, in Zusammenhang zu bringen mit dieser Mischnatur; aber der Zusammenhang selbst ist in höchstem Grade strittig, zwei diametral entgegengesetzte Erklärungsweisen stehen sich gegenüber, ohne bislang an der einzelnen Geschwulstform mit ernster Kritik geprüft worden zu sein.

Daher scheint es mir unabwendbar, dieselben vorerst mit dem generellen Namen: Fibroepidermidom[1]) zu belegen. Ich glaube nicht, dass dieser Name bereits eine Anwendung gefunden hat. Er schliesst sich weniger an die geläufigen Mischbegriffe: Chondrosarkom, Myofibrom u. s. f. an, weil hier die Mischgeschwülste aus verwandten Geweben eines Keimblattes hervorgehen, aus einander entstanden gedacht werden können, sondern dem allerdings selten genug vorkommenden und bestrittenen Sarcoma carcinomatosum. Die vollständig eingebürgerten, freier gebildeten Zusammensetzungen mit „Cysto“ (Cystosarkom etc.) berechtigen aber jedenfalls zu dem Versuche, auch die Mischgeschwülste verschiedener Gewebsformen, wie sie an den beiden Grenzen der drei Keimblätter vorkommen, in obiger Weise mit einem zusammengesetzten Worte zu benennen. Die Hauptsache wird sein, dass dieses Wort nicht zu lang, durchaus verständlich ist und keine unbewiesenen Voraussetzungen einschliesst. Ich nenne Fibroepidermidom eine geschwulstartige Neubildung der Haut, welche aus neugebildetem Bindegewebe und neugebildeter Oberhaut besteht. Ueberwiegen die verhornten Schichten der Epidermis vor den übrigen Bestandtheilen bedeutend, so wird aus dem Fibroepidermidom das Fibrokeratom. Dieses letztere

1) Man hat die Auswahl zwischen Epidermidom, Epidermatidom und Epidermiom von *ἡ ἐπιδερμίς*, *ἡ ἐπιδερματίς* (Aristoteles) und *τὸ ἐπιδέρμιον*. Ich ziehe die erste Form vor.

oder eine Form desselben habe ich oben beschrieben. Neben diesen beiden Mischformen haben wir dann die einfachen Geschwülste: Fibrom, Epidermidom und Keratom.

Epidermidom nenne ich jede selbstständige geschwulstartige Neubildung von Epidermis und entsage dabei höchst ungern dem schon vorhandenen guten und kürzeren Ausdrucke: Epitheliom, welcher zugleich auch die analogen Schleimhautgeschwülste mitbezeichnet hätte und nur deshalb, weil dieser Begriff unrechtmässiger Weise einen ganz ominösen Klang erhalten hat und sehr häufig gleichbedeutend mit Carcinom gebraucht wird. Wir brauchen jedoch, wollen wir gründlich vorgehen, unbedingt einen Namen für die gutartige, in letzter Zeit sogenannte atypische Epithelwucherung, die complicirend bei lupösen, leprösen und syphilitischen Hautaffectionen, aber auch ohne specifischen Reiz bei der Heilung von Geschwüren, in der Umgebung von Narben und Fistelgängen und sicher noch in vielen anderen Fällen gefunden wird. Sollte sich die Ansicht von Auspitz bestätigen, so würden die Warzen, Condylome und Blumenkohlgewächse ebenfalls hierher zu zählen sein und nicht zum Fibroepidermidom. So drängt ein umfassendes System von selbst zum genaueren Studium dieser Gewächse.

Endlich finden hier auch wohl manche Arten des „Epithelioms" ihren Platz, so z. B. das vernarbende, während andere „Epitheliome" besser ungescheut Carcinom genannt zu werden verdienten. Man sieht, dass diese Klasse von Hautgeschwülsten, wenn sie erst einmal geschaffen ist, wahrscheinlich einen recht grossen Umfang annimmt, und es sind wesentlich nur praktische Gründe für das bisherige Auseinanderfallen der hierher gehörigen Bildungen maassgebend gewesen. Die „atypischen Epithelwucherungen" speciell waren klinisch von zu geringer Bedeutung. Andererseits verleitete die immer mehr Boden gewinnende epitheliale Krebstheorie dazu, das klinisch Bösartige mit dem histologisch Epithelialen zu amalgamiren. Heutzutage sind wohl aber alle Forscher und selbst die Anhänger einer epithelialen Entstehung aller Krebse darin einig, dass dieses Uebergewicht der Epithelformation über die Bindesubstanzen nur ein Symptom nicht die Ursache des Carcinoms ist (s. besonders die Bemerkungen Friedländer's in: Ueber Epithelwucherung und Krebs). Deshalb ist es aber auch nicht zu billigen, das im Sinne der allgemeinen Geschwulstlehre richtig gebildete Wort Epitheliom, welches dem Wortlaute nach Epithelgeschwulst bedeutet, mit Carcinom der Haut zu identificiren und dadurch einerseits den Begriff des Epithelioms zu verschieben, andererseits aber den des

Carcinoms ungebührlich zu verengern, ihn auf den, denn doch noch zu kleinen Wuchs der epithelialen Krebstheorie für immer zu verschneiden. Sollte es überhaupt noch möglich sein, das Wort Epitheliom ganz unbefangen als Epithelgeschwulst der äusseren und inneren Oberfläche aufzufassen, so würde ich die Namen Epidermidom und Fibroepidermidom lieber mit Epitheliom und Fibroepitheliom vertauscht wissen.

Unter Keratom verstehe ich jede circumscripte Hornbildung ohne Neubildung von Bindegewebe (Schwiele, Hühnerauge, manche multiple circumscripte Hornbildungen [Bätge]). Das Keratom bildet so einen erwünschten Gegensatz gegen die diffuse Hornbildung; Keratosis (Lebert), die gewöhnlich Ichthyosis genannt wird, unpassend freilich, da die Hornschuppen nicht die geringste Analogie mit Fischschuppen haben und ungeschickt, da das äussere Ansehen solcher Haut mancher Baumrinde oder Reptilienhaut weit mehr gleicht als dem Schuppenpanzer der Fische. Das Keratom verhält sich zur Keratosis wie das Fibrom zur Elephantiasis.

Schliesslich kann man noch ein Keratoepidermidom aufstellen. Hierher würden die Fälle gehören, in denen an der Basis eines Hauthorns die Epithelzapfen in die Cutis weiter eindringen oder in denen auf sogenannten Epitheliomen Hauthörner entstehen.

Es ist klar, dass ein grosses Contingent der letzten fünf unter diesen sechs Gattungen homöoplastischer Hautgeschwülste (Fibrom, Fibroepidermidom, Epidermidom, Fibrokeratom, Keratom, Keratoepidermidom), d. h. derjenigen, welche ganz oder zum Theil Epithelgeschwülste sind, eine Neigung haben zum Carcinom zu entarten. Die Ursachen, welche die Disposition zum Carcinom herbeiführen, sind eben zum Theil dieselben, welche dem Epithel ein Uebergewicht verleihen (z. B. höheres Alter). Es kann aber ihrer Erforschung nur hinderlich sein, wenn sie aus diesem Grunde theils anhangsweise beim Carcinom der Haut, theils in losen Gruppen unsystematisch bei den Hypertrophien der Haut abgehandelt werden. Diese sechs Gattungen stellen sich naturgemäss dar als die Combinationen dreier Elemente zu zweien. Diese drei Elemente sind: das Bindegewebe der Haut, die unverhornte und die verhornte Epidermis. Abgesehen von den dem Unterhautbindegewebe angehörigen Geschwülsten (Myxom, Lipom), von den heteroplastischen Formen (Lupus, Lepra, Syphilis, Sarkom, Carcinom), den höheren Gewebstypen nachgebildeten Neubildungen (Adenom, Angiom) und den cystischen Bildungen lassen sich alle übrigen Hautgeschwülste unter diese Gattungen unterordnen. Es wird zugleich damit eine Sichtung aller jener Luxusnamen

erreicht, welche zum grossen Theile an der oberflächlichen Kenntniss gerade dieser Hautgebilde Schuld sind. Vor Allem wird der allzuoft missbrauchte Name Naevus zu streichen und die hierher gerechneten Gebilde nach gehöriger Untersuchung theils bei den Fibromen, theils bei den Fibroepidermidomen, wahrscheinlich auch einige bei den Keratomen unterzubringen sein. In jedem Falle wäre der Nachweis des wirklichen Angeborenseins zu erbringen und dann wird der Zusatz congenitum die sehr zusammengeschmolzene Anzahl der betreffenden Geschwülste ausreichend charakterisiren. Die Mollusken und weichen Warzen werden zum grossen Theile zu den Fibromen gestellt werden müssen und bei wirklicher weicher Beschaffenheit kann dann der Name Molluscum in dem Ausdrucke Virchow's: Fibroma molluscum einen Nachhall finden. Die Warzen, die Papillome und Condylome, Akrothymion und Porrum wird man, falls doch eine Neubildung von Bindegewebe concurriren sollte, unter den Fibroepidermidomen zusammenfassen, und die Entstehungsgeschichte, bis ins Einzelnste verfolgt, kann allein später den Ausschlag geben, um hier Untergattungen zu schaffen, welche wiederum den klinischen Bildern gerecht werden. Es wird sich dann auch ergeben, ob alle Fibroepidermidome wirklich die Papillenform aufweisen, und wenn es der Fall sein sollte, wird man den Namen Papillom höchstens als populäres Synonym aufrecht erhalten, während er sonst sehr wohl eine Unterabtheilung in adjectivischer Form kennzeichnen könnte. Ein Segen wäre das gleichzeitige Verschwinden des Ausdrucks: spitzes Condylom, welches, wie schon Krämer betonte, nicht immer zutreffend ist und sonst nur immer wieder zu einer Verwandtschaft mit den breiten Condylomen verleitet. Die ehrwürdigen Ausdrücke: Akrothymion und Porrum würden auch fallen können und die betreffenden Gewächse sich mit dem Zusatz „blumenkohlartig" begnügen müssen. Man wird nicht mehr nöthig haben, die sogenannten Fleisch- oder weichen Warzen sorgfältig von den gewöhnlichen, harten zu trennen, da erstere schon bei den Fibromen an ganz anderer Stelle untergebracht sind. Schliesslich muss die histologische Untersuchung lehren, ob einer oder der andere der populären Namen, so vor Allem: die Warze in der Nomenclatur der Unterabtheilungen beibehalten werden kann.

Doch genug der Andeutungen. Mir liegt nur daran zu zeigen, dass die mannigfaltigen Gewächse der Haut sich einem möglichst weit gegriffenen, der allgemeinen Geschwulstlehre entnommenen Rahmen wohl einfügen lassen. Und wenn auch dem praktischen Arzte häufig ein kurzer, drastischer, selbst dem Küchengarten ent-

liehener Ausdruck lieber ist, als die präcise anatomische Bezeichnung, so ist doch eine vernünftige und möglichst gleichmässige Nomenclatur die erste Bedingung wirklichen Fortschritts. Denn dann treten erst die Aufgaben mit Schärfe hervor, deren Lösung uns das Verständniss dieser Gebilde näher bringen kann.

Schon Otto Weber (1865) sagt nach Anführung all der vieldeutigen Namen, welche diesen Theil der Geschwulstlehre noch zu einem durchaus unreifen stempeln: „Die confuse Nomenclatur dieses Gebietes erinnert lebhaft an die Versuche, welche man immer von Neuem gemacht hat, die Thiere des Aristoteles oder die Pflanzen des Dioscorides den heutigen Systemen einzureihen. Ist schon eine auf äussere Charaktere gegründete Species in den beschreibenden Naturwissenschaften ein sehr schwankender Begriff, so gilt dies in noch höherem Grade von den krankhaften Neubildungen der Haut. Hier ist nur die strenge Durchführung der anatomischen Bezeichnungsweise im Stande auch für die Praxis feste Anhaltspunkte zu bieten."

Indem ich die oben genauer beschriebene Geschwulstform zur Abtheilung der Fibrokeratome gestellt habe, sehe ich der Möglichkeit entgegen, dass andere Hauthörner als zu den Keratomen, noch andere zu den Keratoepidermidomen gehörig sich ausweisen werden, und dass damit die Klasse der Hauthörner vorläufig aufhört, ein bestimmter pathologischer Begriff zu sein. Ich sehe darin aber keinen Nachtheil, sondern einen Fortschritt in der Erkenntniss der Hautgeschwülste. Bei dieser Namengebung der Geschwulst bin ich jedoch einen Beweis schuldig geblieben, nämlich dass der Bindegewebstumor, welcher den Ausgangspunkt des Hörnchens bildet, wirklich ein Fibrom und deshalb auch die ganze Geschwulst ein Fibrokeratom sei. Diesen Beweis völlig herzustellen, bin ich ausser Stande, da hierzu die Exstirpation von Hautstücken gehört hätte, welche die allererste Anlage solcher Bindegewebsknospen enthielten. Diese war mir unmöglich; die kleinsten, stecknadelkopfgrossen Knötchen enthielten bereits nur fertiges Bindegewebe und ich kann daher den Einwand nicht abweisen, dass hier gar keine Neubildung in gewöhnlichem Sinne, sondern jene oben erörterte, mechanische Hervordrängung eines Bindegewebsbündels vorläge, besonders da die Richtung der Fasern eine gerade aus der Cutis aufsteigende ist und das Knötchen meist von vornherein durch die umgebende Cutis abgeschnürt erscheint. Aber selbst diese Entstehung vorausgesetzt, bleibt einmal noch die Möglichkeit, dass die vorgedrängte Partie ein in der Cutis vorgebildetes Fibromknötchen

war (analog dem von mir oben beschriebenen Falle von Pityriasis rubra), und weiter ist es ja schliesslich blos eine Frage der Convenienz, den Begriff der Geschwulst hier auch ohne den Beweis der Neubildung festzuhalten. Gehört das primitive Knötchen aber zu den Geschwülsten, so ist es sicher ein Fibrom und das daraus sich bildende Hauthörnchen ein **Fibrokeratom.**

Hamburg, März 1879.

Erklärung der Abbildungen.

(Tafel VIII u. IX.)[1])

Fig. 1—4. Das Fibrokeratom in vier verschiedenen Entwicklungsstadien.

Fig. 5—6. Die Markraumbildung oberhalb der Papillenköpfchen in der Hornschicht bei stärkerer Vergrösserung (Hartnack VIII, 3).

Fig. 1. *b* = Bindegewebsstock der Geschwulst; *st* = Stachelschicht der Epidermis, mässig verbreitert; *k* = Körnerschicht, normal; *h* = Hornschicht, normal.

Fig. 2. *b*, *h*, *k* wie in Fig. 1; *st* = Stachelschicht, in bedeutender Wucherung begriffen.

Fig. 3. *b* = Bindegewebsstock; *st* = Stachelschicht, stark hypertrophisch; *k* = Körnerschicht; *h* = Hornschicht, verbreitert; *pkn* = scheinbare Knospung der Papillen = passive Verästelung des Bindegewebsstockes durch die wuchernde Oberhaut; *kn* = knopfförmige Anschwellung des Papillenendes, den Capillarbogen enthaltend; *rel* = scheinbares Relief, durch die kuppelförmige Schichtung der Hornzellen hervorgebracht.

Fig. 4. *st*, *h*, *k* wie in Fig. 3; *wt* = Wellenthal der Hornschicht über einem Epidermiszapfen; *wb* = Wellenberg der Hornschicht über einer Papille; *ph* = Papillenhals; *pk* = Papillenköpfchen; *schr* = schräg in das Hauthorn eindringender Epidermiszapfen, auf dem senkrechten Schnitte schräg getroffen; *skr* = senkrecht getroffener Epidermiszapfen; *kh* = mit kernähnlichen Bildungen erfüllte Höhlen in der Hornschicht; *mk* = Marksubstanz oberhalb der Papillen in der Hornschicht; *ue* = körnerlose Uebergangszellen in der Höhe des Papillenhalses an Stelle der Körnerzellen.

Fig. 5. *ph*, *pk*, *ue* wie in Fig. 4; *st* = Stachelzellen, gequollen, schlecht contourirt; *fib* = fibrinoid entartete Uebergangszellen; *bh* = gequollene, basale Hornzellen; *hb* = Hornbänder, welche *l* = Lücken einschliessen; *ca* = Capillargefäss.

Fig. 6. *bh*, *hb*, *l*, *ue* wie in Fig. 5; *fn* = fibrinoid-nucleäre Degeneration der Hornzellen.

---

1) Die Tafeln sind irrthümlich mit VII. VIII. bezeichnet.

IX.

Casuistische Mittheilungen aus der chirurgischen Klinik zu Strassburg i. E.

Von

Dr. E. Sonnenburg.

I. Beiträge zur Herniotomie.

Wenn ich einige interessante Bruchoperationen aus dem letzten klinischen Jahre hier kurz mittheile, so bin ich mir wohl bewusst, absolut Neues vielleicht nur wenig zu bieten. Aber es zeigen sich bekanntlich bei Herniotomien oft ganz unerwartete Complicationen der mannigfachsten Art, so dass casuistische Mittheilungen gerade aus diesem Gebiete der operativen Chirurgie wohl berechtigt erscheinen. Wir haben daher die Absicht, auf gewisse Verhältnisse und Eigenthümlichkeiten wieder die Aufmerksamkeit zu lenken, die selten sind und bisher kaum eine Berücksichtigung gefunden haben.

Fall 1. Frau P., 51 Jahre alt. Eintritt 4. Febr. 1878. Tod 7. Febr. Hernia crural. incarcerata dextra.

Seit vier Tagen Obstipation, seit einem Tage will Patientin in der rechten Leiste zum ersten Male einen kleinen Knoten, der bei Berührung schmerzte, entdeckt haben. Zu gleicher Zeit stellten sich Aufstossen und Erbrechen ein. Das Erbrochene hatte etwas Kothgeruch. — Die Incarcerationserscheinungen waren bei der Aufnahme der Patientin nicht hochgradig, Fieber nicht vorhanden, Puls etwas klein 80. Patientin brach aber fast ununterbrochen kleine Mengen einer braunen, schleimigen Flüssigkeit von üblem Geruch.

Da Taxisversuche kein Resultat hatten, so wurde am folgenden Tage die Herniotomie gemacht (Herr Prof. Lücke). Die kleine vorliegende Darmschlinge ging leicht zurück, die Wunde wurde genäht, in den unteren Wundwinkel ein Drainrohr eingeführt, darüber ein Lister'scher Verband. Unmittelbar nach der Operation spontaner Stuhlgang.

Das Befinden der Patientin war am nächsten Tage ziemlich befriedigend. Leib nicht aufgetrieben oder schmerzhaft. Nur hielten Uebelkeit und Erbrechen an. Das Erbrochene zeigte noch immer dieselbe eigenthüm-

liche Beschaffenheit in Betreff der Consistenz, Farbe und des Geruchs, wie an den vorhergehenden Tagen. Patientin nimmt ausser Eispillen nur etwas Milch zu sich.

In der Nacht vom 6. zum 7. Februar bekam die Kranke intensive, rasch zunehmende Dyspnoe und fing an zu collabiren. Trotz aller Reizmittel trat etwa nach einer Stunde der Exitus letalis ein.

Aus dem Sectionsprotokoll (Prof. v. Recklinghausen) hebe ich Folgendes hervor:

Bauch aufgetrieben, besonders bedingt durch starke Aufblähung des Magens und Dünndarms. An der eingeklemmt gewesenen Schlinge sind zwei Furchen sichtbar, die Schlinge selber, dem Ileum gehörend, ist stark geröthet, doch nirgends Gangrän oder Perforation. Ebenso keine Anzeichen von Peritonitis. — Oesophagus ist mit einer braunen Flüssigkeit gefüllt, dieselbe kommt auch aus den Bronchen hervor und bedeckt Wandungen der Trachea. — Lungen ungemein stark aufgebläht. Kein Emphysem, Lungengewebe etwas ödematös, die unteren Abschnitte theilweise luftleer. Bei Druck kommt schaumig braune Flüssigkeit aus den Luftwegen, desgleichen aus dem unteren Lappen, Inhalt der Bronchen im oberen Lappen von der oben erwähnten Beschaffenheit. — Im Duodenum schwärzliche Massen. — Magen mit Gas angefüllt, enthält gleichfalls schwarzbraune Flüssigkeit in grosser Menge (mindestens ein Liter). Im Oesophagus dasselbe übelriechende Fluidum. — Die übrigen Organe gesund.

Der Tod war also in diesem Falle zweifellos verursacht worden durch Hinabfliessen und Aspiration von Mageninhalt in die Luftwege. Da der Magen ungemein ausgedehnt war, sehr viel Flüssigkeit enthielt, da ausserdem das Erbrechen auch nach Hebung der Einklemmung fortdauerte, so war es schon möglich, dass bei der etwas elenden Patientin die Herausbeförderung des Mageninhalts nur noch sehr mangelhaft stattfand, zumal die Kranke meist liegend oder in schlecht unterstützter Stellung brach.

Es ist einleuchtend, dass gerade bei eingeklemmten Hernien und nach gemachter Herniotomie die Gefahr der Aspiration von Mageninhalt in die Luftwege sehr gross sein muss. Denn die Anhäufung grosser Flüssigkeitsmengen im Magen ist wegen der darnieder liegenden Darmthätigkeit leicht erklärlich, zumal diese Patienten ihren Magen mit allerlei Getränken, als Thee, salinische Abführmittel und dergleichen oft anzufüllen pflegen, die Fortschaffung des Inhalts aber sehr langsam oder gar nicht stattfindet. Selbst wenn schliesslich Erbrechen auftritt, so wird selten ein stärker angefüllter Magen vollständig entleert werden, selbst dann nicht, wenn die einzelnen Brechacte sich oft wiederholen. Bei dem durch die Operation und die fortwährenden Würgbewegungen erschöpften Patienten wird bei andauerndem Erbrechen schliesslich leicht Mageninhalt in die Lungen gerathen.

Demnach scheint es dringend gerathen, wenn nach Hebung der Einklemmung das Erbrechen andauert und man durch Inspection oder Palpation, oder, wenn wegen Aufgetriebensein des Leibes dieses nicht möglich ist, aus der Beschaffenheit des Erbrochenen, was Farbe, Consistenz, Masse und Geruch desselben anbelangt, auf einen stark ausgedehnten und gefüllten Magen schliessen kann, den Magen auszupumpen resp. auszuwaschen.

Mir scheint, dass man bisher auf diese Verhältnisse wenig Rücksicht genommen hat und die Gefahren des nach der Operation einer eingeklemmten Hernie noch fortdauernden Erbrechens meist in ganz anderen Momenten gesucht und in anderer Weise betont hat.

Fall 2. Hernia ventralis incarcerata. Frau W., 66 Jahre, wurde am 25. Mai 1878 auf die chirurgische Weiberabtheilung aufgenommen.

Patientin, welche vor 40 Jahren zweimal geboren hat, will früher stets gesund gewesen sein, bis vor 16 Jahren, wo sie plötzlich von einer „Gastritis" befallen wurde. Damals will sie an der noch weiter unten zu beschreibenden Stelle einen Tumor gefühlt haben, den sie für eine Hernie hielt, der aber hernach wieder verschwunden sein soll. Später litt sie stets an Stuhlverstopfung, die sogar stellenweise sehr hartnäckig auftrat.

Ihr jetziges Leiden begann 6 Tage vor ihrem Eintritt und zwar mit Uebelkeit, Erbrechen, Stuhlverstopfung. Zugleich bemerkte sie zwischen Sp. ilei sup. ant. und der Blasengegend einen Tumor, weich, von Hühnereigrösse, der in der Tiefe gelegen zu sein schien. Derselbe war während der ganzen Woche auf Druck schmerzhaft, doch liessen diese Schmerzen in den letzten zwei Tagen verhältnissmässig nach. Stuhl erfolgte seither nicht; seit dem Morgen war Kothbrechen aufgetreten.

Patientin eine noch leidlich kräftige Frau mit einem sehr entwickelten Fettbauch, klagte bei ihrer Aufnahme über ein Gefühl von Schwäche, über nicht sehr hochgradige Schmerzen im Leibe, über Erbrechen und Stuhlverstopfung. Es besteht kein Fieber. Puls 84. Die Untersuchung ergibt einen nicht aufgetriebenen Leib, der selbst bei stärkerem Druck nur mässig schmerzhaft erscheint. In der rechten unteren Bauchgegend, etwa der Mitte zwischen Sp. ilei ant. sup. und der Blasengegend entsprechend, ist äusserlich eine ganz leichte Auftreibung sichtbar; palpirt man diese Stelle, so fühlt man eine etwa hühnereigrosse, längliche weiche Geschwulst, welche unter den Bauchdecken in gewissem Grade beweglich erscheint, welche sich jedoch nicht gut weiter in die Tiefe verfolgen lässt. Dieselbe bietet in geringem Grade das Gefühl der Fluctuation dar; auf stärkeren Druck ist sie entschieden schmerzhaft, spontan nicht. Die Entleerung des Urins findet in normaler Weise statt.

Da nach dem Befund die vorhandene Geschwulst zunächst nicht mit Sicherheit als Hernie diagnosticirt werden konnte, das ganze Krankheitsbild ebenso gut etwa für eine innere Einklemmung sprach, und die Geschwulst in den Bauchdecken, als zufällig und nicht mit dem Darm in Zusammenhang angenommen werden konnte, so versuchte man zunächst durch Eingiessungen grösserer Wassermengen in das Rectum, nach voran-

gegangener, allerdings negativ ausgefallener Rectaluntersuchung, ferner durch Verabreichen von Abführmitteln eine Aenderung im Zustande der Patientin herbeizuführen. Doch gelang dieses weder auf der einen noch der anderen Weise. Es wurde daher am nächsten Morgen zur Operation geschritten, da man doch schliesslich einen Zusammenhang des Darms mit dem Tumor annehmen musste, zumal dieser bei Druck schmerzhaft geworden war.

Operation am 26. Mai früh unter antiseptischen Cautelen. Eine circa 10—12 Cm. lange Incision über den Tumor und parallel der Linea alba verlaufend, legte diesen nach Durchtrennung der Haut, sehr dicker Fettschicht, der Fascia superficialis und einiger dünner Muskelschichten frei. Hemdenknopfartig ragt der Tumor durch eine Oeffnung der Bauchdecken nach aussen, einen Stiel durch letztere in die Bauchhöhle sendend. Die Geschwulst hatte das Aussehen eines Bruchsackes. Nach weiter stattfindender Durchtrennung einiger Muskellager und dünner Ueberzüge, zeigt sich als Inhalt des Tumors Netz und eine Darmschlinge. Letztere zeigte zwei eingeschnürte Partien, von denen die eine von schwach livider Färbung war, die andere dagegen war bedeutender, das Darmlumen an dieser Stelle höchstens von 1 Cm. Durchmesser, dabei war hier die Färbung eine weisslich-gelbliche. Doch war diese Färbung nur auf die ringartige Einschnürungsstelle beschränkt. Die Wunde war wegen der Fettschicht ein tiefer Trichter. Während der Operation perforirte an dieser Stelle der Darm und es flossen kleine Mengen Koth heraus. Ein Theil des Netzes nebst dem Bruchsack wurde nun excidirt (an dem Bruchsacke befand sich noch ein isolirtes Lipom von 1 Cm. Durchmesser), sodann durch Catgutnähte zuerst das Peritonaeum, dann die Muskelschicht, zuletzt durch Silbersuturen die Haut vereinigt, und zwar so, dass zuletzt ein Loch übrig blieb, durch welches man die Darmschlinge, deren Mesenterium vorher an das Peritonaeum angenäht war, um ein Zurückschlüpfen zu verhindern, nach aussen leitete. Auf solche Weise wurde ein Anus praeternaturalis geschaffen. Ausser den Silbersuturen wurde noch für Entspannung durch Anlegen einer tiefen Plattennaht gesorgt.

Die Wunde wurde mit Protectiv silk, das mit Ung. Vaselin bestrichen war, bedeckt, darüber Salicylwatte in grossen Tafeln gelegt. Es war dies bei der eigenthümlichen Lage der Wunde und bei dem fortwährenden Auslaufen von dünnem Darminhalt, der einzig mögliche und zweckmässige Verband. Die Patientin wurde, so weit es gestattet werden konnte, etwas in die rechte Seitenlage gebracht, um das Hinabfliessen des Kothes in ein nebenstehendes Gefäss zu erleichtern. Etwa alle zwei Stunden wurde eine sorgfältige vorsichtige Reinigung der Wunde vorgenommen.

27. Mai. Am Abend des folgenden Tages wurde die Plattennaht, da die dazwischen gelegene Hautstelle sich etwas bläulich zu verfärben begann, gelöst. Das Allgemeinbefinden war leidlich, Patientin nahm etwas Milch zu sich. Puls 96, etwas schwächer als am Tage vorher.

28. Mai. Der Zustand der Patientin hat sich verschlechtert, sie ist collabirt, der Puls frequenter und schwächer. Leib etwas aufgetrieben, nicht auffallend schmerzhaft. Die Umgebung der Wunde etwas missfarben und schmerzhaft.

Am Abend erfolgte der Exitus letalis unter den Symptomen eines trotz aller Reizmittel stetig zunehmenden Collapses.

Die Section ergab jauchige Infiltration des Unterhautzellgewebes bis etwas über das Darmbein. Im Douglas'schen Raum schmutzig braun gefärbte, nach Fäcalmassen riechende Flüssigkeit. Die eitrig jauchige Infiltration zieht sich von der Incision aus nach unten, die Gewebe zwischen Blase und Symphyse sind jauchig zerfallen. Die Serosa dicht hinter der Wunde zeigt Injection und jauchige Verfärbung. Die Spalte der Serosa hat eine Länge von 55 Mm., eine leicht fetzige Beschaffenheit der Ränder. Die Peritonealhöhle ist in ihren oberen Theilen vollständig frei, das Netz hängt schürzenförmig herab, und ist an seinem unteren Ende adhärent und zwar an der Incisionswunde. Die Dünndarmschlingen sind durch Luft und Flüssigkeitsgehalt dilatirt, in den weiter abwärts gelegenen Theilen durch eitrig-fibrinöse Massen miteinander verklebt.

Das incarcerirt gewesene Stück Darm gehört dem Dünndarm an, das von der incarcerirten Schlinge in die Bauchhöhle zurückkehrende Ende des Dünndarms ist vollständig leer, eng zusammengezogen und bildet auffallenden Gegensatz zu den weiter oben gelegenen stark erweiterten Schlingen. Auch das Colon ist vollständig leer und hat die Dicke etwa eines Zeigefingers. Die Schlinge selber ist in der Wunde beweglich. Das Peritonaeum ist mit zahlreichen kleinen Fetttumoren besetzt.

Bauchbrüche sind im Ganzen selten. Von 91 vorderen Bauchbrüchen kommen 53 mehr oder weniger in die Mittellinie ihrem Sitze nach. Dann trifft man den vorderen Bauchbruch relativ noch am häufigsten in der Regio iliaca über dem Poupart'schen Bande. Andere Stellen, an denen er vorkommt, sind: an der Aussenseite des Rectus, d. h. zwischen Rectus und den übrigen Bauchmuskeln, speciell in dem Dreieck, dessen Basis gebildet wird vom Nabel, der Linea alba und dem Os pubis, dessen Spitze die Sp. ilei ant. sup. ist und zwar dann auch gerade durch die Musculatur der Musc. obliqui durch. Selten fand sich, dass der Bruch die Fasern des Transversus auseinanderschiebend die Fascia transversa und die ganze übrige Bauchwand als Bruchsack vor sich herstülpt.

Dieser zuletzt näher angegebenen Stelle entsprach auch in unserem Falle der Bruch. Nach aussen vom Musculus rectus gelegen sass der mit einem Bruchsack versehene Bruch unter der Musculatur der Musc. obliqui und zwar seitlich oberhalb der Linea semicircularis Douglasii. Der Brucksack selber bestand wohl nur aus dem Peritoneum, da die Hernie auch durch eine Lücke der Fascia transversa durchgetreten war, so dass die Bruchpforte durch die Spalte in der Fascia transversa und eine Muskellücke im Musc. transversus gebildet wurde. So kam es, dass bei der Operation nach Trennung der Haut und Fasc. superficial., sowie einiger kleiner Muskelbündel, welche den Musc. obliqui gehörten, man ohne Weiteres auf den

Bruchsack gelangte, der einen Stiel durch die Muskel- und Fascienlücke in die Bauchhöhle schickte. Die einklemmenden Fasern, welche man, um den Bruch mobil zu machen und zu lösen, zu durchschneiden hatte, waren theils Muskelfasern, dem Transversus gehörend, theils der Fascia transversa angehörende Stränge.

Wie dieser Bruch entstanden sein mag, lässt sich nicht mit Bestimmtheit sagen. Irgend eine Verletzung der Bauchdecken mit Hinterlassung einer mehr oder weniger nachgiebigen Narbe hatte nicht stattgefunden. Zwar waren mehrfache Schwangerschaften vorangegangen, aber letztere geben eher Anlass zu Bauchbrüchen in der Linea alba oder in deren Nähe. Es sind Lücken von fibrösem Gewebe hier, die dann allmählich vergrössert werden, so dass schliesslich der Darm zum Vorschein kommt. Ich möchte lieber für die Entstehung dieses Bruches die Ansicht von Cooper und Linhart als die wahrscheinlichere annehmen, nämlich, dass der Bauchbruch durch eine erweiterte Gefässlücke allmählich hervorgekommen ist. Hierbei würde ein Fettklümpchen bei der allmählichen Entstehung der Hernie dieselbe Rolle spielen, wie nach Roser bei Inguinal- und Cruralbrüchen. Dafür spricht auch in unserem Falle in doppelter Weise der Befund bei der Operation. Denn, wie oben erwähnt wurde, zeigte sich an dem Bruchsacke eine isolirte Fettkugel (kleines Lipom) von circa 1 Cm. Durchmesser, sodann war auch die Art der Einklemmung und der oben beschriebene Sitz und die Beschaffenheit der Bruchpforte für eine derartige Annahme günstig. Ausserdem will ich noch erwähnen, dass bei der Section eine ganze Reihe kleiner Lipome am Peritonaeum constatirt wurde.

Dass die Diagnose „Bruch" in vielen Fällen von Hernia ventralis grosse Schwierigkeit hat und dass selbst bei Einklemmungen die Erscheinungen oft auf die richtige Ursache nicht zurückgeführt wurden, dafür zeugt eine Reihe von Krankengeschichten, in denen diese Brüche für Abscesse und Tumoren angesehen und darnach auch behandelt worden sind. Ich verweise in dieser Hinsicht auf die Arbeiten von Uhde[1]) und die Dissertation des Dr. Makrocki[2]), der speciell auch diesen hier von uns kurz berichteten Fall noch einer ausführlichen Bearbeitung unterworfen hat.

Was nun schliesslich die Operation anbetrifft, so verlief dieselbe in unserem Falle ungünstig, indem jauchig-eitrige Infiltration der Bauchdecken und Peritonitis auftrat. Die Darmschlinge war offenbar

1) Langenbeck's Archiv. XI. S. 285.
2) Strassburger Inauguraldissertation 1879.

nicht durch adhäsive Entzündung rasch in dem Bruchringe fixirt worden. Beim Durchsehen der Literatur fand ich ähnliche Befunde bei denjenigen eingeklemmten und operirten vorderen Bauchbrüchen, bei denen, wie in unserem Falle, der Darm bereits gangränös geworden war, nicht reponirt werden konnte, und behufs Bildung eines künstlichen Afters in der Bauchöffnung fixirt wurde.[1]) Der ungünstige Verlauf nach einer derartigen Operation erklärt sich wohl einfach aus dem Umstande, dass der Sitz des Anus praeternaturalis ein so sehr ungünstiger ist. Denn zunächst kann der Koth nur sehr schwer nach abwärts und nach den Seiten zu abfliessen, da der Anus oben auf dem Bauche sitzt und selbst bei vollständiger Seitenlage der Patienten (die in solchen Fällen nicht immer durchzuführen ist) die Verhältnisse nicht viel günstiger werden, besonders auch wenn, wie in unserem Falle, starke Fettleibigkeit vorhanden ist. Sodann findet eine fortwährende Zerrung durch die Schwere des übrigen Darms statt und zwar in weit höherem Maasse, als beim seitlich gelegenen Anus praeternaturalis.

Es fragt sich daher, ob, in Anbetracht dieser für Bildung eines Anus praeternaturalis ungünstigen Verhältnisse, bei der Operation eines eingeklemmten vorderen Bauchbruches mit bereits gangränöser Darmschlinge nicht die Resection des Darmstückes mit nachfolgender Reposition des Darmes in die Bauchhöhle, wenn die übrigen Verhältnisse es irgendwie gestatten, rathsamer ist.

Um so eher darf man heutzutage einen derartigen Vorschlag machen, als die Gefahr einer derartigen Operation bei einem sorgfältigen antiseptischen Verfahren erheblich verringert ist.

Fall 3. Frau E., 53 Jahre alt, aus Strassburg, am 23. April 1878 eingetreten, 26. April gestorben. — Hernia cruralis sinistra. — Einklemmung vorgetäuscht durch eine aus anderen Gründen entstandene Peritonitis.

Am Morgen des 23. April kam Patientin in die Poliklinik mit der Diagnose: eingeklemmter, linksseitiger Cruralbruch. Draussen waren von einem Arzte bereits Taxisversuche gemacht worden, doch angeblich ohne Erfolg. Bei der Aufnahme der Patientin wurde in der linken Inguinalgegend ein Tumor constatirt. Man fühlte denselben unterhalb des Poupartschen Bandes entsprechend dem Cruralringe, er war höckerig, ziemlich derb, die Haut über der Geschwulst, die man als Hernie erkannte, zeigte an mehreren Stellen bläuliche und gelbliche Verfärbung, offenbar herrührend von den früher gemachten Taxisversuchen. Der Bruch selber war ziemlich schmerzhaft, ob ausser Netz eine Darmschlinge in demselben enthalten war, konnte nicht sicher constatirt werden. Fieber war nicht vorhanden. Puls 80.

1) Vgl. Uhde l. c. Fall 14 und 28.

Patientin gibt an, seit 3 Tagen zu erbrechen, am Tage vor der Aufnahme soll das Erbrochene nach Koth gerochen haben. Den Bruch will sie schon lange gehabt haben, doch erst seit einigen Tagen Schmerzen in demselben verspüren. Im Spital selber trat auch Erbrechen wieder auf, jedoch zeigten die erbrochenen Massen keinen fäculenten Geruch. Der Leib war mässig aufgetrieben und gespannt, bei Berührung und Palpation schmerzhaft.

Nach dem Befunde glaubte man in der That es mit einer eingeklemmten Hernie zu thun zu haben. Es wurden von den Herren Dr. Timme und Schultze vorsichtige Taxisversuche gemacht, wobei dieselben ein gurrendes Geräusch vernahmen, wie von einer in die Bauchhöhle zurückschlüpfenden Darmschlinge, sonst blieb die Geschwulst unverändert. Vorläufig wurde sodann eine Eisblase applicirt.

Im Laufe des Tages nahm die Schmerzhaftigkeit und die Auftreibung des Leibes etwas zu, die Bauchgegend selber war erheblich schmerzhafter. Fieber trat nicht auf. Eine genaue Untersuchung, die ich in Gemeinschaft mit meinen Collegen am Nachmittage vornahm, forderte uns auf die Herniotomie zu machen, da die Verhältnisse entschieden und zwar mehr noch als am Morgen, für Einklemmung sprachen, die bisherigen Repositionsversuche offenbar keinen Erfolg gehabt hatten. Weitere Taxisversuche aber zu machen, schien nicht rathsam, da die Bruchgeschwulst offenbar draussen stark gequetscht und geknetet worden war, ausserdem auch die Einklemmung bereits mehrere Tage bestand und man über die Beschaffenheit der etwa eingeklemmten Schlinge in Zweifel sein konnte.

Es wurde daher sofort zur Herniotomie geschritten. Nach Eröffnung des Bruchsackes zeigte sich der vorliegende Tumor im Wesentlichen aus Netz bestehend. Eine Darmschlinge war nicht vorhanden. Mit Leichtigkeit konnte ich den Finger bis zum Cruralring und durch diesen hindurch in die Bauchhöhle bringen. Nirgends stiess man auf irgend ein Darmstück. Wenn also in der That eine Schlinge vorgelegen hatte und eingeklemmt war, so musste sie sich wieder vollständig zurückgezogen haben. Von einer Einklemmung war Nichts mehr zu finden.

Die Wunde wurde, nachdem das irreponible Netz an Ort und Stelle gelassen war, genäht, in den unteren Winkel ein Drainrohr gesteckt, darüber ein Lister'scher Verband gelegt.

Die peritonitischen Erscheinungen nahmen in den nächsten Tagen zu, die Patientin collabirte, der Leib war sehr aufgetrieben und schmerzhaft, der Exitus letalis erfolgte am dritten Tage nach der Operation.

Die Section (Herr Prof. v. Recklinghausen) ergab im Wesentlichen Folgendes:

Leichte ikterische Färbung der Hautdecken. Bauch stark aufgetrieben. Herniotomie in der linken Cruralgegend. Lappige, derbe Massen darin wahrzunehmen. Der Finger lässt sich bis in den Cruralring vorschieben. In der Bauchhöhle sind die Eingeweide stark aufgebläht. Zwei Liter Flüssigkeit dünnflüssig, intensiv gelb, trüb, eitrig, sind in den hinteren Partien der Bauchhöhle angesammelt. Die Flüssigkeit riecht nicht im Geringsten fäculent. — Im unteren Theile der Bauchhöhle ist das Netz in grosser Ausdehnung adhärent, mit grossen stark gerötheten Fettläppchen versehen, die ganz so beschaffen wie die Läppchen in der Wunde sind. Neben dem Netz passirt der kleine Finger durch den Cruralring. Es steht

kein Theil des Darmkanals in Beziehung zu der Hernie. Nirgends eine specielle Veränderung am Darm, die auf Einklemmung deutet. — Gallenblase etwas nach oben gelagert, bietet keine Perforation. Nirgends findet sich sonst eine Perforation. Im Duodenum ist der Inhalt nicht gallig. Beim Drucke auf die Gallenblase kommt heller Schleim zum Vorschein. Ductus choledochus wenig dilatirt, enthält Galle. Ductus cysticus frei, ungemein weit. Gallenblase selbst difform. — Leber besteht aus mehreren grossen Lappen, stark von einander abgesetzt, ausserdem kleinere Lappen und diese wiederum an der Oberfläche höckerig. Diese Höcker sind zum Theil gebildet durch knorpelharte Verdickung der Leberkapsel. Am Rande des linken Lappens deutliche Granula. Deutliche Syphilome nicht nachweisbar. — Im Introitus vaginae ist eine sternförmige Narbe. Links ragt der Eierstock sehr gross in die Bauchhöhle hinein, ist stark geröthet und bietet an seinem Ende eine zerfliessende rothe Substanz. Es macht den Eindruck, als sei hier eine Cyste geplatzt. Durch die Wand derselben schimmert die Substanz des Eierstocks. — In beiden Lungen starkes Oedem.

Fälle, in denen aus irgend welchen Gründen Peritonitis entstand und zu gleicher Zeit eine Hernie vorhanden war, haben schon oft eine Einklemmung der Hernie annehmen lassen und zur Herniotomie Veranlassung gegeben. In unserem Falle war die Annahme einer eingeklemmten Hernie um so naheliegender, weil durch die auswärts stattgefundenen Taxisversuche die Bruchgeschwulst angeschwollen und schmerzhaft war, und so bei der ersten Untersuchung sich auch zeigte. Ob besagte Geschwulst aber auch vor den Taxisversuchen schmerzhaft war oder sonst irgend welche Aenderungen zeigte, können wir nicht wissen, ist aber nicht unmöglich. Die Operation war wohl ohne Zweifel angezeigt, da bei den vorhandenen, weiter oben geschilderten Symptomen man durchaus berechtigt war, eine eingeklemmte Hernie anzunehmen. Ja selbst bei nicht so ausgesprochenen Symptomen dürfte man in solchen Fällen entschieden die Herniotomie zur Sicherstellung der Diagnose machen, zumal dieser Eingriff bei dem antiseptischen Verfahren nicht als gefährlich anzusehen ist. Auch in unserem Falle hatte die Operation irgend welche nachtheilige Folgen auf den Verlauf der Krankheit nicht gehabt.

Anders verhält es sich mit der eigentlichen Laparotomie. Ich will nicht leugnen, dass man bei solchen etwas zweifelhaften Fällen, wenn nach gemachter Herniotomie die Erscheinungen nicht zurückgehen, daran denken kann, die Laparotomie zu machen und dieses um so eher, wenn man, wie in unserem Falle, sich über die Beschaffenheit des eingeklemmt gewesenen Darmstücks nicht hat Rechenschaft geben können. Doch wird man gut thun, bei solchen Gelegenheiten,

sich an Fälle, wie den unserigen, zu erinnern und nicht zu voreilig handeln.

Fall 4. Müller, Eugen, 19 Jahre alt. Aufnahme 9. Januar 1878. Hernia inguin. congenita sin., Hernia cong. dext. Radicaloperation der irreponiblen linken Hernie.

Am 9. Januar 1878 wurde Patient mit der Diagnose einer Hernia incarcerata auf die chirurgisch-klinische Abtheilung des Bürgerspitales gebracht.

Die Angaben, die Patient bei seiner Aufnahme macht, sind folgende. Seit seiner Kindheit will er an doppelseitiger Leistenhernie gelitten haben. Der rechtsseitige Bruch soll immer leicht zurückgegangen und durch eine passende Pelotte stets gut zurückgehalten sein. Den linksseitigen Bruch konnte dagegen Patient nie vollständig reponiren. Er trug zwar auch hier für gewöhnlich ein Bruchband, aber dasselbe verursachte ihm meist Schmerzen und nur ein Theil des Bruches liess sich durch dasselbe zurückhalten. Auch verursachte ihm die linksseitige Hernie oft Schmerzen, die aber meist schnell schwanden, wenn Stuhlgang eintrat. Im Allgemeinen litt Patient nicht an Stuhlverstopfung.

Die jetzigen Einklemmungserscheinungen begannen zwei Tage vor seiner Aufnahme und zwar empfand Patient in der Nacht, nachdem er am Tage sehr schwere Arbeit verrichtet hatte, äusserst heftige Schmerzen in der linken Bruchgeschwulst. Zu gleicher Zeit trat auch Erbrechen auf. Patient suchte selber durch Druck den Bruch zurückzubringen, da er schon früher bei heftig auftretenden Schmerzen dieses mit Erfolg gethan hatte. Da aber dieses Mal die Taxis nicht gelang, so machte er kalte Umschläge. Als aber die Schmerzen immer ärger, das Erbrechen häufiger wurden, brachte man ihn in das Spital. Stuhlgang war vor drei Tagen zuletzt erfolgt.

Bei der Aufnahme constatirt man in der linken Inguinalgegend einen etwa faustdicken, prallen, äusserst schmerzhaften Tumor, der sich sofort als äussere Leistenhernie zu erkennen gibt. Der Samenstrang selber war aber nicht zu fühlen, sondern der Tumor zog sich allmählich dünner werdend bis in den Leistenkanal hinein und stellte weiter oben einen rundlichen, dicken Strang dar, an dem einzelne Partien nicht zu erkennen waren. Ebenso ist der Hoden nicht mit Deutlichkeit nach oben hin abzugrenzen. Der Leib ist ziemlich gespannt und schmerzhaft bei Druck und Berührung. Fieber nicht vorhanden. Puls 80. Extremitäten nicht besonders kühl.

Der Patient erhielt zunächst ein warmes Bad, nach welchem der Tumor etwas weicher geworden war. Dann versuchte Herr Dr. Fischer die Reduction. Diese führte nach etwa 10 Minuten in Folge von Kneten, Ziehen, seitlichen Abbiegungen und Compression theilweise zum Ziele, d. h. es ging etwa die Hälfte des Tumors zurück. Letzterer war jetzt bedeutend weicher geworden. — Es wurde ein Abführmittel gegeben (Ol. Ricini), das aber sofort erbrochen wird, auch später in der Nacht trat wieder Erbrechen auf.

Am folgenden Morgen (10. Januar) war das Allgemeinbefinden entschieden besser. Stuhlgang war nicht erfolgt, der Bruch ist aber nicht mehr so gespannt, der Unterleib weniger empfindlich. Die nicht reponirten Theile des Bruches lassen wegen ihrer etwas höckrigen Bestandtheile Netz-

theile vermuthen, ausserdem scheint etwas Hydrocelenflüssigkeit vorhanden zu sein. Hoden, noch immer nicht deutlich abgrenzbar, scheint mit dem Bruch verwachsen zu sein. Eine Darmschlinge war wieder vorgefallen, welche aber beim Hinaufdrücken sofort wieder in die Bauchhöhle zurückschlüpft.

Therapie: Eisumschläge, innerlich Calomel und Jalappe.

Es tritt zwar noch zweimal Erbrechen auf, aber nachdem noch spät ein Löffel Ricinusöl gegeben war, erfolgt eine gehörige Stuhlentleerung per anum.

In den nächsten Tagen besserte sich der Zustand bedeutend bei Diät und Verabreichen von nur flüssiger Nahrung, doch blieb die Bruchgeschwulst noch immer etwas schmerzhaft.

Man glaubte nach dem Krankheitsverlauf eine Kotheinklemmung annehmen zu müssen, deren Eintritt wahrscheinlich durch die alten Verwachsungen des Bruchsackes, resp. auch der Schlingen begünstigt sein mochte. Am wahrscheinlichsten war die Annahme einer verwachsenen angeborenen Hernie. Nach den Angaben des Patienten war es nicht unwahrscheinlich, dass bereits früher Kotheinklemmungen geringeren Grades öfters vorgekommen waren.

Am 28. Januar 1878, also etwa drei Wochen nach der Aufnahme des Patienten, wurde demselben gestattet, nach Anlegung eines Suspensoriums, aufzustehen. Doch musste er nach wenigen Stunden wegen heftiger Schmerzen in der linken Bruchgeschwulst sich wieder niederlegen. Patient gab an, diese Schmerzanfälle ganz plötzlich, momentan sogar so heftig zu bekommen, dass er „Krämpfe" bekomme.

Diese Schmerzanfälle, wenn auch nicht mehr ganz so heftig, wiederholten sich in den nächsten Wochen beinah alle Tage einige Male. Dabei war die Schmerzhaftigkeit der Hernie selber bei Druck noch immer ziemlich bedeutend.

Man hoffte daher, durch eine Radicaloperation den Zustand definitiv zu bessern.

Operation 1. März 1878 (Herr Prof. Lücke).

Nach Spaltung der Haut und schichtenweisem Vordringen in die Tiefe, wobei sich eine geringe Menge Hydrocelenflüssigkeit entleerte, zeigte sich in Folge der zahlreichen Verwachsungen ein ganz eigenthümliches Bild, indem fast alle Gewebe derartig verändert, verdickt, zum Theil zerreisslich, ausserdem in der Färbung so gleichartig waren, dass man absolut nicht mehr unterscheiden konnte, was Darm, was Bruchsack war, ob überhaupt letzterer vorhanden war. Diese Verwachsungen waren gerade am Hoden sehr stark und etwa 1 Cm. dick. Beim Loslösen der Theile, welche direct dem Hoden aufsassen, trat ein Riss in die brüchige Substanz ein und man glaubte den Darm geöffnet zu haben. Da aber weder Koth zum Vorschein kam, noch Winde abgingen, so war die Diagnose wieder zweifelhaft. Erst als der Riss mit der Scheere weiter geöffnet wurde, wurde die Darmschleimhaut erkannt. Wie nöthig übrigens diese Eröffnung war, zeigte sich aus dem Umstande, dass der aufgeschnittenen Stelle gegenüber und zwar das Lumen des vorliegenden Darmstücks bedeutend verengend, sich eine polypöse breite Wucherung der Darmschleimhaut zeigte.

Wir mussten bei dem Befunde zu der Annahme neigen, dass in Folge

dieser theilweisen Obstruction der vorgefallenen, durch zahlreiche Verwachsungen fixirten Darmschlinge die Kothbewegung sehr gehindert sein musste, ja, als im weiteren Verlauf der Operation noch immer kein Koth zum Vorschein kam, so machte es den Eindruck, als sei dieses Darmstück vollständig ausgeschaltet und bestehe weiter oben zwischen den beiden Schenkeln der Darmschlinge eine Communication. Mit der elastischen Sonde konnte man nach zwei Richtungen hin eine Strecke weit vordringen. Die bei dem Patienten beobachteten eigenthümlichen Einklemmungserscheinungen (siehe oben) waren dann einfach so zu erklären, dass durch massenhaften resp. sehr harten Koth die weiter oben vermuthete Communicationsöffnung eine Zeit lang verlegt worden war.

Die oben erwähnte polypöse Wucherung der Darmschleimhaut wurde in drei Partien unterbunden und abgetragen. Die Adhärenzen am Hoden (dass man es mit einer Hernia congenita zu thun hatte, war jetzt nicht mehr zweifelhaft) wurden völlig durchtrennt, dann, nach Glättung der Wundränder vermittelst Scheere und Pincette, die Catgutnaht am Dünndarm (denn als solchen hatte man ihn durch weitere Untersuchung erkannt) theilweise gemacht. Die Hautwunde darüber wird nicht ganz geschlossen, so dass ein Anus praeternaturalis entsteht. In die Tunica vagin. des Hodens wird ein Drainrohr eingeführt, darüber ein Salicylwatteverband gelegt.

Abends zeigte sich eine grosse Kothmenge im Verbande. Der Koth kam deutlich aus dem einen Ende der Schlinge. Man durfte nun hoffen, dass nach Wegräumung der den Weg verengenden polypösen Wucherung der Darmschleimhaut der Koth allmählich wieder den Weg durch die vorliegende Darmschlinge nehmen würde, um per anum entleert zu werden. Der Koth selber ist gallig gefärbt dünn.

Der Wundverlauf in den nächsten Tagen war befriedigend. Zwar trat eine ziemliche Schwellung und Infiltration des Scrotums auf, aber allmählich reinigte sich bei guter Eiterung die Wunde und verkleinerte sich sammt der Höhle rasch, der Darm selber fing an sich zurückzuziehen. Fieber war nicht vorhanden. Patient bekam als Nahrung ausschliesslich Bouillon, Eier und etwas Weissbrod.

Etwa 10 Tage nach der Operation bemerkte man, dass der Koth jetzt durch zwei Oeffnungen bei den peristaltischen Bewegungen herauskam. Dicht neben der einen Oeffnung gelangte man leicht in den abführenden Schenkel.

Dieses Ereigniss bestätigte in der That die vorhin geäusserte Ansicht einer weiter oben bestehenden Communication. Jetzt wo der Darm sich mehr zusammen- und zurückzog, war offenbar wieder durch die alte Communicationsöffnung Koth in den abführenden Schenkel getreten und war von da nach aussen aus der Wunde gelangt, zu gleicher Zeit waren aber auch Kothmassen auf dem alten Wege aus dem zuführenden Schenkel ausgetreten. Es gelang jetzt auch vermittelst einer in jede der beiden Oeffnungen eingeführten elastischen Bougie diese Communication nachzuweisen, indem nämlich beide Sonden in der Tiefe zusammenstossen und zwar in dem vom Magen herkommenden Schenkel, dem zuführenden Rohre.

Der weitere Operationsplan war demnach leicht festzustellen. Es galt nun das letzte Hinderniss hinwegzuräumen, d. h. die Brücke zwischen der äusseren Wunde und der vorgefundenen Communication zu durchtrennen.

Es wurde daher an den Darmsporn jetzt die Dupuytren'sche Klammer angelegt (5. Mai). Im Laufe von 4 Wochen war der Zweck vollständig erreicht, der Sporn war verschwunden, es bestand nur noch eine Darmfistel. Am 10. Juni stand Patient zum ersten Male mit einer Bruchbandpelotte versehen, auf, nachdem bereits vor 8 Tagen zum ersten Male Stuhlgang per anum wieder erfolgt war.

Anfang Juni war der Zustand sehr befriedigend, da die Fistel nach wiederholten Aetzungen sehr klein geworden war, der Koth meist per anum sich entleerte, nur noch sehr wenig aus der Fistel floss. — In den nächsten 6 Monaten änderte sich der Zustand nur noch wenig. Patient versah Wärterdienste auf der Abtheilung.

Am 6. Januar 1879 wurde der Versuch gemacht mittelst granulirenden Hautlappens die Fistel ganz zu schliessen. Zu dem Zwecke wurde in den Bauchdecken ein Lappen präparirt, dessen Stiel etwas oberhalb der betreffenden Fistel sich befand und der mit seiner Hauptmasse nach innen lag, etwa 4 Cm. lang und 3 Cm. breit war. Die der Linea alba zugekehrte Basis des Lappens wurde in den nächsten 14 Tagen vermittelst Silberdrahtes abgeschnürt, und am 17. Januar konnte der auf seiner unteren Fläche schon granulirende Lappen nach Anfrischung seiner Ränder, sowie nach Anfrischung der Fistelränder, übergepflanzt, und, die Fistel bedeckend, in seiner neuen Lage durch Silbernähte fixirt werden. Der Lappen heilte bis an einer kleinen Stelle an der Innenseite vollständig an. Hier aber blieb eine spaltförmige Fistelöffnung bestehen, aus der geringe Mengen, einige Tropfen (kein Koth) aussickerte. In der Tiefe der noch übrig gebliebenen Fistel zeigt sich noch eine Spur vorliegender Darmschleimhaut. Die kleine Oeffnung wurde mit Salpetersäure geätzt, Sandsäcke zur Compression auf die Fistelgegend gelegt. Anfang März war der Zustand so befriedigend, dass, wenn Patient sein mit breiter Pelotte versehenes Bruchband anlegte, so gut wie Nichts mehr aus der Fistel ausfloss.

Anfang Mai wurden die Ränder der Fistel von Neuem angefrischt, die angefrischten Theile einander zugekehrt und durch Nähte gegeneinander fixirt. Nur am unteren Wundwinkel wurde eine kleine Oeffnung gelassen. Etwa 3 Cm. medianwärts wurde ein Entspannungsschnitt in den Bauchdecken gemacht. Der Erfolg dieser Operation war nicht bedeutend. Es blieb eine schmale, nunmehr ziemlich bis an den Hautrand mit Schleimhaut ausgekleidete Fistel zurück, die, wenn sie auch augenblicklich den Patienten, der mit einem Bruchbande und etwas darunter gelegter entfetteter Watte umhergeht, wenig genirt, doch wohl noch einmal zu einem kleinen operativen Eingriff Veranlassung geben wird. Ob man zu einer neuen Lappenbildung oder zu einem anderen Operationsverfahren seine Zuflucht nehmen wird, lässt sich augenblicklich noch nicht sagen, da man erst die vollständige Vernarbung und Narbenschrumpfung abwarten muss.

Fall 5. Rohr, Barbara, 54 Jahre alt. Aufnahme 24. August, gestorben 28. August 1878. Hernia cruralis incarcerata. Herniotomie. Postea resectio part. incarcerat.

Am 24. August kam die Patientin R. mit eingeklemmter Cruralhernie in die chirurgische Klinik. Da bereits auswärts eine Reihe vergeblicher Taxisversuche gemacht worden waren, so schritt man gleich zur Herniotomie (Herr Dr. Fischer).

Die vorliegende Schlinge zeigte eine dunkelblauviolette tiefe Verfärbung mit scharfer Grenze. Man wagte daher nicht sie zu reponiren, sondern liess sie in der Wunde liegen, nachdem der neben der Schlinge im Bruchsack befindliche Netztheil nebst Bruchsack an einen Catgutfaden geschlungen und letzterer nach aussen geleitet worden war. Durch Zug an der Catgutschlinge konnte der Darm selber leicht vorgezogen werden.

Der Zustand der Patientin besserte sich in den beiden nachfolgenden Tagen nur wenig. Zwar liess das Erbrechen nach, es erfolgte aber kein Stuhlgang und der Leib war entschieden mehr aufgetrieben und wurde schmerzhafter. Pat. fühlte sich sehr schwach und klagte über Schmerzen.

Es wurde der Verband entfernt und der Versuch gemacht an der Catgutschlinge den Darm behufs näherer Besichtigung hervorzuziehen, was indessen nicht gelingt. Nun wird der Schnitt wiederum geöffnet und die Bauchmusculatur unter Leitung des Fingers in 1 Cm. Länge noch gespalten. Nachdem eine sich vordrängende Schlinge mit dem Finger zurückgehalten worden ist, gelingt es jetzt den nekrotischen, jetzt ganz weissgrau gefärbten Darm in der Tiefe zu erkennen, hervorzuholen und zu untersuchen. Die nekrotische Partie war gänzlich abgestorben, die in der Nähe der gangränösen Schlinge befindlichen Theile zeigten entzündliche Röthung und leichten Belag. Herr Prof. Lücke schritt unter diesen Verhältnissen zur Resection des nekrotischen Darmes, in der Hoffnung, dass nach Entfernung des betreffenden gangränösen Stückes die beginnende, anscheinend noch nicht weit ausgebreitete Entzündung sich wieder verlieren würde.

Nachdem die gangränöse Schlinge möglichst weit aus der Wunde hervorgeholt und durch die Assistenten oberhalb und unterhalb der Darm gut zusammengedrückt und fixirt worden war, wird ein Darmstück in einer Länge von etwa 6 Cm. excidirt und die beiden Enden des Darms zum Zwecke der Invagination noch eine Strecke weit (circa 1½ Cm.) vom Mesenterium abgelöst. Die geringe Blutung wurde zunächst sorgfältig gestillt.

Es handelte sich nun darum das ab- und zuführende Darmende richtig zu erkennen. Da die beiden, vorläufig noch geschlossen gehaltenen Enden des Darmes ganz gleiches Volumen zeigten, man also nicht aus etwa vorhandener Ausdehnung durch Kothmassen (Kothstauung) das zuführende Ende erkennen konnte, so blieb Nichts anderes übrig, als die beiden Enden vorsichtig zu öffnen und auf etwaigen Kothausfluss aus dem einen oder anderen Rohre zu achten. Nachdem also der Verschluss der Enden aufgehoben worden war, floss aus dem einen Rohre ein continuirlicher Strahl dünnflüssigen Kothes langsam aus. Es entleerten sich auf solche Weise etwa drei Eiterbecken dünnflüssiger Fäces. Man nahm an, dass dieses das zuführende Stück sein müsse, mithin dasselbe in das andere hinein zu invaginiren sei. Nach sorgfältiger Reinigung und Abspülung der Theile schritt man zur Invagination und zur Darmnaht. Hierbei wurde die Ramdohr'sche Methode und Naht etwas modificirt, indem der Faden nicht einfach durch die Wand des zuführenden Darmstückes, sondern parallel mit dem Rande jedesmal durchgeführt wurde. Man hoffte dadurch ein breiteres Anlegen der serösen Flächen zu ermöglichen, wenn auch der äussere Ring des Darmendes dabei keine Fixation hatte. Nachdem dann noch Peritonealnähte angelegt worden waren, wurde der Darm reponirt, die Wunde selber wegen der Anzeichen beginnender Entzündung nicht genäht, sondern

nach gehöriger Desinfection und Toilette mit einem Lister'schen Verbande bedeckt.

Wenngleich Patientin kurze Zeit nach der Operation sich etwas zu erholen schien, der Leib dabei entschieden viel weicher war, trat am Nachmittage ein neuer Collaps ein und Abends 7 Uhr erfolgte der Exitus letalis.

Die Section ergab ausser Peritonitis, welche, wie erwähnt, bei der zweiten Operation schon im Beginn war, und als Todesursache aufgefasst werden musste, noch folgenden eigenthümlichen Befund.

Ein Theil der Dünndarmschlingen ist sehr stark aufgebläht und (wie überhaupt die Därme) geröthet, mit frischen fibrinösen Auflagerungen bedeckt. Die stark aufgetriebenen Schlingen setzen sich fort bis zu dem deutlich durch die Nähte u. s. w. erkennbaren invaginirten Darmtheil. Unterhalb der Invagination sind die Darmtheile collabirt. Es zeigt sich nun ferner beim Aufschneiden des Darms, dass das Lumen desselben an der Stelle der Invagination stark verengt ist, so dass kaum die Kuppe des kleinen Fingers durchgeführt werden kann. Die Verengerung ist durch eine ventilartige Einrichtung hergestellt und diese ist so zu Stande gekommen, dass das nach der Valvula Bauhini gerichtete Darmstück in das obere hineinragt.

Trotzdem man also bei der Operation auf jede Weise durch sorgfältige Prüfung über das zu- und abführende Ende des Darmes Gewissheit sich hatte verschaffen wollen, hatte man doch schliesslich das abführende Ende in das zuführende invaginirt. Weder das möglichst weite Hervorziehen des Darmes aus der Wunde, noch die genaueste Inspection, noch das Austreten von Koth hatten uns irgendwie sichere Anhaltspunkte gegeben. Was speciell den letzteren Umstand anbetrifft, das Ausfliessen des Kothes aus dem einen Darmende, so lässt sich hierfür vielleicht nur die eine Erklärung geben, dass in Folge der Herniotomie das incarcerirte Darmstück wieder durchgängig wurde und in Folge dessen Darminhalt die betreffende Stelle passirte, so dass das zuführende Ende eine Strecke weit vielleicht leer wurde. Als nun durch die peritonitische Reizung und Entzündung Darmlähmung mehr oder weniger eintrat, wurden die Kothmassen nicht weiter befördert, und flossen nun nach Resection des nekrotischen Darmstückes aus den gelähmten Darmtheilen, dieses Mal dem abführende Ende, aus.

Durch die weiter oben näher beschriebene, und in unserem Falle zur Anwendung gekommene Modification der Ramdohr'schen Naht kam noch ein eigenthümlicher, ventilartiger Verschluss des Darmlumens zu Stande, indem der äusserste Ring des invaginirten Darmstückes, da derselbe durch die Naht nicht mit befestigt war im Darmrohr, durch die andrängenden Massen nach innen umgestülpt wurde.

II. Knochencyste des Oberarms ohne nachweisbare Ursache. Operation, Heilung.

Anfang October wurde der Poliklinik ein 12jähriges Mädchen zugeführt, das angeblich eine Fractur des linken Oberarms früher erlitten haben sollte, seither über Schmerzen im Arme und theilweise Gebrauchsunfähigkeit klagte. Bei der Untersuchung der blühend und gesund aussehenden Patientin zeigt sich zunächst die Musculatur des linken Armes schwächer entwickelt als am rechten Arme, trotzdem erscheint der linke Oberarm nicht dünner oder magerer, da eine gleichmässige, nicht bedeutende, cylindrische Verdickung (oder Auftreibung), offenbar mehr dem oberen Drittel des Knochens gehörend, bemerkbar ist. Bewegungen im Schulter- und Ellbogengelenk normal. Der Umfang des linken Oberarms ergibt keine wesentliche Differenz, Verkürzung oder Verlängerung des Oberarms gleichfalls nicht nachweisbar. Irgendwelche Aenderungen an der oberen oder unteren Epiphyse sind nicht zu finden, dagegen zeigt sich die schon erwähnte Auftreibung als entsprechend der Diaphyse, besonders dem oberen Drittel desselben, doch durchaus nicht sehr hochgradig. Bei Prüfung der Festigkeit des Knochens zeigt sich eine leichte Beweglichkeit, verbunden mit Crepitation, besonders mit einem eigenthümlichen Pergamentknittern. Auch äussert die Patientin dabei Schmerzen. — Anzeichen von Rachitis oder anderen Knochenkrankheiten nicht vorhanden.

Da die Mutter der Patientin mit Bestimmtheit angab, dass vor etwa 5—6 Jahren nach einem Falle eine Fractur (Luxation?) vom Arzte constatirt worden, die dann von demselben eingerichtet sei, seither aber Schmerzen bestanden hätten und der Arm sehr viel schwächer geblieben sei, so glaubten wir nach diesen Angaben und nach dem localen Befunde es mit einer schlecht geheilten Fractur resp. Pseudarthrosenbildung, deren Sitz wir mehr nach der Mitte der Diaphyse zu legen geneigt waren, zu thun zu haben.

Da die Mutter der Kranken mit einer ihr vorgeschlagenen Operation einverstanden war, so wurde dieselbe bereits in den nächsten Tagen von mir vorgenommen (Herr Prof. Lücke war von Strassburg abwesend).

An der Aussenseite, entsprechend dem Ansatze des Musc. triceps und ungefähr beginnend an der unteren Grenze des Musc. deltoid. wird ein Schnitt von circa 6 Cm. Länge durch Haut und Muskel bis auf den Knochen geführt. Beim Auseinanderhalten der Wundränder erblickt man eine dunkel bläuliche knöcherne Geschwulst, die unschwer als Knochencyste zu erkennen ist. In der That zeigte sich auch nach Verlängerung des Schnitts und weiterer Freilegung eine die ganze Humerusdiaphyse einnehmende Knochencyste. In der Mitte derselben verlief von innen oben nach aussen unten eine zackige, nur wenig klaffende Bruchlinie. Die Wandung der besagten Cyste war papierdünn, und mit Leichtigkeit konnte mit einer Scheere eine Oeffnung in derselben geschnitten werden. Sofort floss aus derselben ein seröser, schwach blutig gefärbter Inhalt, der behufs weiterer Untersuchung aufgefangen wurde. Ich resecirte nun die ganze vordere Wand der Cyste, und da dieselbe inwendig vollständig glatt war und mit einer Membran ausgekleidet sich zeigte, so wurde nachträglich die ganze Höhle mit einem scharfen Löffel ausgekratzt, dann mit Mousselinstreifen tamponirt und nach theilweiser Vernähung der äusseren Weich-

theilwunde (doch nur so weit, dass ein weiter Eingang zur Höhle blieb), wurde ein typischer Lister'scher Verband angelegt.

Die Untersuchung der Flüssigkeit ergab nichts Wesentliches. Es handelte sich um eine einfache seröse Flüssigkeit, in der ausser einigen Blutkörperchen weiter keine Formelemente nachzuweisen waren.

Wir hatten es mithin mit einer die Diaphyse des Humerus einnehmenden Knochencyste vorläufig unbekannten Ursprungs zu thun. Die bei der Untersuchung der Patientin vorgefundene abnorme, wenn auch nicht sehr ausgedehnte Beweglichkeit, daneben die eigenthümliche Crepitation und das Pergamentknittern waren uns jetzt nach dem Befunde bei der Operation sehr erklärlich. Bei der sehr dünnen knöchernen Wandung der Cyste wäre sicherlich die Wand bei der Untersuchung auf abnorme Beweglichkeit eingedrückt worden, wenn man nicht bei der angeblichen Schmerzhaftigkeit etwas schonend vorgegangen wäre, und da sofort genügende Symptome sich zeigten, von weiteren Versuchen abgestanden.

Die Heilung ging in sehr befriedigender Weise vor sich. Die Cyste fiel mehr und mehr zusammen, indem sie sich zu gleicher Zeit mit Granulationen füllte. Diese verknöcherten, später unter Zuhülfenahme von Reizmitteln (Einspritzungen von Jod u. s. f.), ganz nach Wunsch und nach Wochen konnte Patientin geheilt nach Hause entlassen werden, da vollständige Consolidation eingetreten war. Patientin konnte ihren Arm ganz so wie den gesunden gebrauchen.

Eine genaue Messung der beiden entsprechenden Extremitätenabschnitte bei der Entlassung der Patientin ergibt: links Länge 23, rechts 22½ Cm. Umfang an der Operationsstelle links 19 Cm., die entsprechende Stelle des rechten Oberarms ergibt bei der Messung des Umfangs 18 Cm.

Eine irgendwie genügende Erklärung der Entstehung dieser Cyste ist wohl kaum zu geben. Cystengeschwülste kommen im Knochen selten vor, abgesehen von solchen Fällen, wo Erweichungscysten in Knochengeschwülsten entstehen. Am häufigsten, wie bekannt, finden sich Cysten in den Kiefern, namentlich in den Alveolarfortsätzen des Oberkiefers, sie entwickeln sich häufig an den Wurzeln eines Zahnes. Zwar finden wir bei den alten Chirurgen und Anatomen eine ganze Reihe von Knochencysten beschrieben und erwähnt, aber hier sind Bildungen der allerverschiedensten Bedeutung zusammengeworfen, indem z. B. auch Knochencysten mit festem Inhalte beschrieben werden.

Es lag nahe in unserem Falle zunächst an eine Erweichungscyste zu denken. Die cystische Erweichung wird in Enchondromen oft gesehen und kann bekanntlich so hochgradig werden, zur Bildung so grosser Hohlräume führen, dass man manchmal den eigentlichen Grundcharakter des Tumors zu erkennen Mühe hat. Am wahrscheinlichsten war es dann eine cystische Erweichung eines centralen Enchondroms des Knochens anzunehmen. Denn diese centralen Enchondrome kommen bekanntlich gerade in der Wachs-

thumsperiode vor, sitzen oft in den langen Knochen der Extremitäten und haben meist eine vollständige oder partielle Knochenschale. Letztere wird wahrscheinlich vom Periost des erkrankten Knochens gebildet, und stellt meistens eine dünne Knochenlage vor.

Aber gegen diese Annahme sprach in unserem Falle zunächst der Inhalt der betreffenden Cyste und der negative Befund bei der mikroskopischen Untersuchung der Flüssigkeit. Es war, wie erwähnt, eine einfache seröse, durchsichtige Flüssigkeit, deren geringer Blutgehalt, der ihr eine etwas röthliche Färbung gab, zu erklären war aus einem frischen Bluterguss, verursacht durch ein vor wenigen Tagen auf die kranke Extremität einwirkendes Trauma, ein Trauma, das auch den Riss in der Wand der Cyste mit verursacht haben mag.

Ausserdem hat auch Herr Prof. v. Recklinghausen, dem wir die excidirten Stücke aus der vorderen Cystenwand zur Untersuchung übergaben, sich entschieden gegen Annahme einer Erweichungscyste in diesem Falle nach gemachter mikroskopischer Untersuchung erklärt.

An Echinococcus der Knochen ist selbstverständlich nicht zu denken.

Es bleibt daher nichts Anderes übrig, so unbefriedigend eine derartige Annahme auch sein mag, als unseren Fall unter jene seltene Form von allgemeiner cystischer Entartung ganzer Knochen zu reihen, die zuweilen das ganze Skelet befällt und zu hohen Graden von Knochenbrüchigkeit führen kann und von der Lücke meint[1]), dass es nicht hinreichend klar sei, wie dieser Vorgang zu Stande komme. „Doch muss hier gewiss an Erweiterung vorhandener Räume eher gedacht werden, seien dies Markräume oder Lymphgefässe, als an eine eigentliche Neubildung.“ Wie weit die angeblich vor Jahren erfolgte Verletzung des Gliedes (Fractur?) zur Entstehung der Cyste beigetragen hat, lässt sich ebenso wenig entscheiden, möglich, dass besagtes Trauma durchaus nicht in Zusammenhang mit der Entstehung der Cyste steht.

Derartige Knochencysten, besonders multipel an verschiedenen Stellen des Skelets, finden sich an Präparaten der pathologisch-anatomischen Sammlung zu Würzburg und Giessen zum Beispiel. Ob aber solche Cysten je Gelegenheit zu operativen Eingriffen gegeben haben, habe ich, soweit mir die Literatur zu Gebote stand, nicht nachweisen können.

1) Geschwülste (Handbuch von Pitha-Billroth) S. 122.

(Fortsetzung folgt.)

X.

Leichenexperimente über die Zerreissungen der Bänder im Ellbogengelenk.

Vorgenommen von

Dr. Joh. Hönigschmied
in Innsbruck.

Als Fortsetzung meiner Leichenexperimente über Zerreissungen der Bänder der grossen Extremitätengelenke (s. diese Zeitschrift. Bd. VIII. 1877 und Bd. X. 1878) theile ich hier die Resultate von 114 Versuchen mit, welche ich am Ellbogengelenk unternommen habe.

Die in praktischer Beziehung weniger in Frage kommende und auch aus anatomischen Ueberlegungen weniger wichtig erscheinende Wirkungsweise der Ueberbeugung habe ich nur in 6 Versuchen studirt. Wichtiger erschien es, den näheren Vorgang bei gewaltsamer Ueberstreckung zu beobachten, und der Lösung dieser Frage widmete ich 24 Versuche, deren Resultate allerdings zum grossen Theile schon in den Arbeiten anderer Untersucher vorhanden sind, die hierdurch eine neuere und in mannigfachem Detail genauere Bestätigung erfahren. Noch mehr geboten schien es, Versuche über die Wirkung der anderen gewaltsamen Bewegungen, der übertriebenen Pronation und Supination, dann der Ab- und Adduction anzustellen, weil darüber nur vereinzelte, meist nur nebenher gewonnene Resultate vorliegen. Ich habe daher über jede dieser vier violenten Bewegungsformen je 21 Versuche gewidmet, deren Resultate so gut übereinstimmen, dass die Frage hiermit als erledigt angesehen werden kann.

Wirkung durch gewaltsame Volarhyperflexion.

Die Beuge- und Streckbewegung der Vorderarmknochen, welche in einem Umfang von ungefähr 150° ausführbar ist[1]), erfolgt nach

1) Hueter, Klinik der Gelenkkrankheiten. 1877. S. 506.

Henle[1]) in einer nahezu sagittalen Ebene um die Axe des Processus cubitalis humeri; da diese Axe mit dem medialen Ende etwas tiefer steht, als mit dem lateralen, so weicht die Längenaxe des Vorderarms bei der Beugung unter einem spitzen Winkel medianwärts, bei der Streckung unter einem sehr stumpfen Winkel lateralwärts von der Längenaxe des Oberarms ab.

Wenn man ein Ellbogengelenk präparirt, die vordere und hintere Kapselwand vollständig entfernt und nur die beiden Seitenbänder belässt, so hat — wie schon Hyrtl[2]) erwähnt — die Festigkeit des Gelenks in keiner Weise gelitten. Beugt man den Vorderarm, so sieht man, sobald die physiologische Grenze dieser Bewegung durch das Anstemmen des Proc. coronoideus ulnae in der Fovea supratrochlearis anterior und des Capitulum radii in einer ähnlichen Grube des Oberarmbeins[3]) erreicht ist, dass die beiden Seitenbänder durch die Spannung ihrer hinteren Ränder der weiteren Beugung Widerstand entgegensetzen. Wird aber die Bewegung gewaltsam weiter ausgeführt, so tritt eine neue Drehung ein, welche aber nicht mehr durch die Axe des Gelenks, sondern durch den in der Fovea supratrochlearis sich anstemmenden Kronenfortsatz geht; das Olekranon hebelt sich ab, die Cavitas sigmoidea major ulnae entfernt sich ein wenig von der Trochlea und das Gelenk klafft etwa 5 Mm. weit nach hinten.

In vier Versuchen, welche ich an so beschaffenen Extremitäten vornahm, waren die hinteren Ränder der Seitenbänder auf das Höchste gespannt und in einem Falle die hinteren Bündel des Ligamentum laterale internum etwas eingerissen. In zwei Versuchen, wo auch die Kapsel belassen wurde, war die hintere Kapselwand entsprechend den scharfen Rändern der Trochlea durchtrennt.

Bonnet[4]) erwähnt ganz kurz, dass er durch Ueberbeugung des Vorderarms keinen Fehler im Ellbogengelenk eintreten sah. In der That gelingt es an intacten Extremitäten nur äusserst selten durch diese Bewegung eine Läsion des Bandapparates herbeizuführen, weil, wie Hueter hervorhebt, bald nach dem Eintritt der knöchernen Hemmung sich eine neue Hemmung durch den Contact der Beugeflächen des Vorder- und Oberarmes geltend macht.

In einem Versuche — an der Leiche eines alten Individuums — wo ich die Ueberbeugung zu erzwingen suchte, indem ich nahe dem

1) Bänderlehre. 2. Auflage. S. 76.
2) Anatomie. 10. Auflage. S. 332.
3) Henke, Anatomie und Mechanik der Gelenke. 1863. S. 147.
4) Gelenkkrankheiten. Uebersetzt von Krupp. 1847. S. 802.

Carpus auf die Dorsalseite des gebeugten Vorderarms mit einem schweren Hammer schlug, war das untere Ende des Humerus entsprechend der Verbindungslinie beider Condylen quer abgebrochen.

Wie bekannt kann, wenn bei spitzwinklig gebeugtem Ellbogengelenk eine starke Gewalt in der Längenaxe des Vorderarmes auf das Olekranon einwirkt, wie es z. B. beim Fall geschieht, Luxation der beiden Vorderarmknochen nach vorn eintreten. Gleichwie Streubel, suchte ich diesen Mechanismus nachzuahmen, indem ich bei maximal gebeugtem Vorderarm mit einem Schlägel auf das Olekranon schlug, doch sah ich dadurch gleichfalls nichts anderes, als Fractur oder Zertrümmerung des Olekranon erfolgen.

Die Verletzungen, welche durch gewaltsame Volarhyperflexion im Ellbogengelenk auftreten, bestehen demnach in Dehnungen, Zerrungen und partiellen Rupturen des Bandapparates auf der Dorsalseite; also in Distorsion. Ausnahmsweise wenn die Cohäsion der Ligamente grösser ist als jene der Knochen, kann in Folge dieser Bewegung Fractur am unteren Humerusende auftreten.

Wirkung durch gewaltsame Dorsalhyperflexion.

Auf dieselbe Weise, wie die Experimentatoren vorgehen, um an der Leiche die Luxation des Vorderarms nach rückwärts zu erzeugen, habe ich in meinen Versuchen die Dorsalhyperflexion im Ellbogengelenk hervorgerufen, indem ich den frei über den Tischrand vorragenden, in Supinationsstellung befindlichen Vorderarm in sagittaler Richtung so weit nach rückwärts beugte, bis er mit dem Oberarm einen nach hinten offenen rechten Winkel bildete.

Untersucht man in dieser Stellung das Gelenk, so findet man in der Ellbogenbeuge das vorspringende Cubitalende des Humerus und unter demselben eine Vertiefung, welche durch das Zurückweichen des oberen Endes der Vorderarmknochen gebildet wird. Beugt man hierauf den Vorderarm, so verschwindet die Deformität und die Gelenkenden kehren in ihre früheren räumlichen Beziehungen zurück; nur ist das Ellbogengelenk je nach dem Grade der stattgefundenen Bänderzerreissung mehr oder weniger abnorm beweglich.

Eine Luxation des Vorderarms nach rückwärts tritt nur dann ein, wenn man wie Fisch[1]) angibt, nachdem in Folge der überstreckenden Gewalt durch Bänderzerreissung eine Lösung der Gelenkenden erfolgt ist, in der Richtung der Vorderarmaxe einen Rück-

1) Zeitschrift für rat. Medicin von Henle und Pfeuffer. Neue Folge. V. Bd. 1854. S. 235.

stoss ausübt. Nachdem der Mechanismus dieser Luxation durch Roser[1]) und Streubel[2]) allgemein bekannt ist, so unterlasse ich es, selbst darauf einzugehen.

Die Wirkung der überstreckenden Gewalt auf den Bandapparat ist dieselbe, ob man die Experimente an intacten Extremitäten oder an solchen mit vorher präparirtem Gelenke vornimmt.

In 22 Versuchen war stets die vordere Kapselwand gerissen und zwar 19 mal von ihrer unteren Insertion am Proc. coronoideus ulnae und dem Ringband, und nur 3 mal vom Humerus. Zuweilen kommt es vor, dass ein am Kronenfortsatz sich inserirendes Verstärkungsbündel der vorderen Kapselwand ein Stückchen Knochensubstanz mit fortnimmt.

Von den Seitenbändern war 15 mal nur das Ligament. laterale internum getrennt; 5 mal waren beide Seitenbänder und nur 2 mal, wo das innere Seitenband erhalten blieb, war das äussere allein gerissen.

Die Trennung des inneren Seitenbandes war 13 mal vollständig; 6 mal war es von seiner Oberarminsertion, 7 mal vom Proc. coronoideus ulnae losgetrennt. In einem dieser Fälle blieb zwar das Band selbst intact, dagegen hatte es den medialen Rand des Kronenfortsatzes abgerissen. Siebenmal war die Zerreissung unvollständig, doch war das Band mindestens bis zur Hälfte von vorn nach hinten durchtrennt.

Das äussere Seitenband war 5 mal blos partiell zerrissen, indem immer noch ein grösserer Theil desselben erhalben blieb; nur 3 mal war es vollständig — 1 mal vom Humerus, 2 mal oberhalb seiner Einpflanzungsstelle in das Ringband — abgetrennt. *Das Ringband selbst war immer unversehrt.*

In jenen Fällen wo ich, um eine Luxation zu erzeugen, den Vorderarm nach rückwärts drückte, hatte die hintere Kapselwand entsprechend dem Capitulum radii, lateralwärts vom Olekranon, eine knopflochartige Oeffnung, in welcher das Radiusköpfchen steckte.

Durch Ueberstreckung im Ellbogengelenk reisst also ausser der vorderen Kapselwand in den meisten Fällen das mediale Seitenband, seltener das laterale. Welches von den beiden Bändern beim Versuch zerrissen ist, erkennt man leicht, wenn man den Vorderarm seitlich zu bewegen sucht; ist das mediale Seitenband zerrissen, so

1) Experimente über den Mechanismus der Vorderarmluxation. Archiv für phys. Heilkunde. 1844. S. 185.

2) Ueber die sämmtlichen im Ellbogengelenk vorkommenden Luxationen. Prag. Vierteljahrschrift. 7. Jahrg. 1850. I. Bd. S. 1.

kann man den Vorderarm abduciren, so dass er mit dem Oberarm einen nach aussen offenen Winkel bildet; ist auch das laterale Band durchtrennt, so kann man — wie Pitha[1]) erwähnt — den Vorderarm im Ellbogengelenk nach beiden Seiten bewegen.

Die Resultate meiner Versuche stimmen auch vollkommen mit den Beobachtungen von Paul[2]), Henke[3]) und Bardeleben[4]) überein, welche erwähnen, dass bei der Luxation des Vorderarms nach hinten das laterale Seitenband gar nicht zu zerreissen braucht, weil die überstreckende Gewalt zunächst auf das Ligamentum laterale internum einwirkt. Chassaignac fand durch Ueberstreckung constant das innere Seitenband zerrissen; das äussere war immer unversehrt. Ganz unbegreiflich ist es mir daher, wenn Streubel in seinem Referate über die Arbeit Chassaignac's[5]) behauptet, dass es ihm selbst in seinen zahlreichen Leichenexperimenten niemals gelungen sei, das innere Seitenband zum Zerreissen zu bringen.

Dass eine Ueberstreckung im Ellbogengelenk ohne Verletzung der Seitenbänder unmöglich ist, ergibt schon die anatomische Betrachtung des Bandapparates. Wenn man nämlich die vordere und hintere Kapselwand abträgt und den Vorderarm streckt, so sieht man, dass bald nach dem Perfectwerden der knöchernen Hemmung durch das Anstossen des Olekranon in der Fovea supratrochlearis posterior die beiden Seitenbänder durch die Spannung ihrer vorderen Ränder der weiteren Streckung Widerstand entgegensetzen. Ja, selbst wenn man das Olekranon an seiner Basis absägt, ist eine wesentliche Ueberstreckung ohne Verletzung der Seitenbänder nicht ausführbar. Wie Hermann Meyer[6]) gezeigt hat, ist es namentlich das innere Seitenband, welchem durch die eigenthümliche Anordnung seines Ursprungs und seiner Insertion die Bedeutung eines Hemmungsbandes zukommt.

Obwohl ich den äusserst sorgfältigen Untersuchungen von Streubel über die pathologische Anatomie der hinteren Vorderarmluxation nichts Neues hinzuzufügen weiss, so möge es mir doch gestattet sein, die Stellung der Gelenktheile in Kürze zu erwähnen, wie ich sie in meinen Versuchen über diese Luxation beobachtet habe. In einer Anzahl von Fällen fand ich übereinstimmend mit

1) Krankheiten der Extremitäten. 1868. S. 70.

2) Die chirurgischen Krankheiten des Bewegungsapparates. 1861. S. 311.

3) l. c. S. 159.

4) Chirurgie. 1874. 2. Bd. S. 742.

5) Isolirte Luxation der Ulna im Ellbogengelenk nach hinten und aussen. Schmidt's Jahrb. 1854. VI. Bd. S. 345.

6) Statik und Mechanik des menschlichen Knochengerüstes. 1873. S. 152.

den Angaben der meisten Autoren den Processus coronoideus ulnae in der Fovea supratrochlearis posterior und das Capitulum radii an der hinteren Seite des Humerus oberhalb der Eminentia capitata. Aber fast ebenso oft war die Stellung der Ulna so, wie sie nach Petit, Malgaigne[1]) und Streubel der „incompleten Vorderarmluxation nach hinten" zukommt. Der Kronenfortsatz der Ulna hatte nämlich seinen Standort am hinteren, unteren Umfang der Rolle, und es war mir selbst nach Blosslegung des Gelenks nicht möglich, denselben bis in die Fossa olecrani, ohne weitere Verletzung des Bandapparates emporzuschieben.

Die Resultate, welche Bonnet durch Ueberstreckung des Vorderarms erhielt, waren verschieden je nach dem Alter und der Constitution der Individuen, deren Leichen er für seine Versuche benutzt hatte; im Wesentlichen jedoch stimmen dieselben mit meinen Beobachtungen überein.

Bei Erwachsenen waren die Seitenbänder von ihrer Insertion am Humerus abgetrennt. Zuweilen war die Spitze des Processus coronoideus abgebrochen, das Olekranon war an seinem oberen Theile zermalmt oder es war an seiner Basis abgebrochen. *Niemals kam durch blosse Beugung des überstreckten Vorderarms eine Luxation zu Stande.*

Bei Greisen und Individuen mit mürben Knochen sowie bei Kindern trat gar keine Störung im Bandapparate ein, sondern Fractur des unteren Humerusendes unmittelbar über den Condylen.

Wenn ich selbst durch Dorsalhyperflexion keine Continuitätstrennung der Knochen erhielt, so erklärt sich dies daraus, dass ich zu meinen Versuchen fast ausnahmslos Leichen junger knochenstarker Individuen benutzte.

Wirkung durch gewaltsame Lateralflexion nach innen (Adduction).

Eine Flexion des Vorderarms nach der Seite ist im Ellbogengelenk nur dann ausführbar, wenn in Folge eines pathologischen Processes oder durch Einwirkung von mechanischer Gewalt eine Verletzung des Bandapparates erfolgt ist. In meinen Versuchen habe ich diese Bewegung gewaltsam erzwungen, indem ich den Oberarm der Leiche durch einen Gehilfen fixiren liess, während ich selbst den Vorderarm oberhalb dem Handgelenk fasste und in der Frontalebene soweit nach aussen oder nach innen beugte, bis die Längen-

1) Verrenkungen. 1856. S. 556.

axe desselben mit jener des Oberarms einen rechten Winkel bildete. Zugleich sei bemerkt, dass der Vorderarm bei Vornahme der Versuche stets supinirt und gestreckt war. Die Wirkung dieser Bewegung auf den Bandapparat ist ohne weiteres klar.

Wenn man den Vorderarm seitlich medianwärts beugt, so suchen die Gelenkflächen an der Aussenseite sich von einander zu entfernen; jene an der Innenseite dagegen werden stärker aneinander gepresst und bilden — wie Malgaigne — angibt, den Stützpunkt für eine Hebelbewegung, welche das äussere Seitenband zum Zerreissen bringt. Je nach dem Grad der mitgetheilten Bewegung reisst selbstverständlich auch mehr weniger weit die Kapsel.

In 21 Versuchen blieb nur einmal — an der Leiche eines alten Individuums — der Bandapparat vollständig intact, dagegen war das untere Humerusende und das Olekranon unregelmässig abgebrochen und theilweise zermalmt.

In allen anderen Fällen war das Ligament. laterale externum abgerissen und zwar 14 mal von seiner Insertion am Humerus und 4 mal knapp oberhalb seiner Einpflanzung in das Ringband. In zwei Versuchen, wo das äussere Seitenband selbst erhalten blieb, waren die beiden Schenkel des Ligamentum annulare von ihrer Ulnarinsertion abgetrennt. — Wie schon Bonnet und Streubel erwähnen, setzt das radiale Seitenband der Flexion des Vorderarms nach innen einen grossen Widerstand entgegen, und es gehört ein ziemlich grosser Kraftaufwand dazu, dasselbe zum Zerreissen zu bringen.

Was die Kapsel betrifft, so reisst dieselbe häufig nur zur Hälfte von aussen nach innen. Rückwärts erstreckt sich gewöhnlich der Kapselriss bis zum lateralen Rande des Olekranon; vorn, bis zu derselben Ecke des Processus coronoideus ulnae oder wenn die Bewegung sehr kräftig ausgeführt wird, bis zum Ligamentum laterale internum. Meist reisst die Kapsel quer vom Ringband und dem vorderen Rande des Processus coronoideus ulnae, seltener von ihrer Insertion am Humerus.

Zu bemerken ist, dass ein Verstärkungsband der vorderen Kapselwand, welches sich an der lateralen Ecke des Kronenfortsatzes befestigt, zuweilen nicht zerreisst, sondern der Gewaltwirkung Widerstand leistend, entsprechend seiner Insertion ein grösseres oder kleineres Stück Knochensubstanz abtrennt. In sechs Versuchen, wo dasselbe intact blieb, war die laterale Ecke des Processus coronoideus ulnae abgebrochen; zweimal war die Trennung unterhalb der vorderen Insertion des Ringbandes erfolgt, so dass das Fragment

einerseits mit dem erwähnten Verstärkungsband, andererseits mit dem vorderen Schenkel des Ligamentum annulare zusammenhing.

Das innere Seitenband bleibt häufig unversehrt. In einem Fall waren blos die vordersten Bündel zerrissen; dreimal war dasselbe grösstentheils und zweimal war es vollständig von seiner Insertion am medialen Rand des Kronenfortsatzes abgerissen.

Bezüglich der Symptomatologie ist wenig zu bemerken: Wenn ich den Vorderarm rechtwinklig nach innen flectirt hatte, traten im Ellbogengelenk die Contouren der dislocirten Gelenktheile durch die äusserst gespannte Haut deutlich hervor. Der Condylus externus und die Eminentia capitata, unterhalb welchem das Radiusköpfchen fehlte, bildeten einen Vorsprung nach aussen, die Fovea supratrochlearis anterior und posterior war leer. Zu beiden Seiten der gespannten, nach innen dislocirten Tricepssehne, welche nach hinten concav gekrümmt war, war die Haut grubig eingezogen, besonders stark nach aussen. Am hinteren Umfang der Trochlea lag quer gelagert das Olekranon, welches sich umgreifen liess und nach unten von demselben das Köpfchen des Radius, welches durch die gespannte Haut deutlich hervortrat.

Wenn ich das Einschlägige aus der Literatur über die Wirkung dieser Bewegung berücksichtige, so muss ich wenigstens in Kürze der Angabe Malgaigne's[1]) über die Entstehung der Seitenluxationen des Vorderarms Erwähnung thun. Nach seiner Annahme entstehen diese Verrenkungen wahrscheinlich dadurch, dass in Folge eines Stosses, welcher seitlich — nach aussen oder nach innen — auf das Ellbogengelenk einwirkt, zuerst die Gelenkflächen auf der entgegengesetzten Seite auseinanderweichen, wo dann, nachdem der Widerstand durch Bänderzerreissung aufgehoben ist, eine Verschiebung des Vorder- oder des Oberarmes eintritt, je nachdem die Gewalt mehr auf den einen oder auf den anderen einwirkt. Eine Verrenkung nach innen ohne Fractur hält er wegen des stark vorspringenden medialen Randes der Trochlea für unmöglich.

Bekanntlich hat Ross[2]) diese Luxationen an der Leiche erzeugt, indem er einfach die Extremität im Ellbogengelenk über seinem Knie seitlich umknickte. Bonnet und Streubel dagegen ist es niemals geglückt, durch diese Bewegung eine rein seitliche Luxation des Vorderarms hervorzurufen.

In meinen Experimenten fand ich Folgendes: Wenn man den

1) Chirurgische Anatomie. 1842. S. 362.
2) Chirurgische Krankheiten. 1848. S. 406.

Vorderarm, nachdem in Folge der Gewaltwirkung durch Bänderzerreissung eine genügende Lösung der Gelenkenden an der Aussenseite erfolgt ist, weiter medianwärts beugt und dabei gleichzeitig in der Richtung der Vorderarmaxe einen Zug ausübt, so überschreitet die Cavitas sigmoidea major ulnae sehr leicht den medialen Rand der Trochlea nach innen; streckt man hierauf den Vorderarm, indem man dabei in der Richtung seiner Axe nach rückwärts drückt, so gleitet der Gelenkausschnitt nicht mehr über den inneren Rand der Trochlea nach aussen und es treten constant die Symptome der „incompleten seitlichen Luxation nach innen" auf.

In den Fällen wo ich diese Luxation erzeugt hatte, war der Vorderarm parallel zur Axe des Oberarms nach innen verschoben, der Querdurchmesser des Gelenks nicht auffällig vergrössert. Der vordere Rand des Processus coronoideus stand vorn unter dem Condylus internus, hinter demselben das Olekranon. Die vordere und hintere Rollgrube war leer. Der Condylus externus und die Eminentia capitata, deren Contouren durch die gespannte Haut deutlich sichtbar waren, bildeten eine Hervorragung nach aussen. Zu beiden Seiten des Olekranon und der nach hinten und innen dislocirten Tricepssehne bildete die Haut grubige Vertiefungen, namentlich nach aussen. Wurde der Vorderarm gebeugt, was nur bis zu einem stumpfen Winkel möglich war, so ragte nach rückwärts das Olekranon stark vor und am hinteren, unteren Umfang der Trochlea war das Radiusköpfchen deutlich zu fühlen.

Was die Stellung der Gelenktheile betrifft, so umfasste der grosse Halbmondausschnitt der Ulna den Condylus internus humeri; der mediale Rand der Trochlea ruhte auf der äusseren seitlichen Abdachung der Cavitas sigmoidea major ulnae nahe dem lateralen Rande; das Capitulum radii stand unter dem Ausschnitt der Trochlea.

In einem Falle, als ich den rechtwinklig nach innen flectirten Vorderarm gerade gestreckt und hierauf gegen den Oberarm gebeugt hatte, erhielt ich „die Luxation nach hinten, innen". Hier stand der Processus coronoideus ulnae hinter dem Condylus internus humeri und das Köpfchen des Radius am hinteren Umfang der Trochlea neben dem inneren Rande.

In allen Fällen wo die Luxation des Vorderarms nach innen auf die angegebene Weise zu Stande kommt, ist selbstverständlich immer das Ligamentum laterale externum abgetrennt; das innere Seitenband muss nicht nothwendig dabei zerreissen.

Wenn das Ligamentum annulare gerissen oder ein grösseres Stück vom Processus coronoideus ulnae abgebrochen war, war das

obere Ende des Radius abnorm beweglich, aber eine isolirte Luxation desselben war niemals zugegen.

Wenn ich die Resultate berücksichtige, welche Bonnet durch seitliche Umknickung des Vorderarms nach innen erhielt, so muss ich annehmen, dass er seine Experimente grösstentheils an Leichen alter Individuen vornahm, da er in acht Versuchen das Ligamentum laterale externum nur einmal zerrissen fand; sonst war stets Fractur am unteren Ende des Humerus durch den Zug des äusseren Seitenbandes erfolgt. Die Fractur begann über dem Condylus externus und endigte im Inneren des Gelenks am mittleren Theile der Trochlea oder nahe dem äusseren Rande. An der Stelle, wo der Bruch endigte, war die vordere Kapselwand zerrissen. — An Leichen junger Individuen war das untere Humerusende an der Innenseite durch den gegenseitigen Druck der Gelenkflächen zermalmt; der Condylus externus war nur selten abgerissen.

An Lebenden werden sich Verletzungen durch Lateralflexion des Vorderarms nach innen wohl nur selten ereignen, weil — wie Bonnet ganz richtig hervorhebt — die Innenseite der oberen Gliedmasse fast stets durch den Körper geschützt ist. Diese Bewegung wird also nur unter bestimmten Umständen erfolgen, wenn z. B. der Arm von den Rädern einer Maschine erfasst wurde oder zwischen die Speichen eines Wagenrades gerathen ist.

Wirkung durch gewaltsame Lateralflexion nach aussen (Abduction).

Diese Bewegung übt auf den Bandapparat dieselbe Wirkung aus wie die frühere, nur dass hier die Verletzungen, welche ganz nach demselben Mechanismus erfolgen, auf der entgegengesetzten Seite auftreten.

Wenn man den Vorderarm der Leiche gewaltsam nach aussen beugt, so erhält das Capitulum radii, indem es sich mit seiner Gelenkfläche an die Eminentia capitata des Oberarmbeines anstemmt, den Stützpunkt für eine Hebelbewegung; die Gelenktheile an der Aussenseite suchen sich von einander zu entfernen, endlich reisst das Ligamentum laterale internum und je nach dem Grade der mitgetheilten Bewegung mehr oder weniger weit die Kapsel. Das Ellbogengelenk klafft nach innen um so stärker, je mehr man den Vorderarm lateralwärts beugt.

In 21 Versuchen, welche ich über die Wirkung dieser Bewegung vornahm, war das mediale Seitenband 15 mal von seiner Insertion am Humerus und 4 mal vom Processus coronoideus ulnae abgerissen.

In zwei Fällen blieb zwar das Band intact, dagegen hatte es den medialen Rand des Kronenfortsatzes abgetrennt.

Die vordere Kapselwand war stets von ihrer Insertion am Vorderarm losgerissen. In den meisten Fällen erstreckte sich der Kapselriss von aussen nach innen bis zur lateralen Ecke des Processus coronoideus ulnae, und nur in einigen Versuchen, wo die Bewegung sehr kräftig ausgeführt wurde, entlang dem Ringband bis zum Ligamentum laterale externum. Nicht selten reisst die Kapsel so, dass kleinere Knochenpartien vom Kronenfortsatz daran haften bleiben. Die hintere Kapselwand war entweder ganz erhalten, oder blos bis zur Spitze des Olekranons eingerissen.

Das äussere Seitenband und das Ligamentum annulare radii waren stets unversehrt.

Wenn ich bei den Versuchen an intacten Leichen den Vorderarm rechtwinklig nach aussen flectirt hatte, so traten die Contouren der dislocirten Knochen im Ellbogengelenk durch die gespannte Haut deutlich hervor. Der Condylus internus humeri und die Trochlea, welche sich umgreifen liess, bildeten eine Vorragung nach innen; die Fovea supratrochlearis anterior und posterior war leer. Am unteren Umfange des Processus cubitalis humeri, an der äusseren Hälfte desselben, sprang das Olekranon staffelförmig vor und an der Innenseite der gespannten, nach aussen dislocirten Tricepssehne war die Haut zu einer tiefen Grube eingesunken.

Nach der Präparation des Gelenks war die Stellung der Knochen folgende: Das Capitulum radii ruhte mit seiner tellerförmigen Gelenkfläche am äusseren Umfange der Eminentia capitata; das Olekranon, welches so gelagert war, dass sein äusserer Rand die Eminentia capitata unten berührte, reichte mit der Spitze bis zum lateralen Rande der Trochlea.

Diese Dislocation der Gelenktheile ist aber nur eine temporäre; sobald man den Vorderarm streckt, treten die Knochen sofort in ihre normalen räumlichen Beziehungen zurück, und es sind dann nur mehr die Zeichen der anomalen Beweglichkeit des Vorderarms nach aussen zugegen.

Ich muss hier hervorheben, dass es mir in zahlreichen Versuchen ebenso wenig wie Bonnet und Streubel gelungen ist durch Lateralflexion des Vorderarms nach aussen eine Luxation hervorzurufen.

Bonnet erhielt bei den Versuchen an Leichen Erwachsener ganz dieselben Resultate. Bei Kindern wo der Bandapparat an der Innenseite des Gelenks immer unverletzt blieb, war der Hals des

Radius unterhalb dem Capitulum zermalmt in Folge des Druckes, welchen die Knochen an der Aussenseite des Gelenks bei dieser Bewegung auf einander ausüben.

Wirkung durch gewaltsame Pronation.

Wie schon Henke[1]) erwähnt, gelingt es nur schwer die Rotationsbewegung des Radius gewaltsam über die physiologische Grenze auszuführen, weil der Vorderarm sich nicht weit von der verticalen Drehungsaxe anfassen und mittelst eines langen Hebelarms rotiren lässt. Die Wirkung dieser Bewegung auf das Ellbogengelenk wird meist noch dadurch abgeschwächt, weil, wenn man die Hand als Angriffspunkt benutzt, die Verletzungen gewöhnlich zuerst im Handgelenk auftreten, wodurch der Widerstand für die weitere Rotationsbewegung aufgehoben wird.

In meinen Versuchen habe ich diese Bewegung erzeugt, indem ich den gestreckten, frei über den Tischrand vorragenden Vorderarm um seine Längenaxe so weit nach aussen oder nach innen rotirte, bis unter dem Eintritt eines krachenden Geräusches und dem Gefühle des aufgehobenen Widerstandes eine Verletzung erfolgt war. Durch extreme Pronation erhielt ich folgende Resultate:

Sobald die physiologische Grenze der Pronation erreicht ist, findet bekanntlich der Radius an der Kreuzungsstelle mit der Ulna das Hypomochlion für eine Hebelbewegung. Wirkt die pronirende Gewalt am unteren Ende des Radius noch fort, so tritt sein oberes Ende nach vorn hervor und spannt den vorderen Schenkel des Ligamentum annulare und die damit zusammenhängende vordere Kapselwand. Wird die Bewegung noch weiter übertrieben, so zerreisst entweder das Ringband durch den Druck des andrängenden Radiuskopfes oder, wie es am häufigsten geschieht, es leistet der Gewaltwirkung Widerstand. Im letzteren Falle zerreisst zunächst das Ligamentum laterale internum, der Gelenkfortsatz der Ulna wird an seiner Innenseite nach hinten rotirt und das Ellbogengelenk öffnet sich nach innen.

Nach der Erklärung Bonnet's kommt diese Verletzung zu Stande, indem der Radius, welcher sich bei maximaler Pronation fest an die Ulna stemmt, deren oberes Ende mit um so grösserer Kraft zurückzudrängen sucht, je stärker die pronirende Gewalt unterhalb der Kreuzungsstelle das untere Ende der Ulna nach vorn zu führen bestrebt ist.

1) l. c. S. 159.

In 14 Versuchen, welche ich zunächst an Extremitäten mit präparirtem Ellbogengelenke vornahm, fand ich das Ligamentum annulare nur zweimal verletzt; in beiden Fällen war der vordere Schenkel desselben von seiner Ulnarinsertion losgerissen. Wenn man eine Pronationsbewegung ausführte, so wurde das Köpfchen des Radius nach vorn luxirt, doch trat dasselbe sofort an seinen früheren Platz, sobald man den Vorderarm supinirte.

In 11 Versuchen erfolgte die Bänderzerreissung zunächst an der Innenseite des Gelenks. In einigen Fällen war blos das Ligamentum laterale internum und die mediale Hälfte der vorderen Kapselwand abgetrennt und die hintere bis zur Spitze des Olekranons eingerissen. Wenn ich aber die Rotationsbewegung gleich von vornherein kräftig genug ausgeführt hatte, so war der ganze Vorderarm abgedreht, so dass er blos durch das Ligamentum laterale externum mit dem Oberarm zusammenhing. In zwei Versuchen war selbst die vordere Hälfte des äusseren Seitenbandes oberhalb der Theilungsstelle in die beiden Schenkel des Ringbandes durchtrennt. — Die Stellen, an welchen der Kapselbänderriss erfolgt, sind ganz constant; immer reisst das Ligamentum laterale internum vom medialen Rand des Kronenfortsatzes und die vordere Kapselwand von der Ulna und dem Ringbande los; zuweilen geschieht es, dass die Kapsel den vorderen Rand des Processus coronoideus ulnae losreisst.

In einem Versuch trat im Ellbogengelenk gar keine Störung ein, dagegen war die Ulna im unteren Drittel schräg abgedreht.

In 7 Versuchen an intacten Extremitäten hatte die gewaltsame Pronation nur dreimal eine Verletzung des Ellbogengelenks zur Folge. Hier war das Ligamentum laterale internum grösstentheils vom Condylus internus humeri und ein Theil der vorderen Kapselwand vom Processus coronoideus ulnae abgetrennt. Die Ulna war so um ihre Längenaxe rotirt, dass die mediale Seite ihres Gelenkfortsatzes nach hinten hervortrat; sobald aber die Gewalt, welche den Vorderarm in extreme Pronationsstellung brachte zu wirken aufhörte, verschwand sofort die Deformität und es stellte sich die normale Configuration des Gelenks wieder her.

In 3 Versuchen war das untere Ende der Ulna in schräger Richtung abgedreht. Der Bruch begann auf der Volarseite oberhalb dem Capitulum und verlief steil ansteigend nach oben und radialwärts, wo das untere Fragment in eine scharfe Spitze auslaufend endete. Darunter war einmal — an der Leiche eines alten Individuums — zugleich auch das untere Ende des Radius unregelmässig abgebrochen.

In einem Fall war blos Schrägfractur des Radius aufgetreten. Die Höhe des unteren Fragmentes betrug auf der Ulnarseite 10, auf der Radialseite, wo es in eine scharfe Spitze auslief, 14 Cm.

Die Angaben Bonnet's über die Wirkung der gewaltsamen Pronationsbewegung stimmen grösstentheils mit meinen Beobachtungen überein. An Leichen Erwachsener war fast stets der Radius in seiner Mitte gebrochen. In anderen Fällen, namentlich bei jugendlichen Individuen, erfolgte Bruch des Humerus schief über dem Gelenke. *Fractur der Ulna dagegen hat* Bonnet *niemals beobachtet.*

In 5 Versuchen, wo er die Rotation in halbgebeugter Stellung des Vorderarms ausführte, fand er das Ellbogengelenk zweimal verletzt. Das Ligamentum laterale internum und die vordere Kapselwand waren zerrissen und die Ulna nach hinten rotirt. Gewöhnlich war die Dislocation blos temporär, und nur in einem Falle war dieselbe so bedeutend, dass eine Luxation der Ulna nach hinten auftrat.

Nach der Annahme der meisten Chirurgen kommt die Luxation des oberen Radiusendes nach vorn durch forcirte Pronationsbewegung zu Stande und bekanntlich hat Streubel diese Verrenkung an der Leiche erzeugt, indem er den gebeugten Vorderarm gewaltsam in Pronationsstellung verdrehte. Ich selbst sah diese Verrenkung nur in zwei Versuchen an Extremitäten mit präparirtem Ellbogengelenk auftreten. An intacten Gliedmassen ist es mir ebenso wie Bonnet niemals gelungen, diese Luxation hervorzurufen.

Wirkung durch gewaltsame Supination.

An intacten Leichen war ich trotz grosser Kraftanstrengung nur selten im Stande die Supinationsbewegung so weit zu forciren, dass eine Verletzung im Ellbogengelenk auftrat. Um mir über die Wirkung dieser Bewegung auf den Bandapparat Aufschluss zu verschaffen, war ich daher häufig gezwungen, das Gelenk vor Wiederholung der Versuche blosszulegen.

Das Resultat meiner Beobachtungen ist folgendes:

Wenn man das untere Radiusende durch Supinationsbewegung um das Ulnaköpfchen gewaltsam nach innen und hinten dreht, so kreuzt sich der Radius mit der Ulna beiläufig in der Mitte, indem sich ihre scharfen Kanten aneinanderstemmen; das obere Ende des Radius wird nach aussen gedrängt und spannt den vorderen Schenkel des Ligamentum annulare und die vordere Kapselwand. Die Versuche zeigen jedoch, dass das Ligamentum annulare auch der Supinationsbewegung häufig Widerstand leistet. — Ebenso wie durch

forcirte Pronation können auch hier die Verletzungen zuerst an der Innenseite des Gelenks erfolgen.

In 18 Versuchen an Extremitäten mit präparirtem Gelenk fand ich das Ringband neunmal verletzt; fünfmal war der vordere Schenkel desselben von seiner Ulnarinsertion abgetrennt; zweimal war das Ringband vor und ebenso oft hinter dem Ligamentum laterale externum zersprengt. Dreimal war zugleich auch die Chorda transversalis cubiti zerrissen. — Unter diesen Versuchen war viermal auch das Ligamentum laterale internum und in einem Falle selbst die mediale Hälfte der vorderen und hinteren Kapselwand abgetrennt.

In einem Versuche war blos das radiale Seitenband vom Condylus externus abgerissen; sonst war gar keine Störung aufgetreten.

In vier Fällen, wo ich die Supinationsbewegung mit grosser Kraft ausgeführt hatte, war der Vorderarm fast ganz abgedreht; blos das Ligamentum laterale internum und die mediale Hälfte der hinteren Kapselwand blieb erhalten.

Gleichfalls in vier Versuchen blieb die Verletzung auf die Innenseite des Gelenks beschränkt. Einmal war blos das Ligamentum laterale internum, zweimal zugleich auch die mediale Hälfte der vorderen und hinteren Kapselwand abgetrennt.

Die Abrissstellen der Ligamente sind ganz constant. Das Ligamentum laterale internum war stets von der Ulna — zuweilen mit dem medialen Rande des Kronenfortsatzes — abgetrennt; die vordere Kapselwand war immer vom Ringband und mit kleineren Knochenpartien vom vorderen Rand des Processus coronoideus losgerissen.

Wenn ich den Vorderarm, nachdem bereits das Ligamentum annulare zerrissen war, noch weiter in Supinationsstellung verdrehte, so wurde das obere Radiusende nach aussen und hinten dislocirt; durch die entgegengesetzte Bewegung nämlich durch Pronation, liess es sich gewöhnlich leicht an seinen früheren Standort zurückführen; nur selten bot die hintere Kapselwand, hinter welche das Radiusköpfchen geglitten war, der Reposition ein Hinderniss.

An intacten Extremitäten habe ich blos drei Versuche vorgenommen.

Einmal war blos das Ligamentum laterale internum vom Processus coronoideus ulnae abgetrennt.

In den zwei anderen Fällen, wo ich die Supinationsbewegung in schwacher Beugestellung ausführte, war der Vorderarm so um seine Längenaxe rotirt, dass das obere Ende des Radius und die äussere Seite des Gelenkfortsatzes der Ulna nach hinten hervortrat.

Nach der Gewaltwirkung war der Vorderarm in extremer Supinationsstellung stumpfwinklig gebeugt. Die Haut lateralwärts der Tricepssehne war zu einer tiefen Grube eingesunken. Das obere Ende des Radius war nach hinten dislocirt und liess die Contouren seines Köpfchens mit der tellerförmigen Gelenkfläche durch die gespannte Haut deutlich wahrnehmen. Der laterale Rand des Olekranon war nach aussen rotirt und leicht zu umgreifen. Die Dislocation der Gelenktheile war jedoch nur temporär und durch eine leichte Pronation verschwand sofort die Deformität.

Nach der Präparation war das Ligamentum laterale externum oberhalb seiner Einpflanzung in das Ringband grösstentheils durchtrennt und die hintere Kapselwand entsprechend der lateralen Kante des Olekranons zerrissen. Das innere Seitenband war von der Ulna so abgetrennt, dass zwischen dem abgerissenen Insertionsende und dem medialen Rande des Kronenfortsatzes eine knopflochartige Oeffnung entstand.

In beiden Fällen war zugleich das untere Ende der Ulna über dem Capitulum schräg abgedreht.

Bemerkenswerth ist, dass in den Versuchen von Bonnet durch forcirte Supination des Vorderarms niemals eine Verletzung im Ellbogengelenk zu Stande kam. In allen Fällen war entweder die Ulna in der Mitte oder der Oberarm über den Condylen in schräger Richtung gebrochen. An einem Präparate wo er das Ellbogengelenk vor dem Versuche blossgelegt hatte, erfolgte die Luxation des oberen Radiusendes nach aussen mit Zerreissung des Ligamentum annulare an seiner Ulnarinsertion.

Wenn ich selbst Fractur der Ulna nur zweimal beobachtet habe, so erklärt sich dies daraus, dass ich die Versuche grösstentheils an Leichen knochenstarker Individuen vornahm, sowie aus dem Umstande, dass ich in den meisten Fällen das Ellbogengelenk vorher blossgelegt hatte.

XI.

Besprechungen.

V. v. Bruns, Die Amputation der Gliedmassen durch Zirkelschnitt mit vorderem Hautlappen. Tübingen. Verlag von Laupp. 103 Stn. 8.

Obgleich in der heutigen Zeit das Interesse für die Methodik und Technik der Amputationen nicht so rege sein kann, als in früheren Jahrzehnten, weil wir wissen, dass die Lebenserhaltung der Amputirten nicht in erster Linie von der Messerhaltung und Messerführung, sondern von den aseptischen Maassregeln abhängig ist, so bleibt doch, so lange wir noch in manchen Fällen der verstümmelnden Operation der Amputation nicht entrathen können, das Interesse an der Erzielung eines gut geformten und zweckmässig fungirenden Stumpfes bestehen und eine Mittheilung, wie die dem Ref. vorliegende, welche eine reiche praktische Erfahrung nach bestimmter Methodik umfasst, darf nicht übersehen werden.

v. Bruns hat seine Amputationsmethode, welche den meisten deutschen Collegen schon in einzelnen Zügen bekannt sein wird, in dieser Schrift genau beschrieben, und wenn auch der Ref. auf die Einzelnheiten der Amputationsmethodik für die einzelnen Abschnitte der Extremitäten nicht eingehen kann, so wird doch die Aufzählung der Hauptmomente der allgemeinen Methode v. Bruns' nicht überflüssig erscheinen.

Was die Bildung des Hautlappens betrifft, so soll nach v. Bruns ein einziger, grosser, vorderer Lappen bevorzugt werden, dessen Basis etwas breiter ist, als die Hälfte des Umfangs der Extremität, dessen Höhe mindestens zwei Drittel dieses Umfangs beträgt. Die Form des Lappens kann bald mehr einer halben Scheibe, bald mehr einem Viereck mit abgerundeten Ecken entsprechen. Der Hautlappen soll mit der Fascie abgetrennt werden, um seine Ernährung sicher zu stellen, und eventuell soll bei fester Verbindung der Fascie mit den Muskeln die Oberfläche der letzteren mit abgelöst werden. Die Basis des Lappens soll einige Centimeter unterhalb der Stelle liegen, an welcher die Durchsägung vorgenommen werden soll, um die Sägefläche besser zudecken zu können. Ausser der Haut und den Muskeln, welche senkrecht durchschnitten werden, soll aber auch regelmässig ein Stück Periost zur Deckung der Sägefläche verwendet werden und zwar nicht ein Periostlappen, sondern eine Perioströhre, also ein Cylinder, welcher fähig ist, einen vollständigen Verschluss der Knochenwunde zu bewirken. Endlich soll zur besseren Adaptirung dieses Periostcylinders und zu dem Zwecke, dass derselbe einer frisch blutenden Knochenwundfläche gegenüber kommt und so besser anheilt, mit

einer schneidenden Hohlmeisselzange der scharfe Rand der Corticallamellen abgekniffen und abgerundet werden.

Die Blutstillung bewirkt v. Bruns mit Catgutfäden. Der Verband wird nach den Regeln Lister's ausgeführt. Die Blutersparniss nach Esmarch verwirft v. Bruns mit Recht so weit, dass er die Einwickelung der Extremität mit elastischen Binden unterlässt, weil sie zu den bekannten parenchymatösen Blutungen nach Lösung des Schlauches führt. Dagegen wird die Extremität vor Beginn der Digitalcompression oder der Umlegung des elastischen Schlauchs emporgehoben und durch centripetales Streichen mit den Händen das Blut aus den subcutanen Venen herausgetrieben.

Die Prioritätsrechte in Betreff der Empfehlung des grossen vorderen Lappens wahrt sich v. Bruns ausdrücklich gegenüber den Angaben, wonach Sédillot, Beck oder Teale als Erfinder dieser Methode bezeichnet werden. Die erste Publication v. Bruns' fällt schon in das Jahr 1863, indem damals unter der Leitung v. Bruns' eine Dissertation über die neue Amputationsmethode erschien.

In wie weit Abweichungen von den strengen Vorschriften der Methode zulässig sind, hat v. Bruns an mehreren Stellen der detaillirten Erörterung der einzelnen Amputationen auseinander gesetzt. Auch tritt bei dieser Gelegenheit v. Bruns in eine Kritik der Methoden der Amputation der Fusswurzel (Syme, Pirogoff), der Amputationsmethode von Gritti u. s. w. ein, und so enthält die Schrift v. Bruns' eine grosse Zahl von Bemerkungen, welche Beachtung verdienen und geeignet sind, den Operateur auf diesem Gebiet zurecht zu weisen. Endlich fasst v. Bruns in einer Schlussbetrachtung die Vortheile seiner Methode zusammen, wobei besonders die mechanischen Vortheile des vorderen Lappens und die Sicherheit seiner Ernährung hervorgehoben werden. Auch in Betreff der Mortalität möchte v. Bruns einen mittelbar günstigen Einfluss seiner Methode nicht in Abrede stellen, wenn er auch weit davon entfernt zu behaupten, dass der antiseptischen Methode nicht der grössere Theil der Erfolge beizumessen ist, welche auf der Tübinger Klinik erzielt wurden. Die Statistik der letzten vier Jahre (1875—1878) umfasst 7 Amputationen des Oberarms, 5 des Vorderarms, 30 des Oberschenkels und 33 des Unterschenkels, insgesammt 75 grosse Amputationen mit nur 12 Todesfällen. Bemerkenswerth ist, dass unter den hier einbegriffenen 30 Oberschenkelamputationen nur 3 tödtlich endeten. Also auf 30 Oberschenkelamputationen 27 Heilungen.

Greifswald, im Juli 1879. C. Hueter.

XII.

Mittheilungen aus der königlichen chirurgischen Klinik zu Breslau.

4. Beiträge zur Aetiologie der Gelenkmäuse.

Von

Prof. Dr. H. Fischer
in Breslau.

(Hierzu Tafel X u. XI.)

Die Histologie der Gelenkmäuse ist von Virchow[1]) so gründlich und umfassend bearbeitet, die ganze Literatur dabei mit so weitem Blicke berücksichtigt, dass es Eulen nach Athen tragen hiesse, wenn man darüber noch viele Worte machen wollte. Nur die Aetiologie dieser interessanten und räthselhaften Gebilde hat, wie Virchow selbst zugibt, noch viel Dunkles, und es dürfte sich daher immer noch lohnen, zur Aufklärung desselben aus einigen genauer beobachteten Fällen einiges Licht zu suchen. Unter sämmtlichen Autoren ist es vor Allem Volkmann[2]), der in seiner klassischen Monographie der Gelenkkrankheiten die Aetiologie der Gelenkmäuse einer eingehenden Erörterung unterzogen hat; die anderen Forscher beschäftigen sich mehr mit der Therapie und Diagnose. In der Discussion der Société de chirurgie zu Paris am 6. und 13. November dieses Jahres über die Gelenkmäuse wird der Aetiologie derselben, eine weiter unten zu erwähnende Bemerkung Trélat's ausgenommen, gar nicht gedacht; ebenso wenig in der Thèse von G. Bernard (Paris 1877. 101 S.): Étude sur les corps étrangers articulaires. Man kann die Gelenkmäuse ätiologisch mit Volkmann in zwei grosse Gruppen theilen:

A. Sie entstehen in einem gesunden Gelenke

und dann immer durch ein nachweisbares Trauma. Die Bildung der Gelenkmaus und die mehr oder weniger schwer ausgesprochenen Störungen im anatomischen Gefüge und in der Function der Gelenke

1) Geschwulstlehre S. 450. 2) Pitha u. Billroth's Sammelwerk.

entstehen gleichzeitig oder kurz nach einander. Virchow sagt in seiner Geschwulstlehre S. 457: „Die Ansicht, dass von einem gesunden Gelenkende Stücke abbrechen können und als Gelenkmäuse auftreten, muss jedenfalls anatomisch genauer geprüft werden.“ Die zuerst von Reimar aufgestellte Ansicht, dass die Bildung der Gelenkmäuse blos durch Absplitterung oberflächlicher Theile geschähe, habe man in neuerer Zeit mit Unrecht ganz zurückgewiesen. Er citirt dabei eine ganze Reihe charakteristischer Fälle aus älterer und neuerer Literatur. Immerhin geht aber doch aus der geringen Zahl sicherer Beobachtungen und aus dem ablehnenden Verhalten bewährter Forscher hervor, dass der traumatische Ursprung der Gelenkmäuse in gesunden Gelenken zu den grössten Seltenheiten gehört. Wenn dagegen Brodhurst diese Entstehungsart für die häufigste erklärt und allein in seiner Praxis dieselbe 36 mal beobachtet haben will, so hat er sich sicher geirrt oder er ist einer der meist begünstigten Chirurgen gewesen, um mit der Sprache der Handelsverträge zu reden. Wie die Gelenkmäuse überhaupt am häufigsten im Kniegelenk beobachtet werden, so besonders die traumatischen, weil die exponirte convexe Gelenkfläche der Condylen des Oberschenkels und die stark gespannten Menisken des Kniegelenks zum Abreissen kleinerer oder grösserer Stücke besonders leicht Veranlassung geben. Durch ein Trauma können nun verschiedene Arten der Gelenkmäuse gebildet werden:

a) Es wird ein Knorpelstück vom Limbus cartilagineus abgerissen und geräth frei in die Gelenkhöhle.

Dass Gelenkmäuse auf diese Weise entstehen können, wurde von Monro, Haller, Breschet, Bichat, Mohrenheim, Larrey, Cruishank behauptet und theilweise bewiesen. Im Falle Monro's fand sich bei der Section einer 40jährigen Frau im rechten Knie ein fremder Körper, welcher die Grösse und Gestalt einer kleinen Bohne hatte und an einem etwa $^1/_2$″ langen Ligament an dem äusseren Rande des Knorpels der Tibia hing. An dieser Stelle fehlte am Knorpel ein Stück, welches dieselbe Figur, wie die Gelenkmaus, darstellte. Teale beobachtete einen Kranken, bei welchem ein Jahr nach einer heftigen Contusion des Kniegelenks und nach einer Entzündung desselben eine Gelenkmaus in demselben bemerkbar wurde. Der freie Körper wurde extrahirt. Der Kranke starb in Folge der Operation. Bei der Section ergab es sich, dass die Gelenkmaus aus einem Knorpelstück vom Condylus internus bestand, welches also ein Jahr zur Exfoliation gebraucht hatte. Reimar

führt alle, Schuh und Brodhurst die Mehrzahl der Gelenkmäuse auf diesen Vorgang zurück.

In einem Falle des Letzteren fand sich bei einem Patienten, welcher 6 Wochen vorher gefallen war und grosse Beschwerden beim Gehen hatte, dicht hinter dem Ligamentum laterale internum ein freier Körper, welcher extrahirt sich als ein 3/4" langes Stück des Meniscus internus darstellte. Ich habe einen ähnlichen Fall gesehen:

1. *Verletzung des linken Knies beim Turnen. Sofort heftiger Schmerz und Functio laesa. Bald darauf findet sich eine Gelenkmaus. Excision eines Knorpelstückes. Heilung.*

H. von K. stürzte beim Springen auf dem Turnplatze auf das linke Knie. Er hatte gleich die furchtbarsten Schmerzen im verletzten Gelenke und konnte keinen Schritt mehr gehen, auch nicht auftreten. Das Knie war geschwollen, die Haut über demselben, besonders an der inneren Seite, blutig suffundirt. Sechs Wochen Gypsverband; die darauf angestellten Gehversuche missglückten aber gänzlich. Abermals sechs Wochen theils Ruhe im Verbande, theils hydropathische Umschläge, Jodanstrich und Kneten. Darauf vermochte Patient auf Krücken zu gehen, doch nur auf sehr kurze Strecken. So sah ich den Patienten, einen schwächlich gebauten, sonst gesunden jungen Mann von 18 Jahren. Das linke Knie war noch immer um 2 Cm. dicker, als das rechte; die Patella tanzte nicht. Dasselbe wurde in Extension gehalten, die active Flexion war unmöglich und der passiven setzte Patient starke Muskelwiderstände entgegen. Der Unterschenkel war dem rechten gegenüber entschieden abgemagert. Bei der Untersuchung des Knies in der Chloroformnarkose konnte ich die Flexion gut ausführen, dabei fühlte ich aber ganz deutlich an dem Malleolus internus femoris einen beweglichen Körper von der Grösse einer Bohne, welcher frei sich hin- und herschieben liess, plötzlich aber ins Gelenk schlüpfte und nicht wieder hervortrat. Nach einigen Tagen sass die Gelenkmaus wieder an der alten Stelle, ich fixirte sie mit einer Carlsbader Nadel, die leicht in dieselbe eindrang und excidirte dieselbe dann mit einer freien Incision von 3 Cm. Länge. Nachdem die Wunde mit zweiprocentiger Carbolsäurelösung gereinigt, wurde die Naht angelegt, das Knie auf einer Schiene fixirt und nun die offene Wundbehandlung eingeleitet. Es trat kein Fieber, doch eine leichte Schwellung und erhöhte Schmerzhaftigkeit im Kniegelenk ein. Nach 5 Tagen entfernte ich die Nähte. Eine Eiterung war nicht eingetreten, das Gelenk schwoll ab. Nach 12 Tagen entfernte ich die Schiene. Nach 3 Wochen verliess uns Patient geheilt. Er geht ohne Stock, doch etwas steif im Knie, kann grosse Strecken zurücklegen und hat keine Schmerzen im Gelenk mehr.

Die extrahirte Gelenkmaus war 1,5 Cm. lang und 0,2 Cm. dick von unregelmässig dreieckiger Gestalt. Die eine Fläche war glatt, glänzend trübe, die andere unregelmässig und rauh. Auch die Ränder erschienen durchweg unregelmässig und zackig. Nach einigem Liegen schrumpfte die Gelenkmaus um das Doppelte ein. Sie bestand ganz aus Knorpel, der histologisch vollständig dem Knorpelüberzuge der Epiphyse des Femur glich.

Da in diesem Falle der sichere Nachweis des Ursprungs der Gelenkmaus durch die Section nicht erbracht wurde, so könnte man natürlich noch immer Zweifel daran erheben, ob es sich hier wirklich um ein abgesprengtes Knorpelstück gehandelt habe. Es ist doch aber auch nicht abzusehen, woher sonst ein so gestaltetes und histologisch so beschaffenes Knorpelstück frei in das Kniegelenk kommen sollte. Auch spricht das vorangegangene bedeutende Trauma für unsere Auffassung.

In zwei anderen Fällen meiner Praxis ist nach derselben Ursache und in derselben Weise, ohne nachweisbare vorhergegangene Störungen im Bau und der Function des Kniegelenks eine freie Gelenkmaus in demselben entstanden. Beide verweigern aber trotz wiederholter Incarcerationserscheinungen zur Zeit noch die Operation. Ich übergehe ihre Krankengeschichten hier, da sie doch für die Frage über die Aetiologie der Gelenkmäuse von keinem Werthe sind, bis die Operation gemacht ist.

b) Es wird ein knöchernes Stück von der Epiphyse abgebrochen und geräth frei ins Gelenk.

Dies Ereigniss ist wohl noch seltener, als das Abreissen eines Knorpelstückes. Ausser den von Weichselbaum zusammengestellten 10 Fällen der Art von Abernethy, Monro, Schuh, Velpeau, Meckel, Richet, Deville, Broca, Forstmann und Weichselbaum kenne ich noch eine Beobachtung von Volkmann, welche Hasse beschrieben hat.[1]) Hier bildete sich im Kniegelenk nach einem Sturz auf ebener Erde mit Hyperflexion des Knies eine Gelenkmaus, welche sich bei der Extraction als ein zweigroschenstückgrosses Stück von dem hinteren, zurückgebogenen, in aufrechter Stellung des Körpers vertical stehenden Theile des Condylus internus femoris ergab. Ich habe eine ähnliche Beobachtung gemacht, nicht im Leben des Patienten, sondern bei seiner Obduction.

2. *Heftige Contusion des Schädels, der Leber und des rechten Ellenbogens. Bei der Section des an traumatischen Leberabscessen gestorbenen Patienten findet sich ein abgebrochenes Stück des Olekranon als Gelenkmaus im Ellenbogengelenk.*

Der 26jährige Handelsmann Th. Riedel zog sich am 25. Mai 1868 beim Einsturz einer Mauer von mehr als Manneshöhe eine Schädelwunde von 2½" Länge, eine Fractura malleoli externi linkerseits und eine starke Quetschung des rechten Ellenbogengelenks zu. Im Leben des Patienten

1) Ein Fragment des Radiusköpfchens, zwei Drittel seiner Masse umfassend, wurde von mir erfolgreich extrahirt und dem 5 Chirurgencongress (1876) vorgelegt. Vgl. meine Klinik d. Gelenkkrankh. 2. Aufl. I. Th. S. 258. C. Hueter.

konnten wir eine Fractur an diesem Gelenke nicht constatiren. Patient starb in der Berliner Charité unter den Erscheinungen der embolischen Pyämie und starkem Icterus. Bei der Section fanden sich als Todesursache Leberabscesse. In der Gegend des rechten Ellenbogengelenks, so sagt das Obductionsprotokoll (v. Recklinghausen) wörtlich weiter, bemerkt man eine Anschwellung, welche der Gelenkumgebung angehört. Beim Einschneiden des Gelenkes entleert sich eine mässige Quantität eines gelblich-röthlichen Eiters von dicker Consistenz. Die Knochen zeigen sich an ihrer Oberfläche zum Theil ihres Knorpelüberzuges beraubt, namentlich der Condylus externus humeri bereits im geringeren Grade cariös. In der Gelenkhöhle, dicht hinter dem Olekranon in der Fossa supratrochlearis posterior, findet sich ein erbsengrosser, auf seiner Oberfläche zerfressene Stellen zeigender Körper, welcher offenbar aus einer knöchernen Substanz besteht. Das Olekranon zeigt an seiner Gelenkfläche einen seiner Grösse nach diesem freien Körper entsprechenden Substanzverlust. Die Oberfläche dieses Substanzverlustes ist bedeckt mit schmutzig-grünlichen Granulationen, unter denen man dann eine rauhe Stelle am Knochen selbst durchfühlt.

Diese Gelenkmaus zeigte einen Knorpelüberzug, welcher in Bezug auf Form und Anordnung der Zellen dem normalen hyalinen Gelenkknorpel glich. Auch der knöcherne Theil derselben bot die histologischen und chemischen Eigenschaften des normalen Knochengewebes dar.

Wenn in diesem Falle nicht unter dem Einflusse der putriden Infection von Seiten der traumatischen Leberabscesse eine eitrige Entzündung und Zerstörung des Ellenbogengelenkes und der Tod des Patienten eingetreten wären, so hätte eine etwa später nöthig gewordene Exstirpation der Gelenkmaus sicher die grössten Schwierigkeiten in ihrer ätiologischen Deutung ergeben.

Wenn somit die Thatsache, dass durch Absprengung von Knorpel- und Knochenstücken der Gelenkepiphysen Gelenkmäuse gebildet werden können, nicht zu bezweifeln ist, so dürfen wir dieselbe doch klinisch nur gelten lassen, wenn erstens die Bildung der Gelenkmaus auf ein ganz bestimmtes und schweres Trauma, welches sofort mit einer bedeutenden Functio laesa und bald mit den Erscheinungen der Gelenkmaus verbunden war, zurückzuführen ist, wenn zweitens das Gelenk vorher gesund und vollständig functionsfähig war, und wenn endlich der anatomische und histologische Nachweis der Aehnlichkeit der Gelenkmäuse mit einem abgesprengten Knochen- oder Knorpelstücke an dem betreffenden Gelenke leicht durchgeführt werden kann. Auch wird es sich unter diesen Umständen immer nur um eine einzige Gelenkmaus in dem kranken Gelenke handeln, weil doch nur ausnahmsweise die von Broca vertretene Möglichkeit Platz greifen dürfte, dass derartig entstandene Gelenkmäuse in den Gelen-

ken noch weiter zertrümmert oder dass gleich durch das Trauma mehrere Knochen- oder Knorpelstücke abgesprengt werden.

c) Aus einem Haemarthros bildet sich eine Gelenkmaus in einem gesunden Gelenke.

Nach der Anschauung von John Hunter sollte der Bildung jeder Gelenkmaus ein Trauma vorausgehen, welches einen Bluterguss in die Gelenkhöhle setzte. Dies Coagulum ziehe sich mit der Zeit zusammen, imprägnire sich mit Kalksalzen und forme sich allmählich zu einem vollkommen harten Gelenkkörper um. So allgemein, wie sie Hunter fasste, kann wohl heute diese Lehre keine Gültigkeit mehr haben, da eine Umwandlung eines Coagulum in Knorpel- und Knochengewebe zur Zeit nicht beobachtet und überhaupt unwahrscheinlich ist. Velpeau, Meckel, Wilson und Jobert hielten daher die Hunter'sche Idee für gewisse Fälle und, wie uns scheint, mit Recht fest. Auch Virchow sagt (l. c. S. 450): es lässt sich nicht in Abrede stellen, dass für manche Gelenkmäuse die Erklärung von John Hunter zutreffen mag, dass nämlich die freien Gelenkkörper amorphe Concretionen aus geronnenen extravasirten oder exsudirten Massen seien. In der Beobachtung 5, S. 563 in Gurlt's pathologischer Anatomie der Gelenkkrankheiten fand sich das Gelenk bedeutend durch coagulirte Fibrinmassen, geronnenes Blut und eine ölartige Flüssigkeit ausgedehnt, es war also eine derartige Gelenkmaus in der Bildung begriffen. Nach meinen Beobachtungen sind diese Gelenkmäuse meist sehr vergängliche Gebilde, die Incrustation derselben dürfte sehr selten vorkommen, und wenn dieselben auch einige Zeit die charakteristischen Beschwerden machen, so pflegen sie doch meist nach Jahresfrist spontan und vollständig zu verschwinden.

3. *Sturz mit dem Pferde auf das rechte Knie. Bedeutender Haemarthros. Nach einiger Zeit zeigt sich eine Gelenkmaus. Nach zwei Jahren Spontanheilung.*

Assessor W. stürzte beim Militär mit dem Pferde, so dass sein rechtes Knie auf die Erde und das Pferd auf dasselbe zu liegen kam. Es fand sich ein bedeutender Haemarthros und absolute Functio laesa des Gelenks. Patient wurde längere Zeit im Gypsverbande behandelt, war aber 8 Wochen nach der Verletzung noch nicht im Stande zu gehen. Eine längere Badecur in Teplitz brachte einige Erleichterung, so dass Patient mit einem Stocke gehen konnte. Das Gelenk war abgeschwollen, die Beweglichkeit freier, die Schmerzhaftigkeit gering. Fünf Monate nach der Verletzung wollte er auf der Strasse über eine Gosse treten, bekam dabei aber einen so furchtbaren Schmerz im kranken Kniegelenke, dass er zusammenbrach und nach Hause getragen werden musste. Jede Bewegung des leicht flectirten Knies war unmöglich, die Berührung desselben schon unerträglich.

Das Knie war wenig angeschwollen und zeigten sich keine Blutextravasate in seiner Umgebung. In der Chloroformnarkose streckten wir das Knie und dabei fühlte ich einen wallnussgrossen, weichen Körper neben dem Malleolus internus femoris in die Gelenkhöhle schlüpfen. Das Gelenk schwoll an, blieb 8 Tage lang schmerzhaft und unbeweglich. Dann bildeten sich die Erscheinungen allmählich zurück. Einer operativen Entfernung der Gelenkmaus widersetzten sich die Angehörigen des Patienten. In dem nächsten Jahre wiederholten sich diese Schmerzensanfälle noch drei Mal und jedes Mal nach einem gewagten oder verfehlten Schritte. In der Zwischenpause blieb eine Anschwellung und Schmerzhaftigkeit des Gelenks bestehen; die Beweglichkeit desselben war beträchtlich vermindert. Die Gelenkmaus wurde vom Patienten und auch von den behandelnden Aerzten wiederholt gefühlt. Im nächsten Sommer ging Patient in ein Soolbad. Als er zurückkam, war das Gelenk wesentlich abgeschwollen und freier beweglich. Patient behauptete, die Gelenkmaus nicht mehr fühlen zu können. Von nun an bildeten sich die Erscheinungen mehr und mehr zurück und ein so heftiger Schmerzensanfall kehrte gar nicht wieder. Jetzt ist Patient völlig hergestellt, er macht ohne Anstrengung lange Fusstouren und hat nie wieder die Spur der Gelenkmaus gefunden.

Ich habe noch bei zwei anderen Patienten dieselben Erscheinungen nach einem Haemarthros beobachtet. Beide hatten sich das Leiden durch einen heftigen Fall auf das Kniegelenk beim Turnen zugezogen und sind nach Jahresfrist vollständig geheilt.

Wenn diese Gelenkmäuse auch nicht vollständig resorbirt werden, so verwachsen dieselben doch wahrscheinlich mit bestimmten Stellen der Synovialis, wie der organisirte Thrombus mit der Gefässwand und werden dadurch unschädlich. Bei der Exstirpation solcher Gelenkmäuse müssten sich noch Spuren der Schichtung in denselben finden, auch wohl noch Reste von Blutfarbstoffen.

d) Durch Eindringen eines fremden Körpers in ein gesundes Gelenk bildet sich eine Gelenkmaus.

Dass grössere fremde Körper, besonders Kugeln, frei in die Höhle des Kniegelenks dringen und hier längere Zeit liegen bleiben, ist wohl, wie die sorgfältige Zusammenstellung Volkmann's (Gelenkkrankheiten S. 579) zeigt, beobachtet worden, gehört aber doch zu den seltensten Ereignissen. Die fremden Körper machen meist solche Beschwerden und entzündliche Reaction im Kniegelenk, dass sie entfernt werden müssen. Anders aber ist es, wenn kleinere fremde Körper in den Knorpeln oder Knochen, welche das Gelenk bilden, stecken bleiben. Sie können hier eingekapselt werden oder längere Zeit ruhen, zuweilen erzeugen sie aber späterhin irritative Processe, die zu Wucherungen des Knorpels oder zu Usuren der Knochen führen. Durch Abbrechen dieser Knorpel- oder Knochen-

stücke werden sie dann frei. So excidirte Shaw bei einem 17jährigen Mädchen einen freien Knorpelkörper aus dem Kniegelenk, in dessen Innerem sich eine Höhle von $^1/_{12}$—$^1/_{15}$ Zoll Länge und in dieser eine abgebrochene Nadelspitze fand.

4. Bei der Operation eines Genu valgum nach Ogston brach dem dritten Assistenten der chirurgischen Klinik die Säge in der Länge von etwa 3 Cm. ab. Die Operation war vollendet und Herr Dr. Szuman entschloss sich dazu, das abgebrochene Stück der Säge in loco zu lassen. Die Operation verlief ohne Fieber, Patient ist völlig geheilt, er geht mit dem ganz geradgestreckten Knie lange Wege und hat keinerlei Beschwerden. Das wäre ein Fall, in welchem sich später eine Gelenkmaus durch den eingedrungenen fremden Körper bilden könnte. Die Beobachtung wird später mit unseren zahlreichen anderen Operationsfällen nach Ogston veröffentlicht werden.

5. Ich kenne einen Herrn in Schlesien, welcher auf der Jagd durch einen Schrotschuss verwundet wurde. Derselbe hat darnach eine wesentliche Beschränkung in der Beweglichkeit des linken Ellenbogengelenks zurückbehalten. In demselben fühlt man ab und zu ganz deutlich einen kleinen, harten, runden freien Körper, der bei Druck in das Gelenk zurückschlüpft. Der Patient kann denselben durch eigenthümliche Bewegungen fast jederzeit wieder zum Vorschein bringen. Die Gelenkmaus ist aber doch entschieden grösser als ein Schrotkorn. Dasselbe ist daher entweder an einer Seite platt geschlagen oder es hat ein Knorpel- oder Knochenstück aus dem Gelenke mit abgerissen und ist mit demselben verbunden frei ins Gelenk gerathen. Einer operativen Beseitigung der Gelenkmaus widersetzt sich Patient.

B. Die Gelenkmäuse entstehen in kranken Gelenken auf entzündlichem Wege.

Darin stimmen fast alle Autoren überein, dass die Mehrzahl der Gelenkmäuse in kranken Gelenken als Producte der Entzündung oder aus Producten der Entzündung entstehen, welche innerhalb oder ausserhalb der Gelenke verlaufen. Es finden sich daher neben den Gelenkmäusen noch mehr oder weniger bedeutende Veränderungen in den Gelenken, und erstere sind die Folgen der letzteren, nicht umgekehrt, wie bei den traumatischen Gelenkmäusen. Razina sagt daher mit Recht: „Die Untersuchungen an Leichen zeigen meist Spuren ehedem vorhandener oder längst erloschener Entzündung: feine, organisirte Flecken an der inneren Kapselfläche, mehr oder weniger ausgeprägte totale oder partielle Verdichtung der Synovialhaut und ihres subserösen Bindegewebes mit trockner, fast pergamentartiger Oberfläche und einem feinen — fibrösen Häuten ähnlichen — Aussehen, stellenweise Lockerung des Knorpelüberzuges mit deutlicher Tendenz zur Umbildung in Faserknorpel; bei unveränderter oder verminderter Quantität der Synovia waren es die in der nächsten

Umgebung aufgeschossenen Osteophyten, welche auf vorhergegangene und völlig erloschene Entzündung der Synovialhaut und nicht selten der nächsten Umgebung schliessen liessen." Ich habe besonders meine Aufmerksamkeit darauf gerichtet, ob derartig entstandene freie Gelenkmäuse sich noch vergrössern, wie es viele Autoren, besonders James Russel, behaupten. Virchow hat schon darauf hingewiesen, dass ein Wachsthum des freien Gelenkkörpers oft durch Umlagerung von Exsudatmassen oder Blutgerinnseln oder durch Conglomeratbildungen vorgetäuscht werde, dass dieselben aber auch wirklich eine Vita minima behalten, aus der Synovia sich ernähren und möglicher Weise auch wachsen können. Auch die Erfahrungen und Experimente von v. Recklinghausen's an ganz freien Stücken bestätigen die Möglichkeit der weiteren Entwicklung freier Gelenkmäuse. Es ist aber schwer dieselbe wirklich nachzuweisen, da eine genaue Maassbestimmung kaum möglich ist, so lange dieselben in den Gelenken stecken. In den wenigen Fällen, wo die Gelenkmaus messbar frei lag, konnte ich weder ein Wachsthum derselben noch eine Veränderung ihrer Oberfläche selbst in jahrelanger Beobachtung nachweisen.

a) Die Gelenkmäuse entstehen während eines Hydrops der Gelenke durch Gerinnungen in der Synovialflüssigkeit.

Dass die Gelenkmäuse in dieser Weise entstehen, hat Ambroise Paré, welcher die erste Gelenkmaus beschrieben hat, nachzuweisen gesucht. Er verglich das Wachsen und Entstehen der Gelenkmäuse mit denen der Blasensteine. Die Mehrzahl der Autoren stimmt mit Ambroise Paré überein, dass auf diese Weise freie Gelenkkörper entstehen können, und dass solche Fibrinausscheidungen bei der Synovitis serosa nicht selten sind. In neuerer Zeit hat besonders Volkmann (Beiträge S. 213) und Ranke (v. Langenb. Archiv. Bd. XX. S. 387) die Aufmerksamkeit der Fachgenossen wieder auf die seit Monro und Acrel bereits bekannte, von Volkmann aber als Hydrops fibrinosus der Gelenke bezeichnete Gelenkkrankheit gelenkt und die Casuistik derselben zusammengestellt. Bei derselben findet sich das Gelenk ganz voll kleinerer und grösserer Gelenkmäuse. Die Volkmann'schen Untersuchungen haben die Ansichten Meckel's über die Genese dieser Gebilde bestätigt: ein Theil derselben sind reine Concremente, ein anderer und namentlich die gestielten durch äussere Gerinnungsschichten vergrösserte und durch eingelagerte Albuminate aufgequollene Zotten, Bindegewebsfasern etc. Ich habe diese Krankheit zwei Mal beobachtet; das eine

Mal im Kniegelenk, — dieser Fall ist nicht zur Operation gekommen, — das zweite Mal im Handgelenk.

6. *Hydrops fibrinosus articuli manus. Incision, Eiterung. Heilung mit Ankylose.*

E. K., Schneidermeister, 45 Jahr alt, stellte sich 1875 in der Breslauer chirurgischen Klinik vor. Er leidet seit zwei Jahren an einer Entzündung und Schwellung des rechten Handgelenkes, welche nach einem Falle auf den gestreckten Arm eintrat. Alle Mittel waren bisher erfolglos gewesen. Bei der Untersuchung des schwächlichen Mannes zeigte sich das rechte Handgelenk stark geschwollen, die Haut nicht geröthet, die Beweglichkeit im Gelenk sehr herabgesetzt und schmerzhaft. Bei den Bewegungen des Gelenks fühlt man ein starkes reibendes, weich crepitirendes Geräusch im Gelenk, welches man auch durch starken Druck auf dasselbe hervorbringen kann. Dabei fühlt man auch ganz deutlich eine krachende Verschiebung von kleinen Körpern im Gelenk. Ich machte eine Incision ins Gelenk (ohne Spray) nach voraufgegangener gründlicher Reinigung der ganzen Gegend, entleerte eine grosse Zahl von Corpora oryzoidea, welche sämmtlich frei waren, und spülte Gelenkhöhle und Wunde mit einer zweiprocentigen Lösung von Carbolsäure aus. Darauf Naht und Compressionsverband nach Lister. Patient wurde ambulatorisch behandelt. Am 3. Tage schwoll das Gelenk an und wurde sehr schmerzhaft. Entfernung der Nähte und Einlegung einer Drainröhre, Compressionsverband nach Lister weiter. Es trat Eiterung ein, dieselbe blieb aber mässig und fieberlos, dauerte aber 5 Wochen und führte zu einer fast vollständigen Ankylosis im Handgelenk.

Die entleerten Corpora oryzoidea hatten eine weissliche Farbe, die verschiedensten Formen und schwankten in der Grösse zwischen einem kleinen Graupenkorn und einer grossen Erbse. Die meisten zeigten Facettirungen und Fortsätze an den Ecken und Kanten, andere und meist ziemlich grosse waren hohl und mit einer zähen, synoviaähnlichen Flüssigkeit gefüllt. In Betreff des Baues dieser Gebilde stimmten unsere Untersuchungen mit denen Volkmann's ganz überein.

Dieser Fall scheint mir schon deshalb bemerkenswerth, weil er nach einem bestimmten Trauma eingetreten ist. Er ist nach der Zusammenstellung Ranke's der zweite Fall eines traumatischen Hydrops fibrinosus. Alle bisher bekannt gewordenen Fälle haben ferner das Kniegelenk betroffen; am Handgelenk ist das Leiden noch nicht beobachtet. Eine Verwechslung mit einer Tendinitis crepitans Acrelii liegt bestimmt nicht vor, da ich meine Aufmerksamkeit gerade besonders darauf gerichtet hatte.

Bidder (Henle u. Pfeuffer III. S. 99) leitet in einer von ihm selbst als hypothetisch bezeichneten Auseinandersetzung die Entstehung dieser Gebilde aus der Abstossung von Epithelien der Synovial-

haut, welche durch stärkeren Blutandrang und durch vermehrte Exsudation bewirkt werde, her. Dieselben veränderten und vergrösserten sich durch Endosmose aus der Synovialflüssigkeit, auch könne das eigenthümliche Leben der Zellenmembran Veränderungen in dem Inhalte sowohl hinsichtlich der Consistenz als der Farbe hervorrufen. Die Vergrösserung derselben könne durch eine rein physikalische Anlagerung, für welche innerhalb der Grenzen des Organismus im gesunden und kranken Zustande mehrfache Belege sich finden, zu Stande kommen, so dass die abgestossenen Epithelien gleichsam die Keim- oder Grundlagen einer um sie herum erfolgenden Präcipitation aus der Synovialflüssigkeit bildeten. Diese von Bidder geschilderte Entstehungsart der in Rede stehenden Gelenkmäuse ist zwar nicht zu beweisen, immerhin aber möglich und nicht unwahrscheinlich.

Dupuytren hat bekanntlich diese Gebilde für Hydatiden gehalten in einem von Cruveilhier beobachteten Falle. Bidder hält diese Anschauung nicht für so verwerflich, als Meckel und Hyrtl meinen. Wenn solche Körper in ihrem Inneren hohl sind, sagt er wörtlich, wenn sie eine geschichtete Wand besitzen, so bleibt wohl kaum etwas anderes übrig, als sie für Hydatiden zu halten, auch wenn die übrigen Charaktere derselben — Hakenkranz und Saugöffnungen — fehlen". Darin wird ihm aber Niemand mehr Recht geben, es ist auch lange her, dass Bidder diese Behauptung aufgestellt hat, und er theilt sie vielleicht oder sicherlich selbst nicht mehr.

b) Die Gelenkmäuse entstehen entweder durch directe knorplige Umwandlung der Synovialis oder ausserhalb des Gelenks im fibrösen Blatte des Kapselbandes und durch späteres Hineinstülpen in die Gelenkhöhle. Sie bleiben gestielt oder werden frei durch Abschnürung.

Die Entstehung der Gelenkmäuse durch eine knorplige und knöcherne Umwandlung der Synovialis ist nicht selten, besonders bei der Arthritis chronica deformans der Gelenke. Volkmann hat diesen Vorgang ausführlich geschildert (l. c. S. 577). Was ich davon gesehen habe, waren nicht freie Gelenkmäuse, sondern mehr oder weniger breite, knorplige und knöcherne Platten in der Synovialis, welche im Bau so genau mit dem Befunde Volkmann's übereinstimmten, dass ich seiner Schilderung weder etwas hinzuthun, oder hinfortnehmen kann. Nur das scheint mir fraglich und noch zu beweisen, ob aus diesen Gebilden wirklich so oft freie Gelenkmäuse werden, wie Volkmann annimmt.

Die Entstehung der Gelenkmäuse ausserhalb des fibrösen Blattes des Kapselbandes ist wohl zuerst von Laennec genauer studirt und beschrieben. Er sagt von den Gelenkmäusen wörtlich: „qu'ils se développent à l'extérieur des articulations et qu'ils s'enfoncent peu-à-peu dans leur intérieur enveloppés par un prolongement des membranes synoviales — celui-ci se rompe dans quelque mouvement ou par une sorte d'usure et le corps cartilagineux se trouve libre dans la cavité articulaire" (Dict. des scienc. médic. 1813. Art. corps cartilagineux des artic. p. 124—127).

Diese von Béclard fast gleichzeitig mit Laennec aufgestellte Theorie über die Genese der Gelenkmäuse wird heute von den meisten Autoren für die grössere Zahl von Gelenkmäusen als gültig angenommen. Auch Virchow sagt: „es ist für einen Theil der Gelenkkörper richtig, dass sie, wie Laennec annahm, ursprünglich ausserhalb der Synovialis liegen und sich erst allmählich in das Gelenk vorschieben." Man hat diesen Modus der Entstehung der Gelenkmäuse auch in Präparaten genau in seinen verschiedenen Stadien verfolgt. So fanden sich z. B. in dem Präparat XI. S. 313 in Gurlt's pathologischer Anatomie der Gelenkkrankheiten in der Fossa supratrochlearis des Humerus drei aus Knochen und Knorpel bestehende Massen, von denen eine an einem dünnen Stiele hängt, die andere mit breiter Basis aufsitzt. Die Synovialhaut scheint über beide sich fortzusetzen. Ebenda, Beobachtung 13, fanden sich verschiedene erbsengrosse Gewächse von der inneren Fläche der Kapsel ausgehend, unmittelbar über dem Olekranon, am Rande der Kapsel. Zwei von ihnen sitzen in der Kapsel, ein drittes ist an ihr mittelst eines runden, dünnen, augenscheinlich von der Synovialis ausgehenden Stieles befestigt. Ein ähnlicher Körper befand sich lose im Gelenk. Die so entstandenen Gelenkmäuse bieten charakteristische Eigenthümlichkeiten in der Form und im Bau dar: Sie haben eine patellaartige, biconvexe Form und sind an einer Fläche aus Knorpel-, an der anderen aus Knochensubstanz zusammengesetzt, und zwar überwiegen in den grösseren die Knochen, in den kleineren die Knorpelmassen. Die Knorpelmassen überragen meist die knöchernen Ränder und sehen matt, glänzend-trübe aus. Die Knochenflächen zeigen nicht selten Schliffe und Usuren. Die grösseren sind immer frei, die kleineren an Stielen befestigt. Der Stiel enthält meist keine Gefässe, besteht vielmehr aus reinem Bindegewebe und doch scheinen diese gestielten Gelenkmäuse noch zu wachsen! Der Knorpel ist in den von mir beobachteten Fällen hyalin gewesen, der Knochen elfenbeinhart. Die betroffenen Gelenke zeigten wenig Veränderungen,

nur die Synovia war beträchtlich vermehrt. Niemals enthalten diese Gebilde Hohlräume in sich. Von Fock's Beobachtungen (Langenb. Arch. Bd. II, 163) scheinen mir, der Form und dem anatomischen Bau nach zu urtheilen, zwei hierher zu gehören. In Gurlt's pathologischer Anatomie der Gelenkkrankheiten findet sich eine grosse Menge derartiger Beobachtungen zusammengestellt.

Ich habe zwei Gelenkmäuse der Art beobachtet:

1. *Gelenkmaus im Kniegelenk von glatter Form, wie eine Patella gestaltet, an einer Fläche knorplig, an der anderen von elfenbeinhartem Knochen mit Schlifflächen gebildet. Excision. · Heilung.*

Hugo Wildberger, 24 Jahre alt, will ohne äussere Veranlassung und ohne ein bestimmtes nachweisbares Trauma vor ungefähr zwei Jahren von einer mit Schwellung und Schmerzen einhergehenden Affection des rechten Knies befallen worden sein. Dieselbe fesselte ihn etwa 14 Tage ans Bett. Die Behandlung geschah damals von einem Schäfer, wie es hier in Schlesien bei allen chirurgischen Fällen auch in den gebildetsten Ständen noch Mode ist. Von da ab konnte Patient das Bein nur mangelhaft flectiren, auch fühlte er bei brüsken Bewegungen bisweilen ein Knallen in dem Knie, bei Anstrengungen durch längeres Stehen und weites Gehen Schmerzen in demselben. Beim Eintritt der letzteren blieb Patient stehen und suchte durch Pendelbewegungen im Knie bei gleichzeitig flectirtem Hüftgelenk dieselben zu verarbeiten. Im Februar 1874 gerieth Patient bei dem Versuche, von einem im Gange befindlichen Wagen zu springen, zwischen Wagen und Deichsel und erlitt dabei eine bedeutende Quetschung des erkrankten Kniegelenks, die ihn, nachdem er sich 8 Tage lang vergeblich zur Arbeit gequält hatte, nöthigten, die Hülfe des Hospitals aufzusuchen. Hier blieb er vom 24. Februar bis 13. März 1874; sein Knie wurde mit Jodtinctur bestrichen und fixirt gehalten. Acht Tage nach seiner Entlassung bemerkte Patient ein Knallen und einen äusserst intensiven Schmerz im Knie, so dass er stehen bleiben musste. Als er nachfühlte, entdeckte er damals zuerst in der Gegend des Condylus internus einen bohnengrossen, beweglichen, harten Körper. Derselbe wuchs, Schmerzen und Schwäche nahmen mehr und mehr zu, Patient wurde ganz arbeitsunfähig und kam daher in die königlich chirurgische Klinik.

Stat. praesens: Patient ist ein grosser, mässig kräftiger Mann mit gering entwickeltem Fettpolster und blassen Schleimhäuten. Respirations- und Circulationsapparat normal, keine Störung der Verdauung. Geringer Plattfuss beiderseits. Patient zeigt beim Gehen einige Unsicherheit durch Einknicken des rechten Fusses im Knie. Er machte uns gleich auf einen beweglichen Körper im kranken Knie aufmerksam, welcher etwa guldengross, platt und von viereckiger Gestalt war und nach aussen oder innen von der Sehne des Quadriceps femoris seinen Sitz hatte. Er liess sich sehr leicht dislociren. Das Gelenk war mässig angeschwollen, die Patella tanzte wenig. Als wir die Operation machen wollten und den Patient reinigten und rasirten am Knie, verschwand die Gelenkmaus plötzlich auf Wochen in die Fossa poplitea und konnte vom Patienten nicht wieder zum

Vorschein gebracht werden. Eines Morgens erschien sie wieder und wurde mit einer Nadel fixirt. — 12. Januar. Die unter Lister'schen Cautelen, doch ohne Spray ausgeführte Operation geschah in der Weise, dass die Gelenkmaus am Condylus externus fixirt und nach einer subcutanen Incision ins Gelenk der Versuch gemacht wurde, dieselbe aus dem Gelenk durch Druck zu dislociren. Da dies nicht gelang und wir ein abermaliges Entschlüpfen der Gelenkmaus fürchteten, so machte ich nun eine freie Incision ins Kniegelenk und extrahirte die Gelenkmaus mit dem amerikanischen Kugelzieher. Die Wunde wurde durch drei Knopfnähte geschlossen und der Lister'sche Verband angelegt, darüber ein gefensterter Gypsverband.

Nach der Operation war acht Tage lang gar keine Reaction zu bemerken, der Verband blieb ganz trocken, die Wunde heilte per primam intentionem. Die Nähte wurden am 5. Tage schon entfernt. Am 9. Tage trat plötzlich ohne jeden Grund eine lebhafte Schwellung des Gelenks mit einer Temperatursteigerung von 39° C. ein; die Schmerzen waren dabei so beträchtlich, dass wir uns zur Abnahme des Verbandes entschlossen. Dabei erschien die feine lineäre Narbe hervorgewölbt. Dieselbe platzte bei leichtem Druck mit der Spitze der Hohlsonde und es entleerten sich nun 30—40 Grm. zäher, goldgelber, mit geringen Mengen Blutes gemischter, geruchloser Flüssigkeit. Dieselbe enthielt wenig Eiterkörperchen bei der mikroskopischen Untersuchung, viel Eiweiss und Mucin bei der chemischen Analyse. Es wurde nun ein Drainrohr eingelegt und ein stark comprimirender Lister'scher Verband applicirt. Die Wunde secernirte nun so stark, dass zwei Mal täglich der Verband gewechselt werden musste. Das Fieber verschwand wenige Tage nach der Eröffnung der Narbe. Anfang Februar beschränkte sich auch die Secretion der Wunde. Am 24. Februar verliess der Patient geheilt die Klinik. Er konnte das Kniegelenk bis zum Winkel von 90° Grad ohne Schmerzen biegen und ohne Unterstützung und Schmerzen lange Strecken gehen.

Die extrahirte Gelenkmaus (Taf. X u. XI Fig. 1) war von viereckiger Gestalt und biconvexer Form, der obere Rand derselben etwas scharf und schmal, der untere stumpf und breit. Auf der einen Fläche ist dieselbe ganz knorplig, auf der anderen ganz knöchern. Sie hat eine Länge von 3 Cm., eine Breite von 2,2—2,6 Cm., eine Dicke von 1 Cm.; der obere Rand misst 2,3 Cm., der untere 2,4 Cm., die beiden Seitenränder 2,3 Cm. und 1,7 Cm. Der Knorpelüberzug ist 0,3—0,4 Cm. dick, die knorplige Fläche weniger gewölbt, als die knöcherne. Der Knorpel erscheint bläulich weiss, trübe, glänzend. Die knöcherne Partie besteht aus elfenbeinhartem Knochen, welcher fast gar keine Poren zeigt; sie ist leicht uneben, vielfach usurirt und es finden sich auf derselben mehrere scharf hervortretende, glatte, unregelmässig gestaltete Schlifflächen. Die Ränder sind durchweg mit einem schmalen Knorpelüberzuge versehen. Bei der histologischen Untersuchung zeigte die knorplige Partie durchweg hyalinen Knorpel, die knöcherne die Structur des wahren Knochengewebes.

Mir erscheint es wahrscheinlich, dass diese Gelenkmaus aus einer extraarticulären Wucherung der Gelenkkapsel hervorgegangen und allmählich ins Gelenk gerathen ist, wie es Laennec beschrieben hat. Ihr Ursprung in einem gesunden Gelenke, ihre eigenthümlich platte Form, ihre Zusammensetzung aus zwei getrennten Flächen, von denen die eine knorplig, die andere elfenbeinharter Knochen war, scheinen mir für diese Annahme zu sprechen. Die knorplige Schicht ist wohl als die jüngste, die knöcherne als die weitere Entwicklungsstufe zu betrachten. Auffallend ist, dass Patient kein bestimmtes Trauma als erste Ursache der Entwicklung der Gelenkmaus angeben konnte. Durch das Trauma im Februar 1874 ist die Gelenkmaus wahrscheinlich frei oder doch so weit lose geworden, dass sie durch einen geringen Fehltritt sich ganz lösen konnte. Die Bildung der Gelenkmaus in der Kapsel ist gewiss sehr alten Datums. Dafür sprechen die Schlifflächen und Usuren an der knöchernen Fläche derselben, die doch wohl als eine Folge längerer und härterer Reibungen und Reizungen, welche die Gelenkmaus erfuhr, aufzufassen sind. In einem, dem eben berichteten ganz ähnlichen Falle hat Klein (Virch. Arch. XXIX. S. 190) eine andere Anschauung über die Entstehungsart der Gelenkmaus geltend gemacht. Die von Klein beschriebene Gelenkmaus war ebenso gestaltet, wie die obige, biconvex, hatte eine knorplige und eine knöcherne Oberfläche, und auf der knöchernen befanden sich Schlifflächen etc. Bei der Obduction des an Pyämie in Folge der Operation verstorbenen Patienten fand sich am Knorpelüberzuge des Condylus externus femoris eine Lücke neben der Fossa intercondyloidea, in welcher noch ein halbmondförmiger, überknorpelter Körper lag. Dieser mit der extrahirten Gelenkmaus zusammen waren im Stande, die Lücke genau auszufüllen. Klein glaubt nun annehmen zu müssen, dass es sich hier bei der Bildung der Gelenkmäuse um eine spontane Demarcation am Gelenkende des Femur gehandelt habe, wofür die Sklerosirung der angrenzenden Partien des Femur und die Verdickung des Knorpels sprächen. Was soll man sich aber bei einer spontanen Demarcation am Femur denken? Es gibt dafür kein Analogon in der Pathologie. Klein zieht meiner Meinung nach nicht in Rechnung, dass die kleine Gelenkmaus noch an der einen Ecke mit einem 0,6 Cm. langen und 0,2 Cm. dicken, bindegewebigen Stiel versehen war, welcher in der Fossa intercondyloidea posterior in die Synovialhaut überging, dass ferner ihre knöcherne Oberfläche grösstentheils von einer dünnen, bindegewebigen Schicht bedeckt war, dass endlich an der grösseren, extrahirten Gelenkmaus sich auch

noch Spuren eines bindegewebigen Stieles und eines bindegewebigen Ueberzuges fanden. Danach ist es mir unverständlich, wie Klein auf einen osteogenen Ursprung der von ihm beschriebenen Gelenkmäuse kommen konnte. Die kleine Depression im Knorpel zeigt doch blos an, dass die Gelenkmäuse dort gelegen und durch Druck den Knorpel usurirt haben.

Gegen den osteogenen Ursprung dieser Gelenkmäuse sprechen ihre biconvexe Form und ihre glatten Flächen. Man könnte mir einwerfen, dass sie sich mit der Zeit im Gelenk so polirt und abgeschliffen hätten. Das würde aber bis zu dem Grade von Politur kaum möglich sein. Mit welcher Fläche sollten sie aber aufgesessen haben? Die knöchernen zeigen weder Reste einer Bruchfläche, noch entsprechen sie dem anatomischen Gefüge der Epiphysen. — Taf. X u. XI Fig. 1 gibt ein sehr getreues Bild der oben von mir beschriebenen Gelenkmaus von der knöchernen Fläche her gesehen.

In einer zweiten Beobachtung trat das Verhältniss der Gelenkmaus zum Mutterboden noch deutlicher hervor.

8. *Kleine Gelenkmaus im Kniegelenk, welche biconvex erscheint und an einer Fläche aus Knorpel, an der anderen aus Knochen besteht und mit einem dünnen Stiele an der Kapsel hängt.*

W. W., Goldarbeiterlehrling, 16 Jahre alt, aus Breslau, rec. 2. Mai, entlassen 29. Juni 1878. Patient ist schon seit einem halben Jahre mit Schwellung und Schmerzen im linken Kniegelenk behaftet, so dass ihm Stehen und Gehen sehr schwer wird. Eines Falles oder Stosses auf das Knie kann er sich nicht erinnern. Patient ist leidlich kräftig, das linke Knie leicht geschwollen, die Patella tanzt, die Haut über dem Knie nicht geröthet. Gehen und Stehen ist auf dem linken Bein nur mit grossen Schmerzen möglich, das Bein ermüdet gleich, wenn Patient nur kurze Zeit gegangen ist. Acute Schmerzanfälle mit gänzlich aufgehobener Function des Gliedes will Patient niemals gehabt haben. Es wurden zuerst Compressionen des Knies mit Jodbepinselungen angewendet. Als das Knie dabei abgeschwollen war, liess sich ganz deutlich ein kleiner, flacher, anscheinend frei beweglicher Körper in demselben fühlen. Gleich nach der ersten Untersuchung verschwand derselbe auf längere Zeit im Kniegelenk. Als Patient nach einiger Zeit denselben plötzlich wieder am Condylus externus fand, schnitten wir frei auf denselben ein. Die Gelenkmaus entschlüpfte uns aber wieder ins Gelenk. Deshalb liessen wir den Patienten aus der Chloroformnarkose erwachen und die Gelenkmaus suchen. Als Patient sie wieder an die richtige Stelle durch allerlei Manipulationen und Bewegungen geschoben, fixirten wir sie mit einer grossen Nadel und extrahirten sie. Dabei fand sich, dass dieselbe mit einem langen, dünnen Stiel an der Gelenkkapsel hing, dessen Durchtrennung aber keine Blutung verursachte. Die Operation war unter allen antiseptischen Cautelen gemacht, doch ohne Spray, die Wunde wurde mit zwei Nähten geschlossen,

das Bein in einer Binde fixirt — darauf die offene Wundbehandlung eingeleitet. Keine Reaction. Entfernung der Nähte am 3. Tage. Das Gelenk zeigte sich leicht geschwollen, doch wenig empfindlich. Am 12. Tage verlässt Patient das Bett und macht die ersten Gehversuche. Drei Wochen nach der Operation wird er geheilt und mit ungestörter Function des Kniegelenks entlassen.

Diese Gelenkmaus glich vollständig der oben von mir beschriebenen, nur dass sie beträchtlich kleiner war. Sie besass eine Länge von 2,5 Cm., eine Breite von 1,5 Cm., eine Dicke von 0,5 Cm. Auch sie hatte eine biconvexe Form; die eine, und zwar bedeutend grössere Fläche bestand ganz aus Knorpel, die zweite, weit kleinere aus festem Knochen, welcher aber weit poröser war, als im vorigen Falle und keine Schlifflächen zeigte. Die Ränder waren durchweg knorplig. Die knorpligen Partien sahen trübe und glänzend aus, die knöchernen weisslich, erstere waren glatt, letztere leicht uneben und verbogen. Der Stiel bestand ganz aus Bindegewebe. Die mikroskopische Untersuchung ergab, dass die knorpligen Partien aus hyalinem Knorpel, die knöchernen aus wahrem Knochen gebildet waren.

Eine ähnliche Beobachtung beschreiben Delagarde (St. Barth. Hospit. Report. 1868. IV. p. 80), Schmidt (Archiv für Heilkunde. 1869. S. 206) und Andere (Gurlt, Patholog. Anatomie der Gelenkkrankheiten. S. 312. 7 u. 8).

c) Die Gelenkmäuse entstehen durch Wucherungen und Degenerationen der Gelenkzotten.

Rokitansky hat wohl zuerst mit Bestimmtheit darauf hingewiesen, dass die Gelenkzotten durch Wucherungen und pathologische Veränderungen zu Gelenkmäusen werden können (Zeitschrift der Gesellschaft der Wiener Aerzte 1851. S. 2). Es war zwar schon vor ihm durch die klassischen Arbeiten von Johannes Müller bekannt, dass sich fetthaltige, viel verzweigte, polypöse Wucherungen aus den Gelenkzotten (das Lipoma arborescens) entwickeln können. Gurlt hat in seiner pathologischen Anatomie der Gelenkkrankheiten (S. 257 etc.) mehrere Beispiele der Art aus der Literatur und den Museen zusammengestellt, und Volkmann einige von ihm selbst beobachtete Fälle der Art veröffentlicht und genauer untersucht. Ich habe das Lipoma arborescens nie gesehen. Um diese Gebilde handelt es sich bei der Rokitansky'schen Theorie nicht, sondern um die ganz oder grösstentheils aus Knorpel bestehenden Gelenkmäuse. Bei den meisten Gelenkentzündungen treten, wie allgemein bekannt ist, Wucherungen in den Gelenkzotten nicht selten ein. Dabei ent-

stehen in den kolbig angeschwollenen Zottenenden Knorpelkerne, welche mit der Zeit zum Chondrom werden und vom Centrum aus verirden oder verknöchern. Diese Gebilde werden dann in derselben Weise frei, wie die in- und ausserhalb der Synovialis gebildeten. Billroth hält diese Entstehungsart der Gelenkmäuse für unwahrscheinlich und Volkmann gibt sie nur für die kleinen, vorwiegend aus Bindegewebe bestehenden zu. In histologischer Beziehung hat aber die Rokitansky'sche Theorie durch die Untersuchungen Kölliker's (Mikroskop. Anat. 1850. Bd. II. S. 322) und Luschka's (Virch. Archiv. VII. S. 309), nach welchen schon im normalen Zustande in den Zotten Knorpelkerne vorkommen, eine grosse Stütze erhalten. Virchow spricht sich daher auch zu Gunsten der Rokitansky'schen Theorie aus. Mir scheint dieselbe auch für einzelne, allerdings seltene Fälle unbestreitbar zu sein. Die so entstandenen Gelenkmäuse haben meist eine nieren-, bohnen- oder mandelförmige Gestalt, d. h. drei längliche, convexe und eine leicht concave Fläche. Sie sind glatt, elastisch hart, von mattglänzendem, weissem, feuchtem Aussehen und verschiedener, zwischen einer kleinen Bohne und Wallnuss schwankenden Grösse. Diese Gebilde bestehen fast nur aus hyalinem Knorpel und zeigen spärliche sehr spröde Verkalkungen und wirkliche, sehr poröse Ossificationen. In der Rinde findet sich wohl auch Faserknorpel. In der Mitte haben sie in seltenen Fällen kleine unregelmässige Höhlen, welche mit zäher, synoviaähnlicher Flüssigkeit gefüllt sind. An vielen Gebilden der Art finden sich noch Reste von Stielen, oder dünne Stiele, auch enthalten sie neben dem Knorpel nicht selten feine Bindegewebszüge. Nach dem Trocknen zeigen sie sich sehr zusammengeschrumpft, die knorpligen Partien eingesunken, die verkalkten oder ossificirten hervorragend, daher ist die Oberfläche dieser getrockneten Gelenkmäuse sehr uneben. Die von Tourtoual untersuchten Gelenkmäuse aus der Günther'schen Klinik gehören meiner Meinung nach hierher. „Nach Ablösung der Hülle stiess Tourtoual zuerst auf eine faserknorplige Rinde, welche bei den grösseren einen knöchernen Kern umschloss, bei den kleineren ihre ganze Substanz ausmachte und überhaupt desto dünner war, je ansehnlicher der Umfang des Corpusculum sich entwickelt hatte, eine Thatsache, welche, da die grösseren ohne Zweifel älteren Ursprungs waren, als die kleineren, die vom Centro peripherisch fortgeschrittene Bildung darthut. Die Substanz des knöchernen Antheils war spröde, bröcklig, hin und wieder zerreiblich und zeigte auf der Bruchfläche zahlreiche grosse und tief eindringende Porositäten etc.“ Von Fock's Fällen gehören 3 hierher.

Eine einzig in der Literatur dastehende Beobachtung von einer sarkomatös entarteten Gelenkzotte, die zur patellagrossen, wesentlich aus Bindegewebe gebildeten, mit einem einschichtigen Plattenepithel versehenen Gelenkmaus wurde, hat Simon in v. Langenbeck's Archiv Bd. VI. S. 573 mitgetheilt.

Der Entwicklung dieser Gelenkmäuse gehen meist deformirende oder chronische, mit Hydrops verbundene Entzündungen der Gelenke voraus. In unserer Sammlung befinden sich zwei Gelenkmäuse der Art, von denen die eine auf Taf. X u. XI Fig. 2 von der convexen Fläche, die andere ebenso Fig. 3 von der concaven Fläche abgebildet ist. Dieselben sind im Jahre 1855 aus dem Kniegelenk eines vierzigjährigen Mannes extrahirt. Sie haben eine Länge von 2,1 : 2,2, eine Breite von 1,6 : 1,6, eine Dicke von 0,7 : 0,8, sind also im trockenen Zustande fast gleich gross und dick. Die hervorragenden Stellen sind die verkalkten, die vertieften die knorpligen. Von der Geschichte des Mannes habe ich nichts weiter erfahren können. Ich habe eine solche Gelenkmaus in der letzten Zeit extrahirt.

9. *Grosse Gelenkmaus im stark degenerirten Ellenbogengelenk. Extraction. Heilung.*

A. Sp., 20 Jahre alt, aus Bresa, kräftiger Bauersohn. Patient erzählt, dass vor 5—6 Jahren das rechte Ellenbogengelenk ganz spontan und ohne wesentliche Schmerzen zu schwellen anfing. Mit der Zeit wurde dasselbe steifer, die Flexion erschwert, der Arm schwächer; es stellten sich Schmerzen in dem Gelenke ein, besonders bei forcirten Bewegungen. Als Patient zu uns kam, zeigte sich nur das rechte Ellenbogengelenk erkrankt. Es war beträchtlich geschwollen, die Haut darüber unverändert. Die Bewegungen im Gelenk spontan wenig ausgiebig, passiv auch von geringem Umfange. Das Gelenk wird gestreckt gehalten. Druckschmerz ist nicht vorhanden, doch klagt Patient über ziehende rheumatische Schmerzen in demselben. Der Condylus internus humeri ist stark angeschwollen und verdickt, ebenso das Capitulum radii. Starke Fluctuation im Gelenk. Es wurde eine Punction des Gelenks, verbunden mit einer Carbolsäureausspülung, gemacht. Danach verschwand der Hydrops fast vollständig, die Veränderungen in den Epiphysen des Gelenks bestanden aber weiter und die Beweglichkeit blieb beschränkt. Eines Tages bemerkte Patient über dem Condylus externus humeri eine grössere Geschwulst, und als er auf dieselbe drückte, verschwand sie unter einem deutlichen Krachen. Anderen Tages war die Geschwulst wieder an der alten Stelle und man konnte sie hier genau fühlen. Sie lag an der Vorderfläche des Ellenbogengelenks zwischen Radius und Ulna, war glatt, hart, wallnussgross und unter Crepitiren zu verschieben.

Es wurde eine 5 Cm. lange Incision unter antiseptischen Cautelen, doch ohne Spray, direct auf die Gelenkmaus gemacht und dieselbe ohne wesentliche Beschwerden extrahirt. Drei Nähte mit Silberdraht. Antiseptischer Verband. Patient wurde ambulatorisch behandelt, die Heilung war am 8. Tage vollendet.

Die Gelenkmaus (Taf. X u. XI Fig. 4 u. 5) war 3,5 Cm. lang, 2,3 Cm. dick und 2 Cm. breit. Sie hat eine nierenförmige Gestalt, eine glatte, feuchte Oberfläche, und ein mattglänzendes Aussehen. Der obere convexe und der untere leicht concave Rand bestanden fast ganz aus hyalinem Knorpel, die beiden Seitenflächen zeigten Einlagerungen von Kalksalzen. Beim Durchschnitt des Körpers fand sich in der Mitte ein Knochenkern von Erbsengrösse und daneben eine unregelmässig gestaltete, von glatten Wandungen begrenzte, linsengrosse Cyste, welche mit einer zähen, synoviaähnlichen Flüssigkeit gefüllt war. Keine Spur eines Stieles, auch keine Bindegewebszüge in der Gelenkmaus. Beim Trocknen änderte die Gelenkmaus Grösse, Form und Oberfläche bedeutend, wie Fig. 4 an der convexen und Fig. 5 an der concaven Fläche zeigen; die knorpligen Partien sanken tief ein, die kalkhaltigen traten in unregelmässigen, weissen Figuren beträchtlich hervor. Diese Gelenkmaus gleicht daher zum Verwechseln in Grösse und Form den oben kurz beschriebenen aus unserer Sammlung.

d) Es bricht in einem, an Arthritis chronica deformans leidenden Gelenke ein pathologisch entwickeltes, oder auch ein degenerirtes Knochenstück oder eine Ecchondrose ab und wird zur Gelenkmaus.

Dieses Vorkommen gehört zu den Seltenheiten, wie die Literatur zeigt. Die so gebildeten Gelenkmäuse werden meistens ganz frei, kommen aber selten während des Lebens zur Beobachtung, weil die Zeichen der Gelenkmaus verhüllt werden von denen der deformirenden Gelenkentzündung. Sie werden daher meist bei den Sectionen gefunden, wie in dem von v. Recklinghausen sorgfältig untersuchten und klassisch beschriebenen Falle (Habilitationsschrift, Königsberg 1864). Auch in Gurlt's Pathologischer Anatomie der Gelenkkrankheiten finden sich einige Beobachtungen der Art, z. B. S. 442, Beob. 21 u. 23 etc. Diese Gebilde bestehen entweder aus wahrem Knochen, welcher mit Knorpel mehr oder weniger reichlich bedeckt, und zuweilen intact, zuweilen vielfach verändert ist, oder aus Knorpel mit Knochenstückchen versehen. Wenn Trélat in der erwähnten Sitzung der Gesellschaft für Chirurgie in Paris wörtlich sagt: „Le corps étranger étant formé de cartilage veritable, histologiquement démontré; il est difficile d'en établir la pathogénie. A moins d'admettre une fracture de cartilage il est difficile de donner une explication, car dans l'arthrite sèche il ne se forme pas de cartilage", so widerstreitet seine Anschauung unseren, durch pathologisch-ana-

tomische Untersuchungen gesicherten Lehren der allgemeinen Chirurgie. Die so gebildeten freien Gelenkmäuse haben eine ganz unregelmässige Gestalt, sind meist nicht sehr gross und tragen oft noch die Spuren des Bruches deutlich auf einer Fläche oder an einem Rande. Ich habe keine Beobachtung der Art gemacht.

In seltenen Fällen bleiben die abgebrochenen Knochen- oder Knorpelstücke in Contact mit der Bruchfläche und verbinden sich mit derselben pseudarthrotisch, bleiben also mit beschränkter Beweglichkeit an ihrer Ursprungsstelle haften. Klinisch habe ich dieses Vorkommen zwar nicht beobachtet, ich besitze aber ein Präparat der Art und ein anderes habe ich im hiesigen pathologischen Institute gesehen.

10) Das Letztere befindet sich daselbst sub Nr. 84 (Taf. X u. XI Fig. 6). Es ist ein durch deformirende Gicht stark verändertes Ellenbogengelenk, von dem ich nur den von den Unterarmknochen gebildeten Theil abgebildet habe, da die Gelenkfläche des Humerus relativ wenig pathologische Veränderungen darbietet. Die Gelenkfläche der Ulna ist 7,6 Cm. breit und 5,6 Cm. lang, sie hat, ihre Zunahme im Breitendurchmesser abgerechnet, Form und Gestalt der normalen, doch zeigt sie viel kleine unregelmässige Usuren und mehrere wenig prominente, verschieden gezeichnete, stark glänzende Schlifffläche. An der Spitze des Olekranon und am unteren Rande der Gelenkfläche stehen rauhe, dicke, kegelförmige Knochenprominenzen von 2,2 Cm. Höhe, 1 Cm. Dicke und 2,5 Cm. Breite. Radialwärts ist ein dreieckig gestaltetes, grosses Knochenstück von der Gelenkfläche abgebrochen (Fig. 6 *b*), aber mit derselben noch durch eine Pseudarthrose und neugebildete Gelenkfläche mit sehr beschränkter Beweglichkeit verbunden. Die hintere Fläche desselben ist rauh und convex, die vordere glatt und concav, dabei nur mit wenigen Schlifffläche und Usuren versehen. Das ganze Stück ist 5 Cm. lang, hat eine grösste Breite von 2,6 Cm. und eine grösste Dicke von 1,4 Cm. Der radialwärts gelegene Rand ist 5 Cm. lang und wird nach dem Humerus zu dünn, nach dem Unterarm zu dick, an demselben finden sich viele kleine Zacken und Spitzen und zwischen denselben Vertiefungen. Der untere, dicht am Radius gelegene Rand ist der dickste, 2,5 Cm. lang. Derselbe trägt eine Articulationsfläche mit dem Capitulum radii von 1,3 Cm. Länge und 1 Cm. Breite. Der innere, an der Ulna gelegene Rand ist sehr schmal, stellenweise scharf, leicht gezackt. Er steht von dem gleich beschaffenen Rande der Gelenkfläche der Ulna stellenweis um 0,5 Cm. ab. Am unteren, nach dem Radius zu gelegenen Ende trägt er auch eine breite Gelenkfläche, welche denselben mit der entsprechenden Stelle der Ulnargelenkfläche verbindet, von 1,4 Cm. Länge und 1 Cm. Breite. Das Capitulum radii ist ganz usurirt. An der äusseren Seite des Halses desselben zeigt sich aber eine Knochenwucherung von 2,9 Cm. Höhe, 1 Cm. Dicke und 4,5 Cm. Umfang, welche sich pilzförmig über den Radius legt (Fig. 6 *c*). Dass hier ein alter Bruch vorliegt, zeigen die abgerundeten Enden der Bruchfläche. Das abgebrochene Stück bewegte sich auf zwei Gelenkflächen, war aber an der Spitze und den Seitenflächen

ganz gelöst. Am frischen Präparat waren diese Lücken wohl durch Bandmasse ausgefüllt und dadurch noch eine straffere Fixation des abgebrochenen Stückes gegeben.

11. Das andere Präparat (Taf. X u. XI Fig. 7) befindet sich in der Knochensammlung der chirurgischen Klinik. Es ist ein Schultergelenk, welches gleichfalls von der deformirenden Gicht befallen war. Die Scapula zeigt zwei Gelenkflächen, welche in einem stumpfen Winkel aneinander stossen und durch eine scharfe Leiste, welche stellenweis usurirt, stellenweis elfenbeinhart erscheint, von einander getrennt sind. Die grössere Gelenkfläche ist ganz unter die Scapula geschoben, 4,2 Cm. lang und 2,7 Cm. breit. Sie zeigt eine sehr unregelmässige, unebene, rauhe Fläche, welche von einem sehr unebenen, von tiefen Einschnitten durchzogenen, von dicken Wülsten besetzten Rande begrenzt ist. Schlifffläche finden sich nicht auf derselben. Die kleinere Gelenkfläche sitzt an der richtigen Stelle und ist 4 Cm. lang und 2,3 Cm. breit. An dem vorderen, unter dem Akromion gelegenen Rande derselben sieht man noch eine dritte, sehr unregelmässig gestaltete, unebene Gelenkfläche, auf welcher in offenbar sehr beschränkter Beweglichkeit ein länglich viereckiges, nach unten und oben sich zuspitzendes, leicht gebogenes Knochenstück von 2,5 Cm. Länge, 1,3 Cm. Höhe und 1,2 Cm. Breite gesessen hat. Die rauhe Gelenkfläche an diesem Knochenstücke nimmt nicht die ganze untere Fläche desselben ein, sie ist nur 1,2 Cm. breit und 2 Cm. lang. Nach der Pfanne zu hat dies Knochenstück noch eine Articulationsfläche für den sehr degenerirten Gelenkkopf von 1,4 Cm. Breite und 1,5 Cm. Länge. Die Bandmasse, welche das Knochenstück befestigt, muss sehr straff und dick gewesen sein, wie ein trockener Rest derselben, der dem Präparate noch anhaftet, beweist.

Die **Therapie der Gelenkmäuse** hat durch die grossartige und nicht genug zu preisende Reformation, welche das antiseptische Verfahren in der Chirurgie bewirkt hat, eine endgültige Lösung erfahren. Während man früher die verschiedenen Verfahren der Operation in ihren Endresultaten ängstlich gegen einander abwog, wird heute kein Chirurg mehr zögern, der freien, unter den antiseptischen Cautelen vorgenommenen Incision und Extraction der Gelenkmaus in einem Acte den vollgültigen Vorzug vor allen anderen zu geben. Ich habe, wie bei allen Operationen, so auch hier ohne Spray, doch nach sorgfältiger Reinigung des Operationsfeldes und aller mit der Wunde in Berührung kommenden Gegenstände operirt und die Mehrzahl der Fälle unter dem Lister'schen Verbande behandelt. Die Wunde wurde durch Nähte geschlossen, das Gelenk nicht ausgespült, kein Drain eingelegt. Lucas-Championnière hat in einem Falle (Journ. de Med. et Chir. prat. 1877. Bd. XLVIII. Heft 8. p. 358) die Gelenkhöhle mit fünfprocentiger Carbolsäurelösung ausgespült und drainirt, ohne eine wesentliche locale und allgemeine Reaction darnach zu sehen. Ich habe Beides nicht gethan, weil die Gelenkhöhle bei der Operation kaum von einem Instrument berührt — nur

einfach eröffnet wird. — Niemals ist in meinen Fällen eine wesentliche locale oder allgemeine Reaction darnach eingetreten, in allen Fällen, mit einer einzigen Ausnahme, das Gelenk beweglich und vollständig functionsfähig erhalten. Meist fand sich am dritten Tage nach der Operation mässige Schwellung und Schmerzhaftigkeit des Gelenks ein. Dieselben schwanden aber nach einigen Tagen von selbst, oder nachdem nach Entfernung der Nähte einige Zeit eine stärkere Secretion von der Wunde aus bestanden hatte. Die durchschnittliche Behandlungsdauer betrug einen Monat. In dem offen behandelten Falle war der Wundverlauf auch ganz ungestört, ein Beweis für die Thatsache, dass eine antiseptisch angelegte Wunde auch diese Behandlungsmethode vollkommen gut verträgt. Immerhin soll man aber sich jeder Zeit des Rathes Tillaux's (Société de chir. à Paris. Séance du 13. Nov. 1878) bewusst bleiben: „il faut être sobre des ouvertures des articulations du genou", wenn auch die weitere Ermahnung desselben: „et bien dire au malade que c'est une opération sérieuse" nach den glänzenden Erfolgen des Lister'schen Verfahrens etwas übertrieben feierlich und peinlich erscheint. Die kranken Gelenke vertragen entschieden einen operativen Eingriff besser und leichter, als die gesunden, wie das durch einen Tumor und wiederholte Punctionen an traumatische Reize gewöhnte Peritonäum der Frauen.

Das Verfahren Goyrand's habe ich wohl einige Male versucht, bin aber damit niemals recht zu Stande gekommen, halte es auch jetzt für eine unnöthige Zeitverschwendung und vergebliche Mühewaltung. Ich freute mich, als ich in den wiederholt citirten Verhandlungen der Société de chirurgie las, dass es auch den französischen Chirurgen mit dieser Operationsmethode nicht besser ging.

---

5. Ueber hereditäre multiple Exostosenbildung.

Von

Prof. Dr. H. Fischer in Breslau.

(Hierzu Tafel X. XI.)

Dass Exostosen, multipel über das ganze Skelet verbreitet, in Familien erblich vorkommen, ist eine bekannte Thatsache, welche von Virchow bereits in seiner klassischen Geschwulstlehre an Be-

obachtungen von Lloyd, Stanley, Cruveilhier und Nast hervorgehoben ist (Bd. II. S. 87). Otto berichtete, dass auch bei Thieren Aehnliches vorkomme. Sehr interessante und lehrreiche Beispiele hereditärer Exostosenbildung durch mehrere Generationen beschreiben Otto Weber (Virch. Arch. 35. S. 501) und P. Gibney (Amer. Journ. 1876. Juli), und Ernst Frey hat in seiner fleissigen Dissertation (Dorpat 1874) die ganze einschlägige Literatur zusammengestellt.

Ich habe hier fünf Beobachtungen der Art gemacht:

1. In der einen, welche eine weitverzweigte, angesehene jüdische Familie betrifft, waren Verwandtschaftsehen wiederholt vorgekommen. Die Vererbung fand durch drei Generationen, die ich bis jetzt übersehen kann, vorwaltend auf die Söhne statt. Die Töchter sind nicht ganz frei, den Söhnen gegenüber aber doch sehr spärlich mit Exostosen besetzt. Ihre Söhne haben aber nichts desto weniger wieder zahlreiche Exostosen. Die erste Generation hat relativ wenig Exostosen, die zweite ausserordentlich viele grössere und kleinere an fast allen Knochen, die dritte wieder wenig, doch verhältnissmässig grosse. Die Kinder in der Familie sind sonst kräftig, wohlgebildet und gesund. Die Neubildung von Exostosen konnte ich bei den Söhnen bis zum 17. Lebensjahre verfolgen. Immer war dieselbe mit Schmerzen im Knochen verbunden.

2. In einer zweiten Familie, die ich genauer untersuchen konnte, waren keine Verwandtschaftsehen vorgekommen und die Töchter blieben ganz frei. Interessant ist, dass die Exostosen bei einzelnen Gliedern an bestimmten Stellen wieder verschwunden sind, während sie an anderen bestehen blieben. Bei einem Kranken waren sie wiederholt abgebrochen, aber immer wieder angeheilt.

Georg Nauke, jetzt 57 Jahr alt, gibt an in seiner Jugend mehrere Exostosen am rechten Unterschenkel und am rechten Arme gehabt zu haben. Dieselben haben sich allmählich verloren, doch bestehen bis zur Zeit noch eine Exostosis am Condylus internus tibiae, welche sehr scharfkantig und breit, doch nur mässig hoch ist, und eine kleinere an den Rippen. Er ist sonst gesund, seine Frau mit ihm nicht verwandt.

Sein Vater ist im hohen Alter gestorben. Er hatte gleichfalls, und wie sich der Sohn genau erinnert, eine grosse Zahl von Exostosen am ganzen Körper, von denen einige recht gross waren. Die fünf Kinder des Georg Nauke sind am Leben.

a) Der älteste, 22 Jahr alt, (Anton) hat zwei grosse Exostosen am

Condylus internus der rechten Tibia, eine kleinere an der unteren Epiphyse des rechten Humerus, zwei kleinere an der unteren Epiphyse der linken Tibia und mehrere an den Rippen.

b) Der zweite, 19 Jahr alt (Georg) hat im Ganzen 27 grössere Exostosen und zwar: eine taubeneigrosse im oberen Drittel der vorderen und äusseren Fläche des linken Humerus, eine zweite, spitzere an der inneren Fläche, ½ Zoll unter dem Collum anatomicum, etwas darüber an der inneren Seite noch zwei kleinere und am Condylus externus noch eine länglich-runde. Am linken Unterarm finden sich drei Exostosen: zwei je in der Mitte des Radius und der Ulna an der Flexorenseite, eine am Processus styloideus radii. An der ersten Phalanx des linken Mittelfingers eine kleine, spitzige Exostose. Am rechten Humerus eine taubeneigrosse unter dem Musc. deltoideus im oberen Drittel und je eine kleine an der inneren und äusseren Fläche etwa in der Mitte derselben, zwei am rechten Radius, die eine in der Mitte, die andere über dem Proc. styloideus, eine an der unteren Epiphyse der Ulna, eine an der zweiten Phalanx des rechten Zeigefingers. An der rechten Scapula zwei, an der linken eine an der Basis derselben. An der vierten rechten und sechsten linken Rippe je eine und zwar am Sternalansatze. Am linken Oberschenkel fünf: eine oberhalb des Condylus internus, zwei an der inneren Fläche im unteren Drittel, eine an der äusseren Fläche ebendaselbst, eine oberhalb des Condylus externus. Am linken Unterschenkel sechs: eine unterhalb des Condylus internus tibiae, zwei dicht darüber, unter dem Gastrocnemius eine faustgrosse, runde, sehr hoch hervorragende, über dem Malleolus internus und externus je eine.

Am rechten Femur: zwei über dem Condylus internus, die eine von Haselnuss-, die andere von Taubeneigrösse.

An der rechten Tibia zwei unter dem Condylus internus tibiae. — Die Mutter, welche den Patienten von Anfang an gut beobachtet hat, gibt an, dass sich die Exostosen erst vom 6. Lebensjahre ab geltend gemacht hätten. In der Zeit bis zum 10. seien die anderen schnell und ohne Beschwerden entstanden.

c) Der dritte, 17jährige (Silvius) hat 10 Exostosen. Eine wurde schon im 2. Lebensjahre vom Impfarzt gefunden am Angulus der rechten Scapula, welche bis zum 4. Lebensjahre wuchs, um dann allmählich und total zu verschwinden. Im 6. Lebensjahre fand sich eine Exostose in der Mitte der Flexorenseite des rechten Vorderarms, die langsam wuchs und seit Jahren still steht. An der linken Clavicula eine kleine spitzige Exostose. Am linken

Humerus findet sich eine hühnereigrosse runde Exostose dicht unter dem Collum anatomicum an der inneren Fläche. Dieselbe ist bereits 3 mal durch Fallen beim Turnen abgebrochen, wie ärztlicher Seits constatirt ist. Sie heilte aber immer wieder an und zwar, wie die Mutter meint, jedes Mal etwas tiefer. Am rechten Femur dicht über dem Condylus externus an der inneren und vorderen Seite drei haselnussgrosse, an dem Condylus internus tibiae rechterseits zwei kleine und je eine am Malleolus externus des rechten und internus des linken Unterschenkels.

d) Die 14jährige Olga ist bis zur Stunde ohne Exostosen geblieben.

e) Joseph, 12 Jahr alt, hat 7 Exostosen: seit dem 5. Lebensjahr eine am rechten Oberarm, seit dem 7. zwei Exostosen an dem Condylus internus der rechten Tibia, und seit einiger Zeit je zwei kleine an der unteren Epiphyse des rechten Femur und am linken Proc. styloideus radii.

v. Recklinghausen hat in einem sehr sorgfältig untersuchten Falle von multipler Exostosenbildung (Virch. Archiv 35. S. 203) wieder auf den alten und besonders von Virchow betonten Satz aufmerksam gemacht, dass die multiplen Exostosen ganz bestimmte Stellen der Knochen lieben und zwar die epiphysären Partien, nicht die eigentlichen Gelenkenden, sondern vielmehr die entgegengesetzten Enden der Epiphyse, mit denen sie an die Diaphyse anstossen, und dass darnach die Annahme nahe liege, dass dieselben hauptsächlich aus den Knorpelmassen sich herausbildeten, welche Epi- und Diaphysen mit einander verbinden, vielleicht einer Art von chronisch entzündlichem Process dieser Knorpel ihren Ursprung verdankten. Auch bei den Mitgliedern der von mir beschriebenen Familie trifft diese Annahme für die Mehrzahl der Exostosen zu, nur einzelne derselben sassen in der Mitte der Knochen oder auch unterhalb oder oberhalb der Epiphysenknorpel. Da man kaum annehmen kann, dass sich diese Exostosen beim Wachsthum des Knochens an der Epiphyse bis ziemlich zur Mitte desselben hinaufgeschoben haben, so dürfte es doch gewagt erscheinen, alle diese Gebilde zu den ossificirenden Ecchondrosen zu rechnen, wenn man nicht annehmen will, dass diese periostalen Exostosen nur zufällig zu den anderen durch ein Trauma hinzugekommen wären.

3. v. Recklinghausen hat in der oben citirten Arbeit darauf aufmerksam gemacht, dass die Exostosen nicht selten in eine Höhle, nach Art einer Gelenkhöhle, hineinragten, die oft weit grösser als die Exostose waren. „Es liess

sich, fährt er fort, leicht feststellen, dass solche Höhlen die Exostosen aufnehmen, wenn die umliegenden Weichtheile während des Lebens eine Verschiebung erfahren hatten, wenn sie aus musculöser Substanz bestanden. Häufig besassen diese falschen Gelenkhöhlen eine besondere dünne, innen glatte Membran, die oft noch Fäden von einer Seite zur anderen schickte." Ich habe einen Patienten mit hereditärer Exostosenbildung beobachtet, welcher derartige „falsche Gelenkhöhlen" um jede Exostose hatte. Dieselben erschienen mir histologisch und auch dem synoviaähnlichen Secret nach, welches sie enthielten, neugebildete Schleimbeutel zu sein, wie wir sie ja an den verschiedensten Körperstellen, welche dem Druck andauernd ausgesetzt sind, entstehen sehen. In ihnen hatte sich eine enorme Zahl der Corpora oryzoidea, wie beim Hydrops fibrinosus der Gelenke, oder bei der Tendinitis crepitans Acrelii, gebildet.

Der Schneidermeister P. N., 43 Jahr alt, kam am 23. Novbr. 1874 in die chirurgische Klinik. Er war sehr elend, fieberte stark, hatte eine trockene Zunge und Durchfälle. Bei der Untersuchung desselben fand sich ein Tumor von Kopfgrösse am rechten Oberschenkel in der Gegend des Trochanter minor und von hier nach hinten und oben bis unter die Glutäen reichend. Derselbe war prall gespannt, bot aber deutliche Fluctuation dar. Die Haut darüber nicht verändert.

Patient gab an, dass er von Jugend auf hier eine Geschwulst habe. Er hatte auch noch an anderen Stellen des Körpers harte kleine, knollige Geschwülste gehabt, die seien aber wieder verschwunden. Sein Vater hat ihm immer erzählt, dass er an ähnlichen Geschwülsten leide. Auch wisse er sich genau zu erinnern, dass sein Vater dieselbe Geschwulst am linken Oberschenkel gehabt habe, wie er jetzt, und dass derselbe schliesslich daran gestorben sei. Von seinen Kindern hätten zwei Söhne dasselbe Leiden, wie er, die zwei jüngeren Mädchen aber keine Spur davon. Wenn die Kinder geboren würden, hätten sie nichts davon, erst nach dem vierten Lebensjahre zeigten sich die ersten Geschwülste an den Gliedern.

Wir eröffneten die Geschwulst. Es entleerte sich neben einer eitrig-jauchigen Flüssigkeit eine unzählige Menge (eine grosse irdene Schüssel voll) von verschieden gestalteten Körpern von Erbsen-, Haselnuss- bis Wallnussgrösse. Dieselben waren von bläulich-opaker Farbe und zeigten einen transparenten Rand und einen festeren Kern. Der Rand bestand aus myxomatösem Knorpel, theils hyalin, theils mit Sternzellen. In der Mitte der freien Körper fanden sich

Petrificationen; [auch kleine] Höhlen. Die Höhle, in welcher die Körper gesteckt hatten, war von einer dicken, glatten Membran ausgekleidet. Sie wurde drainirt und tüchtig mit Carbolsäure desinficirt. Patient starb schon am 3. Tage an Erschöpfung.

Bei der Section fand sich an der hinteren Seite des linken Oberschenkels eine 24 Cm. lange Wunde. Das Zellgewebe zu beiden Seiten des Biceps jauchig infiltrirt. Diese Wunde führte in eine grosse Höhle, welche sich bis unter die Glutäen, bis zum Trochanter major, bis hinauf zum Hüftgelenke und nach innen bis unter den Trochanter minor erstreckte. In derselben verlief der Nervus ischiadicus. In einzelnen Recessus dieser Höhle fanden sich noch mehrere unregelmässig gestaltete Körper von ½ — 1 Cm. Grösse und weicher schleimiger oder festerer knorpliger Consistenz. In diese Höhle hinein ragte eine hühnereigrosse Exostose von sehr höckeriger Oberfläche, welche mit breiter Basis auf dem Knochen sitzt und eine sehr unregelmässige Gestalt hat. Sie war knöchern, hatte aber auf ihrer Spitze eine deutlich nachweisbare Knorpelschicht. Unter der Knorpelschicht war der Knochen weich-spongiös, an der Implantationsstelle der Exostose grobspongiös, compact. Etwas weiter darunter findet sich noch eine zweite Exostose, viel kleiner als die obige, doch von derselben anatomischen Beschaffenheit. Auch diese ist von einer Höhle umgeben, welche mit einer glatten Membran ausgekleidet ist, eine synoviaähnliche Flüssigkeit enthält, in welcher eine grosse Zahl ähnlicher Gebilde, wie die oben beschriebenen, enthalten waren. Zwischen diesen beiden Exostosen war der Knochen entblösst, rauh. Auch über dem linken Tibio-Tarsalgelenke findet sich eine sehr grosse Exostose, an den Rippen zwei kleinere, an dem rechten Oberschenkel eine kleinere, an der rechten Tibia eine grössere Exostose. Ueber allen diesen Gebilden fanden sich dieselben Höhlen von derselben Beschaffenheit und mit demselben Inhalte. An den Wandungen der Höhle hängen noch langgestielte Körperchen von derselben Beschaffenheit, wie die freien.

Offenbar hatte eine acute Periostitis der zwischen den beiden Exostosen liegenden Knochentheile bei unserem Patienten zur Verjauchung der grossen Höhle, welche die grösste Exostose umgab, geführt. Wodurch dieselbe bedingt wurde, ist nicht aufgeklärt. Eigenthümlich bleibt nur, dass der Vater des Patienten in derselben Weise zu Grunde ging.

Bemerkenswerth erscheint ferner, dass die grössten Exostosen bei unserem Patienten an der oberen Epiphyse des Femur sassen, während sie doch sonst, worauf besonders Volkmann Gewicht

legte, hauptsächlich an der unteren aufzutreten pflegen, die wieder in unserem Falle ganz frei geblieben war.

4. In einem Falle sahen wir merkwürdige Exostosenbildung über beiden Olekranon neben einer grossen Zahl kleinerer und grösserer Exostosen an den sämmtlichen Knochen des Skeletes. Der Vater und Grossvater des Patienten lebten noch und hatten Exostosen an verschiedenen Knochen. Wie viele und wo wusste Patient nicht anzugeben. Patient hatte im Ganzen 35 Exostosen, dieselben sassen theils an den Epiphysen der langen Röhrenknochen, theils an dem Zeigefinger (Taf. X u. XI Fig. 8 bei *b*) der linken und dem Daumen (Taf. X u. XI Fig. 9 bei *d*) der rechten Hand, theils an den Rippen, der Scapula und Clavicula. Auffallend war nur die mächtige Exostose, welche Patient über dem Olekranon jeder Seite hatte (Taf. X u. XI Fig. 8 u. 9 bei *a*). Dieselben waren fast gleich in Form, Sitz, Grösse und Gestalt. Mit einer breiten Basis aufsitzend, verjüngten sich dieselben nach der Spitze zu etwas. Sie waren 3,5 resp. 5 Cm. lang, hatten einen Umfang von 16 resp. 18 Cm., eine Breite von 4 resp. 5 Cm. Bei flectirtem Arme ragten sie wie ein Sporn hervor, bei gestrecktem Arme legten sie sich mit an, hinderten aber auch die völlige Streckung des Armes. Eine sehr grosse knollige Exostose lag am linken Unterarm dicht unter der eben beschriebenen spitzen (Taf. X u. XI Fig. 8 bei *c*).

5. In einem Falle berichtete die Mutter des Patienten, dass dem Ausbruch der Exostosen bei ihrem Sohne fieberhafte Zustände vorauf gegangen seien, wie in dem von Eberth und Virchow beschriebenen Falle. Auch hier hatte der Vater und Grossvater einige Exostosen am Skelet gehabt, das einzige Kind, welches uns die Mutter zuführte — ein 15jähriger Sohn — hatte 22 Exostosen am Skelet, von denen die eine, an der rechten Fibula, dicht über dem Fussgelenk sitzende 4 Cm. hoch und 5 Cm. breit war. Die Mehrzahl derselben fand sich an der oberen Epiphyse beider Tibiae und über dem Malleolus internus (im Ganzen 14) derselben. Die linke obere Extremität war ganz frei. Die Mutter erzählte, dass der kleine Knabe bis zum 5. Lebensjahre ganz frei von den Exostosen gewesen sei. Dann hätte er einige Zeit heftiges Fieber, vom Arzte für rheumatisch erklärt, gehabt; sei sehr krank gewesen und habe namentlich über Knochenschmerzen geklagt. Darnach seien die ersten Exostosen von ihr an ihrem Kinde bemerkt worden. Die neuen Knochengeschwülste seien immer wieder unter heftigem Fieber mit rheumatischen Knochenschmerzen aufgetreten.

6. Schliesslich möchte ich noch eines kleinen Patienten erwähnen, dessen Vater nur zwei Exostosen an der rechten Tibia hat, wie ich nachträglich eruirt habe. Der 11jährige Knabe war auf der Eisbahn gefallen und hatte sich eine Fractura femoris am 7. Februar 1864 zugezogen. Er kam damit in die Behandlung der chirurgischen Klinik und wurde in 47 Tagen daselbst geheilt. Seine Finger waren dicht besetzt mit Enchondromen — an der linken 7 (Taf. X. XI. Fig. 10 α), an der rechten 6 (Taf. X. XI. Fig. 11 β). Dieselben sassen beweglich auf, dürften also wohl von den Sehnen ausgegangen sein. Genauere Notizen besitze ich nicht über den Fall. Eine Operation wurde nicht an ihm vorgenommen.

---

6. Ueber das entzündliche Hautpapillom Roser's.

Von

Prof. Dr. H. Fischer in Breslau.

Roser beschrieb bekanntlich in dem Archiv für Heilkunde Bd. VII. S. 86—90 unter dem Namen des entzündlichen Hautpapilloms eine entzündliche Wucherung der Hautpapillen an begrenzten Stellen, welche mit einer Verwachsung der kolbig angeschwollenen Papillenenden und mit Bildung interpapillärer Abscesse verbunden sei. Der Sitz des Uebels wäre namentlich das Gesicht, die Hände oder die Füsse, das Aussehen desselben mitunter dem eines Carcinoms oder Carbunkels mit siebförmiger Durchlöcherung der Haut ähnlich. Aber das Uebel entsteht nicht auf specifischem, sondern auf rein entzündlichem Wege.

Im Herbste dieses Jahres kam ein Patient aus einem Dorfe in der Nähe Breslaus in die chirurgische Klinik mit einer Affection im Gesichte, die ich für das entzündliche Hautpapillom Roser's hielt, da sie fast ganz das von diesem geistvollen Chirurgen gezeichnete Krankheitsbild darbot. Der Patient, ein hoher Vierziger, konnte über die Ursache der Entstehung des Leidens nichts Bestimmtes angeben. Dasselbe war seit 3 Wochen unter Röthung und mit geringen spannenden Schmerzen entstanden und hatte ganz rapid an Umfang und Höhe zugenommen. Zu gleicher Zeit mit ihm sollte sein Nachbar, mit welchem er sonst in keiner engen Beziehung, vielmehr in nur seltenem Verkehr stehen will, an demselben Uebel erkrankt sein. Dass vor oder während seiner Erkrankung eines seiner Hausthiere

an einer Affection der Haut oder der Haare gelitten habe, stellt Patient bestimmt in Abrede.

Bei der Untersuchung des Patienten fand sich an der linken Gesichtshälfte in der Unterkiefergegend von der Mitte desselben beginnend und bis zum Kinn und der Unterlippe sich erstreckend eine flache, pilzähnliche Geschwulst von 2 Cm. Höhe und 6 Cm. Länge. Dieselbe ist glatt, zeigt aber einzelne Abschnürungen, sie sitzt nur auf den vom Backenbart besetzten Hautpartien und flacht sich von der Mitte nach den Rändern zu allmählich ab. Die Oberhaut war auf der Geschwulst theils abgestossen, so dass dieselbe eine eigenthümlich nässende, röthlich-missfarbene Oberfläche darbot, theils dunkel geröthet, theils mit dünnen, lockeren, schmierig-gelbbraunen Borken besetzt. Auf der gerötheten und nässenden Oberfläche der Geschwulst gewahrt man kleine Pusteln und gelbe Eiterpfröpfe, welche derselben in täuschender Aehnlichkeit das eigenthümliche siebähnliche Ansehen eines Carbunkels geben. Die Geschwulst fühlt sich weich, wie Brei an, bei tiefem Druck floss aus derselben, wie aus einem imprägnirten Schwamme, spärlich consistenter Eiter, mit derberen gelben Pfröpfen vermischt, und ein klebriges, blutiges Serum. Barthaare fanden sich spärlich auf der Geschwulst, sie sind nach Angaben des Patienten theils von selbst ausgefallen, theils vom Patienten ausgekratzt, die vorhandenen waren kurz, trocken, verklebt, und sahen grau aus, als wären sie mit Staub bestreut. Sie liessen sich mit der Pincette leicht extrahiren. Die ganze, vom Tumor eingenommene Haut fühlte sich hart und derb an, die Infiltration erstreckte sich auch noch, wenn auch sehr schwach, auf die anscheinend gesunde Hautpartie. Die Ränder der Geschwulst sind livide geröthet von hier aus verklingt die Röthe allmählich über die gesunde Nachbarschaft. Unter dem Unterkiefer befinden sich einzelne, in der Vereiterung begriffene Lymphdrüsen. Sonst fühlt sich Patient ganz gesund, er hat weder lebhafte Schmerzen, noch Fieber und ist gut bei Appetit und Kräften.

Zur Feststellung der Diagnose excidirte ich ein Stück des Tumors. Bei der Untersuchung fanden wir zu unserer nicht geringen Ueberraschung eine ungeheure Menge gegliederter und verzweigter Mycelien in den von Bazin und Koebner so treffend gezeichneten Bildern. An den zerfaserten und umgeknickten Haaren und an ihren kolbenförmigen, strahlenförmig zerfaserten Wurzeln fanden sich überall die verschiedenen Gestaltungen des Trichophyton tonsurans.

Nachdem Patient beim äussern Gebrauche der Carbolsäure und

der weissen Präcipitatsalbe geheilt war, kam auch sein Nachbar zu uns. Er bot Zug um Zug dasselbe Krankheitsbild dar. Auch bei ihm liess sich die parasitäre Natur des Leidens leicht nachweisen, die Infectionsquelle desselben aber nicht auffinden.

Ich bin weit entfernt aus diesen Beobachtungen schliessen zu wollen, dass das entzündliche Hautpapillom Roser's immer mit der parasitären Sycosis identisch sei. Davor bewahrt mich die grosse Hochachtung, die ich vor dem Namen Roser's habe. Das aber scheint mir doch nach meiner Beobachtung sicher zu sein, dass die von Roser beschriebene Affection ausserordentlich selten vorkommt, denn ich habe sie überhaupt noch nicht gesehen, und dass man, ehe man sich zur Diagnose derselben entschliesst, immer erst die parasitäre Sycosis ausgeschlossen haben muss.

---

7. Ueber die Gefahren der Acu- und Electropunctur des Herzens.

Von

Prof. Dr. H. Fischer in Breslau.

Bei einem Patienten, welcher während der Chloroformnarkose asphyktisch wurde und schliesslich in derselben verstarb, wurde von einem meiner früheren Assistenten neben anderen Wiederbelebungsversuchen auch die Electropunctur des Herzens gemacht. Bei der Section fand sich der Herzbeutel ganz mit geronnenem Blute erfüllt. Dasselbe war aus einer kleinen Stichöffnung in der Arteria coronaria geflossen, die sich noch gut nachweisen liess. Die Nadel hatte also eine Arteria coronaria getroffen und eine Blutung erzeugt, die dem Patienten, wenn er genesen wäre, leicht noch hätte verhängnissvoll werden können.

---

8. Gewohnheitsgemässer Salicylsäuregebrauch gegen Brachial-Neuralgie.

Von

Prof. Dr. H. Fischer in Breslau.

Herr v. K. aus Liegnitz kam zu mir wegen einer Brachial-Neuralgie, die nach einer Erkältung zurückgeblieben war und seit 1 ½ Jahr bestand. Die Schmerzen waren besonders des Nachts so stark, dass er nicht mehr schlafen konnte. Sie sassen vorwiegend in der rechten

Schulter und waren mit Formicationen in den Fingern verbunden. Die Bewegungen im Schultergelenk erschienen frei und schmerzlos; eine anatomische Veränderung an Arm und Schulter nicht nachweisbar. Patient war durch einen jungen Arzt darauf gebracht, gegen das Leiden Salicylsäure zu gebrauchen. Er nahm seit 1½ Jahr jede Nacht 2—3 Grm. davon. Auffallend war, dass er von demselben einen immediaten Nachlass der Schmerzen und Schlaf bekam. Sein Allgemeinbefinden erfuhr keine Störung dadurch. Obwohl die Neuralgie durch den constanten Strom und eine längere Kneteur gehoben wurde, so besorgte sich Patient doch immer noch heimlich Salicylsäure, wie die Opiophagen das Morphium. Er konnte sich sehr schwer davon entwöhnen.

---

9. Fissura sterni congenita mit partieller Bauchspalte.

Von

Prof. Dr. H. Fischer in Breslau.

Der Häuslersohn Anton Hering aus Gaertelsdorf bei Landeshut, 3 Jahr alt, ging der hiesigen chirurgischen Klinik wegen einer cavernösen Geschwulst der linken Unterlippe und Wange von der Grösse eines Zweithalerstückes zu. Der Patient war sonst sehr kräftig entwickelt und frei von Rachitis und Scrophulosis. Zwischen seinem Vater und seiner Mutter bestand kein Verwandtschaftsverhältniss, seine Geschwister waren gesund, angeborene Leiden in seiner Familie nicht vorgekommen.

Der kleine Patient geht mit dem Oberkörper stark zurückgebeugt. Am Halse desselben fühlt man nur die Portio clavicularis des Sternocleidomastoideus, auch vom Sternohyoideus und Sternothyreoideus ist keine Spur vorhanden. An Stelle des Jugulums findet sich eine tiefe Grube, welche in der Gegend des Sternum sich zu einer länglichen, nach unten sich verschmälernden tiefen, von beiden Seiten durch schmale Knochenleisten begrenzten Furche ausbildet. In der letzteren ist eine knöcherne Stütze nicht zu fühlen, vielmehr wird dieselbe von äusserst dünnen Lagen der Haut und Fascien gebildet. Der breiteste Theil der Furche entspricht dem Manubrium sterni und die Entfernung der beiden Port. sterni claviculares beträgt bei der Inspiration 6 Cm., bei der Exspiration 4 Cm., der dem Corpus sterni entsprechende Theil der Grube 4 Cm., bei der Exspiration nur 2,5 Cm. Beim Erheben der Arme und bei der

Biegung derselben nach hinten wird die Spalte wesentlich grösser. Ueber dem Proc. xiphoideus sterni convergiren die Ränder der Furche, welche hier leicht gebogen sind und in der Form den Schenkeln einer aufrechtstehenden Lyra entsprechen, der Art, dass sie sich bis 1,5 Cm. in der Exspiration und 3,0 Cm. in der Inspiration einander nähern. Der Processus xiphoideus, welcher eine Länge von 2,75 Cm. hat, nimmt gleichfalls am Spalt Theil, sein linker Theil steht aber höher als der rechte. Die Ränder des Spaltes kommen hier bei der Exspiration fast aneinander, bei der Inspiration weichen sie 1 Cm. auseinander. Die Länge des Spaltes bis zum Proc. xiphoideus beträgt rechts 7 Cm., links 6 Cm. Die Grube hat eine Tiefe von 1 Cm., sie wird aber bei tiefen Inpirationen um 1,5 Cm. tiefer; bei der Exspiration dagegen erschlafft dieselbe. Je tiefer die Inspiration ist, desto mehr sinkt die Grube ein. Beim Husten dagegen tritt sie convex hervor. Die Pulsationen der Aorta und Pulmonalis fühlt man sehr deutlich in derselben, der Spitzenstoss des Herzens liegt im 4. Intercostalraum nach innen von der Mammillarlinie. Wie es Ernst bei Groux (Virch. Archiv 9. S. 271) beschreibt, sieht man auch bei unserem Patienten mit jeder Systole in der Furche eine kuglige Geschwulst sich bewegen, welche von oben und rechts nach unten und links rückt und sich in der Höhe der dritten Rippe unter dem linken Sternalrande verkriecht. Gleich darauf tritt der Tumor an derselben Stelle wieder hervor, macht den umgekehrten Weg von unten und links nach oben und rechts, um wieder von Neuem die Bewegung nach unten auszuführen. Bei der Bewegung nach oben fühlt sich dieser Tumor weich und schlaff, bei der nach unten resistent und rund an. Wie in dem von Obermaier (Virchow's Archiv Bd. 46. S. 209) veröffentlichten Falle hatte unser Patient keinen deutlich ausgeprägten Nabel. Statt desselben fand sich eine seichte Grube. Von letzterer beginnt eine 2—5 Mm. breite und 2—3 Mm. hohe, 10 Cm. lange, bis in die Gegend des Processus xiphoideus sich hinziehende Hautfalte. Dieselbe endet nach oben in einer markstückgrossen narbigen Stelle, welche etwas eingesunken erscheint, unregelmässige, stellenweis kaum pigmentirte Ränder und eine auffallend weisse Färbung hat. Diese Hautfalte erscheint strangförmig und ist nur einmal (etwa 3,2 Cm. oberhalb des Nabels) durch einen kleinen Einschnitt unterbrochen. Diese Hautfalte fühlt sich derb an und setzt sich deutlich auch für das Gefühl von der Nachbarschaft ab. Die Wirbelsäule ist gut entwickelt.

Die eigenthümlich narbige Falte am Abdomen macht es wahr-

scheinlich, dass unser kleiner Patient neben einer totalen Brust- auch eine partielle Bauchspalte gehabt hat. Spalten in solcher Ausdehnung gehören doch zu den Seltenheiten, und darum wollte ich sie hier kurz mittheilen. Ich lasse mich natürlich dabei auf keinerlei Betrachtungen über die Bedeutung und Entwicklung des Sternum, über die Deutung der eigenthümlichen Pulsationen in der Furche etc., so nahe dieselben auch liegen mögen, ein, da der Fall Groux, sowie die bisher beobachteten Fälle dazu schon erschöpfende, wenn auch nicht vollständig aufklärende Gelegenheit gegeben haben.

Der kleine Patient wurde von mir an seinem Tumor cavernosus operirt. Er vertrug die Chloroformnarkose sehr gut. Die Heilung verlief ungestört.

---

10. Wässerige Ausscheidungen aus einer Nasenöffnung.

Von

Prof. Dr. H. Fischer in Breslau.

Im Jahre 1865, als ich der äussern Station der Charité als dirigirender Arzt vorstand, lag ein Mann von 42 Jahren wegen eines Beinbruches auf derselben. Patient war sonst vollständig gesund, hatte aber seit einiger Zeit an Kopfschmerzen gelitten. Eines Morgens bekam er, ohne nachweisbare Ursache, ein mehrere Stunden anhaltendes Träufeln einer wässerig trüben, wie eine dünne Milch aussehende Flüssigkeit aus dem linken Nasenloche. Es floss Tropfen auf Tropfen, wie beim Nasenbluten. Als ich den Patienten sah, hatte das Tropfen bereits aufgehört. Die entleerte Quantität betrug etwa 200 Grm.; sie hatte ein specifisches Gewicht von 1003, und eine alkalische Reaction. Bei der chemischen Untersuchung derselben fanden sich geringe Spuren von Eiweiss, von Chlornatrium und Phosphaten in derselben, bei der mikroskopischen keine Formelemente, besonders keine Hakenkränze. Patient berichtete, dass er diese Erscheinung zum dritten Male habe und dass nach derselben stets eine Erleichterung der Kopfschmerzen sich einstelle.

Obwohl eine Erkrankung des Sinus frontalis sich äusserlich in keiner Weise manifestirte, so glaubte ich doch einen Hydrops desselben annehmen zu müssen, der sich periodisch entleerte. Eine Neuralgia nervi quinti, wie in dem von Althaus (Brit. med. Journ. 7. Dec. 1878) veröffentlichten Falle bestand beim Patienten nicht. Eine ähnliche Beobachtung, wie die obige, hat Paget in der Londoner Clinical Society vom 22. November 1878 demonstrirt.

11. Ein Fall von Resection eines grossen Theiles der linken vorderen Thoraxwand. Heilung.

Von

Dr. L. Szuman,
Assistenzarzt der Klinik.

Am 7. Juni 1878 wurde in die chirurgische Klinik zu Breslau ein Dienstmädchen aus Pless, Katharine Seraphine wegen eines riesenhaften Thoraxchondroms aufgenommen. — Die Pat., 48 Jahr alt, bemerkte vor etwa 4 Jahren eine kleine, festsitzende Geschwulst in der Gegend der 4. Rippe in der Mamillarlinie linkerseits. Seit 1½ Jahren fing die Geschwulst stärker zu wachsen an. Mit Anfang des laufenden Jahres begann der bereits sehr ansehnliche Tumor auch nach der Achselhöhle und nach dem Rücken zu sich vorzuschieben. Leichte Schmerzen hat Patientin nur ab und zu in dem Tumor gefühlt. — Bei dem am 3. Juni (4 Tage vor der Aufnahme in das Krankenhaus) aufgenommenen Status praesens fand sich an der Vorderfläche der linken Thoraxseite ein die ganze linke vordere Thoraxwand einnehmender Tumor. Er geht auf die Seitenwand des Thorax über, reicht nach oben bis in die Achselhöhle, so dass eine vollständige Adduction des Armes unmöglich ist. Die Beweglichkeit des Armes in anderen Richtungen ist eine vollständige. Nach hinten links erstreckt sich der Tumor bis zur Scapularlinie. Der vordere, bei weitem grössere Theil der Geschwulst ist ungefähr flach kugelförmig (ellipsoidisch); reicht nach oben bis zur Clavicula, nach unten in der Mamillarlinie bis zur 7. Rippe, nach rechts bis zum Sternum. Die Ausdehnung des Tumors von oben nach unten, über die Convexität gemessen, beträgt 46 Cm., von vorn nach hinten 52 Cm., die Höhe über dem Niveau der vorderen Brustwandfläche 12 Cm. Die Haut über dem Tumor beweglich, nirgends adhärent und überall gesund, nur zufolge zahlreicher, ausgedehnter Venenäste von schwachbläulicher Farbe. Die Mamilla sitzt auf dem Tumor ohne an ihn angewachsen zu sein; die Brustdrüse erscheint ganz atrophirt. Die Geschwulst ist sehr hart, auf ihrer Basis unbeweglich, an der ganzen Oberfläche mit harten, runden Höckern besetzt. Der M. pectoralis major inserirt sich vorn oben an die Geschwulstoberfläche. Das Allgemeinbefinden der Patientin ist gut, die Functionen der Lunge und des Herzens in keiner Weise bis dahin gestört.

Da der Tumor in der letzten Zeit schnell zugenommen hatte, so war, bei weiterem Fortschritt des Wachsthums, zunächst zu fürchten, dass durch Compression der Nerven und Gefässe des linken Armes und durch Stauungserscheinungen eine vollständige Functionsstörung der Extremität erfolgen würde. Ausserdem musste der Tumor schon durch seine enorme Grösse und Schwere der Patientin bei jeder Lebensverrichtung lästig fallen. Deshalb wurde von Herrn Prof. Dr. Fischer die Exstirpation der Geschwulst vorgenommen, allerdings in der Voraussetzung, dass man zwar mehrere Rippen würde reseciren müssen, aber die Pleura costalis von dem gutartigen Tumor würde ablösen können. Diese Voraussetzung hat sich aber nicht bestätigt. Bei dem Versuch, den Tumor, nachdem die Haut von demselben abpräparirt war, von den Rippen abzuheben, brach die drittte von dem Tumor vollständig umwucherte und degenerirte Rippe entzwei und die unmittelbar an den Tumor angewachsene Pleura costalis riss gleichzeitig an der Stelle ein. Die Inspection der Pleurahöhle ergab nun, dass der Tumor mehrere Centimeter tief in den Brustraum hineinragte, und dass noch mehrere Rippen von innen vollständig mit Tumormassen umwachsen waren. Bei dieser Sachlage blieb nichts Anderes übrig, wenn man sich nicht etwa mit einer partiellen Abtragung des Tumors begnügen wollte, als die entarteten Rippentheile sammt der intrathoracalen Portion des Tumors und der angewachsenen Pleura costalis abzutragen.

Was die Technik der Operation anbetrifft, so wurde der Hautschnitt vertical gelegt, nachdem sehr sorgfältige Desinfection des gesammten Operationsgebietes vorhergegangen war. Der Tumor wurde partiell abgetragen, das intrathoracale Segment des Tumors wurde zuletzt, nachdem die dritte bis sechste linke Rippe mit der Knochenscheere durchschnitten wurde, herausgeschält und die vorspringenden Rippentheile mit der Knochenscheere geglättet und dabei die an dem Thorax noch übriggebliebenen Tumorknötchen entfernt. Der linke Thoraxraum, die linke Lunge, der Herzbeutel wurden vollständig blossgelegt. Die Blutung war gering und alle blutenden Gefässe wurden sofort unterbunden. Nachdem ein starkes, langes Drainrohr durch die Thoraxhöhle (auf der Lunge) nach hinten unten und ein zweites subcutanes auf den Rippen durch die Hauttasche, die nach Herausnahme des hinteren Tumorfortsatzes entstanden war, durchgezogen worden, wurde die Hautwunde bis auf die Drainöffnungen sorgfältig zugenäht. Der ganze zweite Theil der Operation seit der Eröffnung der Brusthöhle bis zum Schlusse der Hautwunde wurde möglichst schnell ausgeführt, damit die linke Lunge

und der Herzbeutel nicht zu sehr abgekühlt würden. — Nachdem die linke Lunge nach der breiten Eröffnung der Thoraxwand zusammengesunken war, wurde der Puls schwach und die Athmung unregelmässig. Die Chloroformnarkose wurde nun unterbrochen und sobald die Patientin soweit zu sich kam, dass sie schlingen konnte, wurde ihr ein halbes Wasserglas Wein in den Mund gegossen. Nachher wurde die Chloroformnarkose und die Operation ohne Störung zu Ende geführt und zuletzt die Wunde von den Drainöffnungen aus mit warmer, gesättigter, wässeriger Salicylsäurelösung fleissig ausgespült und ein Lister'scher Verband (mit Auspolsterung des durch Einziehung der Haut in die Thoraxhöhle entstandenen Hohlraumes mit Krüllgaze) angelegt.

Die Wundfläche war, wenn man den freigelegten Theil der Pleura mitrechnet, circa 1200 Quadratcentimeter gross. Die resecirten Rippenstücke der 4. und 5. Rippe waren 11 Cm. lang, die der 3. und 6. Rippe etwa halb so lang. Der Tumor wog 9,5 Pfund.

Sowohl die Operation, als die nachherigen Verbände wurden ohne Spray gemacht. Obiger Fall kann wohl als ein kleiner Beweis dafür dienen, dass der Carbolwassernebel eine nicht nothwendige Beigabe des Lister'schen Verbandes ist.

Der Verlauf des Falles war folgender:

Am Tage der Operation (7. Juni 1878) war die Abendtemperatur 38,2, am folgenden Tage 38,5. Die Kranke klagte etwas über Schwäche und Beklemmung, sonst Allgemeinbefinden gut. — Leichte flüssige Kost, Wein, erhöhte Lage.

Der Verband war bereits etwas durchgenässt, da aber der Zustand relativ so gut und das Secret ganz serös war, so wurde nur der durchgenässte untere Rand des bis zu den Hüften reichenden Verbandes mit der Scheere abgetragen und ein reichliches Quantum Salicylwatte wieder nachgebunden. Dadurch, dass der Verband bis zum 9. Juni ruhig gelegen hat, wurde vielleicht die sehr ausgebreitete directe Verklebung der Haut mit der Pleura pulmonalis und mit dem Pericard erzielt, wie es sich bei dem ersten Verbandwechsel zeigte.

Am 9. Juni stieg die Temperatur auf 39,5 bis 39,8. Der durchgenässte Verband wurde zum ersten Male abgenommen. Die Hautschnittwunde war verklebt, die Haut tief in die Thoraxhöhle durch den grossen Thoraxwanddefect eingezogen und mit der zusammengesunkenen linken Lunge, sowie mit dem Herzbeutel und einem seitlichen Theil des Zwerchfelles neben dem Herzbeutel fest verklebt. Die Drainröhren aber waren mit theils blutigen, theils hellfarbigen

geronnenen Secretflocken verstopft und wurden mit einer starken Sonde und einem schwachen, warmen Salicylwasserstrahl wieder wegsam gemacht. Die Patientin, die seit der Operation ab und zu hüstelte, fing an, ein zähes schleimig-eitriges Sputum unter häufigerem Husten zu expectoriren, in der Wunde selber aber waren an der Haut, an der Pleura, im Pericard keine Spuren irgend einer entzündlichen Erscheinung vorhanden.

Am 10. Juni Status idem.

Am 11. und 12. Juni sank die Morgentemperatur unter 39°, die Abendtemperatur stieg auf 40,3. — Allgemeinbefinden, mit Ausnahme der erwähnten, leichten, bronchitischen Erscheinungen, gut.

Am 13. Juni sank die Morgentemperatur auf 37; den Verband habe ich zum zweiten Male gewechselt. Drainröhren wegsam. Aussehen der Wunde und der Umgebung sehr gut. Bronchitis und Athemnoth lassen nach. Ein Theil der Nähte entfernt. Abendtemperatur 39,4.

Vom 14. bis 20. Juni hielt sich die Abendtemperatur auf 38,7 bis 38,5, die Morgentemperatur auf 38,0 bis 36,5.

Die Bronchitis war verschwunden, Allgemeinbefinden sehr gut, der Verband alle 3 bis 4 Tage gewechselt, der Rest der Nähte herausgenommen. Gute reichliche Ernährung, Wein.

Vom 21. bis 24. Juni war die Abendtemperatur ca. 38,0. Die Drainröhren wurden entfernt, da sie bereits entbehrlich zu sein schienen.

Das Secret war bis jetzt immer wässerig-serös, nie eitrig. Patientin war schon mehrere Stunden täglich ausserhalb des Bettes, Die Drainfisteln deckten sich schnell mit Granulationen zu. Am 25. Juni ging die Patientin zum ersten Male im Garten herum. Abendtemperatur stieg plötzlich unter Hitzegefühl und Kopfschmerz auf 40,0.

Am 26. und 27. fiel die Temperatur wieder auf 36,3 bis 38,2; sodass die vorherige, einmalige Fiebererhöhung nicht mehr beachtet wurde.

Am 28. Juni stieg die Temperatur wieder auf 39,7 und blieb am folgenden Tage auf derselben Höhe. Zugleich stellte sich Seitenstechen und Schmerzhaftigkeit bei Druck in der Gegend der hinteren Drainöffnung ein. Eine durch die mit Granulationen bedeckte alte Drainöffnung durchgestossene Sonde entleerte nach Erweiterung der Oeffnung einige Esslöffel Eiter, welcher, wie ich leicht feststellen konnte, im unteren Theile einer von dem alten Drainkanale herrührenden, aber durch das, nach Entfernung der Drains, ange-

sammelte Secret, etwas ausgeweiteten Höhle stammte. Dieser Hohlraum lag zwischen dem seitlichen linken convexen Zwerchfellsrande und einem kleinen unteren Theile der linken Thoraxwand (medianwärts von den Rippenbögen der linken oberen falschen Rippen). Es war augenscheinlich ein nach zu früher Herausnahme des den Thoraxraum drainirenden Schlauches und nach baldigem Verschluss der cutanen Drainöffnung angesammeltes, stagnirendes und in Folge des gehinderten Abflusses zersetztes und eitrig gewordenes Secret. Die Höhle wurde von der alten Drainmündung aus von Neuem drainirt, mit Salicylwasser ausgespült, der Lister'sche Occlusivverband weggelassen und offene Wundbehandlung mit täglichen Salicylwasserdurchspülungen eingeführt.

Die Temperatur sank sofort auf 37,5, in den nächsten Tagen stieg sie noch Abends gewöhnlich auf 38,3 bis 38,7.

Vom 16. Juli ab war die Patientin ganz fieberfrei, die secundäre Höhle schloss sich vollständig. Die Operirte war somit in 40 Tagen geheilt. — Sie wurde nur noch demonstrationis causa einen Monat hindurch in der Klinik behalten und hat inzwischen Küchenarbeit etc. verrichtet. Die Beweglichkeit des linken Armes wurde eine ganz vollständige, der früher am Tumor festsitzende und von ihm abgelöste Pectoralis major befestigte sich an den übrig gebliebenen oberen Rippen und functionirte ganz gut. Die durch den Tumor so ausgedehnte Haut hat sich tief zwischen die linke Lunge und die Thoraxwand hineingeschoben und ist mit der Pleura pulmonalis fest verwachsen. Die linke Lunge sank theilweise zusammen, wurde aber nicht atelektatisch, sie füllte z. B. beim Husten den ganzen linken Thoraxraum wieder aus. Der Defect in der linken Thoraxwand entspricht der Grösse eines Kindskopfes; das nur vom Herzbeutel und der mit ihm verwachsenen Haut bedeckte Herz pulsirt in dem medianen Theil des Defects und man kann die einzelnen Contractionen des linken Atrium und des linken Ventrikels deutlich sehen und fühlen. Im Pericard ist während des ganzen Verlaufes kein Exsudat aufgetreten.

Was die Natur des Tumors anbetrifft, so war es ein in der Tiefe verknöchertes, in den mehr peripherischen Theilen zum Theil der mucinösen Erweichung verfallenes peripherisches Chondrom (wie sie Virchow, Geschwülste Bd. I. S. 492 ff. beschreibt).

Der Bau war sehr lappig, unzählige kleine Knötchen sassen auf dem Haupttumor, die in ihrer Peripherie aus einer hyalinen Knorpelsubstanz mit grossen Kapselzellen bestanden, in ihrem Centrum aber

(mit Ausnahme einiger ganz frischer Knoten) verschiedene Stadien der mucinösen Degeneration darboten. Ueber die Natur dieser mucinös entarteten Tumortheile verdanke ich der Güte des Herrn Prof. Dr. Ponfick, der den Tumor näher untersucht hat, folgende Mittheilung:

„In der Mitte der geschilderten Läppchen fand ich eine gallertige unregelmässig begrenzte Partie, die auf eine nachträgliche Erweichung und Verflüssigung des homoplastischen Knorpelgewebes zu beziehen ist. Während diese schleimig gelatinösen, zitternden Theile meist gleichartig, wenn auch etwas unter das Niveau der Umgebung eingesunken waren, fanden sich an anderen Stellen wirkliche Hohlräume, die mit einer zähen, schleimigen Flüssigkeit gefüllt waren. Die letztere ging ohne irgend eine scharfe Sonderung in die festeren Schichten der Nachbarschaft über. — Bei der mikroskopischen Untersuchung erwies sich die schleimig erweichte Substanz als ein zerfallendes Knorpelgewebe mit verhältnissmässig sehr spärlichen Resten stern- und spaltförmiger Knorpelzellen; in den Trümmern der eigenthümlich zerbröckelten hyalinen Grundmasse war eine Unzahl äusserst zierlicher büschel- und garbenförmiger Krystalle eingelagert, die nach ihrem ganzen Aussehen und nach der von Herrn Prof. Gscheidlen vorgenommenen mikrochemischen Untersuchung als Fettkrystalle aufzufassen sind."

Der günstige und schnelle Verlauf des obigen Falles kann wohl dazu beitragen, der Operation der partiellen Thoraxwandresection[1]) ein Bürgerrecht in der operativen Chirurgie zu verschaffen.

Der erste Fall der Thoraxwandresection wurde von Richérand[2]) im Jahre 1818 veröffentlicht. Er resecirte bei einem 40jähr. Manne zwei 4 Zoll lange Rippenstücke sammt der hierzu gehörigen Pleura wegen einer Krebsgeschwulst. Der Operirte genas, erlag aber nachher einem Recidiv.

In der Literatur, die mir augenblicklich zu Gebote steht, finde ich noch Notizen über einen von Sedillot[3]) erwähnten, ähnlichen

---

1) Mit diesem Namen bezeichne ich der Kürze wegen diese Operation, bei welcher Theile der Rippen und der Pleura excidirt werden, im Gegensatz zu der öfters vorkommenden Rippenresection mit Erhaltung der Pleura resp. des Periosts.

2) Nosographie et thérapeutique chirurgicale. Cit. bei J. F. Heyfelder, Resectionen und Amputationen. 1855. S. 122.

3) J. F. Heyfelder l. c. S. 123.

Fall, wo zwei Rippenstücke mit entsprechendem Pleuratheile und einem Stück krankhaft entarteter Lunge excidirt worden sind. Der Operirte genas. — Im XIII. Bande des v. Langenbeckschen Archivs hat F. Busch [1]) einen Fall aus der v. Langenbeckschen Klinik, im XX. Bande J. Israël [2]) einen aus dem jüdischen Krankenhause in Berlin veröffentlicht. Bei dem ersteren wurde die Operation, sobald man sich überzeugt hatte, dass der Tumor bis zur Pleura reiche, unterbrochen und die Kranke erlag den Folgen der Operation. — Bei dem zweiten wurde die Operation bis zu Ende geführt, die Pleura an zwei Stellen angerissen und die Patientin erlag nach 3 Monaten einer jauchigen chronischen Pleuritis.

Bardeleben [3]) hat noch im Jahre 1875 die Operation der partiellen Thoraxwandresection „ein unvorsichtiges Unternehmen" genannt. Wir glauben jedoch, dass gerade bei Chondromen und anderen gutartigen Geschwülsten der Brustknochen dann, wenn sie durch ihre Grösse den Lebensgenuss dem Patienten so sehr verkümmern, oder durch schnelleres Wachsthum wichtige Organe (Gefässe, Nerven, Trachea, Schultergelenk) bedrohen, ein operativer Versuch unter strenger Antisepsis indicirt ist, indem man gerade bei den mehr gutartigen Formen grosser Brusttumoren wirklich dem Patienten zu helfen hoffen kann. Bei den bösartigeren Sarkomformen aber und bei Carcinomen, die auf die Knochen übergreifen (wie es besonders bei recidiven Brustkrebsen häufig beobachtet wird), ist die Operation nicht indicirt, weil sie den Patienten vor Recidiven und Metastasen nicht schützt und ihn unnützer Weise einer grossen Gefahr aussetzt.

Erklärung der Abbildungen.

(Tafel X u. XI.)

Fig. 1. Die Geschwulst in situ.

Fig. 2. Die Patientin nach ihrer Heilung (nach photographischer Aufnahme).

---

1) Statistischer Bericht etc. für das Jahr 1869. S. 49.

2) Bericht etc. für 1873—1875. S. 26.

3) Lehrbuch der Chir. und Oper. VII. Ausgabe. Bd. III. S. 645.

Fig 12.

Fig. 13

Szuman, Enchondroma costarum.

Fig 11

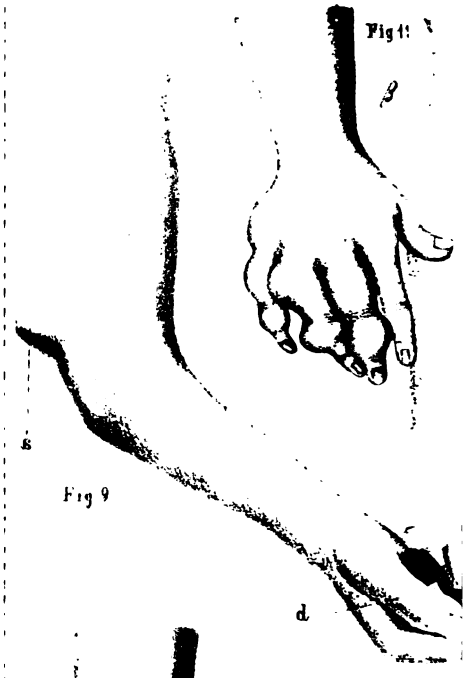

Fig 9

Fig 10

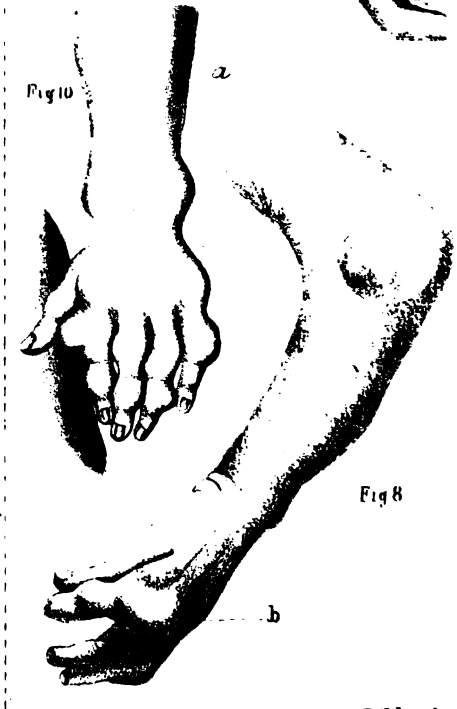

Fig 8

Fischer, Exostosen-Bildung.

Verlag v. F. C. W.

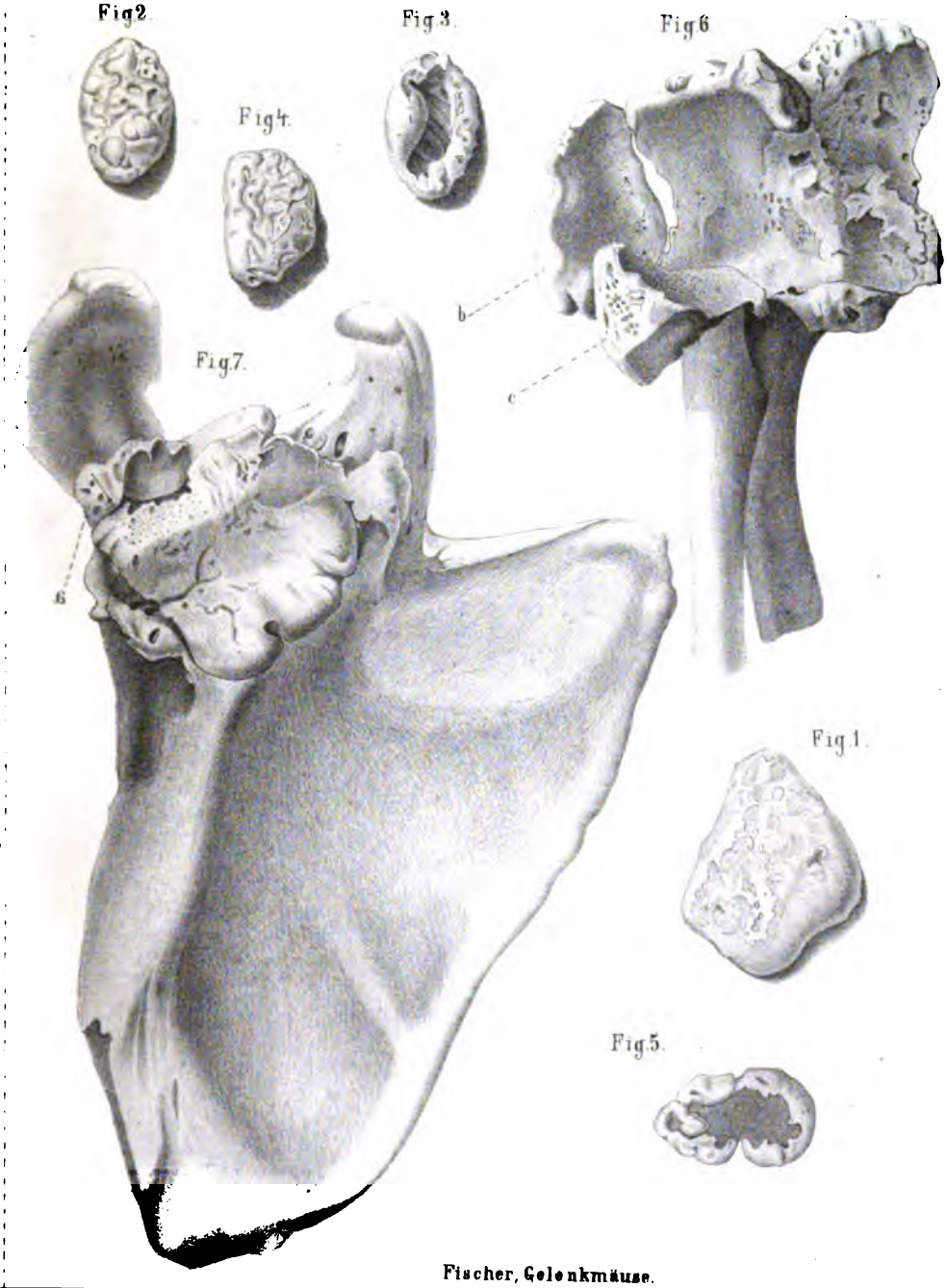

Fischer, Gelenkmäuse.

Vogel in Leipzig

Lith Anst v J G Bach, Leipzig.

XIII.

Mittheilungen aus der chirurgischen Klinik zu Freiburg in Baden.

3. Zur Wirkung der Canthariden auf die uropoetischen Organe.

Von

Dr. Franz Stüler.

Hippokrates[1]) (318—286 a. C. n.) ist der erste, welcher der Canthariden als Heilmittel Erwähnung thut. Er gab sie bei Wassersucht als harntreibende Arznei, kennt aber schon ihre üblen Nebenwirkungen auf die uropoetischen Organe und empfiehlt prophylaktische Mittel zur Verhütung derselben.

In den nachhippokratischen Schriften figuriren sie schon als weit verbreitetes Medicament, das äusserlich und innerlich angewendet wurde. Bei innerer Anwendung sollte es durch Anregung der Harn-, Darm-, Schweiss- und Speichelsecretion sowie des Monatsflusses die dem Körper schädlichen Säfte eliminiren. Bei gewissen Gebärmuttererkrankungen wendete man sie äusserlich an. Es wurde ein Mutterzäpfchen aus einer pflasterartigen, cantharidenhaltigen Masse, Wolle und Leinwand construirt, welches mit ägyptischer Salbe und Rosenöl bestrichen in den eventuell künstlich erweiterten Muttermund eingeführt wurde und dort einen Tag lang liegen blieb. In den erwähnten Schriften wird auch bei etwa eintretenden Beschwerden eine ähnliche Behandlung angerathen wie von Hippokrates. Kein Autor kennt eine geschlechtlich aufregende Wirkung der Canthariden. Nikander von Kolophon (160—140 a. C. n.) gibt die Symptome der Vergiftung an, und empfiehlt als Antidot vorzüglich fette Stoffe. Scribonius Largus (um 45 p. C. n.) beschäftigt sich mit dem gleichen Gegenstand und stellt die Indicationen für die Anwendung des Medicaments auf. Pedanius Dioskorides (40—90) lässt die Canthariden bei Krebs, Lepra und bösen

1) Für den historischen Theil benutzte Verf. vielfach die Dissertation von Friedrich Radecki. Dorpat 1866.

Hautausschlägen gebrauchen. Ihre Wirkung als Diureticum und Emenagogum sind ihm gleichfalls bekannt. In Vergiftungsfällen durch die spanische Fliege reicht er als Gegengift die Flügel und Füsse des Insects. Aur. Cornelius Celsus (25—50) rechnet die Canthariden zu entzündungerregenden Mitteln und lässt sie bei wuchernden Granulationen mit Theer und anderen Dingen auf die Wunde legen. Aretaeus von Cappadocien (um 100 p. C.) spricht zuerst von ihrer hautröthenden Eigenschaft. Er wendete sie bei Epilepsie als Derivans an, liess aber, um die Harnblase zu schützen, den Patienten 3 Tage vorher nur Milch geniessen. Er fürchtet die Cystitis sehr und ist daher sehr sparsam mit der Verordnung von Canthariden.

Auch Galen (131—210) reicht bei den Vergiftungsfällen durch die spanische Fliege deren Kopf, Füsse und Flügel als Gegengift. Er erklärt sie, mit anderen Mitteln gemischt, für einen wohlthätigen diuretischen Trank. Für sich allein gebraucht, bewirkte sie Verschwärung der Blase.

Die arabischen Aerzte des Mittelalters hatten die Lytta vesicatoria auch in ihrer Pharmakopöe.

Avicenna (980—1037) schreibt ihr eine gewaltige entzündungerregende Eigenschaft zu und bezeichnet sie als Gift, welches nur auf ein Organ, nämlich die Harnblase, wirke.

Serapion der Jüngere († 1070) wiederholt Dioskorides' und Galen's Angaben.

Rhazes (850—932) führt als erster ihre blasenziehende Eigenschaft an. Erst im 13. und 14. Jahrhundert scheint man den Canthariden eine anregende Wirkung auf den Geschlechtstrieb zuzuschreiben. Sie bilden einen Hauptbestandtheil der Liebestränke, welche damals einer weitausgedehnten Anwendung sich erfreuten. Noch heut sind sie in einzelnen Gegenden Frankreichs, Italiens und Englands in dieser Eigenschaft dem Volke bekannt.

Auch im chinesischen Arzneischatz figurirt die spanische Fliege.[1]) Die chinesischen Aerzte rühmen sie als Mittel gegen Unfruchtbarkeit, Impotenz, Menstruationsanomalien, Lumbago, Ophthalmien, Hydrophobie und wenden sie in Verbindung mit Olibanum, Arsen und anderen Mitteln bei Frauenzimmern als Suppositorien an.

Bei dem Aufschwung, den im 16. und 17. Jahrhundert die Naturwissenschaften nahmen, sehen wir auch die Canthariden wieder in den Bereich der Forschung gezogen. Zuerst unterwarf sie Ole

1) Porter Smith, Med. Times and Gaz. 1871.

Borch, ein norwegischer Arzt, im Jahre 1678 einer mikroskopischen Untersuchung. Er erklärte, dass ihre Wirkung auf einer unendlichen Menge in ihrem ganzen Körper verbreiteter feinster Stachelchen beruhe. Diese gingen in das Blut über durch die des Epithels beraubte Haut und gelangten so in die Blase, in der sie die heftigsten Schmerzen erregten. Schon im folgenden Jahre jedoch trat Fr. Schrader gegen diese mechanische Theorie auf. Er hatte keine Stacheln gefunden. Noch energischer wies Caspar Neumann (1683—1737) Ole Borch's Behauptung zurück. Er schrieb die Wirksamkeit der spanischen Fliege nur ihren chemischen Bestandtheilen zu. Diese suchte 1780 der französische Arzt Thouvenel festzustellen, indess waren seine Resultate sehr mangelhaft. Er fand ausser den festen, das Gerüst des Thieres bildenden Substanzen, drei Bestandtheile:

1. ein gelbgrünes Extract,
2. ein gelbliches, geschmackloses Oel,
3. eine wachsähnliche, feste, grüne Materie, den besonders wirksamen Bestandtheil.

Beaupoil, welcher zugleich Thierexperimente machte, untersuchte die drei angeführten Substanzen auf ihre physiologische Wirkung hin. Er constatirte, dass sie trotz grosser chemischer und physikalischer Verschiedenheiten bei äusserlicher sowie innerlicher Anwendung sehr verwandte Eigenschaften zeigten, stiess aber auf eine Reihe von Widersprüchen, welche er nicht zu lösen vermochte. Robiquet unterwarf 1811 die Resultate seiner Vorgänger einer eingehenden Prüfung. Es gelang ihm, aus den verschiedenen Bestandtheilen einen Stoff in Gestalt kleiner glimmerartiger krystallinischer Blättchen darzustellen, und er erkannte in diesem das allein wirksame Princip. Thomas Thomson belegte ihn mit dem Namen Cantharidin.

Durch spätere Arbeiten wurden die Resultate von Robiquet bestätigt. Gössmann[1]) befasste sich 1853 mit der grünen Materie und zerlegte sie in verschiedene Fettsäuren. Er so wenig wie Orfila[2]) und später Radecki (l. c.) konnten jedoch auch nur die geringste Spur einer nachtheiligen Wirkung der Substanz auf den Körper nachweisen im Widerspruch mit Retzius[3]), welcher die

1) Ueber die Bestandtheile der Canthariden. Inaug.-Dissert. Göttingen 1853 und Annalen der Chem. und Pharm. Bd. 89. 1854.

2) Traité de Toxicologie. 1843. I. II. Exper. XXIII.

3) Grävell, Notizen etc. 1852.

blasenziehende Eigenschaft der Canthariden in einem grünen fetten Oele gefunden zu haben glaubte.

Robiquet[1]), Warner[2]) und Orfila stimmen bei ihren Untersuchungen der gelben Materie in der Wirkungslosigkeit derselben überein. Bei der Behandlung des wässerigen Decocts hatte Robiquet neben der gelben Substanz noch eine schwarze gefunden, welche nach seinen sowie Warner's und Orfila's Versuchen weder auf der Haut, noch in den Darmkanal eingeführt, giftige Eigenschaften wahrnehmen liess. Trotzdem ist, wie Orfila vermuthete und Bluhm[3]) nachwies, in ihr noch Cantharidin enthalten, welches sich aber erst auf Behandlung mit Magnesia und Schwefelsäure ausscheiden lässt.

Procter[4]) fand noch Osmazom, Harnsäure, Essigsäure, Phosphorsäure, phosphorsauren Kalk und Magnesia.

Bei der Destillation der Canthariden zeigte sich ein eigenthümlicher, fettähnlicher, starken specifischen Geruch verbreitender Körper als Product, der, wie Warner und Orfila schon betonten, giftige Eigenschaften besitzt. Er scheint ähnlich zu sein der ersten Art der Aqua cantarella oder toffana, welche Ozanam[5]) in einer Abhandlung über dieses Gift folgendermaassen beschreibt: „Es ist ein mit Wasser und Alkohol bewerkstelligtes Destillat der Canthariden, eine „etwas" gelblichte, geruchlose Tinctur, welche man in sorgfältig verstopften Gläschen aufbewahrt, denn sie verliert ihre Eigenschaft, wenn sie mit Luft und Licht in Berührung kommt." Orfila hielt dafür, dass theils an dieses Destillationsproduct, theils an das Cantharidin die wirksamen Eigenschaften der Lytta vesicatoria geknüpft seien, war aber nicht in der Lage diese Meinung experimentell zu stützen. Erst Radecki brachte Licht in diese Verhältnisse.

Durch Procter's und Bluhm's Versuche war festgestellt worden, dass die erwähnte Substanz mit dem Cantharidin Nichts gemein habe, da dieses nicht in das Destillat überzugehen im Stande sei. Darauf baute Radecki weiter. Er unterwarf mit Wasser angefeuchtete Canthariden von möglichster Frische — nur dann sei ein Resultat zu erwarten — der Destillation. Das gewonnene Product

1) Wittstein, Vierteljahrschrift für prakt. Pharmacie. Bd. VI.
2) Annales d. Chemie. Tom. 76.
3) Beitrag zur Kenntniss des Cantharidins etc. Dorpat 1865.
4) Wittstein, Vierteljahrschrift für prakt. Pharmacie. II.
5) Froriep, Notizen aus dem Gebiet der Natur- und Heilkunde. Bd. IV, „Ueber das Aqua-Tofanagift."

verbreitete einen äusserst penetranten Geruch, der bei fortgesetzter Behandlung allmählich schwächer wurde. Das Aetherextract desselben hinterliess beim Verdunsten einen geringen öligen Rückstand, der „stark betäubend, an Nicotin erinnernd" roch und sauer reagirte. Der Geruch erfüllte das ganze Zimmer. Bei längerem Aufenthalte in demselben „schien sich ein betäubender Einfluss bemerkbar zu machen". Im Rückstand war kein Cantharidin zu finden. „Der flüchtige narkotische Stoff" ging mit starken Basen eine Verbindung ein und verlor seine Flüchtigkeit vollständig. Seine physiologische Wirkung war dieselbe wie die des Cantharidins, allein er zog keine Blasen. Schroff[1]) stellte die Vermuthung auf, dass vielleicht dieser Stoff derjenige sei, welcher den Canthariden den Ruf eines Aphrodisiacum eingetragen habe. Da Radecki ausdrücklich betont, dass er ihn nur bei frischen Fliegen hatte darstellen können, ist vielleicht anzunehmen, dass bei den verhältnissmässig seltenen Fällen, wo eine geschlechtliche Aufregung nach Genuss von Cantharidenpräparaten constatirt wurde, diese aus frischen Thieren dargestellt waren. Für eine solche Vermuthung sprechen folgende Angaben. Nach Schroff's Mittheilung findet sich bei Heinrich erwähnt, dass sich nach dem Genuss einer aus frischen Canthariden bereiteten Tinctur wollüstige Gefühle und Erectionen eingestellt hätten, bei Anwendung von Cantharidin aber ausgeblieben waren. Werlhoff soll eines Knaben erwähnen, der schon durch den blossen Geruch der spanischen Fliege Priapismen und Pollutionen bekam. Radecki fand im Harn eines Katers, der mit dem flüchtigen Stoff vergiftet war, Samenfäden in reichlicher Menge. Der Urin war unter eigenthümlichen Beschwerden gelassen worden. Der Kater, welcher keine hervorstechende Benommenheit bemerken liess, wälzte sich einige Male umher und entleerte den Harn in liegender Stellung stossweise. Voisin[2]) erzählt, dass bei den Arbeitern, welche die Canthariden pulverten, gesteigerter Geschlechtstrieb eine gewöhnliche Erscheinung sei. Andererseits aber wird von Voisin erwähnt, dass die Einverleibung von 0,001 Cantharidin angenehmes Pulsiren und Wärmegefühl in den Genitalien bei einer bereits deflorirten Epileptica hervorgerufen habe. Ebenso beobachtete Galippe[3]) bei einem Hunde, dem er 0,005 Cantharidin in die Jugularis injicirt hatte, wiederholt hoch-

1) Zeitschrift der Gesellschaft der Aerzte zu Wien. 1855. XI. Jahrg.

2) Citat bei Galippe, Wirkungen des Cantharidins. Soc. de Biolog. Gaz. de Paris 1876.

3) l. c. und Recherches sur l'empoissonnement par la poudre des Cantharides. ibidem.

gradig gesteigerten Geschlechtstrieb, welchen er jedoch mit dem Sectionsbefund in Verbindung bringt, bei dem sich eine hämorrhagische Entzündung der Urethra und starke Congestion der Hoden, Nebenhoden und Samenstränge gefunden habe. Hebra[1]) und Alfonso Corradi[2]) leugnen die geschlechtlich aufregende Wirkung der Canthariden gänzlich. Es wäre interessant über diesen Gegenstand eingehende Experimente anzustellen.

Ueber den chemischen Charakter des Cantharidin ist viel gestritten worden. Plisson und Henry[3]) stellten die Ansicht auf, es sei ein Alkaloid. Regnault[4]) widersprach ihnen, da er keinen Stickstoff darin nachweisen konnte. Strecker[5]) rechnet es zu den indifferenten krystallisirbaren Körpern. Taylor[6]) bekannte sich wieder zu der Ansicht, dass es ein Alkaloid sei. Gmelin[7]) nennt es Kampher, Gorup Besanez[8]) stellt es zu den Sauerstoff haltenden ätherischen Oelen. Procter[9]) konnte es ausser in Alkohol, Aether und Chloroform auch in concentrirten Mineralsäuren, Oliven- und Terpenthinöl lösen. Essigsäure fällt es aus seiner Lösung in Kali- oder Natronlaugen. Aus starker Ammoniakflüssigkeit scheidet es sich beim Verdampfen krystallinisch aus. Die Krystalle beschreibt Gmelin als farblose, rechtwinklig vierseitige Säulen des zweigliedrigen Systems, mit vierflächiger auf die Flächen aufgesetzter Zuspitzung, rhombische Säulen oder glimmerartige Blättchen, gewöhnlich vierseitig flache Säulen, die treppenförmig durch Einrisse erscheinen. Bluhm zog wieder die seit Robiquet bekannte Thatsache ans Licht, dass Cantharidin in concentrirten alkalischen Flüssigkeiten sich löse. Die herrschende Ansicht hatte diese Eigenschaft für eine rein physikalische gehalten, Bluhm aber zeigte, dass das Cantharidin starken Basen gegenüber die Rolle einer Säure übernehme. Ferner stellte er eine in Wasser und heissem Oel lösliche Verbindung des Cantharidin mit Magnesia dar. Aehnlich erwies sich eine Verbindung mit Baryt, die durch Salz- und Schwefelsäure leicht zersetzbar war. Eine Vereinigung mit Oxyden schwerer Metalle ist

1) In Büchner, Wien und die Wiener Schule. Deutsche klin. Wochenschrift. IV. Nr. 7. Grävell's Notizen 1852.

2) Tossicologia in re venerea, Annal. univ. di med. e chir. Marzo 1876.

3) Journ. de Pharmacie. 1831. p. 449.

4) Journ. de Chem. et Physique. LXVIII.

5) Lehrbuch der Chemie. 1857.

6) Die Gifte, deutsch von Dr. R. Seydeler. 1862.

7) Handbuch der Chemie. 1862. Bd. 7.

8) Lehrbuch der Chemie. 1862. Bd. 2.

9) Vierteljahrschrift für präkt. Pharmacie. II.

aus Versuchen mit Zinkoxyd zu schliessen. Dragendorff[1]) fasst das Cantharidin auf als ein dem Lactid analoges Anhydrit, das sich mit Wasser zu cantharidinsaurem Säurehydrat umwandle, welches durch Austausch von Wasserstoff gegen Metalle und Radicale Salze bilde.

Im Jahre 1835 wurde zuerst ein Nachweis des Cantharidin zu forensischen Zwecken versucht durch Barruel[2]). Der Erfolg war in einem Falle ein negativer, in einem anderen Falle, wo schon physikalisch sich Cantharidenpartikelchen erkennen liessen, war auch das Resultat der chemischen Untersuchung ein günstiges. Barruel's Verfahren wurde 1842 von Briand[3]) mit Glück wiederholt. Im selben Jahre veröffentlichte Poumet (l. c.) eine Reihe auf gerichtlichen Nachweis von Cantharidin hinzielender Experimente. Er war der Ansicht, dass auf chemischem Wege Nichts zu erreichen sei, weil, wie Thierry angab, in der Canthariде nur $^1/_{250}$ ihres Gewichts an Cantharidin enthalten sei, und beschränkte sich darauf, auf rein physikalische Weise das Vorhandensein von Partikelchen der spanischen Fliege in der Leiche zu constatiren. Zu diesem Behuf spannte er einzelne Theile des Darms auf und trocknete sie, bestrich mit den erbrochenen Massen und dem Koth Glasplatten und musterte diese Präparate genau durch. Diesem Verfahren stimmte Orfila[4]) bei für die Fälle von Vergiftung, in denen das Thier in Substanz zur Verwendung kam. Für die Tinctur gab er verschiedene Reactionen an, welche jedoch alle nicht für dieselbe charakteristisch sind. Ebenso wenig brauchbar ist seine Methode zum Nachweis von Cantharidin, wenn dasselbe mit anderen in den Körper eingeführten Substanzen gemischt ist.

In einem von Buhl[5]) mitgetheilten Falle wurde aus dem Blut einer Leiche vermittelst Aether von Pettenkofer angeblich Cantharidin extrahirt. Jedoch Puczniewsky[6]) widerlegte ihn direct durch eine Reihe von Versuchen und zeigte, dass beim Nachweis des Cantharidin ein Beobachtungsirrthum sich eingeschlichen habe. Puczniewsky's Resultat wurde von Radecki bestätigt. Procter's[7])

1) Beiträge zur Kenntniss des Cantharidin. Pharm. Zeitschrift für Russland. Januar und März 1867.

2) Annales d'hyg. publ. Tome 13. 1835.

3) In Poumet, Nouvelles recherches sur l'empoisonnement par les cantharides. Annal. d'hyg. publ. T. 28. 1842.

4) l. c. T. 2.

5) Zeitschrift für rat. Med. von Henle und Pfeufer. 1856. Bd. 8.

6) De venenis, praesertim cantharidino etc. Diss. inaug. Dorpat 1858.

7) Neues Repertor. für Pharm. v. Buchner jun. 1852. 1.

Bemerkung, dass Chloroform das beste Lösungsmittel für Cantharidin sei, benutzte Tichborne[1]) zur Angabe eines Verfahrens im Interesse gerichtlicher Medicin. Eine neuere Methode rührt von Husemann[2]) her, welcher die zur Trockene eingedampften und zerriebenen Fäces unter Zusatz von Magnesia mit alkoholischem Aether extrahirt. Allein mit Magnesia geht das Cantharidin nach Bluhm eine so schwer in Chloroform lösliche Verbindung ein, dass es nur in minimalen Spuren im Auszuge enthalten ist. Aus diesem Grunde wendete er Chloroform erst an, nachdem er durch Einwirkung einer starken Säure die Abscheidung des Cantharidin von der Magnesia bewirkt hat.

Bluhm's Erfolge machte Radecki sich zu Nutze, der seiner Arbeit nicht weniger als 69 Thierversuche zu Grunde legte. Es gelang ihm das Cantharidin aus den verschiedenen Körpergeweben und Excreten darzustellen. Aus dem Harn extrahirte er es durch Chloroform nach vorhergegangener Behandlung mit Schwefelsäure, aus den Magen- und Darmcontentis durch Schwefelsäure und Alkohol, aus diesen mit Chloroform.

Nach einigen vergeblichen Versuchen es aus dem Blut und den parenchymatösen Organen zu gewinnen, wurde für diese ein anderer Weg eingeschlagen. Das Blut wurde vorerst einer energischen Behandlung mit ätzenden Alkalien unterworfen und dann wie die Darmcontenta bearbeitet. Um das Cantharidin von den Albuminaten der parenchymatösen Organe zu scheiden, griff Radecki nach längerem vergeblichen Bemühen zu der von Graham[3]) empfohlenen Dialyse (Trennung mehrerer Körper von verschiedenem Diffusionsvermögen mittelst Diffusion durch eine thierische Membran). Er beobachtete, dass das Cantharidin in Gegenwart von Säuren oder in Verbindung mit Basen durch die Scheidewand des Dialysator tritt. Mit Hülfe dieses Factums vermochte er in sämmtlichen parenchymatösen Organen und kleineren Blutquantitäten (120 Ccm.) das Vorhandensein von Cantharidin zu beweisen. In der Leiche kann das Gift unresorbirt gefunden werden im Magen, Dünn- und Dickdarm, resorbirt im Blut, den parenchymatösen Organen und den Muskeln.

Dass die Menge des in den Muskeln befindlichen Cantharidins eine relativ beträchtliche sein kann, ergibt sich aus einer Beobachtung von Vézien (Journ. de Brux. LXIV. Janv. 1877). Er fand,

1) Vierteljahrschrift für prakt. Pharm. von Wittstein. 1864. 13.
2) Handbuch der Toxicologie von Th. u. A. Husemann. Berlin 1862.
3) Annalen der Chemie und Pharm. Bd. 121. S. 1.

dass Leute an einer Cantharidencystitis erkrankten, als sie Fleisch von Fröschen genossen, welche nachweislich Cantharidin enthaltende Käfer (Meloë, Mylabris) gefressen hatten.

Seymard's[1]) Behauptung, dass das Cantharidin sich in der Leiche sehr bald zersetze, musste Angesichts schlagender Versuche an verwesten Thieren in sich zusammenfallen.

Die Resultate von Radecki's exacten Experimenten sind für die forensische Praxis um so werthvoller, wenn man die hohe Ziffer der Vergiftungsversuche durch die spanische Fliege und ihre Derivate in Betracht zieht. So gelangten nach statistischen Angaben bei den in den Jahren 1853—1862 in Frankreich zur gerichtlichen Verfolgung gekommenen Giftmorden in 3,3 Proc. der Fälle Canthariden zur Verwendung.

Das klinische Bild der Cantharidenvergiftung entwirft uns Morel-Lavallée[2]) in einer preisgekrönten Arbeit: „Cystide cantharidienne." Namentlich die Erscheinungen Seitens der uropoetischen Organe beschäftigen ihn. Er verlegt den Hauptsitz der Krankheit in die Blase. Von den Nieren und Harnleitern sagt er ausdrücklich, sie kämen erst in zweiter Linie in Betracht und seien, wenn sie erkrankten, afficirt durch eine gewisse Ausstrahlung der Entzündung von der Blase aus rückwärts. Das Blut, resp. der Urin, in denen das Cantharidin gelöst sei, passirten die genannten Organe so schnell, dass an eine schädliche Wirkung daselbst nicht zu denken sei. Der Grund der Albuminurie sei auch nur sehr selten in einer parenchymatösen Nephritis zu sehen; ihr Hauptentstehungsort sei die Blasenwandung. Auf diese wirke das im Harn enthaltene Gift wie ein flüssiges Vesicator und rufe eine eiweisshaltende seröse Ausschwitzung hervor. Auch die sogenannten Pseudomembranen seien ein subepitheliales Exsudat der Blasenwand. Ein weiteres Product derselben sei das sich im Urin zeigende gallertige Sediment. Er hält es für eine fibröse Ausscheidung, wie der Satz, der sich in dem Auszug gewisser ascitischer und pleuritischer Ergüsse bilde, eine Ansicht, welche auch Troussel (l. c.) vertritt.

Nach Ch. Robin[3]) und Verdeil ist es ein Schleimgebilde (mucosine).

Gubler[4]) findet den Grund der Albuminurie in einer durch Nierenreizung entstandenen parenchymatösen Nephritis. Dass die

1) Husemann l. c. S. 270.
2) Arch. génér. d. médecine. Nov. 1856.
3) Morel-Lavallée l. c.
4) Bull. gén. de Thérapeut. méd. et chir. 30. XII. 1871.

Nieren, nicht aber die Blutgefässe von Cantharidin afficirt würden, schreibt er einer von Bluteiweiss auf dasselbe ausgeübten einhüllenden Kraft zu. Er bestreitet, dass das Cantharidin sich im Blut mit dem Natron verbinde, denn dagegen sprächen die guten Wirkungen des von Delpech angegebenen Zugpflasters aus cantharidinsaurem Kali.

Zur Vervollständigung des klinischen Bildes und des pathologisch-anatomischen Befundes bei Cantharidenvergiftung ist eine Reihe von Vergiftungsfällen, soweit die Literatur zu Gebote stand, zusammengestellt.

1.[1]) Einem Patienten wurde wegen Pleurodynie ein Vesicator auf das linke Hypochondrium gelegt. Nach 3 Stunden: Tenesmus rectalis und vesicalis, Brennen in der Eichel. Nach jeder der möglichst häufig bewerkstelligten Entleerungen weniger Tropfen Harn trat momentanes Wohlbefinden ein. Im Urin Fetzen einer Pseudomembran. Während der sechsstündigen Krisis Fieber und Aufregung.

2.[2]) Einem Zimmermann wurde auf einen Senkungsabscess der linken Fossa iliaca ein Vesicator applicirt. Nach 8 Stunden Stuhlzwang, Schmerzen in der Blasengegend und Eichel. Entleerung von Pseudomembranen unter bedeutenden Schmerzen.

3.[3]) Einem 18jährigen mit Keratitis behafteten Manne wurden drei Blasenpflaster auf Nacken und Stirn gelegt. Nach 8 Stunden Erscheinungen leichter Cystitis. Schmerz am Orificium urethrae erst beim Passiren der letzten Tropfen Harns. Entleerung von weichen, gerötheten Pseudomembranplatten. Zwei Mal dieselben Erscheinungen bei erneuter Application von Vesicatoren.

4.[4]) In Folge von Gebrauch eines Cantharidenpflasters entstand Cystitis und ein olivenförmiger Körper vom Aussehen einer Pseudomembran wurde entleert.

5.[5]) Bei einem P., dem ein Vesicator applicirt worden war, beobachtete Troussel das Abgehen membranöser Häutchen und Abscheiden eines dicken Kuchens im Nachtgeschirr, den er für ein Eiweissexsudat der Blasenwand hielt.

6 und 7.[6]) Bartels sah zwei Fälle von Vergiftung nach äusserlicher Anwendung von Canthariden. Beide Male waren aus dem Harn schon in der Blase Coagula von geronnenem Faserstoff ausgeschieden, so dass in einem Falle die Blase künstlich zu entleeren war. Die Coagula sahen aus

---

1) Morel-Lavallée, Cystide cantharidienne. Archives générales de méd. 1856. p. 541.

2) Idem l. c. p. 539. 3) Idem l. c. p. 556.

4) Guibout, Gaz. des hôpit. 1866.

5) Troussel, De l'action de Canth. sur la vessie. Journ. de Pharm. et de Chem. p. 38. 1846.

6) Bartels, Die Albuminurie als Krankheitssymptom. Mittheilungen für den Verein schleswig-holsteinischer Aerzte. Heft 4. S. 41—90. Kiel 1872.

wie rohes Hühnereiweiss; in ihnen zeigten sich Blutstreifen und Fibrincylinder aus den Harnkanälchen der Nieren.

8.[1]) In einem nach ausgedehnter Anwendung von Canthariden pflaster entstandenen Fall von „Croupöser Affection der Harnorgane" wurden mit dem Urin zugleich grosse weissliche Flocken und Fetzen entleert. In dem Nachtgeschirr gerann noch ein grosser Theil des Harns zu einem förmlichen Abguss des Bodens. Die Gerinnsel erwiesen sich zweifellos als Fibrin, so dass in der That eine wirkliche Fibrinurie vorlag.

9.[2]) Ein sehr kräftiger 24jähriger Mann starb an colossaler Herzhypertrophie. Zwei Tage vor dem Tode war ihm ein Blasenpflaster auf die Brust gelegt worden. Seitdem Strangurie und Entleerung von Pseudomembranen.

Section. Die stark contrahirte Blase enthält 2—3 Löffel voll trüben Urins, in dem eine Menge kleiner graulicher Körper suspendirt waren, aber keine Pseudomembranen. Die Mucosa zeigt starke Injection mit mehreren ekchymotischen Plaques und weisslichen Blasen bis Bohnengrösse mit lebhaft gerötheten Hof. Dieselben sind weich und enthalten trübe seröse Flüssigkeit. Ureteren und Nierenbecken stark geröthet. Die Nieren bieten nichts Besonderes.

10.[3]) Ein 32jähriger Mann starb an den Folgen eines Typhus. Drei Tage vor dem Tode Application eines Blasenpflasters auf den Schenkel. Seit der Zeit Strangurie und Spuren von Eiweiss im Urin.

Section. Die Blase enthält wenig klaren Urin. Die Mucosa ist überall, besonders an der Hinterfläche, injicirt mit kleinen Ekchymosirungen; im Fundus zwei grössere und eine kleine weissliche Blase. Ureterenschleimhaut und Nieren stark injicirt.

11.[4]) Pat. trank die ihr verordnete Tinct. canth. auf einmal aus. Sie war darauf „wie vergiftet oder verrückt". Starke Schmerzen im Abdomen, besonders in der Regio hypogastr. und im Scrobiculus cordis. Meteorismus. Puls nicht besonders beschleunigt, später kaum fühlbar. Gesicht geröthet, Ausdruck ängstlich, allgemeines Uebelbefinden, Schwäche, kalte Extremitäten, Delirien, Zunge blass und trocken. Nieren- und Blasenschmerzen. Im Urin organisirte Lymphe (organized lymph) und eine Substanz, ähnlich der Essigmutter. Später Retentio urinae. Als sie das Spital auf eigenen Wunsch verliess, musste sie noch katheterisirt werden.

12.[5]) Application eines Blasenpflasters auf die Schulter einer Frau. Nach 2 Stunden: Aufregung und Fieber, viertelstündlich Harndrang, die Entleerung schmerzhaft und brennend. Die Schmerzen werden von der Kranken auf die Vulva localisirt und auf den Uterus. Während 23 Stunden war im Harn Eiweiss. Ob Pseudomembranen entleert wurden, ist nicht mit Sicherheit zu constatiren, doch spricht das subjective Gefühl der Pat. dafür.

---

1) Senator, Ueber die im Harn vorkommenden Eiweisskörper und die Bedingungen ihres Auftretens etc. Virchow's Arch. IX. 3. S. 476. 1874.

2) Morel-Lavallée, l. c. p. 546. 3) Idem l. c. p. 547.

4) Referat im Edinburgh med. a. surg. Journ. Oct. 1841. p. 549 aus New-York Journ. of. med. a. surg. Jan. 1841. Cheesman, Case of Poisoning by Tinct. of Cantharides. 5) Morel-Lavallée, l. c. p. 549.

13.[1]) Ein fünfjähriges Kind hatte seit 15 Monaten ein Vesicator am Arm. Alle 2—3 Monate zeigten sich folgende Symptome, die zuletzt immer seltener aber intensiver wurden. Häufiger Harndrang mit Entleerung nur weniger Tropfen unter den colossalsten Schmerzen. Im Urin war Eiweiss.

14.[2]) Wegen pleuritischen Exsudates wurde einem Manne ein Vesicator applicirt. Nach 5 Stunden: Tenesmus und Schmerzen am After, Strangurie. Die krampfhaften Symptome sind vorwiegend am After. Der Urin enthält Eiweiss.

15.[3]) Eine an Pleuropneumonie leidende Frau wurde mit Blasenpflastern behandelt. Der Tod erfolgte, nachdem einige Zeit Albuminurie bestanden hatte.

Section. Nieren congestiv geröthet, welk, ihre fibröse Kapsel verdickt, resistent, schwer abziehbar. Kelche und Becken ziemlich erweitert, ihre innere Membran von Gefässen ramificirt und geröthet. Blasenschleimhaut im Allgemeinen blass mit vielen kleinen lebhaft gerötheten Ekchymosen. Hier und da kleine grauweisse, sich ablösende Flecken.

16.[4]) Ein 23jähriges Frauenzimmer nahm 15 Tropfen Canthariden-collodium auf Zucker. Brennen im Mund und Schlund. Mundschleimhaut in Fetzen abzuziehen. Schmerzen im Epigastrium; copiöses galliges Erbrechen; bohrende Nierenschmerzen, besonders links. Quälender Cystospasmus; alle Augenblicke rasend schmerzhafte Entleerung einiger Tropfen Urin. Von Zeit zu Zeit kataleptische Zustände. Sprache stammelnd, Puls klein, profuse Schweisse. Während 3 Tage hatte die Patientin Albuminurie.

17.[5]) Einem 17jährigen Burschen wurde wegen Rheumatismus während $1\frac{1}{2}$ Tag ein Vesicator applicirt. Die Wunde wollte nicht heilen. Der Harn enthielt viel Eiweiss. Der Puls war auf 26 gesunken. Schwellung des Gesichts und der oberen Extremitäten, Cyanose. Der Tod erfolgte unter Sopor und Convulsionen.

Section. Cutis und Unterhautzellgewebe an der Vesicatorwunde wesentlich verdickt und eitrig infiltrirt. Vena anonyma durch morsches Gerinnsel obturirt. Brustfell und Schleimhaut des Dünndarms zeigte ekchymotische Flecken. Milz breiig, weich, vergrössert. Nieren vergrössert; das Epithel der varicös erweiterten Kanälchen der Rindensubstanz löste sich leicht. Die einzelnen Zellen hatten feinkörnigen Inhalt und waren kugelig vergrössert. In den Kanälchen der Pyramiden lagen reichliche gallertige Gerinnsel.

18.[6]) Neun französische Trainsoldaten in Boghar tranken zu 8 Liter Kaffee $\frac{1}{2}$ Liter Tinct. canth. als Schnaps. Nach 4 Stunden: Brennen im Schlund, Gastralgie, Brechen, Tenesmus rectalis und vesicalis; blutiger Stuhl und Urin. Anschwellung des Penis. Bei sechs Albuminurie; bei den meisten Schwäche der unteren Extremitäten, die sich nach vorausgegangenen Schmerzen bis zu völliger Akinese steigerte, Ameisenkriechen. Nur bei einem Incont. urin.

---

1) Morel-Lavallée, l. c. 553. 2) Idem l. c. p. 554.
3) Hillairet, Albuminurie cantharidienne. Gaz. des hôp. Oct. No. 121.
4) Schwerin, Berliner klin. Wochenschrift 1873.
5) Buhl, citirt bei Radecki l. c. S. 25.
6) Pallé, Journ. de Brux. LI. Aug. 1870.

19.[1]) Vor den Mailänder Assisen verhandelt. Einem Arzt wurden während 4 Monaten in Pausen Cantharidenpräparate als Liebestrank verabreicht. Die Erscheinungen waren: Suffocation und tetanische Krämpfe. Später Urethro-Cystitis mit Muskelkrämpfen. Gastroenteritis mit Diarrhoe und Tenesmus sowie Miliara. Die Canthariden wurden im Erbrochenen nachgewiesen.

20.[2]) Eine corpulente 26jährige Dame nahm aus Versehen Cantharidenpulver zu sich. Es zeigte sich: Kratzen im Schlund, Uebelkeit, auf die betreffende Medication hin Erbrechen und Stuhl. Hitze im Becken, Tenesmus vesic. mit Entleerung einiger Tropfen Harn. Sensorium frei, Temperatur gesunken, Puls schnell. Ab und zu tetanische Krämpfe von momentaner Dauer, so dass Patientin vor Schmerz laut schreit. Das Gesicht ist in Falten gezogen. Sprache fast vernichtet. Puls fadenförmig. Heiserkeit. Blasen- und Harnröhrenschmerzen, als wenn sich geschmolzenes Blei in den Organen befände. Allmähliche Abnahme der Symptome.

21.[3]) Bei einem an Pneumonie Erkrankten entstand in Folge von sieben Vesicatoren Cystitis haemorrhagica. Spuren von Blut im Urin, Eiweiss nicht vorhanden. Leichte Nephritis.

22.[4]) Ein 40jähriger Geisteskranker nahm zwei Drachmen gepulverte Canthariden zu sich. Auf ein Brechmittel vomirte er. Nach 6 Stunden zeigten sich auf den Lippen rothe Bläschen, Röthung der Mundschleimhaut, Puls contrahirt und klein, Hauttemperatur vermindert. Später febrile Reaction mit gehobenem Puls, darauf allmählicher Collaps. Urin mit einigen Bluttropfen gemischt. Stupor, Dyspnoe, Tod.

Section. Blutiges Serum zwischen Dura und Arachnoidea; diese und die Pia verdickt. Reichliches Serum zwischen den Windungen und in den Seitenventrikeln. Hirnsubstanz erweicht. Pulmonalis innen geröthet. Magenschleimhaut punktirt, geröthet und mit kleinen Ekchymosen bedeckt. Leber voluminös. Darmtractus meteoristisch, normaler Structur. Linke Niere etwas runzelig, sehr geröthet, hyperämisch. Linker Ureter innen geröthet. Rechte Niere und Ureter gesund. Blasenwandung verdickt, Schleimhaut geröthet.

23.[5]) Ein junger Officier starb an der Application von Blasenpflastern bei Pleuritis.

Section. Blut in der Blase und den Ureteren, zerstreute apoplektische Herde in den Nieren.

24.[6]) Eine Geisteskranke trank 90,0 Tinct. Canth. Heftiges Brennen und Constrictionsgefühl im Schlund. Lippen, Mundschleimhaut und Zunge

---

1) Tarchini-Bonfanti, Gaz. med. Ital. Lombard. 1863.

2) Kemmerer, Empoisonnement par l. Canth. Journ. des connaiss. med. chir. Mai 1844.

3) Lionville, Gaz. méd. de Paris. 1873.

4) Bonacossa, Empoisonnement mortel par les Cantharides chez un aliéné. Annales de Thér. méd. et chir. Juli 1844, aus dem Giorn. della scienc. med. della Soc. med.-chir. di Torino. Junio 1844.

5) Amenille, De la cystide cantharidienne, des moyens de prévenir etc. Vortrag i. d. Soc. de med. de Paris. Union médicale. No. 102. 1862.

6) W. R. Spence Jeffriss, Brit. med. Journ. 1876.

mit Blasen bedeckt. Athmung unregelmässig und insufficient, Puls voll und hüpfend, später klein. Hals- und Kopfgefässe überfüllt, Salivation, Würgen, Brechen erst von zähem Schleim, dann von Kaffeesatz ähnlichen Massen. Theerartiger Stuhl. Schmerzen in der Nieren-, Uterus- und Blasengegend. Strangurie mit Entleerung einiger Tropfen Blut. Sensorium benommen. Tod erfolgt nach 20½ Stunden.

Section. Magen am Pylorus perforirt. Mucosa des unteren Theils des Oesophagus und des Magens erweicht, schwärzlich verfärbt, mit schwärzlicher bröckliger Masse bedeckt.

25.[1]) Ein kräftiger Mann von 48 Jahren nahm, um seinen Geschlechtstrieb zu vermehren, zwei gepulverte Canthariden in Schnaps. Nach drei Stunden Schmerz in der Nierengegend und Harndrang. Zunge weiss, belegt. Uebelkeit, Erbrechen schleimiger Massen. Paroxysmenartig auftretende schneidende, brennende Schmerzen in der Nierengegend. Tenesmus vesicalis, Strangurie, Entleerung eines trüben blutigen Harns tropfenweise, zuweilen schon reinen geronnenen Blutes. Grosse Unruhe, voller Puls, erhöhte Temperatur. Heilung am folgenden Tage.

26.[2]) Ein gesundes Mädchen von 13½ Jahr ass eine spanische Fliege: Schwindel, Schulterschmerz, Schlundbrennen, Blutbrechen, Harnverhaltung, Strangurie. Ausserdem zeigten sich subjective Geruchsempfindungen. Vom 7. Tage ab heftige epileptische Anfälle mit hysterischen Erscheinungen. Suppressio mens. in der Dauer von 7 Monaten. Allmähliche Heilung.

27.[3]) Eine kräftige 22jährige Frau, die an einem Typhoid erkrankt war, bekam auf die innere Schenkelfläche ein Vesicator. Seitdem fast gänzliche Ischurie. Am 2. Tage starb sie.

Section. Die Blase, deren Wände abnorm dick waren, war durch die darin enthaltene Urinmenge sehr ausgedehnt. Der Harn erschien trübe. Die Schleimhaut war überall fein injicirt und zeigte etwas über dem Blasenhals eine lebhaft geröthete, ulcerirte Stelle mit rothem Hof. Nieren und Ureteren in geringerem Grade injicirt.

28.[4]) Ein 14jähriger gesunder, kräftiger Schuhmacherlehrling bekam wegen einer pulsirenden Geschwulst am Halse auf der rechten Seite Canthariden innerlich. Es erfolgte Erbrechen, Lähmung der rechten Körperhälfte. Puls 80. Viertägige Obstipation. Fast völlige Suppressio urinae; häufiges Erbrechen, Spasmus laryngis. Der Tod erfolgte nach 38 Stunden unter Coma.

Section. Stellenweise Röthung der Magenschleimhaut. Milzerweichung. Starke Injection der Nierenrindensubstanz, weisses flockiges Fluidum im rechten Nierenbecken. Röthung und Erweichung der Blasenschleimhaut. Aneurysmatische Erweiterung der Carotis und Basilararterie bis zur Grösse einer Wallnuss, die sich allmählich und ohne Zerreissung der Arterie gebildet zu haben schien. Pons Varol. durch Druck des Aneurysma völlig abgeflacht, ¼″ tief erweicht. Im rechten Seitenventrikel eine Unze helles Serum.

---

1) Jaffé, Ein Fall von Cantharidenvergiftung. Schmidt's Jahrbücher 1856.

2) Sedgewick, Med. Times and Gaz. 1864.

3) Morel-Lavallée, l. c. p. 546.

4) London. med. Gaz. Juli 1841. p. 668.

29.[1]) Ein 19jähriges Mädchen nahm Cantharidenpulver, um Abort herbeizuführen. Erbrechen und schwache Uteruscontractionen. Am 2. Tag Einverleibung der gleichen Dosis von allen Symptomen der Vergiftung gefolgt. Ischurie, einige Blutstreifen an den Genitalien, Abort. Darauf heftiges Erbrechen, Pupillenerweiterung, convulsivische Bewegungen, kalte Schweisse, Agonie. Am 5. Tage Exitus letalis bei vollem Bewusstsein.

Section. Hirnhyperämie, Entzündung des Netzes, Peritoneum, Verdauungstractus, der Nieren und inneren Genitalien. Mund und Zunge waren der Schleimhaut beraubt.

30.[2]) Auch Pereira beobachtete Abort nach Cantharidenvergiftung.

31.[3]) Ein robuster 23jähriger Stud. chir. nahm 3 Dosen Pulv. Canth. à 3, 4 und $^5/_8$ Gran. Sinken der Pulsfrequenz, reichliche Harnentleerung, später mit Schmerz, endlich Ischurie. Schmerz in den Nieren, Ureteren und in der Blase. Unbehaglichkeit,. getrübtes Sensorium, stupides Aussehen, Schwäche, Schwindel, kalte Schweisse, Erbrechen. Genesung am 3. Tag.

32.[4]) Patient, 56 Jahr alt, bekam ein Vesicator wegen Rheumatismus: Erbrechen, Kältegefühl längs der Wirbelsäule, Schmerzen in den Nierengegenden; Harndrang und Brennen in der Urethra. Genesung am 3. Tag.

33.[5]) Durch Application eines Vesicans bei Hydrothorax sah Guibont Tod eintreten.

Section. Apoplektische Herde in Blase und Nieren.

34.[6]) Bei einem kräftigen Manne entstand nach Einreiben der Brust mit Liqu. ves. Burtii Tenesmus, Strangurie, Gemüthsdepression und Erschöpfung. Er hatte noch nach Monaten bei der Defäcation das Gefühl von Wundsein und heftigen Schmerz im Mastdarm.

35.[7]) Eine junge Frau trug am Arm ein Vesicator. Strangurie, Dysurie, Harn trüb und eitrig.

36.[8]) Ein 48jähriger Mann, der schon öfters behufs Anregung seines Geschlechtstriebes Canthariden genommen hatte, bekam plötzlich nach einer Dosis Schmerzen beim Uriniren und Jucken an den Genitalien, schneidende Schmerzen im Unterleib, Diarrhöen und Schluchzen. Der Puls war klein und zusammengezogen, die Extremitäten kalt. Tod erfolgte nach 5 Tagen.

Section. Hyperämie des Schädels, Hirns und seiner Häute. Magenschleimhaut in ihrer ganzen Ausdehnung, an einzelnen Stellen höher geröthet, geschwellt, mürbe, zerreisslich. In Dünn- und Dickdarm an der Schleimhaut Cantharidenpartikel anklebend, die Mucosa an diesen Stellen höher geröthet, geschwellt, leicht zerreisslich. Nieren blutreich, weich; Ureter schwach geröthet. Blase klein, am Grunde verdickt, Schleimhaut

---

1) Rayer, Krankheiten der Nieren etc. Deutsch von Dr. S. Landmann. Erlangen 1844.

2) W. Sedgwick l. c. 3) Rayer l. c. 4) Radecki l. c. S. 25.

5) Guibout, Gaz. des hôp. 1866.

6) Campbell, Brit. med. Journ. 1870.

7) Trousseau, Accidents du coté de la vessie déterminés par l'applic. de vésicatoires etc. Gaz. des hôp. No. 41. 1858.

8) Schumacher, Eine Vergiftung durch Canthariden. Wiener med. Wochenschrift 1864.

am Blasenhals stark geröthet, sonst schiefergrau, punktirt und mit zähem Schleim bedeckt. Urethra ist in ihrer ganzen Ausdehnung dunkel geröthet, die Corpora cavernosa sehr blutreich. — Die Fäulniss war schon ziemlich vorgeschritten, das Blut dünn und dunkel.

37.[1]) Maxwell beobachtete eine Cantharidenvergiftung an 3 Negern, die je 4,0 Tinct. Canth. mit Rum tranken. Bei allen war nur Strangurie vorhanden.

38.[2]) Ebenso in einem Fall von Wolffsheim, wo ein 70jähriger Mann 5—6 Grm. Cantharidenpulver nahm.

39—42.[3]) Remy führte in 4 Fällen durch Application von Cantharidensalbe auf Carcinome zwar schnelle Vernarbung aber auch nach wenigen Tagen Tod herbei, ohne in anderen Organen Störungen nachweisen zu können.

43.[4]) Ein 30jähriges Frauenzimmer hatte sich künstlich Stomatitis durch Cantharidenpulver erzeugt, welche bis zum Introit. laryngis sich erstreckte. Auf der Schleimhaut befanden sich weisslich-gelbe pseudomembranöse Auflagerungen aus Epithelien und rundlichen Körpern bestehend. Bläschen an Kinn und Lippen. Uebelriechende profuse Schweisse; allabendlich Frost und Hitze. Am linken Vorderarm bestand Epidermisabhebung mit diffuser Röthung in der Umgebung und schwarzen Pünktchen in der Mitte, die sich als Cantharidenpartikel erwiesen.

44.[5]) Auch Hillairet beobachtete bei einem jungen Mädchen nach Cantharidengebrauch ein Exanthem, das im Gesicht und allmählich an verschiedenen Körpertheilen hervortrat.

45.[6]) Ein 25jähriger Mann nahm zur Steigerung des Geschlechtstriebes gepulverte Canthariden zu sich. Es erfolgte Erbrechen, Blutbrechen, Strangurie, Hämaturie bei Schmerzen in der Magen-, Nieren- und Blasengegend und nach 33 Stunden der Tod.

Section: Die Schleimhaut der Speiseröhre und des Magens geröthet und gelockert, Der Darm aussen ungewöhnlich injicirt, seine Schleimhaut hyperämisch, stellenweise aufgelockert und an vielen Stellen mit mit Blut gefüllten, unter der Schleimhaut aufsitzenden Bläschen bedeckt. Im Zwölffinger-, Dünn- und Blinddarm eine dickflüssige, chocoladenfarbene, schmierige Masse. Leber sehr blutreich und ums Doppelte vergrössert. Nieren stark hyperämisch, die Kelche mit flüssigem und geronnenem Blut gefüllt. Blasenschleimhaut getrocknet und stark verdickt.

Im ersten Stuhl befanden sich Cantharidenpartikel.

46.[7]) Ein 60jähriger Deputirter brauchte fortgesetzt Tinct. Canth. in steigender Dosis. Am 5. Tage hatte er Erectionen und konnte seit langen Jahren zum ersten Male den Coitus ausüben. Der Zustand dauerte einige Tage.

47 und 48.[8]) Ein 77jähriger robuster Priester und sein Küster tranken

---

1) Lancette franç. T. II. 1838. 2) Hufeland's Journal 1836.

3) Schmidt's Jahrbücher 1870. 4) Lallier, L'Union 1873.

5) Hillairet, Sitzungsbericht der Soc. méd. des hôp. 1873.

6) Metzger in Graevell's Notizen 1858.

7) Galippe, Gaz. méd. de Paris. 1875. No. 6.

8) F. Canella, L'azione della Cantaridi. Giorn. p. serv. ai progressi d. patolog. e d. Terap. 1843. Febr. e Marzo.

aus dem Abendmahlskelch, in den aus Versehen Tinct. Canth. gekommen war. Bei ersterem trat auf Uebelkeit, Erbrechen, Sodbrennen, Tenesmus vesicalis, Strangurie, Hämaturie. Im Unterleib Hitzegefühl, Brennen am After, Priapismen. Fieber. Genesung am 10. Tage.

Der 63jährige Küster hatte Schmerzen in Mund und Speiseröhre, Hitzegefühl im Magen, Glossopharyngitis mit ausgedehnter Abstossung der Schleimhaut in den betroffenen Theilen, die mit fauliger Lymphe ausgeworfen wird. Ferner Ischurie, priapismatische Anfälle. Heilung erfolgte mit Semiparalysis linguae.

49.[1]) Ein 13jähriger Knabe trank Cantharidenpulver in Eau de vie. Hitze, Röthung der Rachenschleimhaut, Brennen, Durst. Blasen auf den Lippen, dem Mund und dem Kehlkopf. Schmerzen daselbst. Gesicht bleich und stier, mit kaltem Schweiss bedeckt. Erstickungsgefahr, Erbrechen. Ischurie, 3 Stunden später Harndrang, Priapismen, Entleerung einiger Tropfen Blut, später von ca. 1 Maass blutigen Urins. Vom 2. Tage an Remission. Heilung am 4. Tage.

50.[2]) Ein kräftiger junger Mann von 24 Jahren nahm als Stimulans 1,0 pulv. Canth. Er litt an heftigem Harndrang, vermehrter Secretion, später Dysurie. Priapismen. Magenschmerz. Heilung.

51.[3]) Ein 32jähriger Tanzlehrer, robuster, stets gesunder Mann, bekam 20 Grm. Cantharidenpulver. Es erfolgte allgemeines Uebelbefinden, Brennen und Zusammenschnüren im Schlund, Ekel, Brechneigung, Frösteln und Mattigkeit, Ziehen in den Extremitäten, Schmerz längs der Wirbelsäule und im Rücken, heftiges Erbrechen, Ohnmachten, Gliederzittern: Lähmung der unteren Extremitäten; Harnzwang, Blasenschmerz, später totale Ischurie. Die Augen waren eingefallen, die Stimme heiser, der Körper kalt, kalter Schweiss, kaum fühlbarer Puls. Zuweilen traten Priapismen auf. Genesung.

52.[4]) Ein 5jähriger Knabe hatte in Folge eines Cantharidenpflasters Fieber, sowie kleinen, fadenförmigen Puls, kalte mit klebrigem Schweiss bedeckte Haut. Schmerzen längs der Harnleiter und in der linken Nierengegend unerträglich. Ischurie, dann tropfenweise Entleerung von Harn mit Blut. Priapismen. Oedem der Vorhaut und Anasarca. Tod.

Section: Entzündung des Bauchfells. In der Bauchhöhle nirgends Gangrän. Linksseitige Nephritis, die Nierensubstanz hochroth injicirt. In der Blase kein Urin.

53.[5]) Goeden sah bei der Section eines an Cantharidenvergiftung gestorbenen Menschen Gastroenteritis und Urethritis mit theilweisem Uebergang in Brand.

54.[6]) Mehrere junge Leute benutzten während eines halben Jahres

1) Gaz. des hôp. 1842. Bd. IV. No. 115.

2) Lafitte, Vergiftung mit Canthariden. Rev. thér. du midi. 2. 1853.

3) Podrecca, Omod. Ann. 1843.

4) Niemann, Tödtliche Nierenentzündung durch Empl. ves. ord. Summarium 1840. Heft 4. Bd. VII.

5) Goeden, Vergiftung durch gepulverte Canthariden. Vierteljahrschrift für gerichtliche und öffentliche Medicin. Bd. IX. 1.

6) Frestel, Empoisonnement chron. p. l. Canth. Bull. génér. de Thérapie. T. 30. 1846.

täglich statt des Pfeffers gepulverte Canthariden. Drei Stunden nach dem Essen traten meist auf: Tenesmus vesicalis, Strangurie, Dysurie, Jucken in der Eichel aber kein Priapismus. Bei einem P. zeigte sich ein schwacher weisslicher Ausfluss.

55.[1]) Auf Veranlassung der Assisen zu Vaucluse wurde wegen Verdacht auf Giftmord eine Leiche ausgegraben und obducirt. Im ganzen Verdauungstractus vom Mund bis zum After Spuren einer äusserst heftigen zum Theil in aphthöse Ulceration und Eiterbildung übergegangenen Entzündung. Ves. urin. verdickt, zusammengeschrumpft, destruirt. Das Innere derselben völlig besät mit schwarzen Flecken und fungösen Erhöhungen, die durch ausgetretenes Blut gebildet sind. Die Nieren waren im gleichen Zustand, wie die Blase. Im Magen und den Excrementen Spuren der Lytt. vesicat.

56.[2]) Bei einem Mädchen trat nach Cantharidengebrauch heftiges galliges Erbrechen ein, Schmerzen im Abdomen, Strangurie. Decomponirtes Gesicht, kleiner Puls, kalte Extremitäten. Zwei Tage lang Durchfall mit dünnflüssigen Ausleerungen.

57.[3]) Thomas Southall sah eine vorübergehende Erblindung eines Pharmaceuten in Folge aufsteigender Cantharidendämpfe beim Schmelzen von Empl. canth.

Betrachten wir das oben gegebene Material, so tritt uns folgendes Bild der Cantharidenvergiftung entgegen. Die Patienten fühlen sich sehr unbehaglich, sind äusserst unruhig und aufgeregt und werden von grossem Angstgefühl beherrscht. Das Gesicht ist häufig decomponirt und faltig, die Augen eingesunken. Manchmal besteht Cyanose. Die öfter angeführte Mydriasis wird von Galippe[4]) als constant eintretend bezeichnet. In einigen Fällen wurde Stupidität, Schwindel, Trübung des Sensoriums, Sopor beobachtet, während in anderen Klarheit und Bewusstsein bis zum letzten Augenblick herrschte. Als seltenere Vorkommnisse sind zu registriren: Spasmus laryngis, Convulsionen, momentane tetanische Krämpfe; kataleptische Zustände; Ameisenkriechen; Schwäche in den unteren Extremitäten (bei Thieren sehr oft beobachtet) bis zur Akinese; halbseitige Lähmung, Semiparalysis linguae, stammelnde Sprache, Anästhesien; einmal als Nacherkrankung bis zum Wiedereintritt der in Folge der Vergiftung ausgebliebenen Menstruation hystero-epileptische Krämpfe.

Der Puls wird selten und nur in dem Anfangsstadium als voll, meist als klein und fadenförmig beschrieben. Die Athmung ist oft

1) Empoisonnement par les Canth. Journ. de Chim. méd. 1850.

2) Rust's Magazin für die ges. Heilkunde. Bd. 60. Heft 1.

3) Pharmac. Journ. and Transact. Vol. II. p. 655.

4) Action de la Cantharidine und Recherches sur l'emp. p. l. poudre des Canth. Gaz. méd. de Paris. 1876.

als beschleunigt bezeichnet (bei Thieren immer Orfila[1]), Radecki[2]). Auch werden Insufficienz der Athmung, Dyspnoe und asphyktische Erscheinungen erwähnt. Ueber die Temperatur variiren die Angaben sehr. Duménil, Demarquay und Lecomte[3]) machten Versuche darüber an Hunden. Diese ergaben bei kleineren Dosen eine höhere, bei grösseren Dosen eine geringere Steigerung der Temperatur. Dasselbe beobachtete Alessandro Cantieri[4]). Dagegen fand Radecki[5]), nach Beibringung von Cantharidin in toxischer Dosis stets eine Temperaturerniedrigung.

Was die Secretionen anlangt, werden kalte, profuse, übelriechende Schweisse und erhöhte Salivation erwähnt.

Bei der Einverleibung per os pflegt sich sehr bald Röthung der Lippen-, Mund- und Rachenschleimhaut sowie der Zunge einzustellen, die sich bis zur Blasenbildung steigern kann. Die so abgehobenen Epithelschichten werden abgestossen, wodurch zu Geschwürsbildungen Anlass gegeben wird. Auch in der Umgebung des Mundes hat man Bläschenausschlag beobachtet. Alle diese Erscheinungen pflegen mit Brennen und heftigen Schmerzen in den betroffenen Partien und längs des Oesophagus, Gefühl von Zusammengeschnürtsein, Kratzen im Halse und grossem Durst einherzugehen. Die oft eintretende Heiserkeit hat man bis zur fast völligen Vernichtung der Sprache sich steigern sehen. Schmerzen im Epigastrium und im Magen, Sodbrennen und Hitzegefühl begleiten Uebelsein, Würgen und Erbrechen von schleimigen, öfters galligen, auch wohl Kaffeesatz-ähnlichen und blutigen Massen. Das Schmerzgefühl kann sich über den ganzen Leib erstrecken. Es besteht heftiger Tenesmus rectalis. Die Entleerungen sind dünnflüssig, zuweilen theerähnlich, häufig mit Schmerzen verbunden. In einem Falle bestand noch Monate lang bei jeder Defäcation Brennen und Gefühl von Wundsein am After. Einmal wird viertägige Obstipation erwähnt.

Schmerzen in der Blasen- und Nierengegend rechnen wir zu den häufigsten Erscheinungen und kommen auch längs der Ureteren vor. Die Harnentleerung zeichnet sich durch grosse Schmerzen in der Urethra aus, welche bald während der ganzen Entleerung gefühlt werden, bald nur beim Passiren der ersten oder letzten Tropfen. Meist besteht bedeutender Tenesmus, der dem Kranken keine Ruhe lässt; entleert werden dann nur wenige Tropfen Urin. Der Harn ist trübe, enthält oft Blut und Eiweiss, zuweilen sogenannte Pseudo-

1) l. c. Bd. II. 2) l. c. S. 59.
3) Schmidt's Jahrbücher 1866.
4) Ebenda. Bd. 165. S. 237 ff. 5) l. c. S. 63.

membranen, bei deren Abgang sich das subjective Gefühl des Durchgangs eines Fremdkörpers durch die Urethra bemerkbar macht. Häufig ist das Uriniren gänzlich verhindert. Zu den öfters vorkommenden Beschwerden ist auch zu zählen ein sehr lästiges Brennen und Jucken in der Eichel. Auch vorübergehende Erectionen, die sich bis zu Priapismen steigern können, treten auf, sowie Oedem des Praeputium und Anschwellung des ganzen Penis. Einmal sah man einen schwach weisslichen Ausfluss aus der Urethra.

Bei Weibern machten sich Hitze im Becken, angenehmes Wärmegefühl und Pulsiren in den Genitalien, Brennen in der Vulva, Schmerzen im Uterus bemerkbar. Man beobachtete streifige Blutextravasate an der Scheidenschleimhaut. Einmal wurde Amenorrhoe während 7 Monaten constatirt. Bei Gravidität können Uteruscontractionen eintreten und zu Abort führen.

Hautausschläge zeigten sich ausser im Gesicht einigemale am Arm und anderen Körpertheilen. Bei Arbeitern, welche die Canthariden pulverten, beobachtete man Keratitis, bei einem Apotheker vorübergehende Amaurose.

Bei Application des Giftes auf die Haut[1]) oder Einspritzung ins Unterhautzellgewebe fehlen die Erscheinungen einer Darmaffection oder sind nur in geringem Grade vorhanden. Dagegen treten Benommenheit des Sensorium, Nieren- und Blasenentzündung mit derselben Heftigkeit wie bei innerer Darreichung der Canthariden auf.

Die Erscheinungen der chronischen Vergiftung sind so unbestimmt und wechselnd, dass man kein Bild derselben entwerfen kann.

Die Schilderungen der pathologisch-anatomischen Befunde stimmen in Bezug auf Hirn, Rückenmark und Harnorgane noch nicht überein. Nach Alessandro Cantieri[2]) sind Hirn und Rückenmark hyperämisch, in ersterem geringere, in letzterem ausgedehnte Erweichungen namentlich in der Rücken- und Lendenanschwellung. Die Häute der Organe erscheinen sehr blutreich, besonders am Schädelgrund und entsprechend dem verlängerten Mark. Radecki (l. c.) will keine nachweisbaren Veränderungen gesehen haben. Lungen und Herz sind meist normal (Radecki). Milz und Leber sind blutreich, letztere oft vergrössert.

Der ganze Nahrungskanal befindet sich im Zustand der Entzündung. Die Schleimhaut desselben ist meist ihrer Epithelschichten

1) Radecki l. c. S. 54.

2) Lo sperimentale 24. 1874. Ref. Schmidt's Jahrb. Bd. 165. S. 237 u. 238.

beraubt. Im Mund und Rachen zeigen sich Bläschenbildungen mit serösem Inhalt, welche sich durch Abstossung des abgehobenen Epithels in flache Ulcerationen umwandeln. Im Verdauungstractus geben sich in der stark injicirten Mucosa umschriebene hämorrhagische Herde zu erkennen, sowie flache Geschwüre, welche zu Perforation mit ihren Erscheinungen und tödtlichen Blutungen führen können.

Die Nieren, deren Kapsel oft runzlich, verdickt und adhärent erscheint, können vergrössert sein. Sie bieten gewöhnlich das Bild starken Congestivzustandes, einer parenchymatösen oder desquamativen Entzündung (Cantieri). Nach Morel-Lavallée und Rayer sind sie selten verändert. Chomel und Volpi[1]) glauben, dass die Canthariden keine Nierenentzündung verursachen. In dem Fall von Buhl zeigten sich in der Rindensubstanz varicös erweiterte Kanälchen, deren Epithelien sich leicht lösten und mit feinkörnigem Inhalt angefüllt waren. Die Kanälchen in den Pyramiden schlossen ein gallertiges Gerinnsel in sich. Andere Befunde ergaben apoplektische Herde in den Nieren. Die Kelche sah man erweitert, injicirt, flüssiges oder geronnenes Blut oder ein weissflockiges Fluidum enthaltend. Auch die Ureteren zeigen starke Injection, welche sich bis zur Blasen- und Geschwürsbildung steigern kann. In den Kelchen und Ureteren fand Morel-Lavallée auch Pseudomembranen von geringer Grösse.

Die Harnblase ist stark contrahirt oder erweitert, immer aber sind ihre Wandungen verdickt. Die Schleimhaut zeigt alle Stadien der Röthung von der einfachen regelmässigen Injection bis zu Ekchymosirungen und apoplektischen Ergüssen. An einzelnen Stellen sind Ulcerationen und Blasenbildung zu finden. Der Inhalt der Blase ist trüber Urin, auch Blut. Oefters ist sie leer und ihre Wände trocken.

Die Veränderungen in der Blase lässt Morel-Lavallée vier Stadien durchmachen.

1. Allgemeine Schleimhautinjection ohne jede andere greifbare Veränderung.

2. Bildung von Blasen mit rothem Hof und trübserösem Inhalt, sowie von Ekchymosen in verschiedener Grösse. Infiltration des submucösen Gewebes.

3. Bildung croupöser Pseudomembranen.

4. Geschwürsbildung in der Schleimhaut, hervorgerufen durch Platzen der Blasen oder Abstossung der Pseudomembranen.

Sämmtliche Stadien können gleichzeitig nachweisbar sein. Die

1) Rayer l. c.

Pseudomembranen beschreibt Morel folgendermaassen: Sie werden ausgestossen in Knäulchen, manchmal auch in Rollen. Ihre Grösse variirt von der Grösse eines halben Franken bis zu der einer halben Spielkarte. Ihre Dicke beträgt 1 — 2 Mm. Die Ränder sind unregelmässig und gezackt. Die kleineren, d. h. die zu Knäulchen aufgerollten sind wie schleimig, von graulichem Rosa, fast gleich auf beiden Seiten, durchsäet von Blutstreifen, weich, wenig widerstandsfähig, von fast fibröser Structur. Die grösseren sind mattweiss auf der einen, rosa auf der anderen Seite, fest, elastisch, resistent und von einem aus weisslichen gekreuzten Bündeln zusammengesetzten Gewebe. Sie zeigen wie es scheint, dieselbe Organisation wie die Fibrinschwarte in einem Blutgerinnsel. Aus den obigen Zusammenstellungen sehen wir, dass über die chemische Beschaffenheit des wirksamen Theiles der Canthariden, über die klinischen Symptome, über den Verlauf der Vergiftung und eine Reihe anderer Punkte durchaus zuverlässige und zweifellose Ergebnisse vorliegen. Anders verhält es sich mit den pathologisch-anatomischen Befunden der Harnorgane. Die Angaben darüber sind bei den verschiedenen Autoren von einander abweichend. Besonders schienen uns auch die Bezeichnungen der Nieren- und Blasenentzündungen als „croupöse“ mit den heutigen Anschauungen über derartige Schleimhautentzündungen nicht recht übereinzustimmen. Wir kennen keine andere entzündungserregende Schädlichkeit, welche z. B. in der Blase eine derartige croupöse Entzündung hervorriefe. Vielmehr ist sowohl in den Nieren, als auch in der Blase diejenige Schleimhautentzündung die gewöhnliche, welche wir als „diphtheritische“ bezeichnen. Wir haben deswegen versucht uns besonders über diesen Punkt durch Experimente Aufschluss zu verschaffen. — Bei allen Versuchen wurde das Gift subcutan oder in die Bauchhöhle injicirt, um die durch die locale Einwirkung auf die Mundhöhle, Oesophagus und Magen-Darmkanal hervorgerufenen Veränderungen zu vermeiden. Die Versuche wurden an Kaninchen, Katzen und Hunden angestellt. Bei den Autopsien wurden nur die Veränderungen der uropoetischen Organe berücksichtigt. Die zu mikroskopischen Untersuchungen bestimmten Präparate wurden in Müller'sche Lösung gelegt, dann in Alkohol gehärtet. Die Schnitte mit Hämatoxylin und Carmin gefärbt.

Versuch 1. Einem jungen Lapin wurden am 21. Juni 12¼ Uhr 4,0 Tr. Canth. mit Wasser verdünnt subcutan injicirt. Das Thier liegt wie betrunken da. Der (12¾ Uhr) aus der Blase exprimirte Harn reagirt stark alkalisch und ist klar und dickflüssig. Er riecht nach Cantharidentinctur. Unter dem Mikroskop zeigt er Fibrincylinder. Eine halbe Stunde später erholt sich das Kaninchen etwas. Um 2 Uhr ist es todt.

Section: Die Substantia vasculosa der Nieren ist ziemlich gleichmässig injicirt, die tubulosa ist weisslich und lässt wenige mit Blut gefüllte Aederchen erkennen. Frische Schnitte zeigen Alles mit Blutkörperchen angefüllt. Die Niere bietet das Bild einer Nephritis haemorrhagica.

Die Harnkanälchen sind ausgefüllt durch eine feinkörnige Masse, in welcher die Epithelzellen, die selbst neben dem stark hervortretenden Kern feinkörnige Structur zeigen, mit Rundzellen vermischt, eingebettet liegen. Die Zellen sind von der Basalmembran mitunter völlig losgetrennt und können ordnungslos durcheinander geworfen in die Mitte gedrängt sein. An ganz vereinzelten Stellen ist ein normales Lumen noch vorhanden. Ebenso selten sieht man zwischen dem Inhalt der Kanälchen und der Basalmembran eine sichelförmige Lücke.

Im interstitiellen Gewebe ist eine stark ausgeprägte kleinzellige Infiltration zu erkennen.

Die Blase enthält wenig Harn, in dem Blutkörperchen in Morgensternform und spindelförmige Epithelien zu finden sind. Sie bietet das Bild einer Vessie à colonnes. Auf den Falten liegen stark injicirte Gefässe. Die Wandungen sind verdickt und infiltrirt. Die Epithelschicht sitzt der Schleimhaut fast überall fest auf. An einzelnen Stellen fehlt sie, an anderen ist sie blasig abgehoben. Bindegewebs- und Muskelschicht erscheinen reichlich kleinzellig infiltrirt.

Die Ureteren sind nicht untersucht.

Versuch 2. Ein junges Kaninchen erhält am 8. Juli 1,5 Tr. Canth. und als Antidot 1,5 Liq. Potassae [1]) der englischen Pharmakopoe subcutan, wobei das Thier starke Schmerzensäusserungen hören lässt. Bald traten Collapserscheinungen auf. Nach einiger Zeit erholte es sich wieder; nach 3 Stunden war es todt, vermuthlich in Folge der Kalivergiftung.

Section: Im Nierenbecken befindet sich eine kleine Menge blutig eitriger Flüssigkeit. Diese besteht aus Urin, Blut und einer grossen Menge vollständiger Epithelialauskleidungen der Harnkanälchen, welche in Form von Pseudomembranen in der Flüssigkeit suspendirt sind. Dazwischen freie Eiterkörperchen. Die sie bildenden Epithelien liegen ohne Basalmembran zusammenhängend da; nur einer derselben zeigt nicht die ausgezackten Contouren, sondern macht den Eindruck, als wäre er mit einer Membran umgeben. Ferner sind in der Flüssigkeit suspendirt Theile der Auskleidung des Nierenbeckens in grossen Fetzen. Die Nierensubstanz ist sehr blutreich, besonders in der Markschicht. Sie zeigt trübe Schwellung, die Zeichnung ist verwischt. Die Harnkanälchen lassen meist deutliche Lumina erkennen. Bei vielen sind die Epithelien von ihrer Basalmembran abgehoben. Ihre Anordnung ist dann folgendermaassen. Sind die einzelnen Zellen in ihrer normalen Lage zu einander geblieben, so liegt der von ihnen gebildete, ein offenes Lumen umschliessende Ring entweder an einer Stelle der Basalmembran an, so dass auf der anderen Seite ein sichelförmiger freier Raum zwischen ihm und der Wandung bleibt, oder der genannte Ring liegt frei in der Mitte, ohne an irgend einem Punkte den Mutter-

1) Von Amenille in der Union médicale 1862 No. 102 bei Cantharidenvergiftung empfohlen. Enthält in 16 Part. Wasser 1 Pars Kal. hydric.

boden zu berühren. Sind sie aber aus ihrer Lage zu einander gewichen, so liegen sie in unregelmässigen Haufen bald frei in der Mitte, bald der Wandung an. Aus einzelnen Harnkanälchen ist der Epithelinhalt gänzlich herausgefallen.

Die Blase ist verdickt und bis in die kleinsten Gefässverzweigungen hinein stark injicirt. Ihr gelber schleimiger Inhalt ist grösstentheils gebildet von der abgehobenen Epitheldecke ihrer Schleimhaut. Die Epithelien liegen in grossen Fetzen zusammenhängend da.

Im Ureter zeigt sich starke Verdickung und kleinzellige Infiltration der Bindegewebs- und Muskelschichten. Die Epithellage ist nur an wenig Stellen noch aufsitzend. Bei den meisten Schnitten ist sie gänzlich oder zum Theil herausgefallen, bei einigen fällt sie in ungeordneten Haufen aus dem Lumen heraus. Für einzelne Fetzen kann man aus ihrer Configuration genau noch die Stelle bestimmen, wo sie gesessen haben.

Versuch 3. Ein junges Kaninchen bekommt subcutan am

8.	Juli	Tinct.	Cantharid.	1,5
9.	„	„	„	2,5
10.	„	„	„	3,0
11.	„	„	„	4,0
12.	„	„	„	5,0
13.	„	„	„	6,0
14.	„	„	„	7,5

Es erfolgt Tod.

Section: Die rechte Niere ist adhärent, die entsprechende Stelle der äusseren Haut gangränös. Die Perinephritis purulenta, welche sich gebildet hat, hat ihren Grund höchst wahrscheinlich in der Abscedirung einer Injectionsstelle. Beide Nieren sind stark injicirt, die Rindensubstanz stärker als die Marksubstanz; beide erscheinen durch starke Anfüllung der Blutgefässe feingestreift. Aus dem Nierenbecken lässt sich etwas Blut entleeren, in dem die Epithelauskleidungen einiger gewundenen Harnkanälchen liegen; das Epithel ist zum Theil feinkörnig zerfallen. Ferner finden sich Fetzen der abgehobenen Epithelialdecke des Nierenbeckens. Das interstitielle Gewebe ist stark kleinzellig infiltrirt.

Die Blase ist sehr stark geröthet und bildet einen schlaffen, mit flockigem, eitergelbem Inhalt gefüllten Sack. Die Farbe der Flüssigkeit rührt von zahlreichen in ihr suspendirten Zooglöahaufen her. Reaction alkalisch. Unter dem Mikroskop erscheinen wenige Cylinder. Dagegen fallen feinkörnige Gebilde der verschiedensten Formation auf. Sie sind meist als gewundene Streifen von ziemlich gleicher Dicke zu erkennen, und haben das Ansehen feinkörnig fettig entarteter Harncylinder. Vermischt mit diesen sieht man Epithelfetzen aus grossen aneinander liegenden Zellen der Blasen- und Nierenbeckenschleimhaut und zahlreiche Bakterien. Die innere Schicht der Blase von makroskopisch messbarer Dicke ist in ihrer ganzen Ausdehnung in völligem Zusammenhang von dem äusseren dickeren Theil der Blasenwandung abgehoben. Nur am Blasenhals hängen beide Schichten zusammen. Es befindet sich mithin ein Sack in einem anderen.

Die Ureteren sahen für das unbewaffnete Auge gesund aus. Die

mikroskopische Untersuchung der Blase und der Ureteren konnte nicht gemacht werden.

Versuch 4. Graues ca. 7 Wochen altes Kätzchen.

3. Juli	Injection	von	1,3	Tr.	Canth.
4. „	„	„	1,0	„	„
5. „	„	„	0,75	„	„
6. „	„	„	0,75	„	„
7. „	„	„	0,75	„	„
8. „	„	„	1,5	„	„
9. „	„	„	1,0	„	„
11. „	„	„	1,0	„	„

Der aufgefangene Urin reagirt stark sauer und enthält Eiweiss. Unter dem Mikroskop zeigen sich epitheliale Cylinder, viele einzelne Epithelien und Fetttröpfchen.

12. Juli	Injection	von	1,0	Tr.	Canth.
13. „	„	„	1,0	„	„
14. „	„	„	1,0	„	„
16. „	„	„	1,0	„	„
18. „	„	„	1,0	„	„
19. „	„	„	1,0	„	„
20. „	„	„	1,0	„	„
22. „	„	„	1,5	„	„
23. „	„	„	1,5	„	„
25. „	„	„	2,5	„	„

Harn stark sauer, kein Eiweiss.

27. „	„	„	4,5	„	„
28. „	„	„	6,0	„	„

Starker Collaps. Am Abend Tod.

Section: Nieren weich, stark vergrössert und injicirt. Auf der Durchschnittsfläche zeigen sie bedeutende Hyperämie und trübe Schwellung. Die Zeichnung ist verwischt. Das vom Durchschnitt abgestreifte Blut enthält viele Epithelialcylinder.

Das interstitielle Gewebe ist gleichmässig stark mit Wanderzellen durchsetzt. Die Epithelcylinder sind in den Harnkanälchen in ihrer Totalität vom Grunde abgehoben, derart, dass ein feiner, ringförmiger freier Raum zwischen beiden entstanden ist. Die einzelnen Zellen sind zu einander in ihrer normalen Lage und umschliessen ein etwas enges Lumen. An vielen Stellen ist der ganze Schlauch herausgefallen. Die Zellen zeigen feinkörnige Trübung.

Die Blase enthält nur wenige Tropfen trüben, gelblichen, sauren Harns. In ihm sind suspendirt: zahlreiche Epithelcylinder, welche theils fettig degenerirt, theils trüb geschwellt, theils schön durchsichtig sind, ferner zusammenhängende Epithelfetzen aus Blase und Nierenbecken. Die Blasenschleimhaut ist blass, die Wandung auf ca. 3 Mm. verdickt. Die Bindegewebs- und Muskelschichten erscheinen reichlich kleinzellig infiltrirt. Die Epithelschicht fehlt entweder gänzlich oder ist bald nur in geringer Ausdehnung vom Grunde abgehoben, oft blasig elevirt. Fast genau dasselbe Bild gewähren die Ureteren.

Versuch 5. Ein kräftiger, fetter Ziehhund, männlichen Geschlechts, bekam den 21. Juni subcut. Tr. Canth. 4,0

23. „ „ „ „ 6,0
24. „ „ „ „ 3,0
25. „ „ „ „ 3,0

An der Injectionsstelle auf dem Rücken bildet sich ein Abscess. Die Schwellung hat die Ausdehnung eines Handtellers.

26. Juni Tr. Canth. 3,0
27. „ „ „ 3,0

Der Hund setzt sich beim Harnen und ejicirt den Urin in kurzen abgesetzten Strahlen. Der Harn ist grünlich braun und reagirt stark sauer. Bei „oberflächlichem Riechen" an demselben bekommt man den der Cantharidentinctur eigenen Geruch; zieht man den Geruch voll in die Nase ein, so erregt er leicht Ekel, ist penetrant und ähnelt dem des Kakodyloxyd. Der Harn sedimentirt bei längerem Stehen nicht, doch ist in ihm eine schleimige Wolke suspendirt, welche Blutkörperchen, Epithelcylinder und Krystalle von phosphorsaurem Ammoniak enthält. Kein Eiweiss.

28. Juni Tr. Canth. 3,0

Der Hund ist merklich deprimirt und lahmt etwas. Harn wie am 27.

29. Juni Tr. Canth. 3,0, Entleerung wie am 27.
30. „ „ „ 3,0
1. Juli „ „ 3,0
2. „ „ „ 3,0

Ein zweiter grosser Abscess am linken Vorderblatt wird geöffnet und entleert reichlichen mit Blut vermischten dünnen Eiter. Der zweite Abscess enthält sehr wenig Eiter. Seine Wandungen sind schwartig.

3. Juli. Das Thier ist sichtlich wohler. Der Harn enthält eine Menge kleiner rundlicher Körperchen, die als Fetttröpfchen imponiren und als solche chemisch im Aetherextract bestätigt werden.

4. Juli. Der Urin enthält Fett und kein Eiweiss.
5. „ Tr. Canth. 3,0
6. „ „ „ 3,0
7. „ „ „ 3,0
10. „ „ „ 3,0
11. „ „ „ 3,0

Der intensiv saure Harn enthält Albumin, Epithelcylinder, Epithelien und Fetttröpfchen.

12. Juli Tr. Canth. 3,0

Harn enthält heute wieder kein Eiweiss.

13. Juli Tr. Canth. 3,0
14. „ „ „ 3,0
15. „ „ „ 3,0
16. „ „ „ 2,5

Harn sauer, kein Eiweiss, spec. Gew. 1038.

17. Juli Tr. Canth. 3,0
18. „ „ „ 3,0
19. „ „ „ 3,0
20. „ „ „ 3,0

Ein dritter Abscess wird gespalten.

22. Juli Tr. Canth. 3,0
23. „ „ „ 3,0
25. „ „ „ 3,0
26. „ „ „ 3,0
27. „ „ „ 3,0

Harn alkalisch, kein Eiweiss, spec. 1035.

28. Juli. Subcutaninjection von Tr. Canth. 35,0.

30. Juli 3,0 Tr. Canth., Harn sauer, kein Eiweiss.

1. August. 3,0 Tr. Canth.

2. „ Der Hund bekommt in einer Fleischpille 0,1 Cantharidini. Nach $2^1/_2$ Stunden schaumiges Erbrechen zäher gelblicher Massen.

7. August. 0,06 Cantharidini wird in einer Mandelölemulsion gelöst ihm in die Bauchhöhle eingespritzt. Lähmungserscheinungen an den Hinterbeinen. Kothentleerung wider Willen. Tod erfolgt noch vor 6 Stunden.

Section: Die Nierenkapseln sind sehr blutreich, die Nieren bräunlich blauroth und enthalten schon von aussen sichtbare apoplektische Herde. Die stark radiär gezeichnete Corticalis ist grauroth und mässig injicirt, die Medullaris weisslich.

In den sich in unregelmässiger Gestalt präsentirenden Durchschnitten der Harnkanälchen liegen die feinkörnig gezeichneten Zellen der Epithelschläuche in Haufen durcheinander, so dass ihre frühere Gruppirung nicht mehr zu erkennen ist. An vielen Stellen scheint die Epithelschichte der Harnkanälchen ganz geschwunden. Das interstitielle Gewebe ist kleinzellig durchsetzt.

Die Blase ist aussen stark injicirt, contrahirt, hypertrophisch. Ihre Wandungen sind 6—8 Mm. dick. Die Schleimhaut ist trocken, dunkelbraunroth, in ihrer ganzen Ausdehnung, namentlich am Blasenhals. Das Epithel fehlt an den meisten Stellen gänzlich. Dann kommen Partien, wo nur noch einzelne Epithelzotten auf ihrem Boden haften; dann solche, in denen Blasenbildung vorwiegend ist. Vielfach sind nur die oberflächlichen Epithellagen abgestossen, während die zweite und dritte Epithelschicht stehen geblieben sind und der Innenfläche der Blase ein gezacktes Aussehen geben. Die Bindegewebs- und Muskelschicht, welche letztere sehr stark entwickelt ist, sind stark kleinzellig durchsetzt.

Die Ureteren sind der Blase entsprechend verändert.

Aus diesen Experimenten ergibt sich übereinstimmend, dass die Ausscheidung des dem Organismus einverleibten Cantharidins vorwiegend oder wenigstens in grosser Menge durch den Urin stattfindet. Das Cantharidin ruft, entsprechend den Erscheinungen, welche wir bei seiner Application auf der äusseren Haut sehen, eine sehr acute, exsudatreiche Entzündung hervor. Das Parenchym der Nieren, die verschiedenen Gewebsschichten der Ureteren und der Harnblase sind mit den Producten einer starken Entzündung, weissen und rothen Blutkörperchen infiltrirt, mit Entzündungsflüssigkeit durchsetzt. Diese Entzündungsproducte in dem Gewebe massenhaft und sehr schnell sich anhäufend, heben die gefässlose Epithelschicht der Organe in mehr oder weniger grosser Ausdehnung ab. — Es entleeren sich mit

dem Urin die Epithelauskleidungen der Nierenkanälchen und der Nierenkelche, Theile der epithelialen Decke der Ureteren und der Blasenschleimhaut. Zugleich mit diesen Epithelialstücken wird auch das Entzündungsexsudat entleert, welches entsprechend seinem reichlichen Gehalt an Albumen in Form einer schleimigen Wolke dem Urin beigemischt ist. In den vielen Versuchen zeigte sich der Urin nach sorgfältiger Filtration frei von Eiweiss; die als Croupmembranen bezeichneten und bei oberflächlicher Untersuchung diesen auch durchaus ähnlichen Membranen und Gewebsfetzen bestanden stets aus mehr oder weniger veränderten zusammenhängenden Epithelauskleidungen der verschiedenen Theile des Harnapparats. Während die Abhebung der Epitheldecke eine sehr ausgedehnte sein kann und in allen Fällen leicht nachweisbar war, ist die Regeneration dieser Epithelien eine ungemein rasche. Bei einer durch 18 Tage fortgesetzten Injection von Tinct. Cantharidum (Versuch 4, 7 Wochen altes Kätzchen) fanden sich bei jeder Urinuntersuchung zahlreiche Epithelcylinder u. s. w. im Urin und doch wurden, als das Thier durch eine grosse Dosis von Catharidentinctur am 19. Tage getödtet wurde, nirgends Geschwürsbildungen im Harnapparat angetroffen. Vielmehr wurden überall vollständig auskleidende Epithelien gefunden, welche durch die letzte tödtliche Dosis und durch die dadurch hervorgerufene Entzündung abgehoben wurden. Auch das schnelle Verschwinden des Albumens aus dem Urin bei allen chronischen Vergiftungen spricht dafür, dass das verloren gegangene Epithel schnell ersetzt wird. Woher stammten die zahlreichen Fetttropfen, welche bei der chronischen Vergiftung im Versuch 5 im Urin auftraten? Man könnte an eine Fettembolie denken, welche durch die bei dem sehr fetten Thiere gemachte Weichtheilverletzung zu Stande gekommen wäre. Doch erscheint diese Erklärung nach den Ergebnissen der Scribaschen Untersuchung nicht zulässig, vielmehr scheint die Annahme berechtigt, dass diese sehr kleinen Fetttröpfchen von dem fettigen Zerfall der Epithelialzellen, welcher bei allen Untersuchungen bald stärker, bald schwächer ausgesprochen war, herstammen.

Die Cantharidenentzündung der Niere, der Ureteren und der Blase gehört somit zu denjenigen durch einen chemischen Reiz hervorgerufenen Entzündungen, bei welchen das Entzündungsproduct sich an dem Orte des geringsten Widerstandes, unter den Epithelauskleidungen anhäuft, diese in mehr oder weniger grosser Ausdehnung, bei starker Einwirkung sogar in toto (vgl. Versuch III — Harnblase) abhebt und loslöst. Diese abgestossenen Epithelialdecken, in verschieden grossen Stücken zusammenhängend, werden zugleich mit

den Secreten und den Entzündungsproducten entleert. Die klinische Beobachtung sowohl, wie auch das Experiment ergeben, dass bei nicht tödtlicher Dosis die Regeneration des Epithels eine sehr schnelle ist. Es kommt weder zu ausgedehnten Geschwürsbildungen, noch treten, soweit die Beobachtungen an Menschen reichen, chronische Entzündungen der Harnorgane ein. —

4. Die Unterbindung der Bauchaorta.

Von

Dr. Alfred Kast.

(Hierzu Tafel XII u. XIII.)

Seit Astley Cooper vor mehr als 60 Jahren zum ersten Male die Unterbindung der Aorta abdominalis am lebenden Menschen ausführte, hat das Urtheil über dieses Unternehmen mannigfache Wandlungen erfahren. Seit Beginn des Jahrhunderts schwankt die chirurgische Literatur zwischen den beiden einander entgegengesetzten Anschauungen, von denen die eine in mehr oder weniger bestimmter und absprechender Weise die Operation als zwecklos und irrationell mit Entrüstung verwirft und deren Ausführung geradezu als einen Kunstfehler erklärt, während die andere erst in den letzten Jahrzehnten zur Ausbildung gelangte — der Operation als einer lebensrettenden für gewisse Indicationen ihren berechtigten Platz in der Reihe der chirurgischen Maassnahmen gewahrt wissen will.

Gegner und Vertheidiger berufen sich auf das Thierexperiment, die Ersteren ausserdem auf die traurige Operationsstatistik. Beiden Parteien steht die Autorität gewichtiger Namen zur Seite.

Die Gründe der Gegner der Operation sind sehr verschiedene.

Zunächst waren Einige, die geradezu leugneten, dass überhaupt jemals eine Indication zur Aortenligatur vorliegen könne (Guthrie). Bei Andern war es theils die Furcht vor der Peritonitis (Béclard), theils vor der Gefahr einer supponirten Collateralfluxion zu Brustorganen und Gehirn (Dietrich, Pirogoff), oder Anämie der abgesperrten Theile, welche in ihren Augen die Operation irrationell erscheinen liessen. Einige endlich (Streubel) begnügten sich, ohne weitere Argumentation, nur gestützt auf die absolut ungünstige Mortalitätsfrequenz und „im Hinblick auf das Furchtbare und Schreckliche des Eingriffes“ damit, aus dem „Derangement“, das in der Oekonomie des Organismus durch sie gesetzt wird, die Verwerflichkeit der Operation abzuleiten.

Ihnen gegenüber machen die Vertheidiger der Unterbindung eine
he physiologischer und pathologischer Thatsachen geltend, welche
selbe völlig rechtfertigen sollen.
Angesichts dieser Widersprüche erscheint es wohl angemessen,
ıter kritischer Sichtung des angesammelten Materials den Gegen-

	Operateur	Datum der Operation	Geschlecht und Alter d. Operirt.	Indication	Operation (Verfahren, Verlauf)
1	Astley Cooper, Cooper and Travers, Surgical essays. London 1828. P. I. p. 201. Chirurg. Handbibliothek. Weimar 1821. Bd. I. Abth. 1. S. 393. Denkschrift über die Unterbindung d. Aorta abdominalis. Nach d. mit Anmerkungen u. Zusätzen versehenen Ausgabe des Bidault de Villiers, mitgetheilt von August Carus. Leipzig 1824. Rust's Magazin für die ges. Heilkunde. Bd. IV. S. 254.	25. Juni 1817 9 Uhr Abends.	Mann, 38 Jahr	Aneurysma der linken A. iliaca externa. Profuse Hämorrhagie aus dem durch Druckgangrän (Tourniquet etc.) arrodirten Sacke. Fehlschlagen der Versuche zur Compression und Tamponade.	Vorbereitende Darmentleerung. Bauchschnitt von 3″ Länge, 1½″ über dem Nabel beginnend, denselben umgehend. Eröffnung des Peritonealsacks fast in der Ausdehnung der äusseren Wunde. Kein bedeutender Darmvorfall. Einführung der Finger zwischen den Darmwindungen zur Wirbelsäule, wo die stark pulsirende Aorta gefühlt wird. Das sie bedeckende Bauchfell wird mit dem Fingernagel durchgekratzt und das Gefäss von hinten her hakenförmig umgriffen. Umgehung mit der Aneurysmanadel und Ligatur.
2	J. H. James, Medico-chirurgic. Transactions. Vol. XVI. P. I. p. 1. Froriep's Notizen, I. Serie. Bd. XXVI. No. 553. S. 45.	5. Juli 1829 2 Uhr Nachmitt.	Mann, 44 Jahr	Sehr grosses Aneurysma der l. Art. iliaca exter. mit drohender Ruptur. — Vergeblich. Versuch, dasselbe durch Ligatur der Femoral. (Brander) zur Obliteration zu bringen.	Verfahren wie b. Fall 1. — Hautschnitt etwas tiefer gegen d. Symphyse herabreich. — Starke Blutung bei Incision d. Bauchdecken. Beim Anschneiden d. Bauchfells ausgedehnt. Prolaps d. meteorist. geblähten Gedärme. — Wiederh. Versuche, sich durch die Darmschling. bis z. Wirbelsäule durchzuwühlen, sind — auch nach Verläng. d. äussern Schnitt. auf 4″ — ebenso fruchtl. als d. Bestreben, d. derb. Bindegewebsbefestigung. d. hint. Peritonealblattes zu lösen. Die letzt. werden mit d. spitz. Aneurysmennadel durchstoss.; hierbei bricht d. Instrum. am Griff ab. Mühevolle Entf. d. scharfk. Fragm. a. d. Bauchhöhle, dann Umgehung d. Art. m. d. Weiss'sch. Nadel, Schürzung d. Ligat.-Knot. durch d. Assist. Repos. d. Intestinalvorfalls äusser. mühsam (gesp. Bauchpresse u. Meteorism.).

stand einer erneuten Bearbeitung zu unterziehen, um an der Hand der klinischen Erfahrung und des Experiments die Frage nach der Berechtigung der Aortenunterbindung ihrer Lösung näher zu bringen.

Die bis jetzt ausgeführten Unterbindungen der Bauchaorta am Menschen stellt die folgende Tabelle zusammen:

Erscheinungen nach der Operation	Lebensdauer nach der Operat.	Sectionsbefund
Unmittelbar nach der Operation: unbedeutende Symptome von Erschöpfung; die unteren Extremitäten kalt, ihre Sensibilität gestört (Berührungen des Schenkels werden in die Fusssohle localisirt); doch verschwanden diese Erscheinungen bald und nach 10 Stunden war die Wärme und Sensibilität in dem rechten Beine bereits wiedergekehrt. In der Nacht aufgetretene Hitze, sowie geringe Druckempfindlichkeit des Abdomen schwand gegen Morgen, so dass anderen Tags in der Frühe das Befinden des Patient den besten Hoffnungen Raum gab. Gegen Nachmittag Wendung zum Schlimmen: Patient, von grossem Angstgefühl gepeinigt, erbrach mehrere Male. Puls 104 p. m., schwach und „unordentlich" (flatternd), Schmerzen im Abdomen, besonders aber in den Lenden, im Kopf und den Schultern. Temperatur der Beine R. L. 94 85,5 F. Abends: 96 87,5 F. Am 27. Juli das rechte Bein von normaler Temperatur, das linke livid verfärbt. Die Beklommenheit des Pat. erreicht d. höchsten Grad. Unwillkürliche Defäcation. Gegen Mittag Puls bis 120. Pat., nach u. nach collabirend, wird somnolent, stirbt, „die Hand auf der l. Brustseite, wo er Schmerzen zu haben schien".	40 Stnd.	Bei der (wie lange post mortem vorgenommenen?) Section, die sich auf die Eröffnung der Unterleibshöhle beschränkte, fand sich, ausgenommen an den durch adhäsive Entzündung verklebten Wundrändern, nirgends die mindeste Spur von Entzündung des Bauchfells. Die Ligat. hatte die Aorta allein, und zwar reichlich 1″ über der Kreuzungsstelle des Duodenum mit der Arterie, gefasst. In der aufgeschnittenen Aorta zeigte sich oberhalb und unterhalb der Ligaturstelle ein Thrombus von Zolllänge, der das Arterienlumen vollständig ausfüllte. —
Bedeutende Schwächeanfälle schon während der Operation; auf Excitantien einige Erholung. Mit dem Zuschnüren des Ligaturknotens klagt Pat. über Taubheitsgefühl („deadness") in den unteren Extremitäten, später allen Narcoticis trotzende Schmerzen in beiden Beinen, besonders am linken Knie. Kopfschmerzen. Die Temperatur der Beine fällt bald unter die Körpertemperatur. Unter beständigen Klagen stirbt Pat. gegen 7 Uhr desselben Abends.	circa 4 Stnd.	Die (ebenfalls nur das Abdomen in Betracht ziehende) Obduction constatirte einen beträchtlichen intraperitonealen Bluterguss. — Keine sichtbare Veränderung der Intestina. — Die Aorta 5″ unterhalb der A. mesenterica inf., 1″ unter der Duodenalkreuzung, 11″ über der Bifurcation fest unterbunden. Ein Theil des derben Bindegewebes aus der Umgebung der Arterie, sowie ein kleiner seitlicher Venenzweig (zur V. mesent. inf.) in die Ligaturschlinge miteingeschlossen. Unvollständige centrale und periphere Thrombenbildung. — (Die Iliaca ext. theilte sich in zwei fast gleiche Stämme, deren innerer, mit der Profunda communicirender die A. epigastrica inf. abgab).

Nummer	Operateur	Datum der Operation	Geschlecht und Alter d. Operirt.	Indication	Operation (Verfahren, Verlauf)
3	John Murray, London. medical Gazette. Vol. XIV. p. 68. April 1834. Vol. XV. p. 6. Octob. 1834. — Schmidt's Jahrbücher, Bd. VIII. S. 319. 1835.	26. Januar 1834 11 Uhr Nachts.	Mann, 33 Jahr	Rapid wachsendes Aneurysma der rechten A. iliaca extern. mit Uebergang auf die untere Partie der Iliaca communis.	(Kerzenbeleuchtung!) Pat. in rechter Seitenlage im Bette. — Flächenschnitt in der l. Seite, etwa von dem Ende der 10. Rippe beginnend, 6″ nach unten, nach hinten convex, bis 1″ vor der Spin. il. ant. sup. Schichtweise Trennung der Gebilde bis z. Peritonealsack. Loslösung des Bauchfells von der Wirbelsäule und der Fascie des M. ileopsoas mit d. flachen Hand, welche allmählich bis zur Aorta vordringt, diese von den umliegenden Nerven und ihrer membranösen Umhüllung mit Fingernagel und Elevatorium isolirt. — Umgehung mit der Ligaturnadel. Schürzung des Knotens. — Geringer Blutverlust.
4	Borges Candido Monteiro, The Lancet 1842. Vol. I. p. 334. Revue médicochirurgicale. Tom. XIme. Mars 1852. p. 147. Schmidt's Jahrbüch. Bd. XXXVII. 1843. S. 85 (Lallemant). Ebenda. Bd. LXXV. 1852. S. 337 (Streubel).	5. August 1842 Nachmitt. 2 Uhr.	Mann, 31 Jahr	Aneurysma der rechten A. femoralis mit Unterwühlung des Zellgewebes der ganzen rechten Beckenhälfte. — (Intra vitam war ein Aneurysma der A. iliaca communis mit Uebergang auf die A. iliaca externa diagnosticirt worden.)	I. Act. Rechte Seitenlage des Pat. mit ausgestreckten Beinen. — Weichtheilschnitt vom freien Ende der letzten Rippe bis zur Spin. ilei ant. sup. mit successiver Trennung aller Gewebe bis aufs Bauchfell. II. Act. Nachdem Patient in Rückenlage gebracht u. d. Bauchpresse durch Erhebung v. Schultern und Becken erschlafft worden ist: vorsichtige Ablösung des Peritoneum von der hinteren Bauchwand. III. Act. Ein Assistent führt von rechts her seine Hand in die Bauchhöhle — die Vola gegen das Darmrohr gerichtet — um sowohl den vorderen Wundrand abzuziehen als die Intestina in der Bauchhöhle zurückzuhalten. Zwischen Handrücken des Assistenten und hinteren

Erscheinungen nach der Operation	Lebensdauer nach der Operat.	Sectionsbefund
Im Momente der Knotung d. Ligaturschlinge keine Schmerzensäusserung, sowie keine Erscheinungen von „Shok“ an Respirations-, Circulations- oder nervösen Organen. Radialpuls unverändert. — Erste Klage des Pat. ist, dass sein bis jetzt gesundes linkes Bein jetzt erstarrt („benumbed“) und unbrauchbar sei. — Patient, während der Operation nicht besonders matt, wurde ¼ Stunde später ohnmächtig. — Heftiger anhaltender Harndrang (bei leerer Blase). Beide unteren Extremitäten werden mit beträchtlicher Kraft bewegt. Später Ruhe und sogar Schlaf. Andern Tags intensive Schmerzen in den unteren Extremitäten und der Schamgegend. Temperatur der Beine: R. L. (gesund) 89,5 88,5 F. Axillartemperatur 98,0 F. Puls 120, gleichmässig. Bauch nicht gespannt. Nach lebhaften Klagen über Kopfschmerz sehr gespannter Carotidenpuls, kaum fühlbare Pulsation der Radialis, kalter Schweiss, ängstliche Miene. — Besserung auf Stimulantien. Beide Beine erstarrt, anästhetisch, eiskalt. Fibrilläre Zuckungen in der Musculatur der linken Lende, welche bis zu dem unter allgemeinen Collapserscheinungen eintretenden Tode des Pat. andauern.	23 Stnd.	Das Ergebniss d. (10 Std. post mort. vorgenommenen) Autopsie d. von der Aorta thoracica her mit Wachsmasse injicirten Leiche war etwa folgendes: Keine Verletzung u. Entzündung d. Peritoneums; Netz, Magen, Därme u. Mesenterium „fein injicirt“, gesund. — Die Wände der Harnblase verdickt, d. Schleimhaut d. Innenfläche in Bläschen abgehoben („vesicated“). Der l. Ureter bis Kleinfingerdicke erweitert, aber durch die Operation nicht verletzt. Ligaturstelle d. Aorta: 3—4‴ über der Bifurcation, 1″ unterhalb d. Abgangs d. A. mesent. inf., entsprechend d. Zwischenknorpelscheibe des 4. u. 5. Lendenwirbels. — Die Aorta bis 1½″ vor dieser Stelle mit Injectionsmasse erfüllt, in letzterer Strecke ein Thrombus. — Unterhalb d. Ligatur, sowie in d. Arterie der unt. Extremit. keine Spur von Injection wahrzunehmen; nur in einem Communicationszweige zwischen d. erweiterten Ram. haemorrhoidal. inf. der A. mesent. inf. u. dem obern Zweige d. Iliaca int. fanden sich einige Tropfen Injectionsmasse. — Keine Anastomosen mit d. unter. Aortensystem. — Das Aneurysma, wie im Leben diagnosticirt, bereits gangränescirt.
Unmittelbar nach d. Operation: Schweiss, geringe Dyspnoe; Puls klein, frequent aber regelmässig. Beine etwas erkaltet. Schon nach wenigen Stund. jedoch werden d. Beine sogar wärmer als zuvor. Pat. fühlte heftigen Durst, geringere Dyspnoe; Puls 93, voll. Zunge trocken, belegt. Palpat. d. Abdomen schmerzlos. Andern Tags nach unruhig. häufig unterbroch. Schlafe hatten Durst u. Trockenheit der Zunge nachgelassen. P. 96. — Spontane Entleer. von 6 Unz. hochgestellten Urins. — Gegen Abend unter steigender Pulsfrequenz (108) Schmerzen im Abdomen mit Brechreiz. — Andern Tags nach leidl. verbrachter Nacht normale Stuhlentleerung, befriedigendes Allgemeinbefinden; gegen Abend bei leicht icterischer Färbung der Conjunctiva Druckempfindlichkeit des Abdomen, bes. in der l. Seite. P. 108. In der Nacht nahmen Durst u. Schmerzhaftigkeit zu; Schmerzen in der l. Brusthälfte, ohne dass an den Lungen das Geringste nachzuweisen gewesen wäre. — Beide Beine können gestreckt werden. — Am 4. Tage Rückkehr des Pulses in den Aa. crurales, aber auch in der un-	„11 Tage 4 und 20 Stnd.	Section (28 Stunden p. m.): Leichenstarre, ausgesprochener an d. obern Extremitäten als am übrigen Körper. — Beträchtl. abgemagerte Leiche. — Schädelhöhle: bietet ausser Blassheit der Gewebe nichts Besonderes. — Bauchhöhle: Peritoneum von bläul. Färbung, ebenso d. Col. ascendens u. Col. transversum. Der übrige Verdauungstractus, ausser gering. Röthung u. Injection, unverändert. Das Periton. war nicht verletzt worden. Die Mesenterialfläche d. Col. ascendens ziemlich entzündet, z. Th. an der vord. Bauchwand durch Adhäsion. befestigt. Die Wunde bis auf einen Abscess an d. Austrittsstelle d. Ligaturfadens vernarbt. Zwischen Peritoneum u. Bauchwand 2 Unzen Eiter. — Ligatur der Aorta 4 Linien über der Bifurcation, etwa 1 Zoll unterhalb des Abgangs der A. mesenterica inferior. — Keine cen-

Nummer	Operateur	Datum der Operation	Geschlecht und Alter d. Operirt.	Indication	Operation (Verfahren, Verlauf)
					Wundrand wird nun die Aneurysmanadel um die Aorta geführt, der Faden mit der Pincette angezogen, doppelt geknotet, das eine Ende kurz abgeschnitten und versenkt, das andere durch die äussere Wunde herausgeleitet.
5	South, The Lancet 1856. Vol. II. p. 47 u. 222. — Journal of the British medical Association 1856.	21. Juni 1856 2 Uhr Nachmitt.	Mann, 21 Jahr	Diffuses Aneurysma der linken A. iliaca communis und der linken A. iliaca externa.	Chloroformnarkose. Flankenschnitt in die l. Weiche, etwas über der Spin. ilei ant. sup. beginnend, zum 10. Rippenknorpel. Seitliche Eröffnung des Peritoneums; Wunde auseinanderhalten; Anlegung der Ligatur.'
6	Hunt. Mac Guire, American Journal of medical sciences. N. S. CXII. p. 415. 1868. — A Report of the Surgical cases treated in the army of the United States from 1865—1871. By the Surgeon General. Washington 1871. p. 239. — Schmidt's Jahrb. Bd. CXLIV. S. 195. 1869.	30. März 1868 1 Uhr Nachmitt.	Mann, 30 Jahr	Aneurysma der linken Art. iliaca externa, beider Iliacae communes und des unteren Endes der Aorta abdominalis. Drohender Durchbruch.	Chloroformnarkose. — Linksseitiger Weichenschnitt. Hautschnitt vom letzten Rippenknorpel zur Spin. ilei ant. sup. Trennung der Muskeln und der Fascie in einer Längenausdehnung von etwa 1" auf der Hohlsonde und damit Blosslegung des Peritoneum. — Einführung des Zeigefingers zwischen Peritoneum und Fascie; Durchschneidung der äusseren Weichtheile unter seiner Leitung bis zur Ausdehnung der Hautwunde. Verschiebung der Eingeweide, Blosslegung des an seiner an die Aorta angrenzenden Partie, stark erweichten und durch Ulceration verdünnten Aneurysmasackes, welcher bei den Bestrebungen, ihn manuell von der Aorta abzulösen, platzte und zu einer äusserst profusen Blutung in die Bauchhöhle führte. — Die Blutung wurde erst durch Compression zu stillen versucht und dann ligirt. — Das Blut (etwa 1 „pint") wurde sorgfältig entfernt und die Wunde geschlossen. — Whiskey, Klysma, warmes Bett.
7	P. H. Watson, British medical Journ. 1869. Bd. IId. p. 216.	?	?	? 9 Woch. vorhergehende Ligat. d. A. iliaca comm. Nachblutung.	Bauchschnitt in der Linea alba.

Erscheinungen nach der Operation	Lebensdauer nach der Operat.	Sectionsbefund
teren Partie des Tumors. — Sechs Tage post operat. die Wunde bis auf die Austrittstelle des Ligaturfadens geheilt; auf Druck entleeren sich 2 Unzen Eiter. — Am 9. u. 10. Tage nach der Operation wiederholte Hämorrhagien aus dem offengebliebenen Theil der Wunde. Kalter Schweiss über den ganzen Körper d. Pat., Beine kalt, trotz vielfacher Versuche sie zu erwärmen. — Trommelartig aufgetriebener Bauch, häufiges Brechen; excessive Schmerzen; oft wiederkehrendes „Schlucksen". — Am 16. August dritte profuse Blutung und Exitus letalis.		trale, unvollständige periph. Thrombusbildung. Perforation der Aorta an der Stelle des Ligaturknotens. Deutliche Färbung der Aortenintima bis zur Mesenter. sup., sowie der Intima der Iliaca externa.
„Went on remarkably after the operation." ?	43 Stnd.	Autopsie: Ausser den beschriebenen Aneurysmen nichts Pathologisches zu finden.
Vorübergehende Collapserscheinungen (kalte Haut, frequenter schwacher Radialpuls), welche bald leichten Reactionserscheinungen weichen. Abends: Puls schwach. Taubheit („numbness") in den Beinen. Allmählich nimmt die Kraft des Pulses bei gleichbleibender Frequenz zu. — Wiederholtes Erbrechen. 6 Uhr: Axillartemperatur 96° F. Temper. in der Kniekehle 89° F. „ an den Füssen 82° F. Katheterisation (1 Unze Urin). — Pat. schlafsüchtig, schläft. 7 Uhr ruhig; Puls 180, ziemlich kräftig. Axillartemper. 95°, gute Respiration. Beide Unterextremitäten warm, Haut befriedigend. Aus dem Schlafe erwacht Pat. nach 2 Stunden mit einem Puls von über 100, Temp. von 96° in axilla. — Wiederholte Dosen Whiskey und Tct. Opii per os und per rectum. — Pat. sehr unruhig, klagt über Schmerzen und Taubsein in den unteren Gliedmassen, welche sich übrigens ganz warm anfühlen. Bald schläft er wieder ein, um jedoch nach einer Stunde mit grosser Unruhe und heftigen Klagen über Schmerzen in den Beinen zu erwachen. Temper. in axill. 95°. Unter stetig sich steigernder Unruhe, in der Pat. sich auf seinem Lager hin- u. herwirft, unzählb. Pulse, jagender Respiration, Lähmung d. Sphincteren geht Pat. 12 Uhr 30 Min. Nachm. zu Grunde.	11½ Stunden	Obduction (12 Stunden p. m.): Abdominaleingeweide gesund. Kein Blut in der Bauch- und Beckenhöhle. Die Ligatur umgreift die Aorta am Ursprung der Mesenterica inferior und hat den in den verdickten Aneurysmasack fest eingebetteten linken Ureter mitgefasst. Der in den Sack gemachte Riss ist ½" lang und direct über der Bifurcation gelegen.
„Pat. befand sich 48 Stunden lang wohl; dann fing er an schlechter zu werden" („to sink") und starb 65 Stunden nach der Operation.	65 Stnd.	? ?

Nummer	Operateur	Datum der Operation	Geschlecht und Alter d. Operirt.	Indication	Operation (Verfahren, Verlauf)
8	William Stokes, The Dublin Quarterly Journ. Vol. XLVIII. 1869. p. 1. Schmidt's Jahrbüch. Band CXLV. 1869. S. 178.	8. März 1869 (Ende der Operation 11 U. 15 M. Vormitt.)	Mann, 50 Jahr	Diffuses Aneurysma ileofemorale mit Betheiligung der recht. Iliaca communis, Iliaca int. und des ob. Theils der Femoralis. Compression nicht ertragen.	„Temporäre Ligatur." Chloroformnarkose. — Halbmondförm. Incision ($5\frac{1}{2}$" lang) in der linken Seite des Pat. Sie beginnt etwa ein Finger breit unterhalb der 10. linken Rippe, reicht bis zwei Finger breit über d. Vereinigungsstelle des mittleren und äusseren Drittels des Lig. Poupartii (Segment eines Kreises von $2\frac{1}{2}$" Radius mit dem Nabel als Centrum). Spaltung der Weichtheile bis aufs Bauchfell auf der Hohlsonde, dabei leichter Einriss ins Parietalblatt des letzteren, unbedeutende Darmprotrusion. Ablösung des Peritoneums der Beckenhöhle mit der Hand. — (Schwierige) Bloslegung des Tumors und der Aorta. — Herumführen einer Seidenligatur, deren Enden mit dem Porter'schen „Arterycompressor" (Schmidt's Jahrbücher. Bd. CXLV. S. 178) verbunden und fest angezogen werden. Drahtnaht der Bauchdecken. Blutverlust fast = 0.
9	Vincenz Czerny, Wiener med. Wochenschrift 1870. S. 1402. Ebenda. 1871. S. 103. — Berl. kl. Wochenschrift 1870. S. 18.	19. Aug. 1870 Vormitt. 9 Uhr.	Soldat, 27 Jahr	Splitterfractur (durch Schuss) des link. Femur. — Nachblutung aus der A. prof. femoris trotz der doppelten Unterbindung der Femoralis (Exulceration der Ligat. unterhalb d. Profunda) und trotz der zur Ausschaltung der Hypogastrica unternommenen Lig. der Iliaca comm. Unmöglichkeit d. Profund. selbst zu ligiren.	(Modificirte Crampton'sche Methode zur Aufsuchung der Iliaca communis.) — Schnitt nach aussen flach convex, vorn in der Faserrichtung des M. obliq. abdom. extern. Verlängerung des Schnittes um $\frac{1}{2}$", im Glauben, statt der Iliaca communis die Externa gefasst zu haben. Längs der Gefässe das Bauchfell zurückschiebend gelangte man zu einer stattlichen, mühsam zu isolirenden Arterie $\frac{3}{4}$" über der weiter zur Unterbindung der Iliaca communis angelegten Ligaturschlinge. — Feste Zuschnürung der neugewählten Arterie. Ein Ligaturende wird versenkt, das andere aus der Wunde herausgeleitet.

Die Mannigfaltigkeit der nach der Operation beobachteten Symptome erschwert die klinische Uebersicht über dieselben um so mehr, als die Notizen vielfach knapp und unbestimmt gehalten sind.

Als constante Symptome wurden beobachtet:

Erscheinungen nach der Operation	Lebensdauer nach der Operat.	Sectionsbefund
Pat. durch den Shok der Operation sehr erschöpft (Puls 125, klein; Blässe der sichtbaren Schleimhäute), erholt sich unter dem Genuss von Excitantien (Brandy). Beide Beine kühl, das rechte mehr als das linke. Keine Lähmung irgend welcher Art; im Gegentheil wird das linke Bein stets aufgezogen gehalten. — 2 Stunden nach der Operation grosse Unruhe, Fortdrängen. Circa alle Viertelstunden lautes Aufschreien über Schmerzparoxysmen in dem Ballen der grossen Zehe und in der Sohle des rechten Fusses, welche durch Druck auf diese Punkte coupirt werden. Aehnliche Schmerzen von Zeit zu Zeit unterhalb des r. Knies. Für diese Beschwerden im localen Befunde ein Grund nicht aufzufinden. Steigende Unruhe bis gegen 3 Uhr Nachm., wo Pat. mit Appetit isst und dann einschlummert. Temperatur des linken Beines „sehr gut", des rechten, besonders der Zehen, etwas gestiegen. Puls 124. Gegen Abend (5 bis 6 Uhr) wiederholt auftretende syncoptische Anfälle werden bereits durch Stimulantien gehoben. Um 9 Uhr Pulsation der linken Femoralis zu fühlen. Um 10 Uhr collabirt Patient zusehends, wird bewusstlos und stirbt um Mitternacht.	13 Stnd.	Section (9. März 1869): Der untere Theil der rechten A. iliaca communis, Iliaca externa und der obere Theil der Femoralis in einen mit der Umgebung fest verwachsenen aneurysmatischen Sack verwandelt, der die Beckenknochen bereits theilweise usurirt hat. Der Drahtcompressor hat die Arterie allein unmittelbar über der Theilung gefasst. In den oberen Theil der Aorta getriebenes Wasser geht nicht durch die unterbundene Stelle. Die Intima der Aorta durch die Procedur in keiner Weise verändert. Herzmusculatur: blass, matsch („friable"), zeigt unter dem Mikroskop die exquisiten Zeichen der fettigen Degeneration. Die übrigen Organe ohne pathologische Veränderungen.
Unmittelbar nach der Operation gab Pat. gute Hoffnung, wenn auch die Pulsfrequenz 136 erreicht. Noch am Morgen des folgenden Tages rauchte Pat. seine Cigarre, war aber sehr deprimirt. Der linke Oberschenkel durch Oedem und Blasen jauchigen Inhalts colossal aufgetrieben, starr. Das rechte Bein warm, beweglich und empfindlich; keinerlei abnorme Sensation in demselben. Eine ausgedehnte Incision am link. Oberschenkel entleert stinkende Jauche mit mehreren losen Splittern. Auf Morphin 2 Stunden Schlaf. 11½ Uhr des anderen Vormittags bei voller Besinnung Collaps und Tod.	26 Stnd.	Obduction (4 Uhr p. m.): An den Lungen alte Adhäsionen. Im rechten Herzen schaumiges Blut. Keine Spur von Peritonitis. Die Ligatur an der Aorta schloss wasserdicht; die Intima an einem Drittel der Peripherie durchschnitten. Thromben an der Ligaturstelle der Iliaca communis, an der Aorta blos peripher.

Temperaturerniedrigung in beiden Beinen von verschiedener Intensität und Dauer. Die Grade schwanken — soweit genauere Messungen darüber Aufschluss geben — zwischen 35,5 (James), 27° C. (Mc. Guire). Bis zum Ausgleich der Temperatur

verliefen 4 (Stokes) bis 10 Stunden (Cooper); in zwei Fällen (James, Murray) blieben die Beine kalt.

Sensibilitätsstörungen in den unteren Extremitäten als:

1. Herabsetzung aller sensibeln Qualitäten, jedoch nie bis zur vollständigen Empfindungslähmung, meist unter der Form der Parästhesie — als Gefühl von Taubsein, Abgestorbensein („deadness, numbness") zu Tage tretend;

2. Erscheinungen von Reizung der sensibeln Nerven in Gestalt neuralgischer Schmerzen im Gebiete des Lumbal- und Sacralplexus, von theilweise ganz circumscriptem Sitze, so in den Lenden (Cooper), der Schamgegend (Murray), der Innenseite des Knies (James, Stokes), der grossen Zehe (Stokes).

Nur Czerny bemerkt ausdrücklich, dass bei seinem Pat. nicht die mindeste Alteration der Sensibilität beobachtet werden konnte.

Ueber die Motilität der Beine findet sich in den Fällen von Cooper, James und Mc. Guire nichts berichtet. Dagegen beklagte sich Murray's Pat. sofort über die Gebrauchsunfähigkeit („useless") des vorher gesunden Beines, während Stokes und Czerny Lähmungserscheinungen bei ihren Pat. vollständig vermissten. Auch Monteiro erwähnt keinerlei nachtheiligen Einfluss der Ligatur auf die Beweglichkeit der Beine direct nach der Operation; jedenfalls konnte sein Pat. — laut einer Notiz des Krankheitsberichts — andern Tags beide Beine strecken.

Schon 2 Stunden p. op. führt übrigens die Operationsgeschichte Murray's ausdrücklich an, dass „beide untere Extremitäten mit beträchtlicher Kraft bewegt werden konnten."

Fibrilläre Zuckungen in der Musculatur der Lendengegend der kranken Seite beobachtete nur Murray in seinem Falle; sie traten in den letzten Stunden des Operirten ein und dauerten an bis zum Exitus.

Ueber die Zeit der Rückkehr des verschwundenen Cruralpulses gibt nur Stokes Aufschluss. Er konnte die Femoralispulsation nach 10 Stunden wieder fühlen.

Soweit die localen Erscheinungen.

Das Verhalten des Gesammtzustandes der Operirten zeigt noch viel grössere individuelle Differenzen in den einzelnen Fällen, als die localen Symptome.

Der „Shoc" durch die Operation war bei einigen Pat. (Monteiro) ganz unbedeutend, bei anderen (Stokes, James) äusserst hochgradig bis zum Collaps.

Zwischen diesen Extremen schwankte der Grad der Depression in den übrigen Fällen.

Die übrigen Symptome, wie sie als Folgen des operativen Eingriffs von einzelnen Autoren angeführt werden: frequenter kleiner Radialpuls, mühsame Respiration, stark gespannte Carotiden, ängstliche Miene und ungeheure Beklommenheit dürften wohl nicht immer als primär durch die Operation bedingt anzusehen sein, wie wir unten des Weiteren ausführen werden.

Wenn wir nach diesen übersichtlichen Betrachtungen in die Analyse der einzelnen Operationsfälle eintreten, so ergibt sich uns vor Allem die ganz verschiedene Dignität der zusammengestellten Fälle für die Entscheidung der uns beschäftigenden Frage: Lassen die bis jetzt unternommenen Unterbindungen der Abdominalaorta diese Operation als chirurgisch zulässig erscheinen? — eine Frage, deren Entscheidung wesentlich von der Beantwortung der Vorfrage abhängt:

Welches waren die Ursachen des Todes bei den bis jetzt vorgekommenen Aortenligaturen?

Leider ist das Material, aus dem wir unser Urtheil schöpfen müssen, äusserst knapp zugemessen. Gleich der erste Fall, derjenige, dessen Kritik die Chirurgie am Eingehendsten beschäftigte, leidet in ausgesprochener Weise an diesem Mangel, der Fall von Astley Cooper.

Schon Dietrich [1]) beklagt sich lebhaft über die „unordentliche, untereinandergeworfene und ungenügende“ Anführung der Symptome vor dem Tode des Operirten und die „dürftige auf Eröffnung einer Körperhöhle beschränkte“ — Autopsie, auf welche man bei einem Raisonnement über die Zulässigkeit der Operation sich in erster Linie angewiesen sieht.

Cooper selbst war sich über die Todesursache seines Pat. keineswegs klar; er begnügt sich mit einem negativen Urtheil, indem er Bauchfellentzündung jedenfalls von der Hand weist — offenbar wesentlich gestützt auf den in dieser Hinsicht negativen Befund post mortem.

Trotzdem wird sich Jedermann, der die wenigen Angaben des Krankheitsberichts des Cooper'schen Falles unbefangen prüft, des Zweifels an der Richtigkeit des C.'schen Ausspruches nicht erwehren können. In der That sprechen die Symptome intra vitam (Druckempfindlichkeit und spontane Schmerzhaftigkeit des Abdomen, Meteorismus und frequenter, kleiner Puls, Beklommenheitsgefühl, Er-

1) Das Aufsuchen der Schlagadern behufs der Unterbindung etc. Nürnberg 1831. S. 215 ff.

brechen u. s. w.) mit so hoher Wahrscheinlichkeit für den Bestand einer Peritonitis, dass ihnen gegenüber die widersprechende Angabe des Sectionsberichtes um so mehr an Gewicht einbüsst, als Cooper selbst an anderer Stelle[1]) von „Zeichen von Irritation", die sich bei dem Pat. eingestellt hatten, spricht. Ist es doch bekannt, welche grosse Schwierigkeiten der Nachweis einer entzündlichen Reizung seröser Häute gerade in ihrem Anfangsstadium post mortem bieten kann.

Leichter fällt uns die Diagnose des pathologischen Processes an dem James' Patient zu Grunde ging. Die Schilderung des Operationsverlaufes, nach welcher der Operateur lange Zeit seine Hände in den der Luft exponirten Gedärmen des Pat. „begraben" hatte und in ihnen herumwühlte, die brüsken Manipulationen mit der Unterbindungsnadel, durch welche das Instrument zerbrochen und durch die scharfe Kante des Fragments kleine Mesenterialgefässe verletzt wurden, der dadurch gesetzte beträchtliche intraperitoneale Bluterguss — alle diese Momente lassen es sehr erklärlich erscheinen, dass der Operirte sich von dem primären schweren Shoc der Operation überhaupt nicht wieder vollständig erholte und in diesem Zustande von Herzparalyse in einigen Stunden verendete.

Aus dem Obductionsbefunde des Falles von Murray lässt sich kein sicherer Schluss auf die Todesursache machen.

In Monteiro's Fall, der bis jetzt den „Glanzpunkt" in der Operationsstatistik der Aortenligatur bildet, gibt die sorgfältige Obduction unserm Urtheil eine wesentliche Stütze: ohne Zweifel erlag der durch die profusen Blutungen aus der Arrosionswunde der Aorta geschwächte Pat. der reactiven Peritonitis, welche die Blutung in dem durch die Ausführungsöffnung der Ligaturfäden mit der äusseren Luft commnnicirenden Bauchfellsack um sich erzeugt hatte und welche post mortem mit Sicherheit constatirt werden konnte.

Mc. Guire's Pat. fiel offenbar einem Unfall zum Opfer, der sich bei der Operation ereignete — der Berstung des aneurysmatischen Sackes mit Erguss seines Inhaltes in die Bauchhöhle. Wie a priori angenommen und durch die Krankheitsgeschichte festgestellt, war eine peritonitische Reizung die Folge davon, deren stete Steigerung den Tod des Pat. herbeiführte. Diese Annahme wird durch die kurze Bemerkung des Obductionsberichts, dass „die Abdominaleingeweide gesund befunden" worden seien, nicht umgestossen.

---

1) Theoret. prakt. Vorlesungen über Chirurgie, herausgegeb. v. Alex. Lee, übers. von Dr. Schütte. Leipzig 1837. Bd. I. S. 244 ff.

Eine andere erschöpfende Erklärung des unglücklichen Ausgangs der Operation gibt der Fall Stokes in der anatomisch nachgewiesenen fettigen Degeneration des Herzens: Die plötzliche Steigerung des Widerstandes im arteriellen Stromgebiete musste nothwendig eine baldige Erlahmung der Kraft des in seiner Ernährung so beträchtlich gestörten Herzmuskels und schliesslich den Exitus durch Herzinsufficienz herbeiführen.

Dass bei Czerny's Pat. der Tod nicht dem operativen Eingriffe, sondern der bereits vor der Operation bei ihm bestehenden jauchigen Phlegmone resp. allgemeinen Sepsis zugeschrieben sei, bedarf keiner Auseinandersetzung.

Aus diesen Ausführungen erhellt, dass in sämmtlichen bis jetzt ausgeführten Unterbindungen der Bauchaorta der unglückliche Ausgang nicht sowohl in der Wesenheit der Operation, als vielmehr in intercurrenten Unfällen, deren Vermeidung zum Theil in der Macht des Chirurgen lag, begründet war, dass hiernach eine traurige Operationsstatistik nicht als Beweis für die Unzulässigkeit derselben verwerthet werden kann.

Es wird weiter unten unsere Aufgabe sein, den Nachweis zu führen, dass und auf welche Weise die gedachten Unfälle vermieden werden können.

Wie wir schon früher ganz im Allgemeinen andeuteten, war die Aufnahme und Beurtheilung, welche die Operation in chirurgischen Kreisen fand, eine getheilte; jedoch war, insbesondere früher, eine abweisende Haltung entschieden vorherrschend.

Schon Astley Cooper's Zeitgenossen scheuten sich nicht, der allmächtigen Autorität des grossen Wundarztes zum Trotz, mit ihrem Verdammungsurtheil hervorzutreten.

So zeigt Dietrich (a. a. O.), der, wie schon erwähnt, sich von dem Cooper'schen Referate im höchsten Grade unbefriedigt fühlt, sich als erbitterten Gegner der Operation, der in seinem Eifer gegen dieselbe sogar keinen Anstand nimmt, Astley Cooper die absichtliche Unterlassung der genauen Section zu unterstellen, „damit er ohne alle Gegenbeweise die Todesursache nach seinem Dafürhalten oder vielmehr nach seinem Wollen bezeichnen und erklären könnte, um hieraus zugleich den Syllogismus zu ziehen, dass diese Operation im Allgemeinen an und für sich wenn zwar nicht absolut, doch nicht sehr lebensgefährlich sei!“ (!)

Seines Dafürhaltens war es „die Störung und veränderte Richtung des Stromes der Blutwelle“, welche den Tod herbeiführte, ein Vorgang, unter dem er eine collaterale Fluxion zu den inneren

Organen zu verstehen scheint und als dessen Analogon er „Congestion nach inneren Organen bei rascher Vernarbung ausgedehnter Brandwunden" anführt. Er stützt sich bei dieser Behauptung wesentlich auf die beobachtete Beklommenheit des Pat., die beschwerliche Respiration, den starken Carotidenpuls, die hohe Pulsfrequenz endlich „das unwillkürliche Anlegen der Hand des Pat. an das Herz" und den komatösen Zustand, in dem derselbe starb.

Wir werden seine Anschauungen später noch zu würdigen haben.

In für die Operation günstigem Sinne spricht sich Scoutetten[1]) aus, welcher auf experimenteller Grundlage sich ein Urtheil über den Werth der Operation zu bilden suchte und dessen wir deshalb bei Besprechung der experimentellen Arbeiten noch zu gedenken haben werden. Er ist der entschiedenen Ansicht, dass kein Grund für die Annahme der absoluten Lethalität der Operation vorliege.

Alfred Velpeau[2]) hält — nach den Operationen von Cooper und James — wohl die Ausführbarkeit, noch lange aber nicht den Nutzen der Aortenunterbindung bewiesen. Er lässt die Frage, ob nicht gerade bei Aneurysmen mehr Aussicht auf Erfolg von den anderen Behandlungsmethoden als von dieser zu erwarten sei, offen, neigt aber mehr zur positiven Entscheidung derselben.

Bérard[3]) will die Operation in gewissen Fällen für gerechtfertigt gelten lassen, wenn er auch im Allgemeinen, wo immer möglich, die Ligatur der Iliaca communis vorzieht. Er widerlegt den Einwand einer mangelhaften Collateralcirculation durch Cooper's und Béclard's Thierexperimente, die Furcht vor einer absolut tödtlichen Peritonitis durch den Hinweis auf glücklich verlaufene Kaiserschnitte.

Von ganz anderem Standpunkte betrachtet und verwirft die Unterbindung G. J. Guthrie.[4])

Anlehnend an einen Fall von Ligatur der A. iliaca communis stellt er die Behauptung auf, dass in allen Fällen, wo es wegen der Vorlagerung des Aneurysma nicht gelingt, die Iliaca communis von derselben Seite aus zu unterbinden, dieselbe doch immer von der anderen Seite her erreicht werden und so überhaupt die Unterbindung der Aorta vollständig umgangen werden könnte.

Das „Lehrbuch der operativen Chirurgie" von Grossheim[5])

1) Archives générales de médecine. I. Série. T. XIII. 1827. p. 505.
2) Nouveaux éléments de médecine opératoire. Paris 1832. Tom. I. p. 189.
3) Dictionnaire de médecine en 30 volumes. Paris 1833. T. III. p. 425.
4) London medical Gazette. 1834. Vol. XIV. p. 593.
5) Berlin 1835. III. Bd. S. 137.

führt bei Aufzählung der allgemeinen Contraindicationen gegen Operationen auf:

„Es ist eine Operation contraindicirt — — — — — — — —

8) wenn durch die Operation wichtige, zum Bestehen des Lebens überhaupt oder eines Organs im Besonderen erforderliche Theile zerstört werden. In dieser Rücksicht muss auch die Unterbindung der Aorta (abdominalis), wiewohl sie versucht worden ist, für contraindicirt angesehen werden, sowie Operationen an den Extremitäten, bei welchen Hauptnerven durchschnitten werden."

Pirogoff[1]), der sich eingehend mit dem vorliegenden Gegenstande befasste und dessen experimentelle Arbeiten wir noch des Näheren zu besprechen haben, verwirft die Operation mindestens nach Cooper's Methode, d. h. die Ligatur unterhalb der Mesenterica mit plötzlicher Zuschnürung des Gefässes, da er sie für erfolglos und gefährlich hält.

Lallemand und Günther[2]) in ihrem Referate über den Monteiro'schen Fall sprechen sich energisch gegen die Operation aus.

Boyer[3]) kann, selbst die prompte Bildung collateraler Bahnen angenommen, von der Gefahr der Eröffnung der Peritonealhöhle abgesehen, sich nicht mit der Operation einverstanden erklären, da er dieselbe, wenigstens beim Aneurysma, für unnütz erklären muss.

Nach seiner Ansicht hat die zur Aneurysmabildung disponirende Gefässerkrankung zur Zeit der Ausführung der Unterbindung der Aorta auf dieses Gefäss als ihre Prädilectionsstelle bereits übergegriffen. Es wird somit nach ihm immer ein krankes Gefäss unterbunden, und die Operirten dadurch der bei Abstossung der Ligatur, sicher eintretenden tödtlichen Nachblutung ausgesetzt — ein Schicksal dem die drei ersten (Boyer allein bekannten) Operirten nur durch ihren raschen Tod entgangen seien.

Selbst der sonst wahrlich nicht verzagte Dieffenbach[4]) glaubt die Grenze der operativen Kühnheit mit dieser Operation für überschritten und plaidirt für Unterbindung der Iliaca communis.

In gleichem Sinne kann sich Malgaigne[5]) „trauriger Reflexionen

---

1) „Num aortae abdominalis vinctura factu facile ac tutum sic remedium?" Diss. inaugur. Dorpat. 1835 sowie v. Walther's und v. Gräfe's Journal der Chirurgie und Augenheilkunde. Berlin 1838. Bd. XXVII. S. 122 ff.

2) Schmidt's Jahrbücher.

3) Traité des maladies chirurgicales. Paris 1845. T. II. p. 370 ff.

4) Die operative Chirurgie. Leipzig 1845. Bd. I. S. 14 u. 151.

5) Revue médico-chirurgicale 1852. Vol. XI. p. 155 ff.

bei der Betrachtung der ihm bekannten Fälle ganz unnöthiger Weise unternommener Unterbindung der Bauchaorta nicht enthalten."

Mit grösster Energie ziehen gegen die Operation zu Felde Streubel[1]) und sein Schüler Schöpenthau[2]), allerdings mit Argumenten, die schliesslich auf den ungünstigen Ausgang in den bisherigen Fällen hinauslaufen und schliesslich in dem Satze Streubel's gipfeln, über dessen Werth die chirurgische Praxis seither längst entschieden hat: Ebensowenig als eine Milz- oder Nierenexstirpation jemals Aussicht auf Erfolg haben würde, ebensowenig dürfe an die Unterbindung der Aorta abdominalis gedacht werden.

Chassaignac[3]) (dem übrigens nur der Cooper'sche Fall bekannt zu sein scheint?) anerkennt in vollem Maasse die Festigkeit und chirurgische Kühnheit der Operateure, welche sich zu der Operation auf Grund wissenschaftlicher Erwägungen entschliessen.

Dies anerkennende Urtheil theilt Erichsen[4]), verspricht sich aber — insbesondere im Hinblick auf die „fast unvermeidliche Gefahr der Bauchfellentzündung" — immer noch mehr Erfolg von den übrigen therapeutischen Maassnahmen gegen das Aneurysma.

Nach Emmert[5]) gehört die Operation „wegen der bedeutenden Circulationsstörungen, die sie zur Folge hat", nicht mehr ins Gebiet der rationellen Chirurgie.

Für Beibehaltung der Operation spricht Luton[6]), der, besonders angesichts zahlreicher günstig verlaufener grosser Laparotomien, keinen Grund für die absolute Tödtlichkeit des Eingriffes finden kann und für gewisse Fälle, in denen alle übrigen Heilmethoden vergebens erschöpft wurden, die Unterbindung der Aorta für indicirt ansieht.

In demselben für die Operation günstigen Sinne darf wohl die Bemerkung v. Nussbaum's[7]) gedeutet werden, der von der Aortenligatur sprechend in solchen verzweifelten Fällen „jedes Wagniss für eine schöne That erklärt".

Holmes[8]) hält es nach Monteiro's Fall für feststehend, dass

1) Schmidt's Jahrbücher. 1852. Bd. LXXV. S. 337.

2) „De ligatura Aortae abdominalis." Diss. inaug. Lipsiae 1856.

3) Traité clinique pratique des opérat. chirurgicales. Paris 1861. T, I. p. 394.

4) Prakt. Handbuch der Chirurgie, übersetzt von Dr. Thamhayn. Berlin 1864. Bd. II. S. 258.

5) Lehrbuch der Chirurgie. Stuttgart 1862. Bd. III. S. 160.

6) Dictionnaire de médecine et de chirurgie pratique (Réd. Jaccoud). Paris 1866. T. II. p. 725.

7) Vier chirurg. Briefe an seine in den Krieg ziehenden ehemaligen Schüler. München 1866. S. 22.

8) A System of Surgery theoretical and practical. London 1870. Vol. III. p. 616.

Wiederherstellung der Operirten möglich ist, dass sogar in manchen Fällen, wo Alles, auch Guthrie's Rath, im Stiche lässt, die einzige Hoffnung auf Erhaltung des Lebens in der Operation liegt.

Er sieht in der „natürlichen Abneigung gegen grosse Operationen mit unsicherem Erfolge" ein Hinderniss für die Zukunft der Aortenligatur.

Ganz dieselbe Richtung halten Bryant's [1]) Ausführungen über die Operation.

Auch König [2]) anerkennt, dass „Fälle vorkommen können, wo der Chirurg eine grosse Verpflichtung hat, trotz der bisherigen ungünstigen Resultate die Operation zu wiederholen, um so mehr als nicht der mindeste Grund vorliege, die absolute Tödtlichkeit des Eingriffes anzunehmen, da ja auf dem Wege zur Operation auch nicht ein lebenswichtiges Organ verletzt zu werden braucht.

Aber nicht nur von chirurgischer Seite, auch von der Physiologie wurden lebhafte Bedenken gegen die Zulässigkeit der Operation ausgesprochen, Bedenken, die, so oft die Noth zur Ausführung der Operation zwang, den Operateuren entgegengehalten wurden, und die sich gründeten auf einen altbekannten physiologischen Schulversuch — den sog. Stenon'schen oder Stenson'schen Versuch.

Dieses Experiment, das bekanntlich den Verlust der activen Beweglichkeit der hinteren Extremitäten nach Zuschnürung der Bauchaorta, die Wiederkehr derselben nach Lösung des schnürenden Knotens demonstriren soll, wurde von Nicolaus Stenon in seinem Werke: „Elementorum Myologiae specimen", im Jahre 1667 zuerst veröffentlicht, nach Albrecht v. Haller [3]) aber schon vor ihm durch Joh. Swammerdam angestellt.

Es liegt ausserhalb der rein chirurgischen Aufgabe dieser Arbeit, die geschichtliche Entwicklung der Erklärung dieses Versuches und die aus derselben geschöpften Folgerungen für die Physiologie näher zu verfolgen (siehe hierüber die sorgfältige Zusammenstellung bei A. Weil, Der Stenson'sche Versuch. Diss. inaug. Strassburg 1873).

Es genügt anzuführen, dass, während die Commentation Stenon's selbst eine unklare ist, Haller (a. a. O.) in dem Wegfall der arteriellen Blutzufuhr zu den Muskeln das Wesen des Versuchs sieht; eine Erklärung, die offenbar zu seiner Zeit die allgemein herrschende war.

---

1) The practice of surgery. London 1876. Vol. I. p. 448.

2) Lehrbuch der speciellen Chirurgie. Berlin 1877. Bd. II. S. 754.

3) Elementa physiolog. corporis humani. Lausann. 1762. Tom. IV. p. 144.

Langrish[1]), der das Experiment mit demselben Erfolge, wie Stenon, an Hunden wiederholte, gelangte in seinen Erklärungsversuchen zu noch viel abenteuerlicheren und unphysiologischen Weiterungen.

Von Neuem ans Licht gezogen wurde der Stenon'sche Versuch durch die Arbeiten von Brown-Séquard[2]) und Stannius[3]). Sie stützten ihre — von der Auffassung der alten Physiologen nicht wesentlich abweichende — Anschauung durch eine grosse Reihe von Experimenten an Kaninchen, aus denen sie den Schluss zogen, dass die Ursache der Lähmung in mangelhafter Blutversorgung der peripheren Nerven und der Muskeln zu suchen sei.

Doch schon nahezu 20 Jahre vor Herausgabe ihrer Arbeiten hatte César Le Gallois[4]) experimentell nachgewiesen, dass der Schwerpunkt des Stenon'schen Versuchs auf einem ganz anderen Moment beruhe als der Blutleere der Peripherie — auf der Absperrung der Blutzufuhr zum Rückenmark. Den Erfolg seiner Unterbindungsversuche an Kaninchen, ungefähr in der Höhe des I. Lendenwirbels, beschreibt er selbst[5]) folgendermaassen: „Au bout de 15 minutes l'animal était encore dans le même état; et la flaccidité, l'insenbilité absolue, en un mot l'état de mort de toutes les parties postérieures, ne laissaient aucun doute que la moelle lombaire n'eût entièrement perdu son action et qu'elle ne contribuat plus en rien à l'entretien de la circulation.

Néanmoins pour en avoir une preuve directe je la détruisis à cette époque de 15 minutes. L'animal parut très-sensible à l'introduction du stylet dans le canal vertébral entre la dernière vertèbre dorsale et la première lombaire, mais il ne témoigne plus aucune douleur, dès que l'instrument eut pénétré sur les premières vertèbres lombaires; et cette dissection qui est toujours accompagnée de fortes convulsions dans le train de dernière quand la moelle lombaire jouit de la plénitude de son action, au moment où elle est pratiquée, ne produisit pas le plus léger mouvement, preuve certaine que toute cette moelle est morte."

Schon weiter oben (a. a. O.) spricht er es mit Bestimmtheit aus: — — „la ligature de l'aorte, en interceptant la circulation dans

1) A new Essay on muscular motion, founded on Experiments, observations in the Newtorian philosophy. London 1733. p. 16.

2) Comptes rendus. Tome XXXII. p. 888 et 897.

3) Archiv für physiolog. Heilkunde von Vierordt. Jahrg. XI. 1852. S. 1 ff.

4) „Oeuvres de César Le Gallois, avec de notes de M. Pariset. Tome I. Expériences sur le principe de la vie." Paris 1824. 5) a. a. O. S. 116.

toute la portion de la moelle épinière anéantit le sentiment et le mouvement dans toutes les parties qui reçoivent leurs nerfs de cette portion de moelle, laquelle est alors, pour ces parties, comme s'il n'existait pas ou comme s'il avait été détruite."

Was anderes enthält diese Erklärung als die Begründung der Deutung des Versuchs, wie sie heute gegeben wird — der Deutung als „ischämische Paraplegie" (Jaccoud)?

Diese Anschauung Le Gallois' machte auch Pirogoff (a.a.O.) in seiner Experimentalarbeit über Aortenunterbindung zu der seinen, vorzüglich bewogen durch die in seinen Versuchen beobachtete Blasen- und Mastdarmlähmung.

Den präcisen Experimentalbeweis für die erwähnte Auffassung gegeben und dieselbe genauer anatomisch festgestellt zu haben, ist das Verdienst der gründlichen Arbeit Jul. Schiffer's[1]), welcher auf Grund einer Reihe eingehender Untersuchungen, besonders über die elektrischen Erregbarkeitsverhältnisse der gelähmten Nerven und Muskeln, den Sitz der Lähmung in die Ganglien des Rückenmarks verlegte.

Seine Ansichten wurden durch eine weitere Versuchsreihe (an Kaninchen), welche unter Leyden's Leitung von A. Weil angestellt und in seiner Inauguraldissertation veröffentlicht wurden, im Wesentlichen bestätigt und von diesem der Stand der Frage in folgenden resumirenden Schlusssätzen zusammengefasst:

„1. Das Rückenmark ist beim Stenon'schen Versuche betheiligt d. h. in seinem unteren Theile ist die arterielle Blutzufuhr abgeschnitten, wodurch seine Function gestört ist und alsbald ganz erlischt.

2. Mit grösster Wahrscheinlichkeit kann man annehmen, dass die ersten Erscheinungen vom Rückenmark ausgehen, aber

3. in kurzer Zeit sind auch die Muskeln und Nerven anämisch gelähmt und sterben ab."

Bevor wir zur Besprechung der eigenen Versuche über unseren Gegenstand übergehen, haben wir vorerst einer Reihe von Arbeiten zu gedenken, welche durch das Thierexperiment die rationelle Ausführbarkeit der Aortenunterbindung zu erproben suchten.

Nachdem schon früher Scarpa[2]) und Hodgson[3]) durch Lei-

1) Centralblatt für die med. Wissenschaften. Berlin. Jahrg. 1869. S. 573 u. 593.

2) Ueber die Pulsadergeschwülste. Aus dem Italien. übersetzt von Dr. Chr. F. Harless. Zürich 1808. S. 34 u. 35.

3) Von den Krankheiten der Arterien und Venen mit besonderer Rücksicht auf Entwicklung der Aneurysmen. Aus dem Engl. übersetzt von Dr. F. A. Koberwein. Hannover 1817. S. 296.

cheninjectionen die Eröffnung collateraler Bahnen bei unterbundener Bauchaorta festgestellt hatten, ist es auch in der Reihe der Experimentatoren Astley Cooper[1]) der den Reigen eröffnet. Schon im Jahre 1815 unterband er am Hunde die Aorta abdominalis von der Bauchhöhle her, ohne dass diese Thiere irgend eine Störung ihrer Gesundheit davongetragen hätten. Nur ein geringer Grad von Schwäche in den hinteren Gliedmassen, die aber das Thier nicht hinderte, dieselben mit grosser Freiheit zu bewegen und von einem Unbefangenen kaum wahrgenommen werden konnte, pflegte der Erfolg der Ligatur zu sein. Bevor das Thier getödtet wurde (wie lange post operationem?), wurde die Pulsation in der blossgelegten Femoralis, wenn auch von etwas geringerer Stärke als normal, constatirt, sowie durch die Injection des Cadavers die zahlreichen erweiterten Anastomosen zwischen den Gefässpartien der beiden Körperhälften dargestellt.

Auch an anderer Stelle[2]) referirt Cooper über von ihm ausgeführte Aortenunterbindungen an Hunden — mit wechselndem Erfolge, insbesondere bezüglich der Lähmung der hinteren Extremitäten, ein Erfolg, den er wesentlich von der Unterbindung der sympathischen Nervenfäden des Plex. aorticus bei der Ligatur, durch welche die Paralyse hervorgerufen werden soll, abhängig macht. Durch die Schiffer'schen Versuche ist diese Behauptung gegenstandslos geworden.

Gelegentlich einer Versuchsreihe über das Material zur Gefässunterbindung machte Lawrence[3]) Beobachtungen an einem Hunde, dem er die Bauchaorta zugeschnürt hatte: Das Thier zeigte 3 Minuten nach der Operation vollständige Paralyse der Hinterbeine.

20 Stunden nach der Unterbindung war die Axillartemperatur 6—8° höher als die der Hüftbeuge. Das Thier hielt sich auf seinen Vorderbeinen mit Mühe aufrecht, während die hinteren Gliedmassen bis zu dem ca. 24 Stunden p. op. eingetretenen Tode des Thieres, für den die anatomische Untersuchung des Cadavers keine Ursache ergab, andauerte.

In einer Arbeit über die Herstellung des Collateralkreislaufes nach Unterbindung der Hauptarterien unterband Scoutetten[4]) bei verschiedenen Hunden, denen er successive sämmtliche grösseren

1) Medico-chirurgical Transactions. Vol. II. p. 260. London 1817.

2) Theoret. prakt. Vorlesungen über Chirurgie, herausgegeb. von Alex. Lee, übersetzt von Dr. Schütte. Leipzig 1837. Bd. I. S. 244.

3) Medico-chirurgical Transactions. Vol. VI. p. 167, Nota. London 1817.

4) Archives générales de médecine. I. Série. T. XIII. 1827. p. 505.

Arterien ligirt hatte, schliesslich noch die Abdominalaorta (mit dem Bauchschnitt).

Das eine der Versuchsthiere, das sofort nach der Operation eine „partielle Lähmung der Hinterbeine" zeigte, ging nach einigen Stunden zu Grunde: bei der Section zeigte sich, dass die Vena cava mit in die Ligatur gefasst worden war.

Das zweite Thier, ein mittelgrosser Hund, dem bereits sämmtliche grossen Arterien unterbunden waren, zeigte sofortige totale Lähmung der hinteren Gliedmassen, die rechterseits noch am gleichen Abende etwas nachliess. Andern Morgens war die Sensibilität beider Hinterpfoten wiedergekehrt, ebenso schwache Beweglichkeit: jedoch konnte das Thier sich nicht allein aufrecht erhalten.

Am anderen Tage beim Wasserlassen (wobei das Bein nicht wie gewöhnlich gehoben wurde) ging der Harn nur tropfenweise ab bei gebeugten nach Hinten gespreizten Beinen.

Am 4. Tage normale Excretion: Gang auf den Hinterbeinen nicht beeinträchtigt; nur kreuzten sich die hinteren Extremitäten häufig während des Gehens, besonders bei etwas rascherem Tempo.

Am Morgen des 7. Tages wurde das Thier todt gefunden.

Section: Ausgebreitete äusserst intensive Peritonitis mit ausgedehnter Verklebung der Gedärme unter sich mit der Bauchwand. Theils im Bauchfellsack, theils ausserhalb desselben gelegen ein ziemlich grosser Bluterguss, als dessen Ursache eine Ulceration der oberhalb der Ligatur erweiterten Gefässpartie gefunden wurde. — Herz, Lungen und die übrigen Eingeweide nicht bemerkbar verändert.

Eine ausgedehnte experimentelle Beleuchtung fand unser Gegenstand durch Pirogoff (l. c.). Von seinen zahlreichen Untersuchungen, deren er 18 anführt, wurden

8 an Hunden
4 an Kälbern
3 an Katzen
3 an Schafen

vollzogen. Ein Hund und eine Katze wurden von diesen 18 Thieren am Leben erhalten. Die übrigen gingen — soweit Angaben darüber gemacht sind — nach einer Lebensdauer, welche zwischen 12 Stunden und 9 Tagen schwankte, zu Grunde.

Die Ligaturstelle war ½—3″ über der Bifurcation, in einem Falle oberhalb des Abgangs der Nierenarterien gelegen.

Von den Erscheinungen, welche die Thiere zu Lebzeiten zeigten, waren die constantesten:

1. Lähmung der hinteren Extremitäten von kürzerer oder längerer Dauer mit Herabsetzung ihrer Temperatur.

2. Heftige Athembeschwerden, äusserst frequenter wogender Herzschlag.

Ausserdem war in einigen Fällen Blasen- und Mastdarmlähmung vorhanden.

Der Sectionsbefund war ein äusserst mannigfaltiger.

In der Bauchhöhle mitunter leichte peritonitische Verklebungen, in einem Falle „etwas Exsudat" (?), bei anderen Thieren endlich keine Spur einer entzündlichen Reizung nachzuweisen.

Bei wenigen Versuchsthieren wurde eine intraperitoneale Hämorrhagie (Durchschneiden der Ligatur durch die ulcerirte Gefässwand) als Todesursache constatirt.

Harnblase und Rectum fast constant durch massenhaft angehäuften Inhalt ausgedehnt.

Die Brusthöhle enthielt in mehreren Fällen „blutige Flüssigkeit".

Die Lungen werden bei den meisten Thieren als „zusammengedrückt, theils blutleer und fest, theils mit Blut erfüllt und von gelbbrauner Färbung" fast stets in irgend einer Weise pathologisch verändert geschildert.

Das Rückenmark, dessen in einigen Fällen Erwähnung geschieht, zeigte sich — eine Hyperämie seiner Häute in einem Falle abgerechnet — nie alterirt.

Die Schädelhöhle wurde nur in einem Falle eröffnet. Dass die Hirngefässe „mit Blut injicirt" waren, ist die einzige Angabe, welche über sie gefunden wird.

Pirogoff suchte Angesichts der ungünstigen Resultate, welche er bei der Ligatur der Aorta mit plötzlicher Zuschnürung des Gefässes hatte, ihr ein anderes von ihm erfundenes Verfahren zu substituiren — die allmähliche Constriction ihres Lumens mittelst eines Compressoriums.

Ausserdem hat er noch bezüglich der Wahl der Ligaturstelle eine Ausstellung gemacht:

In den bisher ausgeführten Fällen von Aortenunterbindung wurde die Ligatur stets unterhalb der A. mesent. inf. angelegt. Statt dessen erschien es Pirogoff weit zweckmässiger, zwischen den beiden Mesentericae zu unterbinden, eine Anschauung, die er folgendermaassen rechtfertigt:

„Legen wir die Ligatur zwischen die A. mesaraica sup. und inf., so haben wir viel mehr Hoffnung, als wenn wir zwischen der

A. mesaraica inf. und der Bifurcationsstelle unterbinden, weil im ersten Falle das Blut aus der A. meseraica sup. durch sogenannte unmittelbare (nach Hodgson) Anastomosen (Arcus arterialis intestinorum), die bedeutendsten in unserem ganzen Körper, in die Art. meseraica inf. strömt und dadurch ungehindert in den unter der Ligatur liegenden Theil der Aorta gelangt, während im zweiten Falle unsere ganze Hoffnung auf den Lumballästen und ihren Anastomosen mit den Zweigen der Art. hypogastrica und cruralis beruht, die aber „mittelbar" (nach Hodgson) und folglich weniger bedeutend sind.

Dieser bemerkenswerthe Umstand macht auch einen grossen Unterschied in den Folgen der Operation, ob sie an grossen oder kleinen Thieren vorgenommen wird, weil bei grossen Thieren, wie bei Kälbern, Schafen etc. der Faden sehr oft so angelegt wird, dass alle bedeutenden Aeste oberhalb desselben bleiben, während bei kleineren Thieren wie bei Katzen, jungen Hunden die Unterbindung fast immer zwischen beide Art. meseraicae fällt. Darauf gründet sich auch der Unterschied zwischen A. Cooper's Operation (wo die Ligatur zwischen den Art. mesaraicis angelegt wurde (?) ein grosser Irrthum! vgl. Tabelle zur Operation Nr. 1) und meinen Versuchen."

Ueber den Werth dieser Raisonnements hat die Arbeit von Litten[1]) längst durch den Nachweis entschieden, dass die A. mesenterica sup. als eine Endarterie in functionellem Sinne, wenn auch nicht in anatomischem, anzusehen sei, und dass zur raschen Wiederherstellung der Circulation bei ihrer Verschliessung, also auch zur Eröffnung ihrer Anastomosen mit der Mesent. inf. ein Blutdruck gehören würde, wie er unter gewöhnlichen Verhältnissen niemals auch nur annäherungsweise erreicht werden kann. Langsame Wiederherstellung der Circulation ist aber bei anämischem Darm nutzlos, da schon nach 2 Stunden Gangrän eintritt.

Aus allen seinen Experimenten und Beobachtungen hält sich Pirogoff zu den Schlüssen berechtigt:

1. Die Unterbindung der Bauchaorta nach Astley Cooper's Methode, d. h. unter der Mesent. inf. und mit plötzlicher Zusammenschnürung der Ligatur kann nicht als zuverlässiges Mittel unter anderen Arterienunterbindungen Platz nehmen.

2. Die Möglichkeit des Erfolges nach dieser Operation ist nur dann vorhanden, wenn die Aorta zwischen beiden Mesentericae (was beim Menschen kaum möglich ist) und allmählich unterbunden wird.

1) Virchow's Archiv. LXIII. S. 289.

3. Die Ursache des Todes ist beständige Congestion zu den Lungen und zum Herzen.

4. Die Anastomosen zur Ernährung und Wiederherstellung der unter der Ligatur gelegenen Theile sind mehr als genug vorhanden.

5. Die Ursache der Lähmung liegt wahrscheinlich im Rückenmark, was die aufgehobene Function der Blase und des Mastdarms beweist.

Von hohem Interesse für die Entwicklung der Anschauungen über die Operation waren die Arbeiten von Luigi Porta[1]). Er operirte im Ganzen an 60 Thieren, 27 Hunden, 9 Schafen, 5 Ziegen und 19 Kaninchen. Nur 7 Hunde überstanden die Operation; auch von diesen gingen zwei aus Ursachen, welche nicht mit der Operation in Verbindung standen, zu Grunde. Porta machte ferner entweder vollständigen Verschluss der Arterie durch eine Ligatur, oder nur eine Verengerung des Gefässes, von denen uns nur die ersteren hier interessiren. Nach seinen Beobachtungen an den Thieren unterscheidet er drei Grade der Paralyse: Erstens geringe Herabsetzung der Sensibilität und Motilität mit schwankendem Gange, zweitens vollkommene Bewegungslosigkeit, jedoch noch theilweise erhaltene Sensibilität, drittens absolutes Fehlen der Sensibilität und Motilität mit Erkalten der Extremitäten. Gangrän wurde nicht beobachtet. — Von besonderem Interesse sind die Präparate von zwei Hunden, welche 8 und 15 Monate nach der Operation getödtet wurden und deren Collateralkreislauf (Vgl. Taf. I.) in sehr übersichtlicher Zeichnung beigefügt ist. Porta fand, dass der Collateralkreislauf nicht durch entferntere Verbindungsbogen (Mammar. interna, intercostales, meseraicae), sondern durch erweiterte Ramification von neugebildeten Gefässen oder erweiterten Vasa vasorum zwischen den beiden Stümpfen der unterbundenen Aorta und den zunächst liegenden Lumbararterien stattfand. Wir heben gleich hier hervor, dass diese Ergebnisse mit den von uns gefundenen in einem scheinbaren Widerspruche stehen. Wir fanden bei einem ca. 3 Monate nach dem Versuche getödteten Hunde u. A. die Art. mammaria interna und ihre Verbindungen mit der Epigastrica ganz ungemein erweitert. Auch bei pathologischem Verschluss der Aorta hat man grade diese Collateralbahn stark ausgebildet gefunden. Möglicher Weise liegt die Differenz auch in der Operationsmethode. Porta operirte von einem Lumbal-

1) Delle alterazioni patologiche delle arterie per la legatura e la torsione, esperienze ed observationi. Milano 1845.

schnitt aus, selbstverständlich ohne die antiseptischen Cautelen und hatte in jedem Falle um die Unterbindungsstelle herum eine sehr starke Entzündung, während wir bei dem Lister'schen Verfahren keine Entzündungsresiduen an der Unterbindungsstelle fanden, obgleich die Unterbindung mit Eröffnung der Bauchhöhle gemacht wurde. — An seine Experimente schliesst Porta an die klinischen Beobachtungen über Aortenverschluss und reiht hieran vier Fälle von Aortenunterbindung beim Menschen. Er kommt zu dem Schlusse, dass trotz der mannigfachen Gefahren die Aortenunterbindung in die Reihe der ausführbaren Operationen aufzunehmen sei, welche in manchen Fällen noch heilbringend wirken könne.

Ueber die zeitlichen Verhältnisse der Wiederherstellung der Circulation durch collaterale Bahnen nach Unterbindung der Aorta abdominalis stellte zuerst Sonnenburg[1]) exacte Untersuchungen an:

Nach Aufsuchung der A. cruralis wurde ein Manometer endständig centralwärts in das Arterienrohr eingebunden und nachdem eine Zeit lang die Pulse auf dem Kymographion aufgezeichnet waren, die Aorta von einem Bauchschnitt aus aufgesucht und mit einer Ligaturschlinge umgeben. Es zeigte sich:

a) beim Anziehen der Schlinge resp. Digitalcompression: langsames Fallen des Blutdrucks, ohne dass er auf die Abscisse sank; beim Loslassen (resp. Aufhören der Digitalcompression) Wiederherstellung desselben bis zu gleicher Höhe.

b) Beim Zuziehen der Fadenschlinge und definitiver Unterbindung erhielt S. als kleinsten Zeitraum, innerhalb dessen der Collateralkreislauf sich herstellte, folgenden:

Nachdem der Druck (nach der Unterbindung) von 110 Mm. Hg auf 66 Mm. Hg gefallen war, begann er bereits nach 300 Secunden sich wieder zu heben (demnach würde bereits wieder Blut aus der Arterie fliessen) und nach 700 Secunden kehrten die Pulse wieder (d. h. die Arterie würde wieder spritzen); die ersten Andeutungen der Pulse wurden sofort sehr deutlich, wenn man das Thier dyspnoisch machte.

In einer II. Versuchsreihe: Das Manometer peripher und endständig in die Cruralis eingebunden. Unterbindung wie in der I. Reihe.

a) Sofort nach Einführung des Manometers wurden Pulse aufgezeichnet.

b) Der Druck hob sich, wenn auch durchschnittlich nicht ganz

1) Centralblatt für Chirurgie. 1876. Nr. 44. S. 689.

so schnell wie in der ersten Reihe; ebenso kehrten die Pulse wieder.

Aus diesen Versuchen schliesst Sonnenburg, „dass trotz der ungünstigen Bedingungen, wie sie nach Unterbindung der Aorta vorhanden sind, der Collateralkreislauf sich in allerkürzester Zeit herstellen kann, mithin auch die Gefahr eintretender Gangrän sehr minim ist.“

Durch eine Reihe von Experimenten suchten wir nun erstens die Widersprüche zu lösen, welche sich in den Versuchen anderer Autoren in Bezug auf die Lähmungserscheinungen der unteren Extremitäten der Blase und des Mastdarms finden. Zweitens stellten wir Versuche an über das Verhalten des Blutdrucks in der Cruralis vor und nach der Unterbindung und drittens bestimmten wir den Blutdruck vor und nach der Aortenunterbindung in der Carotis, um festzustellen, ob länger dauernde arterielle Blutdrucksteigerungen in anderen Gefässgebieten nach dieser Unterbindung wirklich eintreten, wie dies von manchen Autoren behauptet und als Grund gegen die Zulässigkeit der Aortenunterbindung angeführt worden ist.

Zu diesen letzteren Versuchen benutzten wir aus Gründen, welche sich aus den folgenden Experimenten ergeben, nur Kaninchen. Bei diesen tritt nämlich nach der Aortenunterbindung eine fast vollständige Blutleere der unteren Extremitäten ein; bei ihnen müssten sich also etwaige Blutdrucksteigerungen im Carotidengebiet ganz besonders auffällig zeigen.

Erste Versuchsreihe.

a) Kaninchen.

Die Operation wurde in der Mehrzahl der Fälle von der Bauchhöhle, nur in einigen Versuchen von einem Flankenschnitt aus unter streng antiseptischen Cautelen (Abrasirung der Haare, Abwaschung mit 5proc. Carbolsäure, 1proc. warmer Carbolspray) ausgeführt. Spaltung der Bauchdecken in der Linea alba, vorsichtiger Schnitt ins Bauchfell, der mit dem Knopfmesser erweitert wurde (resp. behutsame manuelle Ablösung des Peritoneums).

Störend war der bei dem langen Darmtractus der Kaninchen kaum zu vermeidbare ausgedehnte Vorfall der Intestina. Sie wurden jeweils nach und nach in die Bauchhöhle reponirt und mittelst breiter Haken (wir verwandten dazu in der Regel breite, gebogene Metallspatel) zurückgehalten. Ligatur mit Catgut oder carbolisirter Seide. Sorgfältige Toilette des Bauchfells. Exacte Wundnaht. Kein Verband.

1. Versuch. 28/XII. 1877, Vormittags 10½ Uhr.

Mittelgrosses Kaninchen. Bauchschnitt. Catgutligatur unterhalb des Abgangs der Renalis. Nach Schluss der Operation liegt das Thier reactionslos da, von Zeit zu Zeit durch clonische Krämpfe hin- und hergeworfen. Heftige Dyspnoe, rapider Herzschlag.

Vollständige motorische Paralyse und Anästhesie der hinteren Gliedmassen. Constantes Harnträufeln.

2 Uhr: Scheint äusserst matt, liegt auf der linken Seite, mühevoll nach Athem ringend. Die Krämpfe haben etwas nachgelassen.

Die passiv vom Körper abgezogenen Hinterbeine behalten jede beliebige ihnen gegebene Stellung bei. Ihre Temperatur ist entschieden niedriger als die des übrigen Körpers.

5 Uhr: Ganz abgeschlagen und matt. Cornea reactionslos. Bei einer Berührung des Thieres geräth sofort der ganze Körper in allgemeine heftige Convulsionen (Opisthotonus, „grabende" Bewegungen mit den Vorderpfoten) — ein Anfall, der sich bisweilen mit einem lauten Aufschrei einleitet. Starke Dyspnoe.

8 Uhr wird das Thier todt gefunden.

Section (29/XII. 77. Vorm. 11 Uhr):

Aorta in der Mitte zwischen Theilungsstelle und Nierenarterienabgang unterbunden.

Peritonitis. Reichliche Ekchymosen unter der Serosa des Dünn- und Dickdarms.

Harnblase stark gefüllt.

Brusteingeweide unverändert. Schädelinhalt normal.

2. Versuch. 31/XII. 1877, Vormittags 11 Uhr.

Starkes Kaninchen. Bauchschnitt. Ganz unbedeutender Darmvorfall. Ligatur 2 Cm. oberhalb der Theilung. Verschluss wie oben ausgeführt.

Direct nach der Operation sieht das Thier verhältnissmässig gut aus, zeigte zunächst nur eine Störung der Beweglichkeit der hinteren Extremitäten, welche übrigens die Locomotion nicht wesentlich beeinträchtigt.

Weder Dyspnoe, noch besonders starke Spannung des Carotidenpulses. Reguläre Herzaction.

2 Uhr: Lähmung hat etwas zugenommen; doch betheiligen sich die Hinterbeine immer noch an der Vorwärtsbewegung. Harn träufelt tropfenweise ab.

8 Uhr: Totale Paraplegie. — Bauch etwas aufgetrieben. Athmung in geringem Grade beschleunigt. Das Thier liegt auf der linken Seite.

Am 1/I. 1878 Morgens wird das Thier verendet gefunden.

Section (1/I. Nachm. 3½ Uhr):

In der Bauchhöhle circa ½ Kaffeelöffel gelbliche trübe Flüssigkeit. Dünne und dicke Gedärme (letztere, besonders in ihren Endpartien stark angefüllt) untereinander und mit der Bauchwand verklebt, ihre Serosa trüb, mit fibrinösem Belag bedeckt.

Die Unterleibsvenen stark ektatisch, die Harnblase sehr stark durch Urin ausgedehnt.

In der Brust nichts Abnormes, insbesondere die Lungen ganz lufthaltig.

Ebenso ergibt die Eröffnung der Schädel- und Wirbelhöhle ein negatives Resultat.

3. Versuch. 3/I. 1878, Vormittags 11½ Uhr:

Kaninchen mittlerer Grösse. Cautelen wie oben beschrieben. Dem in linker Seitenlage befindlichen Thiere wird an der rechten Seite der Wirbelsäule, etwa 1 Cm. unter der letzten Rippe ein Hautschnitt gemacht, die Haut zurückgezogen, dann zur Seite des M. sacrolumbalis eingeschnitten unter Zurückhaltung des M. Psoas und Quadratus lumborum durch stumpfe Haken, der Versuch gemacht, ohne Eröffnung des Peritonealsacks die Aorta blosszulegen. Es gelingt ohne grosse Schwierigkeit und ohne allen irgendwie erwähnenswerthen Blutverlust, das Bauchfell von der hinteren Wand der Bauchhöhle abzulösen und die Operation völlig retroperitoneal zu beendigen.

Ligaturstelle 4 Cm. über der Bifurcation. Exacter Wundverschluss.

Vom Operationstische weggenommen bietet das Thier sofort das traurige Bild completer Lähmung der hinteren Extremitäten und der Cystoplegie, dagegen keinerlei Brusterscheinungen.

1 Uhr: Lähmungserscheinungen andauernd. Herzaction nicht abnorm, frequent. Keine Dyspnoe. — Temperatur der Hinterbeine entschieden herabgesetzt.

4 Uhr: Liegt ganz collabirt auf der rechten Seite. Respiration mühsam, aber nicht frequent. — Dauerndes Harnträufeln.

Um 5 Uhr geht das Thier zu Grunde.

Section: negativ, ausser ganz geringer Peritonitis.

Um nicht ermüdend zu sein, sehen wir davon ab, die übrigen 4—8 Versuche dieser Reihe in extenso auszuführen und begnügen uns damit zu constatiren, dass das Ergebniss derselben sich mit dem oft hier beschriebenen Falle vollständig deckte und alle Thiere nach wenigen Stunden oder Tagen dem Versuche zum Opfer fielen.

b) Katzen.

4. Versuch. 28/XII. 1877, Vormittags 11 Uhr.

Mittelgrosse Katze. Chloroformnarkose. Lister'sche Cautelen. Von einem 5 Cm. langen Bauchschnitte aus wird das Gefäss direct unterhalb der Nierenarterien unterbunden. Verschluss wie gewöhnlich.

Beim Abnehmen vom Versuchstisch zieht das Thier trotz der ziemlich vollkommenen Narcose die Hinterbeine kräftig an den Leib.

Keine Dyspnoe. Carotidenpuls nicht auffällig hart. Die Sensibilität der Hinterbeine erhalten; auch unbedeutende Reize erzeugen prompte reflectorische Abwehrbewegungen derselben.

4 Uhr: Unvollständige Lähmung der Hinterbeine, welche beim Gehen geschleppt werden und auch beim Sitzen einwirken.

Keine dyspnoischen Erscheinungen. Temperatur der hinteren Gliedmassen nicht erniedrigt.

29/XII. Lähmung andauernd. Kein Harnträufeln.

30/XII. Entschieden besser als gestern; jedoch sind die Hinterbeine immer noch sehr schwach, leicht einsinkend.

Respiration dauernd ungestört. Carotidenpuls von normaler Spannung.

31/XII. Ziemlich munter, geht aber noch etwas paretisch. Willkürliche Urinentleerung; frisst.

1/I. 78. wie gestern.

2/I. Heute viel matter, ist kaum zum Aufstehen zu bringen, frisst nicht.

Respiration etwas beschleunigt. Geringer Meteorismus. Gang mühsamer.

Unter steter Verschlimmerung des Zustandes, stärkerer Beschleunigung der Respiration, hochgradiger tympanitischer Auftreibung des Leibes und zunehmendem Collaps geht das Thier in der Nacht vom 2/3. I. zu Grunde.

Section (3/I. 78. Vormittags):

Eiterige Peritonitis. Der Gefässverlauf wegen mangelhafter Injection des Cadavers leider nicht genau zu verfolgen.

c) *Hunde.*

5. Versuch. 26/XII. 1877, Vormittags 11 Uhr.

3/4 jähriger kleiner Pinscher. Morphiumnarcose. Warmer Carbolspray. 8 Cm. lange Incision in der Linea alba. Die trotz der Narcose noch ziemlich energische Action der Bauchpresse bringt einen grossen Theil des Netzes, Dünndarmes zum Vorfall.

Reposition und Zurückhaltung durch die in die Wundwinkel eingehakten Finger.

Dann werden die Eingeweide nach rechts herübergelegt, die bindegewebige Scheide der Aorta mit der Aneurysmennadel angerissen und dann die (Catgut-) Ligatur 1 Cm. über der Bifurcation angelegt. Exacter Verschluss der Wunde durch Knopfnähte. — Kein Verband.

12 Uhr: Wimmert viel. Carotidenpuls nicht gespannt. Respiration ohne Behinderung. Bei Gehversuchen stemmt sich das Thier mit den hinteren Extremitäten ziemlich kräftig gegen die Wand seines Behälters.

2 Uhr: Geringe Reizung der Wunde. Bauch nicht aufgetrieben. Beim Versuche, das Thier aufzustellen, sinken die hinteren Extremitäten ein, setzen jedoch ihrer passiven Bewegung nicht unbeträchtlichen Widerstand entgegen.

Die abgezogenen Extremitäten werden, wenn auch wenig prompt, so doch ziemlich energisch an den Leib wieder angezogen.

6 Uhr: Viel munterer. Auf die Beine gestellt geht das Thier mit gespreizten Hinterbeinen wenige Schritte weit. Temperatur der hinteren Gliedmassen nicht herabgesetzt. Sensibilität am linken Bein etwas geringer als am rechten. Athmung ganz ruhig, regelmässig.

27/XII. Heute kommt das Thier ohne alle Schwierigkeiten entgegengesprungen, ist sehr munter, frisst und spielt.

Sensibilität völlig wiederhergestellt. Geringe Wundreizung.

Am 20. März 1878 wird das Thier getödtet.

Die Section lässt keinerlei pathologische Veränderung der Intestina in Bauch und Brust nachweisen; ebensowenig konnte in der Schädelhöhle und am Rückenmark eine Abnormität constatirt werden.

Die Aorta an der Stelle der Ligatur (1 Cm. über der Theilung) in

einen soliden Strang verwandelt, in dessen centralem Ende das Gefäss etwas bauchig ausgedehnt erscheint.

Ueber die Gefässvertheilung versuchen die Tafeln XII u. XIII, welche nach dem injicirten Cadaver abgenommen wurden, ein Bild zu geben und sei zu deren Verdeutlichung nur noch Folgendes beigefügt:

Die Collateralbahnen, welche eine offenbare Erweiterung ihres Lumens nachweisen liessen, waren:

1. die Anastomose zwischen Art. mamm. int. und A. epigastr. inf. Die Ausbreitungen dieser Gefässe an der Bauchwand liessen nicht nur eine beträchtliche Vergrösserung ihres Lumens sondern auch eine auffallende Schlängelung ihres Verlaufes erkennen (vgl. Taf. XII).

2. die Verbindung zwischen der A. circumflexa ilium und der untersten A. lumbalis, welche letztere auf das Doppelte des Calibers angeschwollen erscheint.

3. Auch die Spermaticalarterien, besonders in ihrem oberen Verlaufe, stark geschlängelt (vgl. Taf. XIII).

Aus diesen Versuchen ergibt sich, dass Thiere mit schwach entwickelten Bauchdecken, wie Kaninchen, entsprechend dem Stenson'schen Versuch, vollständige Lähmungen der hinteren Extremitäten, der Blase und des Mastdarms bekommen. Thiere mit stärker entwickelten Bauchdecken, Katzen und Hunde bekommen nur vorübergehende, unvollkommene Lähmungen und können die Unterbindung der Bauchaorta ohne nachbleibenden Schaden überstehen.

Zweite Versuchsreihe.

a) Blutdruck peripher von der Ligatur.

6. Versuch. 10/III. 1878, Nachmittags 3 Uhr.

Einem grossen Kater wird in Chloroformnarcose die linke Cruralis blossgelegt und mit dem Manometer des Ludwig'schen Kymographion in Verbindung gesetzt.

Nachdem einige Pulse verzeichnet worden sind, wird unter Spray durch einen Schnitt in der Linea alba die Bauchhöhle eröffnet und die Aorta mit einer Ligaturschlinge umgeben, welche aber nicht sofort geknotet wurde, während erst später die definitive Unterbindung geschah.[1])

Sobald die Aorta unterbunden wurde, sank der Druck in der Femoralis sehr bedeutend. War die ursprüngliche Druckhöhe auf der Curventabelle 40 Mm., so sank sie nach der Unterbindung nicht ganz auf 0, um sich nach kurzer Zeit (2—3 Secunden) auf 17 Mm. zu erheben. Bevor zur Unterbindung geschritten wurde, wurde die Aorta allein comprimirt mit entsprechendem Sinken des Drucks in der Femoralis wie unmittelbar nach der Unterbindung angegeben ist. Sobald die Compression aufgehoben wurde, stellte sich der Druck in der Femoralis sogleich auf die frühere Höhe.

---

1) Wir unterlassen die erhaltenen Curven abdrucken zu lassen, da die Verhältnisse in allen Versuchen sehr einfache sind.

Es erhellt daraus,

1. dass in dem Momente der manuellen Compression der Aorta der Druck in der Cruralis beträchtlich, aber nicht ganz bis zur Abscisse herabgeht und mit dem Freigeben des Gefässes wieder seine frühere Höhe erreicht.

2. Dieselbe Wirkung wie die Compression hat primär die definitive Unterbindung der Aorta, allein sofort, kaum 2 Secunden darnach, geht der Druck stetig wieder in die Höhe, um, wenn auch nicht ganz das frühere, so doch ein mittleres Niveau zu erreichen.

Durchaus dasselbe Resultat ergab ein an einer mittelgrossen Katze am 19/VI. 1878 angestellter Versuch.

7. Versuch. 19/VI. 1878, Nachmittags 3 Uhr.

Mittelgrosses Kaninchen. Da aus früheren Versuchen die absolut letale Prognose der Operation bei Kaninchen feststeht, so wird von irgend welchen antiseptischen Cautelen abgesehen, von der Bauchhöhle aus die Aorta aufgesucht und ein Faden um dieselbe geführt aber nicht geknotet. Provisorischer Verschluss der Bauchwunde durch Serres-fines. Bestimmung des Blutdrucks in der Cruralis.

Bei Compression der Aorta sinkt der Blutdruck in der Femoralis sofort nahezu bis auf die Abscisse, bei dem Nachlassen des Drucks erhebt er sich wieder steil zur früheren Höhe. Die Unterbindung der Aorta bewirkt Sinken des Drucks in der Femoralis bis nahezu auf die Abscisse; er bleibt dauernd so, ohne sich wieder zu heben.

Das Thier wurde bald nach dem Versuche getödtet.

Aus diesen Versuchen ergibt sich, dass bei Katzen, überhaupt *bei Thieren mit stärker entwickelten Bauchdecken eine längerdauernde, gefahrbringende Blutleere der unterhalb der Ligatur gelegenen Theile nicht eintritt, während dieses bei Kaninchen der Fall ist.*

b) Blutdruck in dem central von der Unterbindungsstelle gelegenen Arteriengebiete.

8. Versuch. 6/I. 1879, Vormittags 10 Uhr.

Einem Kaninchen mittlerer Grösse wird die A. Carotis freigelegt und mit dem Kymographion in Verbindung gesetzt.

Ligatur der Aorta von einem Bauchschnitte aus.

Die Curve des Kymographion zeigt mit dem Act der Unterbindung eine ganz kurze — kaum die Dauer von 2 Secunden erreichende — Erhebung, welche sofort wieder der normalen Spannungscurve Platz macht.

In Erwägung aller der angeführten klinischen Thatsachen und Versuchsresultate sind wir zu folgenden Schlüssen berechtigt:

Die Unterbindung der Aorta abdominalis am lebenden Menschen ist keine absolut lebensgefährliche, also keine aus der Chirurgie zu

verweisende Operation. Vielmehr muss ihr vom gegenwärtigen Standpunkte der operativen Technik aus für gewisse vitale Indicationen der berechtigte Platz in der Reihe der chirurgischen Hülfsmittel eingeräumt werden; denn

1. Durch den Act der Operation als solchen wird kein lebenswichtiges Organ nothwendiger Weise verletzt.

2. Die Folgen der Operation, d. h. die durch dieselbe gesetzten Veränderungen im Organismus insbesondere in den Circulationsverhältnissen des Körpers sind nicht darnach beschaffen, die Operation zu contraindiciren und zwar:

a) Eine Absperrung des Blutes von den peripher von der Ligatur gelegenen Theilen, eine Ischämie wird beim Menschen, überhaupt bei Thieren mit dickeren Bauchdecken resp. stärker entwickeltem Gefässnetz der vorderen Bauchwand durch die Operation überhaupt nie hervorgerufen.

Der Stenson'sche Versuch hat also nicht in der ganzen Thierreihe, insbesondere nicht beim Menschen, absolute Gültigkeit.

Vielmehr wird bei derartigen Thieren durch Collateralkreislauf auf dem Wege zahlreicher Anastomosen die Circulation in den peripher gelegenen Körpertheilen in so kurzer Zeit wieder hergestellt, dass eine Ernährungsstörung derselben gar nicht denkbar ist.

b) Die Unterbindung hat keine compensatorische Ueberfüllung des central von der Ligatur gelegenen Gefässgebiets zur Folge, also sind auch die Gefahren der „collateralen Fluxion zu Gehirn, Herz und Lungen" nur imaginäre.

Wenn unter diesen Ausführungen ein Argument vermisst wird, das früher von Vertheidigern der Operation für dieselbe vorgebracht wurde — das Argument, das aus der spontanen pathologischen Verschliessung der Bauchaorta entnommen wird, so hat dies seinen guten Grund.

Einmal ist wie mit Recht stets entgegengehalten wurde, die allmähliche, von der Natur bewerkstelligte Obliteration des Aortenlumens der plötzlichen Zuschnürung der Aorta, bei welcher die werkthätige Hülfe der Collateralbahnen so plötzlich in Anspruch genommen wird, in ihren Folgen doch keineswegs gleichzustellen.

Die plötzliche Verstopfung der Aorta aber, wie sie durch Embolie gesetzt wird, ist stets mit einer Allgemeinerkrankung des Körpers, vorzüglich aber mit einer Herzaffection complicirt, so auch in den neuesten veröffentlichten Fällen von Lauenstein und

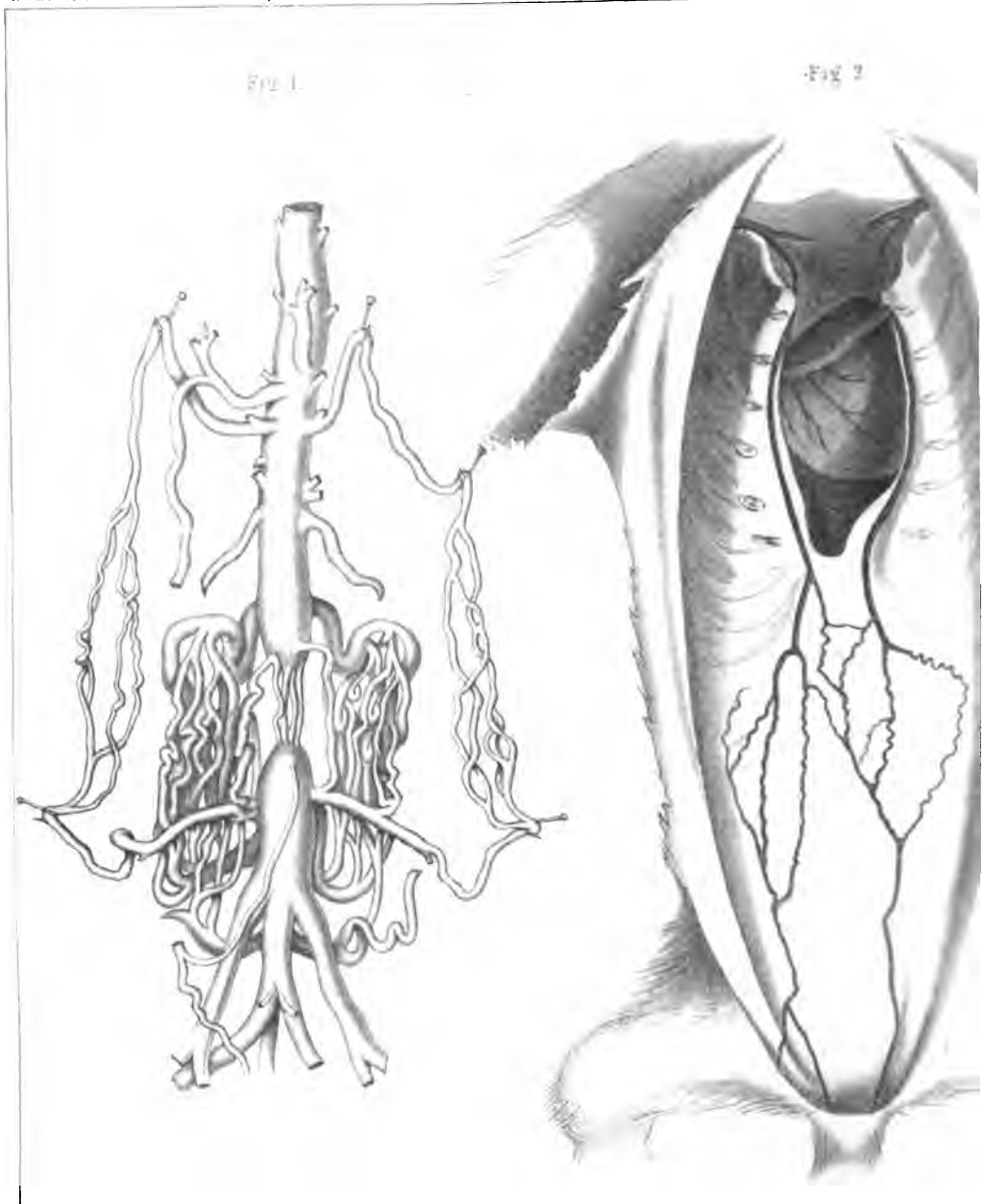

Fig. 3.

Malbranc[1]), lassen also keinen Schluss auf die Folgen des Aortenverschlusses in einem Körper zu, bei dem die ungeschwächte Thätigkeit des Herzens dem aufgehaltenen Blutstrome neue Bahnen eröffnet.

Erklärung der Abbildungen.

(Tafel XII u. XIII.)

Fig. 1. Collateralbahnen nach der Unterbindung der Aorta nach L. Porta.

Fig. 2. Collaterale Erweiterung zwischen der Art. mammar. int. und epigastrica nach Aortenunterbindung (Versuch 5).

Fig. 3. Starke Ausdehnung und Schlängelung der Spermaticalgefässe nach Aortenunterbindung nebst der Unterbindungsstelle (Versuch 5).

---

5. Klinische Mittheilungen.

Von

Dr. O. Pinner,

Assistenzarzt.

1. Zur Casuistik der Calcaneusfracturen.

Zwei Fälle von Fracturen des Calcaneus, von denen der eine von Maas in seiner Privatpraxis, der andere in der Klinik beobachtet ist, verdienen, zumal sie zu den selteneren Fällen dieser an und für sich nicht häufigen Verletzung gehören, mitgetheilt zu werden.

Fall 1. Eine kräftige, ältere Dame wollte am 23. Februar 1877, auf einem Stuhle stehend, ein Bild von der Wand herabnehmen. Da sie dasselbe nicht ganz erreichen konnte, so stellte sie sich auf die Fussspitzen. Der Stuhl wankte etwas, und plötzlich fühlte sie einen heftigen Schmerz in der rechten Ferse. Es wurde eine Fractura calcanei mit Dislocation des einen Bruchstückes nach oben constatirt. Unter geeigneter Behandlung heilte der Bruch zwar in mehreren Wochen, einen sicheren Gebrauch erlangte die Patientin jedoch erst nach Monaten. — Bei einer 1 Jahr später vorgenommenen Untersuchung zeigte sich der Calcaneus bogenförmig nach oben verlängert, so dass der Ansatz der Achillessehne scheinbar 3 Cm. höher, als an der gesunden Seite sich befand. Die Patientin hatte beim Gehen keine Schmerzen, es erfolgte aber dasselbe rechterseits mit etwas Genu recurvatum.

---

1) Deutsches Archiv für klin. Medicin. XVIII resp. XIX).

Fall 2. Peter Waibel, 30 Jahr alt, fiel am 23. Mai 1877 in einem Bierkeller aus einer Höhe von 40 Fuss auf den aus Cement hergestellten Boden. Beide Füsse berührten gleichzeitig denselben, vermochten jedoch nicht die Wucht des Körpers auszuhalten. Patient fiel rückwärts nieder. Die Besinnung hatte er nicht verloren. Er war jedoch nicht im Stande aufzustehen, geschweige aufzutreten. Bei der Untersuchung zeigten sich die Gelenke und die Röhrenknochen der Extremitäten intact. Um die beiderseitigen Malleolen und unterhalb derselben, besonders der Malleoli interni war eine durch Blutaustritt bedingte bedeutende Schwellung bemerkbar. Eine Difformität der Füsse trat in einer geringen Abflachung der Fusssohlen zu Tage. Ein auf die Malleolen ausgeübter Druck rief keine Schmerzempfindungen hervor, dagegen verursachte ein Druck, der gegen die Plantae pedis, und besonders gegen die Fersen und die Calcanei gerichtet war, laute und heftige Schmerzäusserungen. Eine deutliche Crepitation liess sich erst nach mehreren Tagen, nachdem durch Ruhigstellen der unteren Extremitäten, durch antiphlogistische Behandlung eine theilweise Resorption der Anschwellung erreicht war, fühlen und so mit Sicherheit eine quere, auf beiden Seiten in gleicher Höhe dicht hinter der Articulatio talo-calcanea gelegene Continuitätstrennung constatiren. Das abgetrennte Fragment war in unbedeutendem Grade beweglich, seine Diastase von dem unteren Bruchstücke gleich Null; Flexions- und Extensionsbewegungen waren auf die grössere oder geringere Entfernung der Fragmente von keinem Einfluss.

Die Behandlung wurde in der Weise geleitet, dass beide Füsse in Plantarflexion eingegypst wurden. Der weitere Verlauf war normal. Am 9. Juli, nach einer Behandlungsdauer von $6\frac{1}{2}$ Wochen, wurde der Patient entlassen. Das Auftreten und Gehen erfolgte noch etwas unbeholfen, doch ohne weitere Beschwerden.

Von unseren beiden Fällen bietet der eine, der erstere, das typische Bild der schon seit lange bekannten Form der Calcaneusbrüche, nämlich das Bild der Rissfractur des Fersenhöckers, der „Fracture par arrachement". Seiner Entstehung nach gehört er zu den sehr wenigen Fällen, die diese einzig und allein der starken Contraction der Wadenmusculatur zu verdanken haben, und bei denen sämmtlich als prädisponirende Ursachen, weibliches Geschlecht und höheres Alter eingewirkt zu haben scheinen.[1]) Bekanntlich kommt meist als Aetiologie ein Complex von Vorgängen, ein Fehltritt, ein Sprung, ein Fall auf die Füsse mit heftiger Anspannung der Achillessehne in Betracht. Bisweilen jedoch, und der Häufigkeit nach die Mitte einnehmend, entsteht auch der Bruch durch Causa directa, durch Fall auf die Ferse. Eine Verschiedenheit in den Symptomen

1) Hierher gehören die Fälle von Petit (Mémoire de l'Acad. des sciences 1722), cit. nach Malgaigne. — Bottentuit (Journ. gén. de méd. 1805), cit. nach dems. — Burggraeve, Bullet. de l'Acad. roy. de Med. de Belg. 1863 (nach Canstatt's Jahresb. 1864). — Coote, Lancet 1867. p. 270. — Cooke Weeden, Med. Times and Gaz. 14. 1867.

ist aber durch den verschiedenen Modus der Entstehung nicht gegeben. Nur hat es mir geschienen, als ob in den Fällen, in denen der Bruch allein die Folge der Muskelgewalt gewesen ist, dieser nur den Theil des Knochens betroffen hat, an welchem sich die Achillessehne ansetzt. Eine weitere Bestimmung über den Sitz der Fractur, als dass sich dieser immer hinter dem Talus befindet, gibt es nicht.

Die Erkenntniss der Fractur als solcher ist eine leichte. Die Beweglichkeit des hinteren Fragmentes, das mehr oder weniger Hinaufgezogensein desselben, das Nähern und Entfernen der Bruchstücke bei Streckung und Beugung des Fusses, das Fühlen von Crepitation, sind so in die Augen springende, charakteristische Merkmale, dass ein Vorkommen oder Verwechseln derselben mit anderen Affectionen kaum möglich ist. Dennoch ist dieselbe bis auf Garengeot[1]), der den ersten Fall veröffentlicht hat, unbekannt gewesen. — Mit der Erkenntniss könnte man meinen, hätte die Zahl der Fälle von jetzt ab rasch zunehmen müssen, nein, sie blieben spärlich und vereinzelt. Malgaigne[2]) konnte 1843 nicht mehr wie 8, und, wie er sagt, der Mehrzahl nach sehr unvollständige zusammenbringen. Abel[3]) veranschlagt die Gesammtzahl der in der Literatur überhaupt angeführten Fälle auf etwa 30.

Complicationen weisen diese Rissfracturen nur selten auf, deshalb ist auch die Prognose meist eine gute. Die Behandlung ist einfach und besteht in der Retention der durch Flexion des Knies, Plantarflexion des Fusses in Contact gebrachten Bruchstücke mittelst eines festen Verbandes, oder mittelst einer vom Fussrücken zur vorderen Seite des Unterschenkels reichenden Schiene. Die Heilung ist nach 30—40 Tagen, meist durch knöchernen Callus vollendet.

Unser zweiter Fall bietet nach Art seiner Entstehung, nach seinem anatomischen Charakter, seinen Symptomen nur wenig Uebereinstimmendes mit der eben geschilderten Bruchform. Er entspricht

---

1) Traité des opérat., cit. nach Malgaigne. Nach Richter hat Hippokrates diese Fractur jedoch schon gekannt.

2) Die Knochenbrüche etc., bearbeitet von Burger. S. 807 ff.

3) Archiv für klin. Chirurgie. Bd. XXII. S. 369 ff. Der Verfasser hat in der Zusammenstellung der Fälle sich einen kleinen Rechenfehler zu Schulden kommen lassen. Zu den von ihm gesammelten Einzelfällen aus der Literatur unseres Säculums, deren Zahl er auf 20 angibt, zählt er 8 von Malgaigne aus dem vorigen Jahrhunderte gesammelte Fracturen. Es sind aber nur vier in Anschlag zu bringen, und zwar ein Fall von Garengeot, ein Fall von Petit und zwei Fälle von Désault. Die anderen vier fallen in unser Jahrhundert: Bottentuit (1805 l. c.), Assalini (1819 nach Malgaigne), Lisfranc (1828 Arch. génér. p. 109), Custance (ibid. 1829. p. 124).

jedoch auch nicht ganz jener anderen, erst durch Malgaigne, seit 1843 bekannt gewordenen, zahlreicheren und bedeutungsvolleren Form von Calcaneusbrüchen, den sogenannten Zerschmetterungsbrüchen, den Fractures par écrasement. Von den letzteren wissen wir, dass sie, abgesehen von directen Gewalteinwirkungen, wie die Untersuchungen von Legouest[1]) und Lourier[2]) gezeigt haben, meist dadurch zu Stande kommen, dass bei einem Fall oder Sprung aus bedeutender Höhe der Talus auf den als feststehenden Calcaneus durch das Körpergewicht vorwärts gestossen wird. Hierbei bricht häufig das Sustentaculum tali ab. Der nach unten und aussen sehende dreiseitige, prismatische Vorsprung des Talus wird dann wie ein Keil in den vorderen Fersenfortsatz eingetrieben und zermalmt den Calcaneus je nach der Wirkung der Gewalt in ein oder mehrere, fast immer in Richtung der Längsaxe verlaufende Stücke. Mit diesem Mechanismus stehen die Erscheinungen der Verletzung im Einklang. Die Abflachung des Fussgewölbes, die niedrigere Stellung der Malleolen, besonders des Malleolus internus, die mehr oder weniger ausgesprochene Valgusstellung, das Breiterwerden des Fusses dicht unter den Malleolen, die an diesen Stellen zur Seite der Articulatio talo-calcanea auftretende Schwellung, der heftige, durchdringende Schmerz in der Ferse, die Crepitation — die jedoch häufig wenig markirt ist und bei Einkeilung der Bruchstücke gänzlich fehlt — und die meist aufgehobene Function.

Von diesen Merkmalen wies unser Fall eine Abflachung beider Fussgewölbe, eine unterhalb der Malleolen, vornehmlich der Malleoli interni sich befindliche Schwellung, einen bei Druck auf die Calcanei entstehenden, lebhaften Schmerz, eine vollständige Functio laesa auf, Zeichen, die an und für sich gegenüber der Differentialdiagnose von Contusionen des Talus, von Distorsionen im Talo-Calcaneusgelenk, von Fibularfracturen das Erkennen einer Zerquetschungsfractur des Calcaneus sichern würden.[3]) Hierzu kam noch das Fühlen von Crepitation. Allein gerade diese stellte fest, dass der Bruch hinter dem Talus seinen Sitz hatte, dass er also seines anatomischen Sitzes halber zu der ersten Bruchform gehörte, eine Ansicht, die ausserdem in der Heilungsdauer eine Unterstützung fand. Denn anstatt der

1) Archiv. génér. de med. 1860. p. 148 ff.

2) Gazette des hôpit. 1868. p. 113.

3) Ich glaube, dass manche schwere Fussdistorsionen, die von heftigen Schmerzen, von Schwellung unterhalb der Malleolen, von längerer, bisweilen fortwährender Unfähigkeit zum Gehen begleitet sind, zu den Calcaneusfracturen zu rechnen sind.

4—6 Monate, die nach Legouest bei der Zerquetschungsfractur beider Calcanei zur Consolidation und zum ersten mühsamen Gehen nothwendig sind — der Verletzte von Voillemier (vgl. Malgaigne) brauchte 7—8 Monate, bis er einige Minuten herumspazieren konnte — überschritt unser Patient nur um wenige Tage die für eine Rissfractur angegebene mittlere Heilungsdauer. Was aber wiederum gegen die letztere Bruchart sprach, war die sehr geringe Verschiebung der Fragmente, auf welche weder Beugung noch Streckung einen Einfluss auf Ab- oder Zunahme der Entfernung ausübte, die selbst bei der Annahme, dass die Bruchstücke durch die von der unteren Fläche des hinteren Bruchendes entspringenden Muskeln, durch das Lig. calcaneo-cuboideum in Contact gehalten werden, hätte erfolgen müssen.

Nach diesen Erwägungen lässt sich unser Fall mit Bestimmtheit weder unter die eine noch unter die andere Bruchform registriren.

Was die Prognose der Zerschmetterungsbrüche betrifft, so ist diese keine gute. Von 24 Fällen, zu denen noch 12 fernere kommen, die an anderweitig erlittenen Verletzungen zu Grunde gingen, zeigten fünf eine complicirte Fractur. Drei von diesen starben. Ausserdem musste mehrmals amputirt werden. Nicht selten traten Caries und Nekrose als Folgezustände ein. Hin und wieder pflanzte sich die Entzündung des spongiösen Gewebes auf das Talo-Calcaneusgelenk fort und bewirkte in bedeutendem Grade eine Hemmung des Ganges. Es traf dies besonders bei den Kranken zu, bei denen brüske Reductionsversuche gemacht waren. Für die Behandlung ergibt sich aus diesem Umstand der wichtige Satz, von Repositionsversuchen entweder gänzlich abzustehen, oder sie nur mit der grössten Reserve auszuführen. Die einzige Indication ist die, den Fuss in einer bis zur completen Consolidation geeigneten Stellung zu immobilisiren.

In der jüngsten Zeit hat Abel (l. c.) noch eine dritte, selbstständig auftretende Bruchform beschrieben, die Fractura sustentaculi tali. Dieselbe kommt nach dem Autor vorzugsweise durch Fall auf den in forcirter Varusposition oder Supination verharrenden Fuss zu Stande, der dann beim Versuch aufzutreten, plötzlich oder — ohne diesen forcirten Druck — allmählich in Vagusstellung, in Pronation übergeht. Kenntlich ist dieser Bruch ferner dadurch, dass der innere Malleolus deutlich messbar nach unten und etwas nach hinten gesunken ist, dass die Entfernung zwischen unterem Rande des inneren Malleolus und Fussboden zwischen innerem Malleolus und

Ferse und zwischen dem hinteren Rande beider Malleolen messbar verkürzt ist.

Zum Schluss gebe ich noch einige Angaben, die zum Beweise für die Seltenheit der Calcaneusfracturen dienen sollen.

Leisrink[1]) hat unter 700 Fracturen 3 sichere Fersenbeinbrüche = 3/7 Proc. Im Stuttgarter Hospital[2]) sind unter 180 Fracturen, vom 1. Juli 1873 bis letzten December 1874, 1 des Calcaneus beobachtet = 5/9 Proc. Auf 1529 während des Jahres 1863 in Pariser Spitälern behandelte Brüche kommen 2 = ca. 1/8 Proc. Norris[3]) zählt unter 2208 Fracturen von 1830—1850 nur einen = ca. 1/20. Ein ähnliches Resultat ergibt sich aus der Statistik des Wiener allgemeinen Krankenhauses.[4]) Unter 6228 von 1854—1877 aufgenommenen Fracturen werden nur 4 des Calcaneus angegeben. Nehme ich selbst an, dass ein grosser Theil der der vorderen Partie des Calcaneus angehörenden Brüche nicht erkannt, sondern mit Distorsionen und Fibulabrüchen verwechselt und unter dieser Rubrik geführt worden ist, so wird bei Annahme von 1/2 Proc. der Häufigkeit ihres Vorkommens nach diese Zahl eher zu hoch, als zu niedrig gegriffen worden sein.

2. Zur Behandlung der Narbencontracturen.

Die zur Heilung von Narben angegebenen Operationen haben die Aufgabe, einerseits der kosmetischen Entstellung entgegen zu wirken, andererseits den mangelhaften oder ganz fehlenden Functionen der Theile dauernde Abhülfe zu schaffen. Die einzelnen Verfahren, die diesen Indicationen Rechnung tragen und die von der Beschaffenheit der Narbe, ihrem Sitz, ihrer Ausdehnung und anderen Umständen mehr abhängen, sind genug bekannt und gewürdigt, als dass ich näher auf dieselben einzugehen brauche. Ich möchte nur auf eine von Maas in zwei Fällen mit sehr günstigem Erfolge in Ausführung gebrachte Operationsmethode aufmerksam machen, die meines Wissens nach in dieser Form noch nicht angewandt zu sein scheint. Das Verfahren besteht in der Incision der Narbe mit plastischem Ersatz des Defectes in Verbindung mit der permanenten Gewichtsextension. Es eignet sich dasselbe besonders zur Behandlung der Contracturen der oberen Extremitäten.

Zwei Fälle, die in dieser Weise operirt wurden, mögen zum Beweise dienen.

1) Langenbeck's Archiv. Bd. XIV. 2) Würtemberg. Corresp. 1875.
3) Statistik des Pennsylvania Hospital.
4) Berichte aus dem Wiener allgemeinen Krankenhause.

Fall 1. Ad. Gersbacher von Strittmatt, Amt Waldshut, wird am 11. November 1877 in die hiesige Klinik aufgenommen. Derselbe gibt an, dass er vor etwa einem Jahre in einer Glashütte sich durch Unvorsichtigkeit eine Verbrennung zugezogen habe. Die Kleider an der linken vorderen Brustwand seien zuerst vom Feuer ergriffen worden, doch habe sich bei rascher Unterdrückung desselben der Brand nur auf diese Theile beschränkt. Entsprechend der Ausdehnung der verbrannten Kleider habe zugleich eine Verbrennung der Körperoberfläche an der vorderen Brustwand und in der Achsel stattgefunden. In Folge dieses Unfalls sei Patient gezwungen gewesen, längere Zeit das Bett zu hüten. Nach seiner Wiederherstellung sei eine erhebliche Functionsstörung des linken Armes, bedingt durch eine den Oberarm mit der seitlichen Thoraxwand verbindende Narbe, zurückgeblieben. Vor 14 Tagen sei er auf die linke Hand gefallen und habe sich durch Abduction des Oberarmes eine Zerreissung dieser Narbe zugezogen.

Eine 6—7 Cm. breite, unter der Clavicula beginnende, die Mamillarlinie in zackiger Ausstrahlung überschreitende Narbe reicht nach unten bis zum fünften Intercostalraum und geht bogenförmig von ihrem oberen Rande auf den Oberarm über, hier die vordere Innenseite desselben bis zum mittleren Dritttheil einnehmend. Durch diese breite und feste Narbe ist der Oberarm mit der Seitenfläche der Brustwand so eng verbunden, dass die active Beweglichkeit desselben in ganz geringen Excursionen vor sich geht, die passive dagegen bei Anwendung mässiger Gewalt eine Erhebung von einem Winkel von 30° zulässt. Bei diesem letzteren Versuche sieht man, dass an einer Stelle, nahe der Brustwand, der untere sonst scharfe Rand eingerissen und eine unregelmässige Wunde von Thalergrösse entstanden ist

Am 14. November findet die Operation in der Narkose und unter Lister'schen Cautelen in der Weise statt, dass der Narbenring von aussen nach innen so weit eingeschnitten wird, dass der Arm bis zur Horizontalen erhoben werden kann. Von einer weiteren, tieferen Incision wird wegen der Gefahr einer Verletzung der in dem harten und festen Gewebe eingebetteten Nerven und Gefässe Abstand genommen. — Es ist ein Defect entstanden, der im Verein mit der schon bestehenden Wunde schief von hinten oben nach vorne unten verläuft und in seiner Längenausdehnung 8—10 Cm., in seiner Breite 5—6 Cm. beträgt. In diese so gebildete Wunde wird ein von der Schulterblattgegend entnommener Lappen gelegt, der seinen Stiel oben längs der Crista scapulae hat und dessen Längen- und Breitenverhältnisse denjenigen des Defectes entsprechen. Der Lappen wird in der Weise eingenäht, dass sein unterer Rand nach vorne und der hintere nach unten zu liegen kommt. Die Achselhöhle ist jetzt von normaler Haut bedeckt. Die übrig bleibenden Wunden am Schulterblatt und am Oberarm werden, soweit die Spannung es zulässt, verkleinert. Salicylwatteverband.

Vom unteren Theil des Oberarmes anfangend, wird ein die Hand frei lassender Extensionsverband angelegt und die ganze Extremität in zum Körper rechtwinkliger Stellung fixirt.

Aus dem ferneren Verlauf gebe ich nur die hauptsächlichsten Punkte.

17. November. Erster Verbandwechsel. Der eingefügte Lappen hat noch dieselbe Lage. Der nach vorn sehende Theil ist bläulich verfärbt, Sensibilität hier aufgehoben. Temperatur normal.

19. November. Die Gangrän nimmt einen grösseren Theil ein.

22. November. Die gangränöse Partie hat sich in einer Längenausdehnung von 4—5 Cm. und in der ganzen Breite des Lappens abgestossen. Doch sind einige zackenförmig vorspringende Theile erhalten geblieben. Die Verbindung des Lappens hat sich durch diesen Vorgang an dem vorderen und unteren Rande gelöst. Die obere Wundnaht ist, soweit der Lappen nicht verloren gegangen ist, per primam verheilt. — Der Arm wird stärker, bis zu einem leichten stumpfen Winkel gehoben. Die Erhaltung dieser Stellung wird durch Vermehrung des Extensionsgewichtes und durch Erhöhung des Bettes am Kopfende bewirkt.

1. December. Auf der Rückenseite haben die Granulationen das Niveau der Haut erreicht; vom Rande beginnt bereits ein dünner Narbensaum sich vorzuschieben. Die Behandlung bestand in Kampherweinumschlägen.

Die Wunde am Oberarm hat sich geschlossen. In der Seite geht die Epithelbildung sowohl von den Rändern wie von den übrig gebliebenen Zacken aus vor sich. Noch stärkere Extension. Wegen zeitweise in der Schulter und im Arme auftretender Schmerzen wird im Laufe des Tages das Extensionsgewicht auf einige Stunden abgehängt.

5. December. Auftreten eines am 3. an der Schulter begonnenen, im Laufe der nächsten Tage weiter abwärts bis zur Ellenbogenbeuge geschrittenen Erysipels. Stärkere Eiterung der Wunden. Erhöhte Temperatur 38,5° bis 39,0. Abnahme der Heftpflasterstreifen. Fixiren des Armes in stumpfwinkliger Stellung durch am Unterarm angelegte Binden.

13. December. Das Erysipel ist abgelaufen; Patient schon mehrere Tage fieberfrei.

20. December. Die Wunde auf der Scapula ist verheilt.

28. December. Patient verlässt das Bett und geht umher. Die Extremität ist in der Lage befestigt, dass der Unterarm über den Kopf bandagirt ist, so dass die linke Hand das rechte Ohr erreicht.

10. Januar. Die untere Wunde zeigt wenig Tendenz zur Vernarbung. Reverdin'sche Transplantationen. Das Material für diese ist dem rechten Oberarm entnommen.

17. Januar. Der grösste Theil der Hautstückchen ist angeheilt.

15. Februar. Die untere und vordere normale Haut, die durch die Wirkung der permanenten Extension sich allmählich nach oben gegen die Achselhöhle zu vorgeschoben hat, wird durch die in den letzten Wochen energisch vor sich gegangene Narbenbildung noch mehr herangezogen. Die active Beweglichkeit und mit ihr die Gebrauchsfähigkeit des Armes haben von Tag zu Tag zugenommen. Patient ist im Stande ohne irgend welche Anstrengung den Arm so weit zu erheben, dass die linke Hand über den Kopf hinweggreifend die rechte Gesichtshälfte berühren kann. Die Achselhöhle und die Innenfläche des Oberarmes sind von normaler Haut ausgekleidet.

Fall 2. W. Berger, 6 Jahre alt, von gesundem, kräftigem Körperbau hat vor 3 Jahren durch Spielen mit Zündhölzchen eine Verbrennung der Kleider und der von ihnen bedeckten Weichtheile erlitten. Am 25. Nov. 1877 aufgenommen, zeigt er als Folgezustände der Verbrennung Narbenbildungen, die am rechten Ellenbogen beginnen, die ganze Innenfläche des Oberarmes einnehmen und als Pterygium auf den Thorax übergreifen.

Hier bilden sie dessen ganze rechte Hälfte von der Mitte der Scapula bis zur Mamillarlinie hin, ziehen in gleicher Breite über den Bauch nach abwärts bis zur rechten Inguinalfalte, an dieser Stelle ein kleines, 3 Cm. hohes Flügelfell hervorrufend und setzen sich dann in Ausläufern bis zur Mitte der Streckseite des Oberschenkels herab fort. Das sich im oberen Dritttheil des Humerus zur seitlichen Brustfläche überschlagende Pterygium ist von dreieckiger Gestalt, misst in seiner Höhenausdehnung bis zur Spitze — Proc. coracoideus — 10 Cm., an seiner Basis 5 1/2 Cm. Es gestattet active Bewegungen seiner Breitenausdehnung entsprechend, passive mit Zuhülfenahme der Rotation der Scapula bis zur Horizontalen. Durch das in der Schenkelbeuge sich befindliche Flügelfell ist keine Functionsstörung bedingt.

Am 30. November findet unter sorgfältiger Beachtung des antiseptischen Verfahrens die Operation statt. Das Flügelfell wird soweit durchtrennt, dass der Arm ohne jeden Anstand bis zur Senkrechten erhoben werden kann. In den Defect, der hierdurch entsteht, und der eine Ausdehnung von mindestens Handgrösse aufweist, wird ein aus der gesunden Haut der Streckseite des Oberarms gebildeter Lappen eingenäht. Der Stiel des Lappens liegt auf der Schulterhöhe. Seine Länge beträgt 11 Cm., seine Breite 5. Eingefügt ist er in die Achselhöhle so, dass er von vorne nach hinten geführt und der untere Rand, wenn auch mit einiger Spannung, mit der Rückenhaut vereinigt ist.

Wie im ersten Falle, so wird auch in diesem sofort ein Extensionsverband angelegt und die Extremität etwas über die Horizontale befestigt. Auch der Verlauf gestaltete sich in ganz ähnlicher Weise. Es wurde gleichfalls ein Theil des Lappens gangränös, die Spitze derselben, gegen 3 bis 4 Cm., doch blieb die Achselfalte gut bedeckt. Der Heilungsprocess ging nach der Reinigung der Wunde ohne weitere Störung vor sich. Die Extension wurde allmählich verstärkt. Die Granulationsflächen auf dem Rücken und auf dem Arme verkleinerten sich durch Narbenbildungen, die im Verein mit der Wirkung der Extension die normale Haut der Rückenfläche zur Bildung der Achselhöhle heranzogen. Der kleine Patient konnte bereits am 12. Januar 1878 geheilt entlassen werden. Die Function des rechten Armes war fast der normalen gleich. Patient konnte mit Leichtigkeit mit der rechten Hand über den Kopf greifend das Ohr der andern Seite ergreifen.

In den beiden vorliegenden Fällen war es durch die combinirte Anwendung von Plastik und permanenter Gewichtsextension gelungen, nicht nur einer Wiederverwachsung vorgebeugt, sondern auch eine von der Normalen nur in geringem Grade abweichende Functionsfähigkeit erlangt zu haben. Jedes dieser Verfahren allein hätte einen solchen Erfolg nicht erzielt. Die Transplantation von normaler Haut in die durch Incision der Narbe entstandene Wundfläche würde die Wiederverwachsung wohl hinten angehalten haben, hätte jedoch nur einen beschränkten Gebrauch des Gliedes gestattet. Die Extension hätte gleichfalls nicht den oben erwähnten Nutzen ge-

habt. Sollte ein solcher aus ihrer Verwerthung erwachsen, so hätten analog dem von Boeters[1]) beschriebenen Falle, bei welchem Narben, die von der Hand bis über die Mitte des Oberarms reichten, unter der Einwirkung der Gewichtsextension unter die Ellenbeuge herabgezogen waren, in unseren beiden Fällen die zwischen Brust und Arm befindlichen Narben so weit herabrücken müssen, dass gesunde aus der Umgebung stammende Hautpartien ihre Stelle eingenommen und der freien Bewegung des Schultergelenks kein Hinderniss gesetzt hätten. Dies traf für unsere Fälle nicht zu. Im ersten Falle wäre es wegen der Stellung der Extremität nur schwer möglich gewesen, eine wirksame Extension anzulegen; ausserdem — und dies besonders im zweiten Falle — war die Ausdehnung der Narben und gerade nach dem Stamme zu so gross, dass selbst bei bedeutender Schrumpfung derselben immer noch Narbengewebe die Stelle der Achselhöhle ausgefüllt hätte. Keineswegs will ich hiermit den Nutzen der Extension verkennen; im Gegentheil ich glaube, dass ein grosser Antheil an dem erlangten Erfolge ihrer Wirkung zuzuschreiben ist.

1) Centralblatt für Chirurgie. 1878. Nr. 8.

XIV.

Klinische Studien und Erfahrungen

aus der

Chirurgischen Klinik in Göttingen.

1875—1879.

XI. Ueber das Verhalten von Blut sowie von indifferenten und differenten Fremdkörpern in den Gelenken.

Von

Dr. B. Riedel,

Docent für Chirurgie und I. Assistent an der chirurg. Klinik in Göttingen.

Die Fortschritte der Chirurgie in den letzten Jahren haben es mit sich gebracht, dass die Therapie der Gelenkkrankheiten eine weit eingreifendere geworden ist, als in früherer Zeit. Wenn sonst der Bluterguss, der Hydrops Wochen und Monate lang mit Compression behandelt wurde, ermüdet jetzt bald die Geduld des Chirurgen und der ins Gelenk gesenkte Troicart, die injicirte Carbolsäure führen rascher die Heilung herbei, als das genannte Verfahren. Rücksichtslos schneidet bei der Ogston'schen Operation die Säge in das Kniegelenk, Blut und zahlreiche Knochensplitter darin zurücklassend und ebenso dreist werden bei der Entfernung von Tumoren grosse Partien der Synovialmembran exstirpirt; entsprechend der alten Erfahrung, dass überall da, wo Gewebe sich an einander reiben, mit Endothel ausgekleidete Schleimbeutel sich bilden, überlässt man ruhig die blutende Fläche ihrem Schicksal und der klinische Verlauf rechtfertigt die Annahme, dass das Gelenk sich wenn auch nicht ganz, so doch ziemlich vollständig restituirt.

Wenn nun auch der Erfolg der genannten therapeutischen Eingriffe durch den Verlauf zahlreicher so behandelter Fälle als ein günstiger bewiesen ist, so ist doch die pathologisch-anatomische Kenntniss darüber, was eigentlich in einem Gelenke nach derartigen Eingriffen passirt, in Folge mangelnder Sectionsbefunde keine sehr ausgedehnte, soweit ein Fehlen von Literatur über diesen Gegenstand eine solche Ansicht rechtfertigt. Herrscht doch selbst eine

gewisse Unsicherheit darüber, wie sich ein Gelenk gegen die am häufigsten in dasselbe eindringende Flüssigkeit, die obendrein aus dem Körper selbst stammt, nämlich Blut verhält, und wie sich weiterhin das Schicksal des ins Gelenk ergossenen Blutes gestaltet.

Es ergab sich somit die Aufgabe, zuerst den Einfluss einer physiologischen Flüssigkeit, des Blutes zu prüfen resp. deren weitere Veränderungen zu verfolgen, dann den Effect von indifferenten Fremdkörpern und endlich den von differenten das Gelenkinnere mehr oder weniger alterirenden, womöglich destruirenden Substanzen zu prüfen. Als Versuchsthier diente allein das Kaninchen, dessen leicht zugängliches Kniegelenk zu Injectionen sich vorzüglich eignet; doch darf man dabei nicht ausser Acht lassen, dass der Musc. ext. dig. long. mit schmaler Sehne vom Cond. ext. femoris entspringend frei durch das Kniegelenk zieht und dass seine Sehnenscheide mittelst schmalen Spaltes mit dem Gelenke communicirt. Injicirte Flüssigkeiten, selbst kleine Fremdkörper gelangen rasch in die Umgebung des Muskels und gehen bis zum Fussgelenke daran hinunter, sobald man nicht vorsichtig jede energischere Muskelbewegung verhindert oder gar dem Thiere vor der Vollendung des Versuches, falls es sich um Retention von Flüssigkeiten im Gelenke handelt, die Freiheit gibt. Daraus ergibt sich auch zum Theil wenigstens, dass der einfache nicht entzündliche Hydrops, der doch beim Menschen so oft den Fremdkörper begleitet, wenigstens bei irgend erheblichen Bewegungen des Gelenkes, beim Kaninchen fehlen muss. Abgesehen von der überhaupt wie es scheint, geringen Tendenz der Kaninchen zu hydropischen Ergüssen, müssen die heftigen Muskelbewegungen der Thiere die Flüssigkeit in die Muskelscheide treiben und dort zur Resorption bringen; nur ein solcher Erguss, der als Product einer mehr oder weniger heftigen Entzündung theils durch Schmerz oder seröse resp. eitrige Infiltration die Muskelbewegungen hindert, theils wohl durch Schwellung der Sehnenscheide den Eintritt der Flüssigkeit in dieselbe erschwert, bleibt im Gelenke.

Unter steter Rücksichtsnahme auf diese individuellen Verhältnisse, deren Vernachlässigung beim Vergleiche mit der Reaction des menschlichen Gelenkes zu schweren Fehlschlüssen führen konnte, wurden die nachfolgenden Experimente angestellt und zunächst geprüft

I. Blut.

Die erste Frage, die nach der Injection zur Erwägung kommt, ist selbstverständlich: gerinnt es oder gerinnt es nicht, verhält sich also das Gelenk analog der Wand eines Blutgefässes oder differirt

es davon? Während die Lehrbücher der Physiologie nur im Allgemeinen gestützt auf Brücke's wenige Experimente von der Eigenschaft seröser Höhlen, die Gerinnung des Blutes zu verhindern, sprechen, ohne die Gelenke speciell zu berücksichtigen, beschreiben die Handbücher der Chirurgie das jedem Chirurgen wohlbekannte Knirschen des geronnenen Blutes beim Hämarthros und Birch-Hirschfeld[1]) gibt einfach an: Das in die Synovialhöhle ergossene Blut gerinnt, es kann flächenhafte Schichten auf der Oberfläche der Synovialmembran bilden. Fast zu gleicher Zeit empfiehlt Schede[2]) bei Patellarfracturen Punction des Gelenkes; nach 24 Stunden noch konnte er flüssiges Blut entleeren und nennt besonders im Fall 2 das allerdings, wie es scheint, wenige Stunden nach der Fractur entleerte Blut dunkel und flüssig. Einfach gegenüber gestellt widersprechen sich also Birch-Hirschfeld's und Schede's Erfahrungen diametral und können auch dadurch nicht in Einklang mit einander gebracht werden, dass in denjenigen Fällen, auf die sich der erstgenannte Autor stützt, vielleicht eine grosse Wundfläche im Gelenk bestand, von der aus sich eine Gerinnung auf den ganzen übrigen Theil des Gelenkinhaltes fortsetzte, während in Schede's Fällen eine geringere Verletzung etwa vorlag; handelte es sich doch gerade hier um Querfracturen der Patella mit weiter Diastase der Fragmente, die nicht gut ohne seitliche Einrisse in die Gelenkmembran zu Stande kommen kann, so dass eine relativ grosse Wundfläche existirte, auf der das Blut gerinnen musste. Gelöst wird also dieser Widerspruch in den Erfahrungen beider Autoren durch diese Annahme nicht. Wohl aber wird man bei der experimentellen Lösung der Frage, ob das Blut gerinnt oder nicht, auf die Grösse der Wundfläche im Innern des Gelenkes Rücksicht nehmen müssen, falls man reine Resultate erzielen will. Es musste die Wundfläche auf die kleinste Ausdehnung beschränkt werden, die möglich war, und es konnte somit der Hämarthros nicht durch subcutane, in dieser Hinsicht uncontrollirbare Läsionen bewirkt werden. Mittelst feinster Canülen galt es Blut von aussen ins Gelenk zu bringen und zwar ganz unverändertes Blut, wie es im Thierkörper circulirt und beim Hämarthros ins Gelenk strömt. Dann bleibt doch nur kurze Zeit ein Fremdkörper im Gelenk, an den sich Fibringerinnsel niederschlagen können, während bei der subcutanen Verletzung eine dauernde Wundfläche geschaffen wird. Die Versuchsanordnung war demnach ähn-

1) Patholog. Anatomie. S. 307. 1877.

2) Centralblatt für Chirurgie. 1877.

lich wie sie Kordua[1]) bei seinen Injectionen in die Bauchhöhle zweckentsprechend gefunden hatte: Mit einer Canüle steht ein Schlauch mit Quetschhahn in Verbindung, beide sind mit 0,7 proc. Kochsalzlösung gefüllt, die Canüle wird in die Femoralis des einen Thieres eingeführt. Dann wird eine zugespitzte mit derselben Lösung gefüllte Canüle durch den oberen Recessus so weit ins Gelenk hineingestochen, dass die Spitze derselben zwischen Patella und Femur steht und nun, nachdem die Kochsalzlösung durch das hervorströmende Blut verdrängt ist, schnell der Schlauch über die im Gelenke steckende Canüle geschoben; um etwaige Läsionen des Gelenkes durch die spitze Canüle zu vermeiden, habe ich in anderen Fällen einen feinen Troicart benutzt und nicht bemerkt, dass die geringe Menge Luft, die dann mit ins Gelenk getrieben wird, irgend welche Differenz im Verhalten des Blutes bewirkt. Die Canülen waren selbstverständlich frisch ausgekocht, ebenso die Kochsalzlösung, zu jedem Versuche wurden neue Schläuche benutzt. Das Kniegelenk eines grösseren Thieres — nur solche wurden benutzt — fasst ca. 4—5 Ccm. Flüssigkeit, 2 starke Wülste treten zu beiden Seiten der Quadricepssehne hervor, wenn die genannte Quantität injicirt ist, bei einiger Uebung verfehlt man das Gelenk nie. Um jede postmortale Gerinnung auszuschliessen, wurde die Eröffnung des Gelenkes stets in tiefer Chloroformnarkose vorgenommen, nachdem ein fest um den Oberschenkel gelegter Gummischlauch den störenden Einfluss des aus den durchschnittenen Arterien ins Gelenk fliessenden Blutes beim Oeffnen desselben möglichst beseitigt hatte.

Die Versuche zeitlich angeordnet, d. h. nach der Dauer des Versuches, bei dem die Thiere straff aufgebunden blieben, ergaben nun folgendes:

1. Injection in beide Kniegelenke, links prall, rechts mässig gefüllt. Thier liegt fast ohne Bewegung. Eröffnung der Gelenke nach ½ Stunde: Links ist ein Theil des Blutes in die Flexorensehnenscheide geflossen. Der im Gelenke gebliebene Rest ist zur Hälfte flüssig, zur Hälfte geronnen in Form mehrerer durch und durch rother flacher Kuchen, die frei im Gelenke liegen; rechts blieb sämmtliches Blut im Gelenke, ⅓ gerann in derselben Form wie links, ⅔ sind flüssig.

2. Ausgiebige Injection ins linke Kniegelenk, das ½ Stunde lang prall gefüllt blieb, um dann nach einer heftigen Bewegung des aufgebundenen Thieres ziemlich plötzlich abzuschwellen. Obduction

1) Ueber den Mechanismus der Resorption von Blutergüssen. Rostock 1876.

nach 1½ Stunden. Das Gelenk ist frei von flüssigem Blute; 3—4 grosse derbe Gerinnsel, zum Theile am Rande weisslich verfärbt liegen darin. Flexorensehnenscheide gefüllt zum Theil mit flüssigem, meist mit geronnenem Blute.

3. Injection in beide Kniegelenke, die stark gefüllt ebenfalls erst ½ Stunde später nach Befreiungsversuchen des Thieres abschwellen. 15 Stunden später finden sich in beiden Gelenken grosse derbe trockne Coagula, ebenso ist auch das beiderseits mit dem Flexor gewanderte Blut geronnen, nirgends mehr eine Spur von Flüssigkeit.

Diese Versuche an aufgebundenen Thieren, bei denen annähernd ähnliche Bedingungen existirten, wie beim Menschen nach dem Blutergusse ins Gelenk, zeigen, dass die Synovialmembran die Fähigkeit besitzt, ca. ⅔ des eingeführten Blutes flüssig zu erhalten; es wurde im Versuch I noch flüssig im Gelenke gefunden und wenn es in Versuch II u. III bis tief unten in die Muskelscheide drang und berücksichtigt wird, dass auch hier erst ½ Stunde nach der Injection die Gelenke abschwollen, so beweisen auch diese Befunde, dass es auch in diesen Fällen sich längere Zeit flüssig im Gelenke gehalten hat, da sich geronnenes Blut jedenfalls nicht bis tief unten in die Muskelscheide hinabtreiben lässt.

Circa ⅓ des Blutes gerinnt, wie auch die später anzuführenden Versuche beweisen, ein verhältnissmässig grosses Quantum, wenn wir damit die gerinnungswidrigen Eigenschaften der serösen Höhlen im strengeren Sinne, speciell der Pleurahöhle vergleichen. Es ist allerdings nur eine annähernde Schätzung in dieser Beziehung möglich, da ausser dem Vergleiche der mit Endothel bekleideten Oberfläche noch ein zweiter Factor in Rechnung kommt: die von unregelmässigen Muskelbewegungen beherrschte buchtige Gestalt des Gelenkes gegenüber der glattwandigen Form der Pleurahöhle. Dennoch ist man geneigt der Pleurahöhle eine grössere Gerinnung-verhindernde Kraft zu vindiciren, wenn man folgende Experimente berücksichtigt, die des Vergleiches wegen hier ihren Platz finden mögen: [1])

1. Injection von 12 Ccm. Blut (nach der Ausflussgeschwindigkeit

1) Die Injection wurde mit Doppelcanüle gemacht, d. h. so, dass sich an das mit Kochsalzlösung gefüllte Kautschukrohr sofort eine mit der gleichen Flüssigkeit gefüllte abgestumpfte Canüle anschloss, die nach Incision von Haut und Fascie schräg durch den Intercostalraum in die Pleurahöhle gestossen wurde, ohne die Lunge zu verletzen. Es floss demnach unter völligem Luftabschlusse zuerst circa ½ Ccm. Kochsalzlösung, dann Blut in die Pleurahöhle und zwar so lange, bis heftige Dyspnoe zum Abbrechen des Versuches zwang.

berechnet). Eröffnung der Brusthöhle in Narkose nach 1½ Stunden mit möglichster Geschwindigkeit: Sämmtliches Blut ungeronnen ausgenommen ein ganz kleines kaum 1 Cm. im Durchmesser haltendes plattes Gerinnsel.

2. Injection von ca. 20 Ccm. in die Pleurahöhle eines, durch Eiterung in der Inguinalgegend nach Gefässunterbindung, kranken Thieres. Obduction nach 18 Stunden: ca. 1/6 geronnen, 5/6 ungeronnen, doch betragen beide Theile in Summa nicht mehr 20 Ccm., so dass ohne Zweifel schon ein grosser Theil des flüssigen Blutes resorbirt ist.

3. Injection von 12 Ccm. Tod nach 72 Stunden: Sämmtliches Blut resorbirt, nur 3 kaum 3/4 Cm. im Durchmesser haltende platte weisse Körperchen erinnern daran, dass hier vor 3 Tagen ein imposanter Hämothorax mit schwerer Dyspnoe bestand; sie sind die einzigen Reste der jedenfalls sehr geringen Gerinnselbildung in dem von Blut überschwemmten Raume.

Man mag darüber rechten, ob das Verhältniss der 3—4 ins Gelenk injicirten Ccm. Blut zu den 12—20 in die Pleurahöhle gebrachten das richtige sei, man mag hervorheben, dass die gleichmässig schnelle Bewegung eines Kaninchenzwerchfelles analog dem Umrühren des frisch aus der Ader gelassenen Blutes, die Gerinnung verhindert — im Allgemeinen wird man zugeben müssen, dass der Unterschied nach Injection ins Gelenk und in die Pleurahöhle ein zu grosser ist, um nicht der Pleura eine stärkere, die Gerinnung hindernde Kraft zuzuschreiben. Ihre Endothelien sind different, ebenso auch ihre Function in der genannten Richtung und die Gelenke nähern sich in dieser Beziehung mehr den nicht präformirten sondern erst durch Blutergüsse im Körper gebildeten Hohlräumen, in denen ja, wie es das Haematom des Kopfes beweist, das Blut auch nur partiell gerinnt. Gegen diese Ansicht sprechen auch nicht stricte die Erfahrungen Kordua's, der grosse Blutgerinnsel in der Peritonealhöhle fand, nach analogen Blutinjectionen, wie die eben in die Pleurahöhle beschriebenen. Hier handelte es sich um viel grössere Blutmengen, 74 resp. 116 p. m. Körpergewicht, während ich nur circa 5—10 p. m. anwandte; bei so grossen Blutergüssen, die sich isolirt in compacten Massen ins Becken, in tiefe Spalten senken können, ist die der Wandfläche stellenweise gegenüberliegende Blutmasse viel zu gross, um durch deren Einfluss beherrscht zu werden.

Doch wie gestaltet sich nun das weitere Schicksal der geronnenen im Gelenke zurückbleibenden Massen? 18 Versuche wurden zwecks

Verfolgung der Blutmetamorphose angestellt und zwar erfolgte die Obduction successive zwischen dem 1.—23. Tage nach der Injection. In allen Fällen wurden die Thiere freigegeben, da die Versuche durch Gypsverbände die Extremitäten zu fixiren besonders im Winter sehr klägliche Folgen hatten. Das Verhalten der Blutcoagula ist ein verschiedenes, je nachdem sich dieselben mehr oder weniger fest an die Wand anlegen oder als freie Körper lose im Gelenke liegen bleiben; im ersteren, dem selteneren Falle schlägt sich schon am 3. Tage das Endothel des Gelenkes über das Blutcoagulum hinüber, deutlich durch Silber nachweisbar, das Coagulum wird einfach in die Wand des Gelenkes aufgenommen und nun schiessen von dort aus Zellstränge in dasselbe hinein und durchwachsen es in ähnlicher Weise, wie jedes im Gewebe, beispielsweise auch in der unterbundenen Arterie liegende Coagulum durchwachsen wird unter der hinlänglich beschriebenen Metamorphose der Blutkörperchen. Interessanter gestalten sich die Verhältnisse bei den freien Körpern. Unter rascher Entfärbung an der meist scharf zugespitzten Peripherie des kuchenförmig im Centrum den grössten Dickendurchmesser zeigenden Gerinnsels schieben sich meist zuerst vom Rande her platte Zellen auf das Coagulum und zwar mit so grosser Rapidität, dass schon 2 Stunden nach der Injection die ersten Anfänge dieser Zellmembran an kleinen circumscripten Stellen nachweisbar sind. Nach 3 Tagen ist das ganze Coagulum mit einer anscheinend zusammenhängenden Zellplatte überzogen, die im Laufe der nächsten Tage immer deutlicher wird, meist scharfe Zellgrenzen und deutliche Kerne zeigend. Anfänglich d. h. nach 2 Stunden sind sie klein, später erreichen sie die doppelte Grösse, fast die Ausdehnung der Endothelien von Pleura- und Peritonealhöhle. So viel lässt sich durch Beobachtung des frischen resp. durch Hämatoxylin gefärbten Präparates erkennen. Die Behandlung mit Silberlösung (1 : 1000) schafft dagegen differente Bilder. Neben scharf und linear begrenzten grossen Zellen finden sich kleinere mit breiterer dunkelgefärbter Zwischensubstanz und an noch anderen Stellen treten die gebräunten Partien den hellen rundlichen gegenüber in den Vordergrund, und zwar liegen jene, die grossen scharfrandigen Zellen, mehr peripherisch, diese mehr im Centrum des Coagulum. So überzieht also ein keratoides Gewebe, wie man es nach der gegebenen Schilderung wohl mit einigem Recht nennen kann, das Coagulum; aber es ist hier kein Saftkanalsystem, sondern der Ausdruck eines unvollständig das Gerinnsel überkleidenden Zellstratum, aber eines ganz specifischen! Specifisch insofern, als die Ueberkleidung der Blutcoagula in der Bauchhöhle, deren

schon Kordua gedenkt, bereits nach 24 Stunden eine ununterbrochene scharfbegrenzte Lage von kleinen viereckigen Zellen darstellt ohne kleinere und grössere Interstitien, wie im Gelenke, ein Befund, der vielleicht geeignet ist, die Controverse, ob ein ununterbrochenes Endothel das Gelenk auskleidet oder nicht, zu Gunsten der ersteren Ansicht der Entscheidung näher zu bringen.

Doch woher kommen diese Zellen, kann man sich fragen. Scheinen sie nicht ein stricter Beweis dafür zu sein, dass sich aus den weissen Blutkörperchen, die in dem spärlichen Gelenkinhalte in Menge umherschwimmen, Endothelzellen gebildet haben, da das Coagulum gänzlich frei, gefässlos jedem Eindringen von Bindegewebszellen von aussen verschlossen ist? Bei Blutcoagulis in der Bauchhöhle lässt sich dies nicht abwiegen, da diese partiell mit der Serosa verkleben. Hier im Gelenke aber fand ich nur in einzelnen Fällen, dass am Coagulum die Spitze einer kleinen Zotte haftete, die so fein war, dass man es beim Herausnehmen des Coagulum aus dem Gelenke gar nicht merkte, dass sie durchriss; meist jedoch fehlte auch dieser Zusammenhang und trotzdem das Zellstratum. Kann man denn annehmen, dass die weissen Blutkörperchen in einem Falle, wie dies ja eine weit verbreitete Ansicht ist, zu Bindegewebe werden und hier wieder, je nach dem Orte zu Endothelien? Läge das Coagulum nicht im Gelenke, so würden sicherlich keine Endothelien darum gebildet, was nur da vorkommt, wo ein Blutcoagulum in der Arterie frei dem strömenden Blute gegenüberliegt; hier glaubte ich[1]) sie als Producte der Gefässendothelwucherung auffassen zu müssen, ebenso muss im Gelenk ein Einfluss der präexistirenden Endothelien angenommen werden, mag man nun annehmen, dass letztere selbst oder die Zellen der Gelenkzotten proliferirend mit dem Coagulum in Berührung traten, wofür ich allerdings keine sicheren Data als Zelltheilung etc. beibringen kann, oder mag man glauben, dass die Endothelien in der Weise inficirend auf die weissen Blutkörperchen wirken, dass sie sich eben zu Endothelien umgestalten. Beides sind und bleiben vorläufig Hypothesen, wie der ganze Vorgang ein etwas räthselhafter, rein teleologischer ist: „weil ein Fremdkörper — es gilt dies nicht allein für Blutcoagula, wie ich vorläufig erwähnen will, sondern auch für andere Fremdkörper — im Gelenke ist, deshalb überzieht er sich mit Endothel.“ Doch genug davon, zumal es keine bleibenden, sondern vorübergehende und zwar ziemlich schnell vorübergehende Gebilde sind, trotzdem dass sich bis zum

1) Diese Zeitschrift. Bd. VI. S. 459.

9. Tage hin eine 2—3 fach umhüllende Zellschicht bildet, die äussere platt, die inneren mehr rundlich. An sie schliessen sich nach innen noch einzelne jener bald länglichen bald rundlichen, überall in Thromben auftretenden Zellen, die, nichts weiter als durch den Zug des Fibrins gezerrte weisse Blutkörperchen, ja die Grundlage derjenigen Hypothese bilden, welche die weissen Blutkörperchen direct zu Bindegewebselementen werden lässt. Hier wird jedenfalls nichts aus ihnen, ebensowenig zeigen sich aber auch die gesammten Endothelien resistent. Am 15. Tage fand ich noch kleine von Endothel überzogene Kügelchen im Gelenke, die aus Fibrin, eingelagerten weissen mit Blutfarbstoff beladenen und den restirenden rothen Blutkörperchen sammt zahlreichen Fetttropfen bestanden, später am 20. resp. 23. Tage fand ich keine Spur mehr von Fremdkörpern im Gelenke, so prall sich dasselbe auch bei der Injection gefüllt hatte. Es ist wohl anzunehmen, dass sie sämmtlich durch Verfettung zu Grunde gingen. Dieser Untergang kann, wie es scheint, rascher oder langsamer vor sich gehen wahrscheinlich je nach der Grösse der Coagula resp. der Menge des injicirten Blutes; denn nur so kann ich mir den negativen Befund in 2 Versuchen am 6. und 9. Tage erklären, die mich anfänglich sehr stutzig machten und mich zwangen, so zahlreiche weitere Versuche anzustellen, bis ich den beiden negativen Resultaten 17 positive bis zum 15. Tage entgegensetzen konnte.

Ueber den flüssigen Inhalt des Gelenkes nach Blutinjectionen kann ich rasch hinweggehen; er ist, nachdem das flüssige Blut binnen kurzer Zeit daraus entfernt ist, gegenüber der normalen Synovialmenge kaum vermehrt, ist fast ebenso klar als letztere, nur weniger zähe; zahlreiche weisse Blutkörperchen sind darin suspendirt, zwischen denen in grossen Mengen feine Fibrinfädchen schwimmen, die sich vielfach an die eckigen Ausbuchtungen der stets vorhandenen rothen Blutkörperchen so genau anlegen, dass man auf den ersten Blick glaubt lange spitze Ausläufer derselben vor sich zu haben. Entfärbte rothe Blutkörperchen finden sich nur ganz spärlich, jedenfalls hinsichtlich ihrer Menge nicht zu vergleichen mit den unten in der Muskelscheide liegenden, wo sie entsprechend der Schilderung Kordua's sehr rasch auftreten.

Die Wandung endlich des Gelenkes zeigt am längsten, dass ein Bluterguss stattgefunden hat. Nicht als ob die Endothelien sonderlich verändert wären, im Gegentheil sie sind fast deutlicher als im intacten Gelenke sichtbar, überziehen auch, wie ich mich wiederholt überzeugt habe, den oberen Recessus wenigstens in toto. Das Silber wirkt hier bei der verflüssigten Synovia besser, als beim normalen Ge-

lenke, trotzdem dauert es mehrere Stunden, bis die den Gefässen direct aufliegenden Zellen durch Silber deutlich hervortreten, alsdann aber auch zumal bei Zusatz von Hämatoxylin von den darunter liegenden Gefässendothelien sicher unterschieden werden können. Mit dem Mikroskope kann man ihnen keine weitere Abnormität ansehen, als dass hier und da Blutpigment ihnen auf- resp. eingelagert erscheint, das aber vielmehr in den tieferen Schichten der Intima und noch weiter peripherisch theils in Rundzellen eingeschlossen, theils frei im Gewebe abgelagert ist. Besonders in den hinteren Partien des Gelenkes fand sich noch am 23. Tage Pigment in grossen Massen, das also trotz der immer nur geringen Anzahl von „Schatten", die, wie oben erwähnt, im flüssigen Gelenkinhalt zu finden sind, doch beweist, dass relativ viel Blut im Gelenke selbst schon seines Pigmentes beraubt wird und zu Grunde geht. Ob eine directe Resorption der intacten Blutkörperchen aus dem Gelenke erfolgt, das lässt sich am Kaninchenkniegelenke selbstverständlich gar nicht entscheiden.[1]) Man findet zwar schon 24 Stunden nach der Injection die Knielymphdrüse partiell mit frischen rothen Blutkörperchen gefüllt, doch können diese ebenso gut aus der Muskelscheide stammen, wie aus dem Gelenke, da ja nach Müller's[2]) schönen experimentellen Untersuchungen stets das ins intermusculäre Bindegewebe ergossene Blut partiell in Form unveränderter Blutkörperchen in die Lymphdrüsen eintritt. Ohne mich hier auf die Resorptionsfrage überhaupt einzulassen, will ich schliesslich nur erwähnen, dass ins Knie injicirte Stärkekörnchen in der Knie- und Inguinaldrüse trotz vielfacher darauf gerichteter Untersuchungen nicht wiedergefunden wurden, während sie ja nach Injection in die Bauchhöhle so zahlreich in der Lunge zu finden sind; so grosse Lymphgefässöffnungen wie in der Peritonealhöhle existiren hier also sicherlich nicht im Gelenke.

Wenn ich nun mit den vorstehend gegebenen Resultaten des Thierexperimentes die spärlichen Erfahrungen vergleichen darf, die in hiesiger Klinik am Menschen gemacht wurden, so muss ich vorausschicken, dass selbstverständlich nur die Befunde bei breiten Gelenkeröffnungen zum Vergleiche sich eignen, nicht die Resultate von Punctionen, die meist gemacht wurden, wenn der Bluterguss

1) Die viel citirte Arbeit von Böhm, Würzburg 1868 über Resorptionsfähigkeit des Gelenkes, verliert, weil der Verfasser nur am Kaninchenkniegelenke arbeitete, beträchtlich an Werth.

2) Untersuchungen über das Verhalten der Lymphdrüsen bei der Resorption von Blutextravasaten. Inaug.-Diss. Göttingen 1879.

sich nicht resorbiren wollte, aber auch in frischen Fällen keine sichere Beurtheilung des Gelenkinneren gestatten. Leider stehen mir nur 2 genauere Gelenkuntersuchungen zu Gebote; eine 3 Tage nach einer Fractura comminutiva olecrani und eine zweite 5 Wochen nach einem Blutergusse ins Fussgelenk in Folge einer Längsfractur der Tibia, die bis ins Gelenk führte, oben allerdings in Form einer complicirten Fractur mit der Haut communicirte. In beiden Fällen waren die Gelenke prall mit Blut gefüllt gewesen bei der Aufnahme der Patienten. Es fanden sich nach 3 Tagen neben flüssigem Blute zahlreiche derbe frei im Gelenke liegende Coagula, ohne Spur einer beginnenden Organisation; auf die damals mir noch nicht bekannte Endothelbildung auf der Oberfläche wurde nicht geachtet. Das Fussgelenk war dagegen ganz frei von Blutgerinnseln und nur die Pigmentniederschläge in seiner Wandung bewiesen, dass hier ein Bluterguss stattgefunden hatte. Beide Befunde lassen sich im Sinne des Experimentes verwerthen, wenn auch nur mit Vorsicht, entsprechend der Genese der Blutergüsse durch Knochenverletzung; der erste macht auch beim Menschen eine ziemlich ausgedehnte Coagulation des Blutes im Gelenke wahrscheinlich, der zweite, dass diese Coagula ähnlich wie beim Thiere relativ rasch resorbirt werden. Beide Deductionen sind angreifbar, die letztere ist sogar im entgegengesetzten Sinne verwerthbar; bevor jedoch nicht durch Obductionen der Gegenbeweis geführt ist, bin ich geneigt sie für richtig zu halten weil sie mit dem Experimente übereinstimmen. In anderer Richtung lassen sich leider keine Schlüsse aus den Experimenten ziehen; mit grosser Sicherheit wurden stets die Blutergüsse resorbirt, so erwünscht mir auch einmal eine Stagnation dieses Processes gewesen wäre; hoffte ich doch dadurch einen Anhaltspunkt dafür zu gewinnen, warum in einzelnen Fällen Blutergüsse beim Menschen nicht resorbirt werden, woher auch bei gar nicht besonders schweren Verletzungen, einfachen Contusionen etc. nach Wochen jene grossen oft 1/3 der entleerten Flüssigkeit ausmachenden flüssigen Fettmassen stammen, warum die rothen Blutkörperchen nur zum Theil entfärbt, sonst gleichmässig intact sind und die weissen sich zu wahren Riesenzellen von 6—8 fachem Durchmesser ihrer normalen Grösse ausbilden. Auf alle diese Fragen gab das Experiment, das nur den normalen Verlauf zeigte, keine Antwort, so dass in dieser Hinsicht die alte Unsicherheit bestehen bleibt. Sicher bewies es nur, dass mit der Punction eines frischen Blutergusses die Folgen desselben nicht ganz entfernt sind, dass Coagula im Gelenke zurückbleiben; der Gedanke liegt nahe, dass das Gelenk sich verschieden verhalten wird, je nachdem

sich dieselben der Gelenkwand anlagern und rasch von Endothel überkleidet werden, oder frei im Gelenke als Fremdkörper liegen bleiben. In letzterem Falle wird ihre Resorption wahrscheinlich schwieriger sein, als in ersterem und der Hydrops, der in späterer Zeit meist die nicht zur Resorption gelangenden Blutergüsse begleitet, dürfte zum Theil ihnen seine Entstehung verdanken. Es wäre sehr erwünscht, wenn durch Publication von Sectionsbefunden aus grossen Kliniken die hier aufgeworfenen Fragen gelegentlich erledigt würden.

Während sich die bis jetzt beschriebenen Versuche mit Blutinjectionen klinisch durch vollständiges Fehlen jeder nachträglichen Schwellung der Gelenke auszeichneten, führten die folgenden Experimente sämmtlich unter denselben Existenzbedingungen der Thiere zu stärkerer oder schwächerer, längere oder kürzere Zeit dauernder Schwellung der Gelenke, deutlich die Differenz zwischen der Wirkung der dem Körper adäquaten Stoffe und derjenigen der fremdartigen demonstrirend, selbst wenn letztere ganz aseptisch sind.

II. Indifferente Fremdkörper.

Dem Einbringen derselben trat ein die Reinheit des Experimentes schädigender Missstand entgegen: sie konnten nicht sämmtlich durch Kochen desinficirt werden. Beispielsweise verlieren Stärkemehlkörnchen durch Kochen ganz ihren Charakter als feste runde Fremdkörper; es musste deshalb zu einer anderen Methode der Desinfection gegriffen werden und zwar bestand dieselbe in längerem Einlegen in 3 proc. Carbollösung, in welche jedoch die durch Kochen nicht zerstörbaren Fremdkörper erst nach längerer Anwendung trockener Glühhitze gelegt wurden. Einige wenige später zu erwähnende ausgenommen, wurden alle in dieser Lösung suspendirt, ins Gelenk eingeführt. Zunächst war natürlich zu constatiren, wie 3 proc. Carbollösung in der Menge von 1—3 Ccm. ins gesunde Gelenk injicirt wirkt. Starke locale Schwellung des ganzen Gelenkes ist die Reaction auf diesen Eingriff, ohne dass jedoch das Allgemeinbefinden der Thiere wesentlich gestört erscheint im scharfen Gegensatze zur Wirkung der in die Pleurahöhle eingebrachten Lösung; Experimente, die Herr Prof. König aus anderen Gründen anstellte, ergaben dass minime Quantitäten von Carbolsäure z. B. die Application derselben in Form des Sprays auf die geöffnete Pleurahöhle den sofortigen Tod der Thiere zur Folge hatten. Hier ist, wie erwähnt, die Reaction vorwiegend local und Obductionen bis zum 9. Tage ergeben als Grund der Schwellung neben geringem Oedem ausgedehnte In-

filtration der ganzen Intima mit Rundzellen; daneben finden sich in den hinteren Partien des Gelenkes ziemlich zahlreiche kleine Blutergüsse in die Intima, die dort auch blutpigmenthaltige Rundzellen in Menge enthält, deren Ursprung allerdings auch auf die Perforation der Kapsel durch die Canüle zurückgeführt werden kann. Endothel scheinbar überall intact, Gelenk frei von Inhalt. Ganz anders die Resultate nach Injection von multiplen kleinsten Fremdkörpern, Stärkemehlkörnchen, Schieferspäne, Sand etc. etc. in Carbollösung: Unter starker Schwellung etablirt sich alsbald ein lebhafter entzündlicher Process im Gelenk; massenhafte Fibrinflocken mit weissen Blutkörperchen durchsetzt liegen, die Fremdkörper einschliessend, im Gelenke umher, die gleichen Massen überziehen die Synovialmembran, die bis weit in die Umgebung bei starker Gefässdilatation mit Eiterkörperchen imprägnirt ist. Damit beschränkt sich aber auch die Entzündung, zur Bildung reinen Eiters, wie nach Eröffnung des Gelenkes, kommt es selbstverständlich nicht, sondern es beginnt sofort der reparative Process, während das Gelenk rasch abschwillt. Von der Synovialmembran aus schiessen in grosser Menge rundliche oder langgestreckte Zellen aus, durchwachsen mit grosser Rapidität die ihr aufliegenden Fremdkörper — und man ist doch einigermaassen erstaunt, wenn beispielsweise 9 Tage resp. 13 Tage nach der Injection von Stärkemehl oder Schieferspänen die Silberbehandlung nachweist, dass ein deutliches Endothel scheinbar überall im Gelenke existirt, dass das Gelenk sich in seiner innersten Schicht schon meist wieder regenerirt hat und sowohl dort wo Fremdkörper liegen, als dort wo sie sich nicht ablagerten, überall eine anscheinend gleichmässige Zelllage nachweisbar ist. Wie weit überhaupt die unbändige Tendenz des Gelenkes geht, sich durch Ueberwuchern von Endothel über Fremdkörper wieder eine glatte Innenfläche zu schaffen, das lehrte mich besonders ein Versuch, bei dem relativ grosse Mengen fein gehackter Krüllgaze ohne Zusatz von Carbolwasser ins Gelenk gebracht waren. 7 Wochen hernach lag die ganze Masse von Endothel überzogen im oberen Recessus in Granulationsgewebe eingebettet, das eigenthümliche mit zusammenhängenden Zelllagen ausgekleidete Hohlräume enthielt, als ob sich hier Schleimbeutel oder etwas ähnliches bilden wollte. Als histologisches Curiosum erwähne ich, dass in diesem, gut 1 Cm. in grössten Durchmesser haltenden Tumor zahlreiche Riesenzellen kleinerer Art die Baumwollenfasern umlagerten, scheinbar nagend an der fremdartigen Substanz. Gegen Fremdkörper dagegen von grösseren Dimensionen und rundlicher Form erweist sich das Gelenk als machtlos. Eisenkügelchen von

½ Mm. Durchmesser, die ich in grosser Menge bis zu 25 ins Gelenk brachte, blieben bis zur 2. resp. 6. Woche verfolgt frei im Gelenke liegen, das nur im Laufe der ersten 8—14 Tagen schwillt, um dann unter leichter Injection der Synovialmembran dauernd in dem gleichen Zustande zu verharren. Organische Substanz dagegen, die aus grösseren körperlichen Elementen als Blut besteht, fällt der Resorption anheim. Muskelfasern, die ohne besondere antiseptische Cautelen nur mit ganz reinen Instrumenten einem noch lebenden Thiere entnommen, in Kochsalzlösung verrieben ins Gelenk injicirt wurden, bewirkten analog der Blutinjection fast gar keine Schwellung; nach 4 Wochen zeigte sich nur starke Gefässinjection der Synovialmembran; die Muskelfasern waren sämmtlich resorbirt ausgenommen mimine Reste, die in Form zweier grauer Kügelchen zwischen den Lig. cruciatis lagen. Sie bestanden aus kaum noch erkennbaren Muskelfasern, Pigmentschollen und aufgelagerten Zellmembranen.

III. Differente Fremdkörper.

Zwei Substanzen schienen mir nach längerem Umhersuchen am geeignetsten, um zunächst eine möglichst tiefgreifende Destruction des Gelenkes herbeizuführen, und dann die Restitution desselben zu beobachten: Quecksilber und Liq. Ammon. caustic. In Folge einer Debatte auf dem vorletzten Chirurgencongress, in welcher W. Koch den Beweis verlangte, dass Hg ein chemisch differenter Körper sei, der die Gewebe alterire, hatte ich eine Injection von 0,5 frisch geglühtem Hg in die rechte Pleurahöhle vorgenommen. Das Thier magerte stark ab, verlor fast sämmtliche Haare und als es 9 Wochen nach der Injection getödtet wurde, zeigte sich neben Bildung von Bindegewebsknötchen und Strängen auf der Pleura ein abgekapseltes fast wallnussgrosses Exsudat in der Pleurahöhle. In demselben fanden sich überall vertheilt kleinere und grössere Hg-Kügelchen, wiederum die Centren von Kugeln bildend deren Grösse von dem eben makroskopisch sichtbaren bis zu einem Durchmesser von 3—4 Mm. schwankte. Sie bestanden gänzlich aus Eiterkörperchen, central in der Umgebung des Hg-Kernes zerfallen, dann kommt eine Schicht wohlerhaltener, an die sich ganz nach aussen eine Zone grösserer Zellen, Körnchenkugeln etc. etc. anschliesst. Gefässhaltiges junges Bindegewebe mit vielen eingelagerten Körnchenzellen hält die einzelnen Kugeln zusammen. Hieraus ging zunächst hervor, dass das, wenigstens von mir benutze Hg, für dessen chemische Reinheit ich keine Garantie habe, — wohl aber für dessen aseptische Beschaffenheit — die Eigenschaft hat, in einer serösen Höhle Eiterung in seiner

Umgebung zu erregen.[1]) Je nach der Grösse des Hg-Kügelchens erstreckt sich diese Einwirkung auf die nähere und weitere Umgebung, bis schliesslich der Einfluss aufhört und eine reactive zur Gewebsbildung führende Entzündung den Fremdkörper einschliesst. Hierauf gestützt wurde zunächst einem Thiere ungekochtes, dann aber, um jeden Vorwurf, dass selbst das regulinische Metall noch Fäulnisskeime mit sich führen könne, zu entkräften, einem 2. Thiere rechts frisch in Wasser gekochtes, 12 Tage später links isolirt bis zum Verdampfen erhitztes Quecksilber ins Kniegelenk injicirt in der Menge von ca. 1,5. Starke Schmerzhaftigkeit und eine enorme Schwellung, die sich alsbald auch auf den Ober- und Unterschenkel erstreckte, waren die Folgen dieser Injection und das erste Thier starb 45, das zweite 25 resp. 13 Tage danach, zum Skelett abgemagert. In allen 3 Fällen ergab die Section partielle Anfüllung des Gelenkes mit Eiterkörperchen, in deren Centrum Hg lag, desgleichen Eiterkugeln im subserösen Gewebe, die Gelenkintima vortreibend; daneben bestanden aber weit hinauf am Ober- und hinab am Unterschenkel bis zum Fussgelenke Abscesse, die zum Theil 1 Cm. den Durchmesser haltende Eitermassen darstellten, in dem jüngsten, 13 tägigen Falle noch viel reinen Eiter enthaltend, während im ältesten die Degeneration der Eiterkörperchen und die oben geschilderte reactive Entzündung schon weitere Fortschritte gemacht hatte. Knochen und Knorpel waren vielfach arrodirt, doch liess sich an vielen Stellen ein intactes Endothel die vorgetriebene Synovialmembran überziehend nachweisen. Die übrigen Organe der Thiere zeigten sich anscheinend gesund, so dass die genauere Todesursache unklar blieb; wahrscheinlich liegt Hg-Vergiftung vor.

Für alle diejenigen, welche chemische Einflüsse als Entzündungserreger negiren, dürften diese Experimente Interesse haben, da sie doch sicher beweisen, dass in Folge des Hg schwere Eiterungen zu Stande kommen, die sich genau ebenso in alle Muskelinterstitien senkten, wie die durch Sepsis hervorgerufenen.

Die Differenz zwischen beiden beginnt erst, wenn es sich um den Endausgang der Abscesse handelt. Die Kraft des septischen Stoffes wirkt meistentheils fort, bis Perforation der Abscesse erfolgt, während hier in unseren Fällen die Einwirkung des eitererregenden Mediums in Folge der feinen Vertheilung desselben und des

1) Eine Injection ins intermusculäre Bindegewebe führte zu demselben Resultate; nach 6 Tagen durchsetzten schon multiple kleine Abscesse einen grossen Theil des Oberschenkels, in den die Injection gemacht war.

Einschlusses in eine Schicht destruirter Blutkörperchen eine beschränkte bleibt, wodurch eine relative Ausheilung des Processes durch Einkapselung der schliesslich blos noch als Fremdkörper wirkenden Masse ermöglicht wird. Ein Process aber, der mit Schmerzhaftigkeit, Schwellung und Abscessbildung verläuft, kann doch wohl schwerlich anders als Entzündung bezeichnet werden.

Nach dieser Abschweifung kehre ich zu meinem Thema zurück und bemerke, dass weitere Versuche selbstverständlich mit geringeren Mengen von Hg angestellt werden mussten, um den frühen Tod der Thiere zu verhindern. Es gelang ein Thier, dem nur 0,5 frisch gekochtes Hg injicirt war, 3 Monate lang am Leben zu erhalten trotz vielfacher Senkungsabscesse, die jedoch im Laufe der Zeit immer mehr an Umfang abnahmen. Der Befund im Gelenke war wesentlich der oben geschilderte, d. h. wohl erhaltenes Endothel, einer buckligen von Eiterkugeln durchsetzten Synovialmembran aufliegend. Frei im Gelenke lagen zwei linsengrosse grauweisse Eiterkugeln, analog den früher erwähnten, deren genauere Untersuchung leider versäumt war. Hier nun wurden die Kugeln umhüllt zu äusserst von einer continuirlichen Endothelmembran, unter der ein 0,03 Mm. dickes Stratum von concentrisch geschichteten eigenthümlichen glashellen Membranen mit eingestreuten Kernen lag, von einer solchen Festigkeit, dass die Kügelchen nur mit ziemlicher Gewaltanwendung zerdrückt werden konnten. Der centrale, bei weitem grössere Theil der Kugel bestand aus Detritus um den Hg-Kern gelagert. Da die glashellen Membranen allen in die Gelenkwand selbst eingelagerten Hg-Kugeln fehlten, so scheinen sie mir ein ausschliessliches Product der Endothelzellen unter abnormen Ernährungsbedingungen zu sein, derjenigen Endothelzellen, die sich ebenso gut auf die Blutklumpen auflagern, wie hier auf einen im Gelenk liegenden unresorbirbaren Fremdkörper. Dort verschwinden sie wieder in Folge der Resorptionsfähigkeit der umschlossenen Massen, hier liefern sie eine derbe Membran, die ihre Resistenz behält, wenn die weissen Blutkörperchen längst zu Grunde gegangen sind.

Histogenetisch schien mir diese Thatsache interessant genug, um sie hier zu erwähnen. Ob sich stets um nicht resorbirbare Fremdkörper derartige Membranen bilden, ob sie alle ein zusammenhängendes Endothel haben, das zu eruiren, würde mich zu weit geführt haben, bedarf jedenfalls einer eigenen Untersuchungsreihe; was ich an denjenigen fibrinösen Fremdkörpern gesehen habe, die sich um Schieferspäne etc. gebildet hatten, lässt mich zusammen mit dem Befunde am 3 Monate alten Hg-Kügelchen schliessen, dass zuerst

eine unvollständige, später eine vollständige Endothelmembran diejenigen Fremdkörper überzieht, an die sich Fibrin und weisse Blutkörperchen anlagern, während runde Eisenkugeln ohne Ueberzug bleiben.

Ganz abweichende Resultate von der Hg-Injection gab die Anwendung des Liq. Ammon. caustici auf das Gelenk. Das Thier, dessen Gelenke nach je 0,2 alsbald stark geschwollen waren, behielt permanent die Schwellung und es ergab sich bei der erst ein halb Jahr später vorgenommenen Obduction, dass die Gelenke schwer gelitten und in einen der Arthritis deformans ähnlichen Zustand übergeführt waren. Knochen und Knorpel vielfach geschwunden, letzterer aufgefasert, ebenso die Bandscheiben, leichte Randwucherungen zur Seite der Fossa patellaris, trübe Synovia in dem von einer stark verdickten Synovialmembran ausgekleideten Gelenke, trotzdem anscheinend ganz intactes Endothel die Innenfläche desselben überziehend.

Da nur allein die injicirten Kniegelenke von der geschilderten Veränderung befallen waren, die übrigen Gelenke nicht, glaube ich mit Recht der Einwirkung des Liq. Ammon. caustic. die Schuld daran zuschieben zu müssen, so auffallend es auch ist, dass eine wässerige Substanz, die sich unmöglich lange, noch dazu in einem Kaninchenkniegelenke, halten kann, so langdauernde Folgen hinterlassen konnte. Nur das Endothel schien, wie erwähnt, ebenso intact zu sein nach dieser doch gewiss nicht leichten Attaque, wie nach Hg-Einwirkung. Von einem Verwachsensein des Gelenkes, einer Verödung auch nur einzelner Partien ist trotz der, wie ich annehme, schweren Schädigung nirgends etwas zu bemerken, überall Regeneration und damit Wiederherstellung eines ausgiebig functionirenden Gelenkes. Ob dasselbe stattfindet nach ausgedehnter Exstirpation des Endothels resp. der Gelenkmembran, das habe ich leider durch das Experiment nicht entscheiden können. Diejenigen Versuche, in denen ich mittelst zweier seitlicher Einschnitte die ganze vordere Kapselpartie entfernte, schlugen trotz der auf Asepsis gerichteten Bestrebungen fehl durch totale Vereiterung der Gelenke und Tod an Sepsis, so dass ich mich mit dem Nachweis der Restitution des Gelenkinneren nach chemischer Alteration begnügen muss.

So viel von indifferenten und differenten Fremdkörpern; beide zeigten sich, wenn sie in der gehörigen Menge fein vertheilt eingespritzt wurden, als mehr oder weniger starke Entzündungserreger.

Stets war jedoch die mehr oder weniger vollständige Restitution des Gelenkes der Abschluss dieser Entzündung, wobei indifferente

nicht resorptionsfähige Fremdkörper, falls sie von einer bestimmten Grösse und Gestalt waren, der Wandung einverleibt wurden, während nur grössere von rundlicher Form frei im Gelenke bleiben, dasselbe in einen leichten chemischen Reizzustand versetzend. So werden auch die Sägesplitter des Femur bei der Ogston'schen Operation wohl ebenfalls bald der Gelenkwand angehören resp. bei spitziger Beschaffenheit in die weitere Umgebung des Gelenkes wandern, was ich ebenfalls bei Schiefersplittern sah, die mit ins Gelenk gerissenen Muskeln und das Bindegewebe resorbirt werden. Ob die Restitution des Gelenkes nach einer Eiterung, die auf chemische Reize zu Stande kam, nach einer Destruction desselben durch Liq. Ammon. caustici, einen Schluss erlaubt in Betreff des Verhaltens menschlicher Gelenke, wenn in Folge von Infection sich dort eine Eiterung gebildet hat, das bleibe dahingestellt.

Zum Schlusse sei es mir gestattet, noch auf eine Frage einzugehen, deren Beantwortung ich ebenfalls, anfänglich sogar hauptsächlich im Auge hatte; sie betrifft die Gelenktuberculose, die ich durch chronische auf das Gelenk einwirkende Reize zu erzeugen gedachte, entsprechend der alten Erfahrung, dass bei scrophulösen Individuen Gelenktraumen zuweilen zur Tuberculose derselben führen. Das Kaninchen wird als ein zur Tuberculose sich neigendes Thier betrachtet; hier müssten Blutergüsse, weiterhin chronisch wirkende Irritamente am ersten Tuberculose erzeugen.

Nichts von diesen Erwartungen ist eingetroffen im Gegensatze zu den schlagenden Erfolgen, die hier und anderwärts durch Impfungen mit tuberculösem Gelenkeiter etc. erreicht sind. Es folgt vielleicht aus diesem negativen Resultat wenigstens so viel, dass Kaninchen nicht als so hereditär tuberculös inficirt angesehen werden können, wie man dies bei solchen Menschen annehmen muss, die eben in Folge einfacher Verletzungen ihrer Gelenke eine Tuberculose derselben acquiriren.

XII. Ueber die Resistenzfähigkeit des menschlichen Kniegelenks.

Von

Dr. B. Riedel,

Docent der Chirurgie und I. Assistent der chirurg. Klinik in Göttingen.

Ein wesentlich praktisches Bedürfniss war die Veranlassung zu der nachfolgenden einfachen experimentellen Studie: Kein Gelenk wird bei Flüssigkeitsansammlungen mechanisch so vielfach behandelt, als das Kniegelenk. Das Verfahren der forcirten Compression schreibt die Anwendung einer relativ grossen Gewalt bei der Application der Binden vor, der Bluterguss selbst scheint zuweilen so prall gespannt, dass Perforation des Gelenkes droht — und nirgends findet sich eine Angabe, wie viel Druck eigentlich ein gesundes Kniegelenk verträgt, wie gross seine Resistenzfähigkeit ist.

Diese Lücke liess sich auf bequeme Weise ausfüllen durch Experimente an der Leiche, falls letztere möglichst frisch und die Zahl der Versuche gross genug war, um bei der supponirten individuellen Verschiedenheit in der Stärke der Gelenke allgemein gültige Mittelwerthe zu finden.

Als Maass der Resistenzfähigkeit diente der Druck einer Flüssigkeitssäule, Wasser oder Quecksilber. Als Injectionsapparat wurde neben der Spritze ein schlanker graduirter Glascylinder benutzt, an dessen unterem Ende ein entsprechend langer Gummischlauch sich befand oder auch der zu Blutgefässinjectionen so vielfach verwandte Quecksilberdruckapparat, der aus zwei durch Gummischlauch mit einander verbundenen Hg-Gefässen bestehend, ja durch Heben des einen Gefässes einen ganz enormen Druck gestattet. Als Injectionsflüssigkeit dienten neben dem Wasser auch weniger rasch filtrirende [1]) Substanzen: Blutserum, geschlagenes Blut vom Rinde und Leimlösung. Ein am oberen inneren oder äusseren Rande der Patella in schräger Richtung so eingestossener Troikart, dass die Canüle frei zwischen Patella und Femur stand, vermittelte den Eintritt der Injectionsmassen ins Gelenk.

Fünf Experimente an relativ gut genährten männlichen Leichen

1) Die Filtrationsgeschwindigkeit von Wasser, Serum und geschlagenem Blut verhält sich ungefähr wie 1 : 2 : 30, eine Angabe, die auf vielfache zu anderen Zwecken unternommene Experimente gestützt, vielleicht mit Rücksicht auf die verschieden rasche Resorption von hydropischen und sanguinolenten Ergüssen nicht ohne Interesse ist.

mittelst des oben erwähnten Glascylinderapparates ausgeführt, ergaben nun in extendirter Lage des Kniegelenks Folgendes: Bei 1/2 Meter Druck treten circa 80 Ccm. Flüssigkeit ins Gelenk, bei 1 Meter 120, bei 2 1/2 Meter 150 Ccm., wobei das Gelenk mittelst seines hohen Grades von Elasticität so prompt auf die Druckerhöhung reagirt, dass es wie eine Kautschukblase nach 1/4—1/2 Minute die entsprechende Ausdehnung gewonnen hat. Zwischen 3 1/2—4 Meter Wasser- resp. Blutdruck platzt nach Einführung von in toto 180 bis 200 Ccm. Flüssigkeit das Gelenk. Analoge Ergebnisse lieferte der Hg-Apparat: in 4 Versuchen trat Perforation bei 25—30 Ccm. Hg-Druck ein, nachdem die eben genannte Flüssigkeitsmenge ins Gelenk getrieben war.

Wer sich einmal die Mühe nimmt mittelst einer Spritze einer Hg-Säule von 30 Ccm. oder einer Wassersäule von 4 Meter das Gleichgewicht zu halten, der weiss wie wenig dazu nöthig ist, um diesen Druck mit dem Finger zu überwinden. Dementsprechend platzt auch das Gelenk bei der Injection mittelst der Spritze ganz ungemein leicht — in extendirter Stellung.

Ganz anders liegt die Sache bei Flexion des Gelenkes. Mit zunehmender Beugung nimmt, während von einer gewissen mittleren Stellung aus die Capacität bekanntlich immer geringer wird, die Resistenzfähigkeit fortwährend zu und zwar in solchem Maasse, dass schliesslich das Gelenk in stark flectirter Stellung mehr Flüssigkeit enthalten kann, als in mittlerer; die verminderte Capacität wird also übercompensirt durch die grössere Resistenzfähigkeit. Die darauf bezüglichen Versuche, oftmals wiederholt und zwar mittelst Spritze, bei deren Anwendung man es am leichtesten merkt, wann die Perforation des Gelenks eintritt, ergaben immer dasselbe Resultat. In stark flectirter Stellung beginnt der Widerstand des Gelenks schon nach Einführung von 60,0 Flüssigkeit sich geltend zu machen, trotzdem konnte ich in einzelnen Fällen bis zu 250 selbst 280 Ccm. injiciren, ehe Perforation eintrat. Der Kraftaufwand war allerdings dann auch ein ganz enormer, beim geringsten Nachlasse des Druckes schoss der grösste Theil der injicirten Flüssigkeit wieder in die Spritze zurück und trotzdem platzt das Gelenk erst so spät.

Die Erklärung dieses anscheinend so paradoxen Verhaltens liegt auf der Hand, wenn man die tpyischen Perforationsstellen berücksichtigt. Bonnet[1]) hat bekanntlich bei seiner Versuchsanordnung: Injection durch die angebohrten Knochen als gewöhnliche Perforationsstelle

1) Maladies des Artic. II. 153.

die obere Spitze des Quadricepsschleimbeutels angegeben, in anderen Fällen erfolgte sie auf dem Wege des Poplitealschleimbeutels allerdings surtout qu'on soutient le genou en avant pendant l'injection. Ueber den Procentsatz wie oft hier, wie oft dort, spricht er sich nicht aus. In den von mir angestellten circa 30 Experimenten erfolgte nur 1 mal isolirte Perforation in der Kniekehle, gleichgültig, ob das Gelenk in extendirter oder flectirter Stellung war, sonst immer an der Spitze[1] des Quadricepsschleimbeutels und nur in einigen wenigen Fällen am Uebergange desselben in das eigentliche Gelenk auf der medialen Seite, auch wenn die Section den Beweis lieferte, dass z. B. die erkaltete Leimmasse hinten alle Taschen des Gelenks ausfüllte. Von da nahm sie regelmässig ihren Weg um den medialen Theil des Schenkels herum im Musc. vast. internus sowohl nach oben als seitlich tief in die Kniekehle vordringend und nur noch durch die schwache Fascie des Musc. vast. int. an dem directen Eintritt in dieselbe verhindert. Nach aussen um den Schenkel herum, wie es Bonnet angibt, habe ich die Injectionsmasse nie ihren Weg nehmen sehen.

Wenn nun aber die genannte Stelle die schwächste ist, so begreift sich leicht, warum bei der beschriebenen Versuchsanordnung die Resistenzfähigkeit des Gelenks in extendirter Stellung viel grösser ist in Flexionsstellung. Es legt sich eben die derbe Sehne des Quadriceps mit grosser Gewalt auf die schwache Stelle, während zugleich hinten in der Kniekehle die schwachen Stellen im Gelenke durch die zusammengepressten Weichtheile so verstärkt werden, dass auch dort keine Perforation erfolgen kann, diese schliesslich doch noch vorne zu Stande kommt. Hier spielt also die Musculatur selbst an der Leiche eine hervorragende Rolle, während die Wirkung derselben in extendirter Stellung an der Leiche ganz suspendirt ist, da ja nur ein lockeres Bindegewebe die Spitze des Quadricepsschleimbeutels, abgesehen von dem schwachen Musc. subcrur., stützt. Hierdurch erklärt sich auch wohl die ziemlich gleiche Resistenzfähigkeit der Kapsel bei muskelstarken und muskelschwachen Individuen, die mir bei Injectionen in flectirter Stellung in viel weiteren Grenzen zu schwanken schien, als in extendirter Lage.

1) Die Perforation tritt immer in Form eines schmalen Spaltes auf, der nur relativ wenig Flüssigkeit den Durchgang gestattet. Beim Hg-Apparat ist es deshalb oft schwer den Moment zu bestimmen, wann die Perforation eintrat. Bei erhöhtem Drucke bleibt das Gelenk prall gefüllt, die Extremität hebt sich im Kniegelenke vom Tische ab, da mehr Flüssigkeit zugeführt wird, als aus dem engen Spalte abfliessen kann in der gleichen Zeit.

Das bis jetzt Gesagte bezieht sich ausschliesslich auf die Resultate, die erhalten wurden durch forcirte Injectionen ins Gelenk, sei es in flectirter, sei es in extendirter Stellung desselben.

Anders gestalten sich die Verhältnisse, wenn man ein partiell gefülltes Gelenk durch forcirte Flexion zu sprengen sucht. Hier treten je nach der Menge der injicirten Flüssigkeit, nach der doch immerhin in gewissen Grenzen schwankenden Capacität des Gelenks sehr complicirte Verhältnisse auf, so dass kaum etwas beim Experimente an der Leiche herauskommt, was auf allgemeine Gültigkeit Anspruch machen kann. Arbeitet man mit wenig Flüssigkeit im Gelenke, so lässt sich dasselbe zu einem solchen Grade von Flexion überführen, dass eben die dadurch vermehrte Resistenzfähigkeit die Perforation hindert. Grössere Mengen von Flüssigkeit dagegen sprengen das Gelenk schon in einer mittleren widerstandsunfähigen Situation. Dabei ist anscheinend die Verschiebung von Muskeln und Bändern während der Flexionsbewegung Schuld, dass dann noch andere schwache Stellen im Gelenke zu Stande kommen, als die genannten, und dass von diesen beiden wieder die Perforation auf dem Wege des Poplitealschleimbeutels neben der an der Vorderfläche des Gelenks an Häufigkeit zunimmt. Ausser diesen beiden gibt es aber auch noch Perforationen in unregelmässiger Weise auf dem Wege des medialen Gastrocnemiusschleimbeutels und unter der medialen Bandscheibe in den Semimembranosusschleimbeutel etc.; eine Häufigkeitsscala darüber aufzustellen schien mir bei den oben erwähnten Fehlerquellen unmöglich.

Es fragt sich nun, wie viele von diesen Ergebnissen der Experimente an der Leiche auf den Lebenden übertragbar sind.

Brauchbar ist zunächst der erste Befund: das Kniegelenk auch des Lebenden verträgt in extendirter Stellung, weil alle Muskelwirkung ausgeschaltet ist, keinen höheren Druck als 4 Meter Wasser auszuüben vermögen. Dieser geringen Resistenzfähigkeit sollte man sich bewusst sein, wenn man einen Hydrops mit forcirter Compression behandelt. Es sind ja allerdings, wenn ein Hydrops ein frisches noch nicht durch alte Ergüsse ausgedehntes Gelenk befällt, schwerlich mehr als 100 Ccm. Flüssigkeit in den prall gespannten, anscheinend viel grössere Quantitäten enthaltenden Raume, trotzdem ist die gewöhnliche Methode der Einwicklung gewiss mit grossem Rechte beizubehalten, nämlich durch eine Testudo mit sich nähernden Bögen zunächst den oberen Theil des Gelenks zu stärken und dann erst zum Schluss durch die letzte über die Patella laufende Tour einen

weit höheren Druck auszuüben, als der geringe, den 4 Meter Wasser repräsentiren.

Eine Sprengung der Kapsel mit Eintritt der hydropischen Flüssigkeit in die Umgebung des Gelenks ist gewiss kein Unglück; es könnte aber doch einmal durch Kapselruptur ein Bluterguss an die Stelle des Hydrops treten und wie rasch dieser von einem erkrankten Gelenke resorbirt wird, das wissen wir ja nicht genau.

Als zweites Resultat möchte ich hervorheben, dass die Furcht eines Unerfahrenen, ein Bluterguss könne bei gleichbleibender Lage der Extremität das Gelenk sprengen, eine unbegründete ist. Der Blutdruck in der Art. femoralis ist gleich einem Drucke von 13 Cm. Hg, ein voller Strahl aus derselben würde also noch nicht im Stande sein, das Gelenk zu sprengen, viel weniger natürlich eine Blutung aus den relativ kleinen Arterien, die bei einer Knochen- oder Bänderläsion ihr Blut ins Gelenk ergiessen.

Wenig praktischen Werth hat die Notiz über die vermehrte Resistenzfähigkeit des Gelenks in Flexionsstellung. Abgesehen davon, dass im Leben der unglückliche Zufall, der ein mit Flüssigkeit gefülltes Gelenk in Flexionsstellung führte, sehr selten ist, macht der oben erwähnte Einfluss grösserer Flüssigkeitsmengen, die man nicht genau im vorliegenden Falle bestimmen kann, jedes etwaige Experimentiren mit Kniegelenken, in denen Flüssigkeit sich befindet, auf die vermehrte Resistenzfähigkeit hin, bedenklich, so dass auch hier die Praxis die alte bleibt.

Fast ohne Werth ist endlich die Angabe, dass bei Injection unter circa 30 Fällen die Perforation an der Spitze des Quadricepsschleimbeutels auftrat. Höchstens für die zufällige Sprengung alter rein seröser Ergüsse ohne jeden entzündlichen Charakter, bei denen es sich um rein mechanische Verhältnisse bei relativ unversehrter Kapsel handelt, könnte ein von der Natur vorgeschriebener Weg aus obiger Angabe abgeleitet werden. Wo es aber gerade darauf ankommt, die Perforationsstellen zu kennen, bei Eiterung und vollends bei Eiterung nach Tuberculose des Gelenks, da treten die gegebenen mechanischen Verhältnisse mehr in den Hintergrund, der Schwerpunkt liegt wohl mehr auf der localen Destruction der Gelenkmembran, und so gerne auch der Eiter die vorgeschriebenen Wege benutzt, so wenig wird man sicher auf eine Gesetzmässigkeit in dieser Hinsicht rechnen können.

XIII. Casuistisches über isolirte tuberculöse Geschwülste des Kniegelenks.

Von

Dr. B. Riedel.

Im vorigen Jahre [1]) sind von hier zwei Fälle von circumscripten tuberculösen Geschwulstbildungen am Kniegelenke mitgetheilt worden, welche als erstes Symptom einer späteren allgemeinen Gelenktuberculose auftraten. Die nachfolgenden Zeilen enthalten zwei weitere derartige Beobachtungen, denen ich jedoch ein Referat über den Verlauf des zweiten der damals mitgetheilten Fälle vorausschicken möchte, da er in mehrfacher Beziehung interessant ist.

Der nunmehr 20 Jahre alte, immer noch blühend aussehende, von gesunden Eltern abstammende Mensch, hatte, wie damals schon erwähnt, wenige Monate nach der ersten Operation (23. Mai 1877) einen zweiten Knoten dicht an der Patella bekommen, zu dem sich im Laufe des Jahres 1878 immer mehr gesellten, besonders dicht unter und seitlich von der Kniescheibe. Doch waren dabei die subjectiven Beschwerden zeitweise so gering, dass Patient weite Wege machen, tanzen etc. und das Knie unter sehr geringen Beschwerden bis zum rechten Winkel beugen konnte. Erst eine stolpernde Bewegung beim Hinuntergehen von der Treppe fachte das Leiden im Januar 1879 wieder an und zwang ihn am 9. Februar 1879 ins Spital einzutreten.

Die Untersuchung constatirte neben mässigem Hydrops und allgemeiner Schwellung der Synovialmembran multiple Knoten in derselben, die mit weichem Knirschen sich leicht seitlich hin- und herschieben liessen. Bewegungen des Gelenks glatt in der oben erwähnten Excursionsweite, keine Dislocation der Knochenenden am Gelenk.

21. Februar 1879. Die Querdurchsägung der Patella und zwei seitliche Längsschnitte legten dasselbe bloss; circa 50 Ccm. wenig getrübte Synovia und einzelne bohnengrosse Reiskörper traten zunächst aus und dann bot sich ein ganz eigenthümlicher Anblick dar: die Gelenkkapsel, sammetartig roth, gut $^1/_4$—$^1/_3$ Cm. dick, zeigte sich überall mit grösseren und kleineren fibrinösen Prominenzen bedeckt, die zum Theil zottenförmig 2 selbst 3 Cm. lang an der Basis im Durchmesser zwischen feinen Fädchen und 1 Cm. dicken Strängen

1) Diese Zeitschrift. Bd. X. S. 45.

schwankten. Bald standen sie einzeln, bald blumenkohlartig zusammengedrängt oder auch leicht plattgedrückt die Form einer eben aufgebrochenen Rose nachahmend.[1]) Die gleichen Massen quollen, den Lig. cruciatis aufsitzend, aus der Tiefe des Gelenkes hervor. Auf anderen Stellen waren fibrinöse Massen in Schwarten der Synovialis auf- und eingelagert, derb und fest adhärent. Die Knorpelflächen des Femur sowohl wie der Tibia waren ganz intact, glatt und glänzend, ausgenommen, dass quer über beide Condylen des Femur, entsprechend ungefähr der Hemmungsfacette, eine 1/2 Cm. tiefe und 3/4 breite von Granulationen ausgefressene Furche verlief.

Die relative Intactheit der Knochen und ebenso der Gelenkbänder forderte zu dem Versuche auf, zunächst von der vollständigen Resection desselben abzusehen und sich mit der möglichst ausgiebigen Entfernung der erkrankten Synovialmembran zu begnügen; dabei blieben selbstverständlich die in den hinteren Abschnitten des Gelenks liegenden, wahrscheinlich doch analog erkrankten Theile der Synovialmembran unberücksichtigt.

Die mikroskopische Untersuchung der exstirpirten Partie ergab zunächst, dass dort, wo kein Fibrin der Synovialintima aufgelagert war, ein deutlich durch Arg. nitric. darstellbares Endothel die Innenfläche des Gelenks überzog, jedoch war, wie Querschnitte lehrten, dies Endothel nicht einschichtig, sondern die Zellen lagen in vier- bis sechsfacher Schicht übereinander, besonders bei schwacher Vergrösserung sich deutlich als zusammenhängende Platte präsentirend, während sie bei stärkerer Vergrösserung ohne scharf erkennbare Grenze in das unterliegende mit Rundzellen infiltrirte Gewebe übergingen. Dieses, zum Theil weich und reich an Zellen, zum Theil derbfaserig ohne eingelagerte zellige Elemente, enthielt massenhaft grosse, mit centraler Riesenzelle versehene Tuberkel, wahre Musterexemplare, bei denen man die Ausläufer der Riesenzellen weit hinein in die Substanz der Tuberkel sich verzweigend sehen konnte, das Reticulum derselben darstellend. Bald liegen diese Tuberkel dicht unter der Synovialintima, bald sind sie anscheinend durch die überall stellenweise eingelagerten Fibrinmassen in die Tiefe gedrängt, welche letztere unregelmässig sich ohne scharfe Grenze an das belebte Gewebe anschliessen, bald tief eindringend in die Gelenkmembran, bald als flottirende Masse mit centraler bindegewebiger Zotte im Inneren in das Gelenk hineinragend, bald auch allein zur Zotte sich ausziehend. Stellenweise sieht man einen schmalen Endothel-

1) Siehe Figur 2, Taf. XVI u. XVII. Bd. XI dieser Zeitschrift.

saum partiell auf diese Fibrinzotte hinaufkriechen, für gewöhnlich sind sie aber frei von zelligem Ueberzuge, ebenso wie sie im Inneren, abgesehen von vereinzelt eingestreuten Rundzellen nur aus oft concentrisch gelagerten Fibrinplatten bestehen; analog verhielten sich die feinen fibrinösen Körperchen, die zuerst bei der Operation austraten.

Der weitere Verlauf des Falles war zunächst ein günstiger. Die Wunde blieb aseptisch, kein Fieber trat ein, doch blieb eine grosse Empfindlichkeit des Gelenks bestehen, die sich besonders beim Druck auf die hinteren nicht exstirpirten Gelenkpartien durch Schmerzensäusserungen documentirte. Diese Empfindlichkeit nahm im Laufe des März und April immer mehr zu, die wenigen restirenden Fisteln zeigten keine Tendenz zur Heilung. Anfang April begann Patient zu fiebern, und bald zeigte sich ein Abscess in der Wade, der sich trotz mehrfacher Incisionen immer weiter senkte und endlich am 26. Mai 1879 zur Amputation des Oberschenkels zwang. Die Untersuchung des Knies zeigte, dass, also schon nach 3 Monaten, eine gänzlich knöcherne Vereinigung der durchsägten Patella eingetreten war, so dass die Schnittlinie kaum noch sichtbar war, während der eingedrückte Nagel eine verminderte Consistenz des Knochens dort noch nachweisen konnte. Femur und Tibia lagen sich jetzt, von Knorpel entblösst, einander gegenüber, eine derbe Granulationsmembran, in die zahlreiche Knorpelinseln mit einzelnen Knochenpunkten eingestreut lagen, überzog die Oberfläche der Tibia. Die hintere Partie der Gelenkkapsel verhielt sich noch genau ebenso, wie der früher exstirpirte Theil derselben. Die Vereiterung des Gelenks hatte die mit Tuberkeln gespickte Membran wenig oder gar nicht verändert.

Zur Zeit ist die Amputationswunde bis auf eine kleine Fistel, die wahrscheinlich zu einer Sägrandnekrose führt, verheilt, und der sehr heruntergekommene Patient hat sich rasch erholt.

Der soeben geschilderte Fall ist nach verschiedenen Richtungen hin von Interesse.

Zunächst fällt im klinischen Verlaufe die gute Function des Gelenks bei einer so hochgradig veränderten Gelenkkapsel auf. Die Operation wies den Grund davon nach: der Process hatte trotz seiner nunmehr vierjährigen Dauer nicht, wie so oft beim gewöhnlichen Fungus, zu ausgiebiger Destruction der Knorpel und Knochen resp. des Bandapparates geführt, es hatte sich vielfach das Endothel erhalten, das sonst doch nur in minimalen Resten im fungösen Gelenke existirt, es hatte sich kein Eiter im Gelenk gebildet, statt

dessen war es zur Bildung einer hydropischen Flüssigkeit gekommen, eine beim Fungus doch relativ seltene Erscheinung.

In zweiter Linie knüpft sich das Interesse an die excessiven Niederschläge von Fibrin im Gelenke, die meist doch nur andeutungsweise im fungösen Gelenke vorkommen. Auf ihren Zusammenhang mit der Tuberculose, auch wenn sie als multiple freie Gelenkkörper vorkommen, wurde schon im vorigen Jahre hingewiesen; diese Ansicht bekommt eine weitere Stütze durch einen jüngst in der Klinik operirten Fall, in dem sich ebenfalls neben Gelenktuberculose multiple fibrinöse Gelenkkörper im Laufe von wenigen Monaten entwickelt hatten, ferner durch Auffindung eines analogen Körpers bei knotig-tuberculöser Entartung des Flexorenschleimbeutels der Hand.

Schliesslich ist noch nach einer dritten Richtung hin der weitere Verlauf des Falles lehrreich: er warnt eindringlich vor Partialoperationen auch unter den anscheinend günstigsten Bedingungen. Wenn auch das schliessliche Geschick des ersten der beiden Fälle nach der Resection die Amput. femoris gewesen ist, so hätte doch vielleicht bei diesem blühend aussehenden Menschen die Resection des Gelenkes mit vollständiger Entfernung alles kranken Gewebes zur Heilung geführt, die bei jenem heruntergekommenen Menschen misslang. —

Die beiden neuen, allerdings wesentlich von einander differirenden Fälle sind folgende:

1. L. A., 24jähriges, ziemlich kräftiges Mädchen gibt an, vor 4 Jahren so gefallen zu sein, dass das linke Bein unter dem Körper zu liegen kam; es traten danach Schmerzen in dem nicht geschwollenen Knie auf, die aber nach wenigen Tagen verschwanden. Ein Jahr lang war sie ganz gesund, dann begann das Knie ohne weitere Veranlassung zu schwellen und wurde mehr und mehr schmerzhaft; doch ist Patientin immer umhergegangen.

17. Mai 1878. Mässiger Erguss ins linke Kniegelenk, nach dessen Entfernung sich ein nach aussen und oben von der Patella sitzender derber Körper mit glatter Oberfläche findet, gut wallnussgross, seitlich verschiebbar, von dessen Existenz Patientin bis dahin nichts wusste.

Nach oben ist er genau begrenzt, abgerundet, nach unten lehnt er sich an den oberen Patellarrand an. Die ganze Kapsel ist anscheinend leicht verdickt. Die Gegend des Gelenkspaltes empfindlich, noch mehr die etwas voller erscheinende Kniekehle. Auch am anderen Gelenke findet sich an derselben Stelle eine verschiebbare

Verdickung, aber viel kleiner, nach oben nicht scharf begrenzt und schmerzlos.

29. Mai. Schnitt auf den Tumor, wobei zuerst etwas seröse Flüssigkeit abfliesst, ohne dass jedoch das Gelenk selbst eröffnet wird; die Exstirpation der circumscript abgeschlossenen Geschwulst gelingt leicht. Sie stellt eine derbe, auf dem Durchschnitte graugelbliche Masse dar und besteht mikroskopisch analog den früher beschriebenen Fällen zum grösseren Theile aus dicht gedrängten Tuberkeln mit spärlichem chronisch entzündeten Zwischengewebe; der kleinere Theil ist mehr fibrös aus zellenarmem Bindegewebe aufgebaut.

Auch der weitere Verlauf entsprach den früher gemachten Erfahrungen: Zunächst aseptischer fieberloser Verlauf mit scheinbarer Abschwellung der ganzen Kapsel, dann nach längerer Ruhigstellung im Gypsverbande erneute Schwellung, die auch durch wochenlang fortgesetzte Carbolinjectionen nicht gebessert wird.

Nachdem Patientin im September im Gybsverbande entlassen war, brach die Exstirpationswunde wieder auf und eiterte bis Januar 1879, um sich dann spontan zu schliessen, während das Gelenk geschwollen und schmerzhaft blieb und die Kranke dauernd ans Bett gefesselt ist.

2. 38 Jahre alter Mann, von überaus kräftig entwickeltem Körperbau, stets gesund, aber aus einer Familie stammend, deren Mitglieder zum Theil an Phthisis pulmonum zu Grunde gingen, fiel im December 1877 ziemlich heftig auf das rechte Knie, ohne dass jedoch eine Schwellung desselben eintrat. Erst im Februar 1878 trat ein geringer Hydrops ein, der einer vierzehntägigen Compression mittelst Flanellbinde wich; doch bemerkte Patient schon damals eine kleine knotige Geschwulst im oberen Theil des Kniegelenks, die er selbst im Laufe der Zeit bequem unter der Quadricepssehne hindurch von links nach rechts und umgekehrt verdrängen konnte. Dabei war er aber das ganze Jahr 1878 hindurch im Stande vielfache Strapatzen durchzumachen, zu reiten, tanzen etc., nur hatte er zuweilen ein Gefühl von Ermüdung, nie aber Schmerzen in dem stets ganz beweglichen Kniegelenke. Dasselbe schwoll erst wieder an, als er im Januar 1879 beim Treppabsteigen strauchelte und sich nur mit Mühe vor dem Sturze bewahrte.

15. März 1879. Neben mässigem Hydrops zeigt sich eine mehr als wallnussgrosse Geschwulst im oberen Recessus, die an der Quadricepssehne fixirt, beiderseits sich unter derselben herausdrängen lässt. Die Exstirpation mittelst zweier Längsschnitte zu beiden Seiten des Tumors, zuletzt durch eine anscheinend gesunde Synovialmem-

bran dringend, erwies sich als sehr schwierig, da der Tumor fest mit der Quadricepssehne verwachsen war, die zum Theil mit entfernt werden musste. Der Tumor stellte ein plattgedrücktes, mit mehreren knolligen Prominenzen besetztes Gebilde dar, von circa 5 Cm. Länge, 3 Cm. Breite und im Mittel 1 Cm. Dicke, von meist derber Consistenz, während andere circumscripte Partien weicher waren; letztere hatten eine grauweisse Farbe im Gegensatze zu dem dunklen Farbenton der übrigen Geschwulst. Ueber den Tumor zog die Synovialis bald glatt, bald in einzelnen gefässreichen Falten abgehoben, hin.

Die mikroskopische Untersuchung ergab ein höchst variables, kaum zu entwirrendes Bild; die verschiedensten Gewebsanomalien schienen sich vereinigt zu haben, so dass eine einfache Beschreibung kaum ein hinreichend klares Bild der sonderbaren Geschwulst geben kann. In den Vordergrund treten überall die Gefässe, aber Gefässe mit ganz abnorm verdickten Wandungen; um ein fast capilläres Lumen legt sich circulär Schicht an Schicht ein spindelzelliges Gewebe, so dass der Durchmesser der Wandung zu der des Gefässlumens sich circa wie 15 : 1 verhielt. Solche Gefässe in geringes spindelzelliges Gewebe eingelagert, stellen die Hauptmasse des Tumors dar. Doch zwischen ihnen erscheinen besonders an den weichen grauweissen Stellen zahlreiche rundliche Knötchen, scharf abgegrenzt und oft wieder durch Septa in einzelne Territorien eingetheilt, in denen eng aneinander gedrückt Rundzellen mit centraler Riesenzelle liegen, welch letztere aber auch isolirt hier und da im Gewebe zerstreut liegen. Den vollständigen Tuberkeln, wie man diese Knötchen doch nennen muss, fehlt aber sozusagen das saftige wasserreiche, das sonst so gewöhnlich beim Gelenktuberkel wohl die Schuld an der Schrumpfung der centralen Riesenzelle bei Anwendung von wasserentziehenden Substanzen, z. B. des Alkohol trägt. Neben diesen, aus verdickten Gefässen und Tuberkeln bestehenden Partien finden sich nun meist peripherisch dem Gelenk zunächst gelagert Abschnitte im Tumor, die im Wesentlichen einer Teleangiektasie gleichen; dicht gedrängt liegen Capillargefässe mit verdickten Endothelien ausgekleidet aneinander, meist an circumscripten Stellen angehäuft, und an diese schliessen sich wieder Durchschnitte von grösseren Gefässen mit weitem Lumen, stellenweise in grosser Menge in spärliches Zwischengewebe eingelagert. Wenn ich schliesslich noch, meist weiter vom Gelenk entfernt, zellenarme aus derben Bindegewebsfasern bestehende Geschwulsttheile erwähne, so ist damit das bunte Bild wohl hinlänglich beschrieben.

Der Verlauf des Falles ist bis jetzt ein überaus günstiger gewesen. Nicht allein, dass nach der 1½ stündigen Operation, mit der nothwendig ein vielfaches Maltraitiren des Gelenkes verbunden war, die Temperatur Abends nie 38,2 erreichte, sondern die Wunden heilten sämmtlich binnen wenigen Wochen definitiv zu mit anscheinend ganz solider Narbe. Gehversuche wurden bald ohne Schmerz ertragen, und jetzt hat Patient die volle Beweglichkeit des Gelenks wieder erlangt.

Ob der Erfolg ein dauernder sein wird, das ist vorläufig noch nicht zu sagen. Günstige Hoffnung gibt der oben erwähnte Fall von knotiger Schleimbeuteltuberculose, der histologisch ähnliche Bilder lieferte, wie der vorliegende, und jetzt einige Monate nach der Operation mit tief eingezogener Narbe anscheinend solide ausgeheilt ist. Tragen doch auch die Tuberkel in dieser Kniegeschwulst nicht so deutlich die Tendenz zum Zerfall, zur Verkäsung, wie in den anderen 3 Fällen, wenn auch derjenige Theil der Geschwulst, in dem sie hauptsächlich abgelagert sind, weicher ist, als der nicht tuberculöse. Ob die sonstige Intactheit des Gelenks einen günstigen prognostischen Schluss erlaubt, das bleibe mit Rücksicht auf die früheren schlimmen Erfahrungen dahingestellt.

So viel von diesen beiden genauer untersuchten Fällen von circumscripter knotiger Tuberculose; erwähnen will ich jedoch noch, dass im Laufe des letzten Jahres noch ein weiterer Fall von isolirter und drei Fälle von ausgebildeterer, multipler knotiger Tuberculose zur Beobachtung kamen, die sich jedoch bis jetzt sämmtlich noch der Resection resp. Amputation entzogen haben, so dass Genauere erst später darüber berichtet werden kann.

Göttingen, 25. Juli 1879.

XV.

Kleinere Mittheilungen.

1.

Zwei Fälle von Aneurysma der Arteria pediaea.

Von

Dr. Wilhelm Henop,
Assistenzarst am städtischen Krankenhause in Altona.

Der Tischler Johann Weinhardt, 60 Jahre alt, aus Altona, wurde am 2. Februar 1879 in das hiesige Krankenhaus, auf die chirurgische Station des Herrn Dr. von Thaden, aufgenommen. Er will vor 10 Jahren an Gelenkrheumatismus gelitten haben, und war im Frühjahr 1877 6 Wochen lang wegen unvollkommener Lähmung der unteren Extremitäten und der Blase, sowie wegen linksseitiger Pneumonie im hiesigen Krankenhause in Behandlung. Jetzt vor 7 Wochen — also Mitte December 1878 — bemerkte Patient eine Geschwulst am rechten Fussrücken von etwa Haselnussgrösse, nachdem er im Sommer schon gelegentlich, wenn er Stiefeln trug, Schmerzen im Fuss verspürt hatte. Obwohl schon im December von dem zugezogenen Arzt diese Geschwulst als Aneurysma erkannt, und dem Patienten die Aufnahme ins Krankenhaus angerathen war, versuchte Letzterer sein Heil mit warmem Verband und liess sich sogar Blutegel an die Geschwulst setzen. Erst nachdem in der letzten Zeit lebhafte Schmerzen im Fuss ihm den Schlaf geraubt, begab sich der Kranke ins Hospital.

Patient ist blass und ziemlich mager. Die rechte Pupille ist weiter als die linke. Die Carotiden sind atheromatös, an der Herzspitze und besonders über der Aorta hört man systolische und diastolische Geräusche, der linke Ventrikel ist hypertrophisch. Der Puls ist langsam. — Auf der inneren Seite des rechten Fussrückens, unmittelbar an das Knöchelgelenk grenzend, findet sich eine reichlich wallnussgrosse pulsirende Geschwulst, welche bezüglich ihrer Lage dem Verlauf der Art. pediaea entspricht, jedoch mehr in die Breite als in die Länge sich erstreckt. Die Geschwulst ist nicht verschiebbar, die Haut über derselben ist verdünnt und verschiebbar; der M. tibialis geht über den inneren Rand hinweg. Ihre Pulsation ist äusserlich sichtbar, und der aufgelegte Finger wird merklich gehoben. Directe Compression ist schmerzhaft und verkleinert die Geschwulst nicht. Ebensowenig bringt Compression der Cruralis oder Poplitaea eine Verkleinerung hervor, jedoch verschwindet dabei, wie bei örtlichem Druck, die

Pulsation. Bei der Auscultation hört man ein sehr lebhaftes systolisches Schwirren.

Ueber die Entstehung des Leidens weiss Patient nichts Bestimmtes auszusagen, nur wird bei seiner Arbeit der rechte Fuss mehr als der linke angestrengt. Bei der grossen Seltenheit peripherer Aneurysmen in hiesiger Gegend ist es vielleicht von Interesse, dass zwar der Kranke selbst aus Altona, sein Vater jedoch aus Magdeburg gebürtig ist. Ein Bruder soll eine ähnliche Geschwulst am Halse haben.

Da Compression durch Fingerdruck oder Bandagen vom Patienten nicht vertragen wird, versteht er sich nach anfänglicher Weigerung zu einem operativen Eingriff, welcher am 6. März unternommen wurde. Es war die Absicht, durch Ausräumung des Sackes und Ligatur der zu- und abführenden Gefässe die Heilung zu versuchen. Die Esmarch'sche Einwicklung vor der Operation bewirkte nur geringe Verkleinerung; nachdem unter

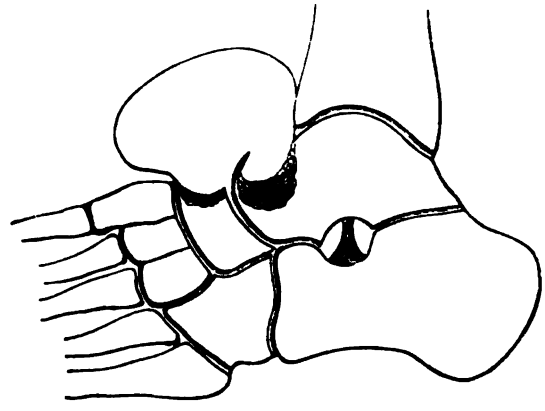

Aneurysma der Art. pedlaea bei Weinhardt. Schematischer Sagittaldurchschnitt.

Lister'schen Cautelen Hautschnitt, Incision der Geschwulst und Ausräumung mehrfacher hell- bis dunkelbrauner Schichten von Coagulis vorgenommen war, zeigte sich die untere Wand des aneurysmatischen Sackes perforirt, der Talus bedeutend usurirt, desgleichen das Os naviculare; zwischen beiden prominirte der Gelenkknorpel des Talus, das Gelenk klaffte bei Plantarflexion des Fusses. Es wurde daher dem aus der Narkose erwachten Patienten die Nothwendigkeit der Ablatio mitgetheilt, und die Amputation über den Malleolen vorgenommen.

Der Verlauf war ein unglücklicher. Patient litt nach der Operation viel an Herzklopfen, war sehr aufgeregt und arbeitete viel mit seinem Amputationsstumpf umher. In der Nacht vom 11. zum 12. März (also 5 Tage nach der Operation) trat eine starke Blutung auf, welche freilich beim sofortigen Verbandwechsel wieder stand. In den nächsten Tagen fühlte man an der Aussenseite der Wade Fluctuation, offenbar in Folge des bei der Hämorrhagie und nachfolgenden Hochlagerung zwischen die Gewebe eingedrungenen Blutes. Noch ehe incidirt wurde, verfiel der Kranke rasch und starb am 15. März.

Aus dem Sectionsbefunde ist zu erwähnen, dass die Gefässe am Amputationsstumpf keine Thrombenbildung zeigten, dass zwischen M. tibial. anticus und M. extens. hallucis bis zum Fibulaköpfchen aufwärts blutiggefärbte geruchlose Flüssigkeit sich vorfand, dass am Herzen Hypertrophie und Dilatation des linken Ventrikels bei geringer Mitralklappenverdickung, starke Erweiterung und atheromatöse Entartung der Aorta, Atherom aller grösseren Gefässe, sodann frische rechtsseitige Pleuritis und Miliartuberculose der Pleura des mittleren und unteren rechten Lungenlappens gefunden wurden.

Der Sectionsbefund am Fusse gestaltete sich folgendermaassen: Dicht unterhalb des Ligament. annular. ant. zwischen M. extens. hallucis und digitorum communis beginnt das Aneurysma; die Sehnen dieser Muskeln sowie der N. peronaeus superf. gehen über die Geschwulst weg; diese wird seitlich begrenzt durch den M. tibial. anticus und die Mm. extensores digitor. longus et brevis. Der aneurysmatische Sack hat einen Breitendurchmesser von 5—6 Cm. und ist angefüllt mit derben, mehrschichtigen Blutgerinnseln, welche alle hellbraun bis schwarz gefärbt, also noch relativ frisch sind. Durch einen queren Riss der unteren Wand ragt der Knorpel des Taluskopfes weit in den Sack hinein; das Collum tali ist tief usurirt, an dem Knorpel sind nur die Ränder leicht gezahnt. Das Talo-Naviculargelenk ist offen und entbehrt der Synovialis. Das Os naviculare ist gleichfalls in geringerem Grade usurirt; der Knorpel intact. Die Spongiosa ist überall roth, blutdurchtränkt, nirgends cariös verfärbt. Das Knöchelgelenk ist vor der Eröffnung bewahrt geblieben, jedoch ist die vordere Kapselwand bläulich durchscheinend, offenbar verdünnt. Aus dem vorderen Rand des Aneurysma entspringen die Artt. tarsea und metatarsea neben einander; wo der M. extensor digit. communis brevis über die Arterie wegtritt, hat sie wieder das normale Kaliber aufzuweisen.

Es ist gewiss interessant, dass ein peripheres Aneurysma im Laufe weniger Monate so rapide wachsen und so tiefgreifende Zerstörungen, ohne erhebliche Symptome zu machen, anrichten kann; denn wir waren in der That beim Beginn der Operation nicht darauf gefasst, das Aneurysma geplatzt und die Knochen tief usurirt zu finden. Das Platzen des Aneurysma wird ja wahrscheinlich kurz vor der Aufnahme des Patienten erfolgt sein, und die damit verbundene Zunahme der Beschwerden ihn erst bewogen haben, das Krankenhaus aufzusuchen.

Ich bin in der Lage, ein zweites Beispiel eines gleichen Aneurysma anzuführen, bei dem die Raschheit der Entstehung und die Neigung zum Platzen der Geschwulst sich gleichfalls bethätigt hat. Die hierauf bezüglichen Notizen verdanke ich der Güte des Herrn Dr. von Thaden, welcher den Fall in seiner Privatpraxis behandelt hat.

Herr A. Niedt, 33 Jahre alt, Fabrikant aus Kurhessen, gesund und wohlgebaut, zeigte am 17. März 1865 ein haselnussgrosses, sichtbar pulsirendes, länglichrundes Aneurysma der Art. pediaea sinistra, welches vor 10 Wochen spontan entstanden war. Die gleichmässig weiche Geschwulst, welche sich vollkommen wegdrücken liess, lag zwischen den Sehnen des M. extensor halluc. long. und extens. digitor. longus unterhalb des Lig. annulare anter. den Fusswurzelknochen beweglich auf. Compression der A. femoral. sin. gegen das Schambein brachte die pulsirende Geschwulst

auf dem Fussrücken sofort zum Schwinden, was durch Compression der Art. pediaea nicht gelang. Die bedeckende Haut war normal. Am Herzen nichts Abnormes. Von Erblichkeit ist Nichts bekannt. Patient hat Tags Beschwerden vom Aneurysma, fürchtet sich aber vor der Operation.

Digitalcompression 2—3 mal täglich eine halbe Stunde lang mit folgender fester Einwicklung blieb erfolglos, weil Patient daneben herumging. Bei anhaltender ruhiger hoher Lage des Fusses wurde unter dieser Behandlung das Aneurysma härtlich und nahm die Pulsation ab. In den folgenden 3 Wochen wurde weigernde Digitalcompression einmal täglich eine halbe Stunde lang, wobei Patient seinem Geschäft nachging, in den nächsten Wochen nur Bindencompression angewandt.

Am 3. Juni 1865 war die Pulsation des Aneurysma oft gar nicht, oft nur schwach fühlbar ohne deutliche Verkleinerung der Geschwulst, deren Härte zugenommen hat.

Durch sehr feste Bindeneinschnürung des Fusses während einer Nacht war am nächsten Morgen die bis dahin feste, runde Geschwulst ohne besonderen Schmerz geschwunden, die Gegend erschien flach und blau. Patient lag noch mit fester Einwicklung mehrere Wochen. Das Aneurysma war durch die äusserst feste Compression geplatzt.

Im März 1879 zeigte Herr Niedt sich wieder mit einer anscheinend völlig normal verlaufenden, pulsirenden Art. pediaea. Der Fuss ist völlig schmerzlos und gebrauchsfähig; zahlreiche Varicen am Unterschenkel. Allgemeinbefinden gut.

2.

Zur Steuer der Wahrheit.

Von

Dr. B. Beck
in Carlsruhe.

Professor V. von Bruns bemerkt in seiner Schrift: „Die Amputation der Gliedmassen durch Zirkelschnitt mit vorderem Hautlappen“ [1]), dass ich in meinem Aufsatze „Zur Statistik der Amputationen und Resectionen“ (Archiv für klinische Chirurgie 1864) die unrichtige Behauptung aufgestellt habe: Maggi sei der Erste gewesen, welcher zur Bedeckung des Stumpfes die Bildung eines Hautlappens in Vorschlag brachte; ferner führt er an, dass ich das Brünninghausen'sche Verfahren: Zirkelschnitt mit zwei Hautlappen, 50 Jahre später, als eine neue Methode beschrieben hätte.

Als Freund der Wahrheit halte ich mich verpflichtet, hier zu erklären, dass meine Angabe bezüglich Maggi's aus der allgemein als gediegen

1) Diese vom Verfasser mir gütigst übersandte Schrift wurde während meiner mehrwöchentlichen Abwesenheit von Carlsruhe in meiner Bibliothek verlegt und kam erst gestern durch Zufall beim Abräumen eines Karten- und Atlantenpultes zum Vorschein und in meine Hand; deshalb auch deren verspätete Berücksichtigung.

anerkannten, umfassenden Arbeit des verstorbenen Dr. M. Jaeger, w. Professor der Chirurgie zu Erlangen, über die Amputationen im Allgemeinen, in dem Handwörterbuch der gesammten Chirurgie und Augenheilkunde, 1. Bd. Leipzig 1836, geschöpft wurde. Jaeger, der sich, wie bekannt, in der Literatur gründlich umgesehen hatte, sagt nämlich S. 160: „Maggi's Rath (1552) zur Bedeckung des Stumpfes einen Hautlappen zu erhalten, wurde von J. L. Petit (1732), Garengeot (1733) und Cheselden (1794) neuerdings in dem zweizeitigen Zirkelschnitt wiederholt." Maggi's Schrift stand mir selbst im Originale nie zur Verfügung, auch war die Mittheilung aus Jaeger's Arbeit durchaus nicht von mir in dem bezeichneten Aufsatz in der Absicht angeführt, hierdurch der Methode von Bruns irgend Eintrag zu thun, da ich zu jener Zeit noch gar keine nähere Kenntniss von dem Bruns'schen Zirkelschnitt mit vorderem Hautlappen hatte und haben konnte, weil einerseits mein Manuscript zur Statistik der Amputationen für Langenbeck's Archiv bereits im Jahre 1863 druckfertig war, andererseits die Schrift von Dr. H. Schmidt, welche 1863 erschien, sowie die Inauguraldissertation von R. Wolff vom Jahre 1864, welche beide sich mit dem Bruns'schen vorderen Hautlappen befassten, und von welchen Bruns selbst sagt, dass sie keine weite Verbreitung in ärztlichem Kreise fanden, mir bis auf den heutigen Tag nicht zu Gesicht kamen. Das Bruns'sche Verfahren lernte ich erst im Feldzuge 1866 in Tauberbischofsheim, woselbst ich einige von Bruns Amputirte vorfand, kennen.

Die Bemerkung Jaeger's über Maggi's Rath wurde von mir nur benutzt, um in einer Anmerkung darauf aufmerksam zu machen, dass auch schon sehr frühe Chirurgen die Benutzung der Haut zur Deckung des Amputationsstumpfes in Vorschlag brachten.

Was die Bruns'sche Aeusserung bezüglich meiner Methode mit zwei Hautlappen betrifft, so kann ich darauf nur Folgendes erwidern:

Während meiner Studienzeit ist mir nichts von einer Amputionsmethode mit Hautlappen bekannt geworden; ein derartiges Verfahren sah ich weder in den Universitätskliniken und Operationscursen, noch während meinen wissenschaftlichen Reisen in irgend einer Heilanstalt des In- und Auslandes ausüben; in keinem dazumal in Gebrauch gezogenen Handbuche der chirurgischen Operationslehre war von Hautlappenbildung bei den Gliederabsetzungen die Rede, auch während meiner ersten Feldzüge (1848 und 1849), in welchen ich Wundärzte aus den verschiedensten Schulen operiren sah und mich mit denselben besprach, geschah niemals Erwähnung einer solchen Modification des Zirkelschnittes, der doch dazumal häufig in Anwendung kam.

Als ich vom Jahre 1850 bis 1858 in Rastatt als Chirurg thätig war und daselbst häufig Gelegenheit fand in continuitate et contiguitate zu amputiren und die Vor- wie Nachtheile der einzelnen Operationsverfahren eingehend zu beobachten und zu beurtheilen, so kam mir selbst, gleichsam als Autodidacten, ohne irgend eine Anregung von anderer Seite, weder durch Lectüre, noch Rücksprache mit Collegen etc., der Gedanke: die Vortheile des Zirkel- mit jenen des Lappenschnittes zu vereinen und durch Bildung eines oberen und unteren Hautlappens sowie durch kreisförmige Trennung der anderen Weichtheile bis auf den Knochen an der Basis der Lappen eine kleine Wunde, in welcher die senkrecht durchschnittenen Ge-

fässe leicht zu unterbinden sind, welche auch durch die entsprechend grossen Lappen ohne jegliche Spannung und Zerrung vollkommen bedeckt würde, und die deshalb bei ungestörtem Abflusse des Wundsecretes rasch, selbst durch erste Vereinigung heilen könne, zu setzen. Ich beabsichtigte ein Verfahren ins Leben zu rufen, das an allen Gliedertheilen angewendet werden könne, das gleichzeitig gestattet, so entfernt als möglich vom Stamme zu operiren, die Aufsaugung deletärer Stoffe zu erschweren, Nachblutungen zu verhindern, und im Falle einer solchen die Freilegung des Operationsfeldes ohne besonderen Schaden zu erleichtern, das ferner die Bildung eines höchst brauchbaren Amputationsstumpfes sichere.

In der Mitte der funfziger Jahre habe ich zuerst an Leichen im Militärspitale zu Rastatt in Gegenwart einiger Collegen Versuche mit Bildung von Hautlappen bei Amputationen der verschiedensten Gliedertheile angestellt, und da diese zur Zufriedenheit ausfielen, diese Methode auch bald nachher am Lebenden ausgeführt. In meiner Schrift: „Klinische Beiträge zur Histologie und Therapie der Pseudoplasmen, nebst einem Berichte über die vom März 1851 bis Juli 1857 in Rastatt ausgeführten Operationen", welche 1857 in Freiburg erschien, habe ich bereits S. 132 und 133 das eben geschilderte Verfahren beschrieben, dasselbe mit dem doppelzeitigen Zirkelschnitt sowie auch mit dem Muskellappenschnitte verglichen und über den bisher erzielten Erfolg berichtet. Diese Brochüre scheint dem Prof. von Bruns nicht bekannt geworden zu sein, da er sie nicht berücksichtigte und in keiner Weise erwähnte.

Von der bezeichneten Zeit an habe ich die Amputation mit Hautlappen in allen hierzu geeigneten Fällen in Gebrauch gezogen und schon bald nachher auch die Bedeckung des Kniegelenks zur Bildung von zwei Lappen (einem grösseren oberen und kleineren unteren) benutzt, um das Femur dicht über den Condylen, ohne den Markkanal zu öffnen, absägen zu können. Als ich meine Arbeit: „Zur Statistik der Amputationen und Resectionen" (Langenbeck's Archiv 1864) im Jahre 1863 abfasste, sah ich mich natürlich in der Literatur in entsprechender Weise um und führte deshalb in einer Notiz an, dass Maggi zuerst die Bildung eines Hautlappens vorgeschlagen, dass Kirkland und Brünninghausen beim doppelzeitigen Zirkelschnitte zur Vermeidung der Falten der Wundwinkel dreieckige Stücke aus der überflüssigen Haut ausgeschnitten, Larrey die Manchette seitlich und im Krimfeldzuge auch russische Militärärzte dieselbe auf der hinteren Seite eingeschnitten, dass aber diese Modificationen des Zirkelschnittes, welche nicht in einer allseitigen Beurtheilung der zu setzenden Wundverhältnisse ihren Grund hätten, und die mir auch früher nicht bekannt waren, gewiss der von mir methodisch geübten Hautlappenbildung nachstehen dürften.

Nach dem Feldzuge 1866, in welchem meine Methode gleichfalls in Anwendung kam, und in dem ich zum ersten Male Kenntniss von dem Bruns'schen Verfahren mit einem Hautlappen erhielt [1]), berichtete ich in meiner Schrift: „Kriegschirurgische Erfahrungen während des Feldzuges 1866 in Süddeutschland", Freiburg 1867, welche Bruns gleichfalls nicht gelesen zu haben scheint, wiederum über mein Verfahren und erwähnte

1) In Tauberbischofsheim fand ich einige von Bruns Amputirte vor, bei welchen aber leider der grosse vordere Hautlappen in toto brandig abgestorben war.

S. 336 und 337 bei Beurtheilung der Gritti'schen Operation, welche ich stets als eine zwecklose, zu complicirte, nur Nachtheil bietende verwarf, dass dieselbe am besten durch die Amputation dicht über den Condylen des Femur bei Bildung zweier Hautlappen aus den Bedeckungen des Kniegelenks und Trennung der Musculatur dicht über der Patella und Durchsägung des Knochens ohne Eröffnung der Markhöhle etc. ersetzt werde. Dieses supracondyläre Absetzen des Oberschenkels ist also bereits von mir geübt worden (vor 1866 hatte ich dasselbe auch schon in Fällen von Zerschmetterung des Unterschenkels ausgeführt), bevor Lücke, dem wahrscheinlich meine Schrift nicht bekannt war, im Archiv für klinische Chirurgie 1869 die transcondyläre Amputation an Stelle der Gritti'schen empfahl, und lange bevor Bruns selbst eine Amputatio femoris supracondylica unternommen; denn seiner jüngsten Schrift gemäss stammen seine Fälle aus der neuesten Zeit.

Im Jahre 1869 machte ich in Langenbeck's Archiv, 11. Bd., in einem Aufsatze: „Zur Doppelamputation des Oberschenkels" wiederum auf die von mir gewählte Operationsmethode mit zwei Hautlappen aufmerksam und fügte eine tabellarische Uebersicht der seit 1864 bis 1868 ausgeführten Gliederabsetzungen bei. Gleichzeitig unterzog ich auch das Bruns'sche Verfahren einem Vergleiche mit dem meinigen.

In dem Feldzuge 1870/71 wurde die Bildung von Hautlappen bei den verschiedensten Amputationen in zahlreichen Fällen im Bereiche des 14. Armeecorps, wie dies aus meiner Chirurgie der Schussverletzungen zu ersehen ist, in Anwendung gebracht, und auch in den letzten Jahren hat sich diese Methode nicht allein mir, sondern auch anderen Collegen öfters bewährt, wie dies mir erst in jüngster Zeit von Prof. Maas in Freiburg, der sie 10 mal (auch als Amputatio femoris supracondylica) mit günstigem Erfolge in seiner Klinik geübt hat, versichert wurde.

Aus diesen Mittheilungen dürfte deshalb unzweifelhaft hervorgehen, dass:

1) die Verwendung von zwei Hautlappen, eines grösseren oberen und eines kleineren unteren zur Bedeckung der Amputationswunde von mir selbst ohne anderweitige Anregung und ohne Kenntniss früherer ähnlicher Versuche schon in den funfziger Jahren ausgedacht und ins Leben gerufen, gleichsam erfunden wurde, dass

2) mein Verfahren bereits im Jahre 1857 veröffentlicht worden sei, also 6 Jahre früher als die Schrift von Schmidt über den Bruns'schen vorderen Hautlappen erschien, dass

3) der Bruns'sche Zirkelschnitt mit vorderem Hautlappen mir erst im Feldzuge 1866 in Tauberbischofsheim bekannt wurde, dass ferner

4) die supracondyläre Oberschenkelamputation nach meinem Verfahren schon viel früher an Stelle der Gritti'schen Operation und der Exarticulation im Kniegelenke am Lebenden von mir ausgeführt worden sei, als von anderer Seite auf die transcondyläre Amputation etc. aufmerksam gemacht wurde, und dass endlich

5) meine Methode mit zwei Hautlappen nicht als eine einfache Wiedergabe und erneute Beschreibung des Brünninghausen'schen Zirkelschnittes bezeichnet werden dürfe, da die früheren Modificationen bei Bildung der Hautmanchette (Einschneiden, Ausschneiden von Hautstücken, selbst auch lappenartige Bildung der Manchette) nur unwesentliche Motive,

wie erleichtertes Umschlagen der Manchette, Beseitigung der wulstigen Hervorragungen an beiden Winkeln, Entfernung der überschüssigen Haut etc. zu Grunde lagen, deshalb auch alle diese Abänderungen rasch in Vergessenheit geriethen und nicht weiter benutzt wurden; wogegen sich bei meinem Vorschlage gewiss das Bestreben bemerkbar macht, in richtiger Beurtheilung des Heilvorganges in der Wunde, durch eine geeignete, an allen Gliedertheilen ohne Schwierigkeit zu übende, die Weichtheile wie auch den Knochen vollkommen schützende Methode solche günstige Wundverhältnisse zu gestalten, dass eine rasche Vereinigung und Heilung, selbst per primam, und möglichst ohne Auftritt bedenklicher Zwischenfälle, wie Nachblutungen, copiöse Eiterung, Zersetzung des Wundsecretes, accidentelle Wundkrankheiten etc. herbeigeführt werden.

Carlsruhe, 21. October 1879.

3.

Eine erworbene grosse Retentionscyste des Präputialsackes.

Beobachtet von

Dr. A. Bidder.

Nachfolgender Fall von geschwulstförmiger Verbildung des Praeputiums erscheint mir mittheilenswerth nicht allein wegen der relativen Seltenheit des Leidens, sondern auch, weil die Entstehung desselben durch einige complicirende, denselben Organismus betreffende, pathologische Zustände wohl in ausreichendem Maasse erklärt werden kann.

Der im October 1879 dreizehn Jahre alte Ludwig Heinrich stammt von ganz gesunden, noch lebenden Eltern und hat noch vier völlig gesunde Geschwister. Er soll mit zwei Klumpfüssen und einer hühnereigrossen Geschwulst am Rücken zur Welt gekommen sein. Die ersteren wurden nie ärztlich behandelt, sondern sich ganz selbst überlassen. Die letztere wurde vor einigen Jahren punctirt und dabei eine klare gelbe Flüssigkeit entleert. Bei einer zweiten Punction soll eitrige Flüssigkeit abgelassen worden sein. Der Tumor nahm indessen langsam an Umfang zu.

Von Geburt an leidet der Knabe angeblich an Incontinentia urinae; die Fäces dagegen können bis jetzt willkürlich abgesetzt werden. Im Uebrigen sind die Organe der Bauch- und Brusthöhle normal und ist die Intelligenz gut entwickelt. Patient kann nur mühsam auf Krücken sich wenige Schritte fortbewegen und bringt daher den Tag meist in einem Wagen oder auf dem Stuhle zu.

Bei der Untersuchung am 31. October 1879 zeigte sich Folgendes:

Die Musculatur beider Unterschenkel ist in hohem Grade atrophisch. Der rechte Fuss steht in extremer Varusstellung; am Malleolus externus eine grosse Druckschwiele; nur die Flexoren des Fusses können in ganz geringem Maasse willkürlich contrahirt werden; die Muskeln an der vorderen und äusseren Seite des Unterschenkels sind völlig gelähmt.

Am linken Unterschenkel und Fuss sind alle Muskeln ganz paralytisch; die Gelenkbänder sind ausserdem so erschlafft, dass der Fuss mit der untersuchenden Hand beinahe wie ein Lappen in alle möglichen Stellungen gebracht werden kann; beim Sitzen hängt er in mässiger Varusstellung herunter, während er bei Gehversuchen in extreme Valgusstellung gedrängt wird, so dass Patient auf dem linken Fuss mit dem Malleolus internus auftritt. Hier findet sich daher auf dem letzteren die Druckschwiele. Die Musculatur der Oberschenkel functionirt gut.

Am Rücken ist die Gegend zwischen unteren Lenden- und oberen Kreuzbeinwirbeln von einer etwa mannsfaustgrossen, flachgewölbten Geschwulst eingenommen, welche von normaler Haut bedeckt ist und sich teigig anfühlt. Ein vier Finger breiter Spalt der Wirbel an dieser Stelle lässt sich leicht constatiren. Es liegt also eine Spina bifida vor.

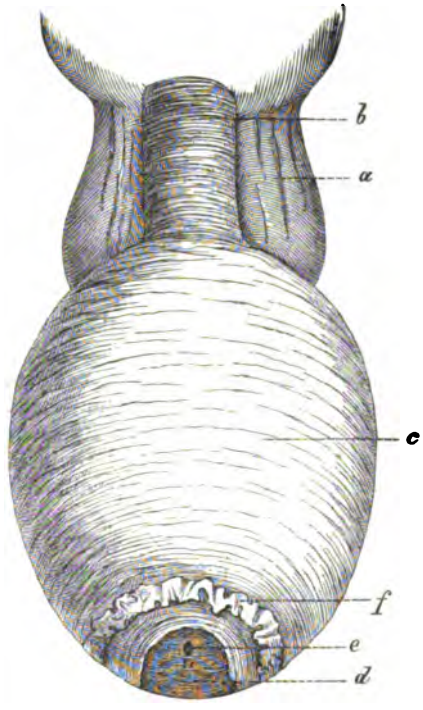

Bei der Untersuchung der geschilderten Abnormitäten bemerkte ich nun auch eine ganz eigenthümliche Difformität des Penis. Das Ende desselben war nämlich zu einem etwa hühnereigrossen, ovalen, circa 7 Cm. langen und 5 Cm. breiten Tumor erweitert, welcher wie eine grosse Pflaume an ihrem Stiel herabhing. Die nebenstehende, freilich etwas mangelhafte, Abbildung soll zur Veranschaulichung diese Verhältnisse in ungefähr natürlicher Grösse darstellen.

Die Haut des Penis geht unverändert auf den Tumor über und bekleidet ihn vollständig. Sie erscheint nur mässig gespannt; erhebt sich am unteren Ende sogar zu einem kleinen Faltenkranz, welcher dem faltigen Rande eines normalen Praeputiums entspricht. Dieser Faltenkranz umgibt ein etwa fünfpfennigstückgrosses flaches Geschwür, welches den unteren Pol des Tumors einnimmt; nahe am oberen Rande dieses Geschwüres aber findet sich eine kleine Oeffnung, aus welcher etwas Flüssigkeit aussickert. Drückt man mit zwei Fingern auf den sich sehr elastisch anfühlenden Tumor, so spritzt aus der Oeffnung etwas klare Flüssigkeit in feinem Strahl, und zwar ist es Urin. Schiebt man aber eine Sonde, die die Oeffnung gerade passiren kann, hinein, so gelangt man in einen weiten, mit Flüssigkeit gefüllten Hohlraum. Es unterlag also keinem Zweifel, dass wir es mit einer durch Urinretention entstandenen cystischen Erweiterung des Präputialsackes zu thun hatten.

Auf Befragen gab nun die Mutter des Knaben an, dass die Geschwulst sich erst vor zwei Jahren gebildet habe und früher nicht vorhanden gewesen sei.

Zur Vervollständigung der Diagnose spaltete ich endlich noch den Tumor von der feinen Oeffnung aus einige Centimeter nach oben, machte also die Phimosenoperation. Darnach zeigte sich, dass das innere Blatt des Praeputium recht verdickt und das subcutane Zellgewebe ziemlich hypertrophisch waren. Der durch den Spalt eindringende Finger gelangt in den weiten Hohlraum des Präputialsackes und findet hoch oben die kleine, wohlgebildete Eichel. Der den Tumor erfüllende Urin war ziemlich klar; roch aber etwas ammoniakalisch. Leider hatte ich kein Lackmuspapier bei mir, um die Reaction prüfen zu können. Den anderen Tag reagirte der jetzt frei abfliessende Urin exquisit sauer. Zum Schlusse vernähte ich in üblicher Weise das innere und äussere Blatt des Praeputiums, und es ging die Heilung dieser kleinen Operationswunde gut von Statten. Uebrigens hat es mir nachträglich leid gethan, die Operation ausgeführt zu haben, da durch dieselbe der unglückliche Knabe seines natürlichen Urinariums beraubt worden ist. Vor der Operation lief nämlich immer nur von Zeit zu Zeit eine grössere Quantität Urin durch die feine Oeffnung ab und zwar dann, wenn durch die Füllung der Cyste ad maximum der Druck innerhalb derselben so gross wurde, dass er den Urin hinauszupressen vermochte. Jetzt dagegen kann der Urin beständig ungehindert ausfliessen und liegt Patient daher stets nass. Es könnte daher vielleicht angezeigt erscheinen, die Oeffnung wieder künstlich auf ihr altes Maass zu verkleinern, auch auf die Gefahr hin, dass die Präputialcyste sich allmählich noch bedeutend vergrössert, falls ihrem Träger noch ein längeres Leben beschieden sein sollte.

Auch will ich nicht verschweigen, dass mich dieser Fall auf die Idee gebracht hat, die Frage aufzuwerfen, ob es nicht vielleicht ebenfalls in anderen auf Erkrankung des Rückenmarks beruhenden Fällen von Incontinentia urinae angezeigt und vielleicht von Erfolg begleitet sein könnte, bei vorhandenem langem Praeputium das Ende desselben anzufrischen und zu vernähen, und auf diese Weise künstlich eine der eben beschriebene ähnliche Urinretentionscyste, also, wie gesagt, eine Art von natürlichem Urinarium hervorzurufen.

Cystenartige Auftreibungen des Praeputiums sind allerdings bei neugeborenen Kindern öfters gesehen worden und waren dann bedingt durch sehr hochgradige Verengerung oder angeborene vollständige Atresie der Präputialmündung. Ob aber eine, der eben beschriebenen ähnliche, erst im späteren Alter erworbene Retentionscyste des Präputialsackes bereits beobachtet worden ist, habe ich nicht in Erfahrung bringen können. In den mir zugänglichen Lehrbüchern habe ich Nichts darüber gefunden.

Erklären kann man sich das Zustandekommen dieser Cyste, wie mir scheint, auf folgende Weise: Wahrscheinlich ist der Knabe bereits mit einer ziemlich beträchtlichen Phimose geboren worden. Das hätte aber wohl nicht viel auf sich gehabt, wenn er nicht zugleich an einer wohl ohne Zweifel mit der Spina bifida zusammenhängenden Lähmung des Blasenhalses und dadurch veranlassten Incontinenz gelitten hätte. Durch das immerwährende Aussickern des sich leicht zersetzenden Urins wurde die die enge Oeffnung umgebende Haut gereizt, dadurch die Veranlassung zu

chronischer Ulceration und Entzündung daselbst gegeben, welche ihrerseits zu einer Steigerung der Verengerung führte. Nun mag noch durch zeitweilige Vorlagerung von Hautfalten temporär ein vollständiger Verschluss der Oeffnung hervorgerufen sein. Es floss daher wohl immer eine grössere Quantität Urin in den Präputialsack, als gleichzeitig durch die freie Oeffnung nach aussen ablaufen konnte. Dadurch wurde dann der Sack allmählich immer mehr ausgedehnt, und das Resultat war die grosse Präputialcyste, welche gleichsam einen für die insufficiente Blase vicarirenden Urinbehälter darstellte.

Ich hatte mir vorgenommen eine Jodinjection in den Sack der Spina bifida zu machen auch auf die Gefahr eines tödtlichen Ausganges — welcher eigentlich ein Glück für das bedauernswerthe Individuum wäre — hin, bin indessen doch vorläufig davon abgestanden, da eine nochmalige genaue Untersuchung fast gänzlichen Mangel an flüssigem Inhalte des Sackes zeigte. Man konnte die ganze von den Wirbeln gebildete Mulde ziemlich vollständig abtasten, dicke etwas schräg zur Längsaxe liegende, bei Druck schmerzhafte Nervenstränge durchfühlen, bei welchen Manipulationen der Knabe ausserdem über Druck und beträchtliche Schmerzen am Hinterkopfe klagte.

Vielleicht wird mir späterhin die Gelegenheit, über den Ausgang des Falles und die Resultate der Section zu berichten.

Mannheim, November 1879.

XVI.

Besprechungen.

1.

Th. Billroth, Chirurgische Klinik. Wien, 1871—1876, nebst einem Gesammtbericht über die chirurgischen Kliniken in Zürich und Wien während der Jahre 1860—1876. Erfahrungen auf dem Gebiet der praktischen Chirurgie. Mit 12 lithogr. Tafeln und 4 Holzschnitten. Berlin, Verlag von Hirschwald. 1879. 652 Stn. 8. Preis 24 Mk.

Jeder Jahresbericht, welcher früher von Billroth erschien, war eine wichtige Erscheinung auf dem Gebiet der Literatur; der jetzt vorliegende Bericht, in welchem er unter Benutzung der früheren Berichte aus seiner chirurgisch-klinischen Thätigkeit von einem Zeitraum von 16 Jahren das Facit zieht, aus einer Thätigkeit, welche sich nicht zum Ziele setzte, das Ueberlieferte ängstlich zu erhalten, sondern nach besseren Zielen zu entwickeln — ein solcher Bericht aus der Feder Billroth's wird von jedem meiner Fachgenossen mit berechtigter Spannung zur Hand genommen werden. Wenn ich meine kritische Aufgabe in der allgemein beliebten Auffassung dahin verstehen wollte, dass ich mehr ein Recommandator als ein Commentator des mir vorliegenden Buches sein möchte, so könnte ich nun sagen: in der That enthält Billroth's Buch sehr viele interessante Erfahrungen und zwar oft mit zahlenmässigen Belegen, denen eine gewisse Beweiskraft nicht abzusprechen ist; der Stoff ist klar angeordnet; das Buch gut ausgestattet — deshalb rathe ich Jedem, es zu lesen. Das wäre ja auch eine Besprechung, aber wie ich glaube eine recht überflüssige. Die Bücher Billroth's braucht man ja nicht zu empfehlen; sie werden ohnehin gelesen. Aber gerade weil der Inhalt des Billroth'schen Buches unter dem Schwergewicht seines wohlverdienten literarischen Rufs zu einer Masse anwächst, welche voraussichtlich unsere ganze chirurgische Wissenschaft nach einer bestimmten Richtung zu bewegen vermag, gerade deshalb drängt sich mir hier eine unabweisbare kritische Pflicht auf. Ich wünschte wahrhaftig gern, dass nicht ich sie zu erfüllen nöthig hätte und dass ich sie auf die Schultern eines Collegen abwälzen konnte; aber ich weiss auch, wie schwach es mit der kritischen Neigung unserer Zeit auf chirurgischem Gebiet steht. Von vornherein muss ich es hinnehmen, dass viele meiner Fachgenossen der Meinung sein werden, das Werk Billroth's stehe über der Kritik und gerade ich könne mir nicht anmaassen, dieselbe zu üben. Ich verfüge nicht wie Billroth über 18, sondern nur über

11 Jahre einer selbstständigen klinischen Erfahrung, und gerade in diesen 11 Jahren bin ich in meinen Arbeiten oft auf dem Gebiet der wissenschaftlichen Discussion mit Billroth zusammengestossen. Würden wissenschaftliche Lehrsätze nach parlamentarischem Gebrauch durch Stimmenmehrheit entschieden, so dürfte ich nicht wagen zu leugnen, dass diese Stimmenmehrheit in wichtigen Fragen nicht mir, sondern Billroth zugefallen ist. Aber hier entscheidet eben nicht die Mehrheit, und die Minderheit hat ein noch grösseres Recht, als bei parlamentarischer Verhandlung, sich Gehör zu verschaffen.

Meine Aufgabe wird aber, so schwierig sie auch sein mag, in einer Beziehung mir durch Billroth selbst bedeutend erleichtert. In den allgemeinen Bemerkungen, welche Billroth dem statistischen und casuistischen Theil seines Werks vorausstellt, hat Billroth das Bild seiner wissenschaftlichen Thätigkeit in überraschend klarer Weise selbst gezeichnet; er lässt uns in seine geistige Werkstatt so offen hinein sehen und schildert sich selbst in so unbarmherziger Weise, dass man sich zuerst fragt, ob er die Farben nicht zu sehr grau in grau gemischt habe. In der That komme ich in die Lage, Billroth gegen sich selbst zu schützen, muss aber auch andererseits anerkennen, dass Billroth die schwere Kunst der Selbsterkenntniss in beneidenswerther Sicherheit sich erworben hat.

Zwei Sätze Billroth's will ich hier wörtlich citiren, welche in dem von ihm selbst gezeichneten Bild seiner wissenschaftlichen Thätigkeit die wichtigsten Züge enthalten. Bei Gelegenheit der Erörterung über die verschiedenen Versuche, welche er als Modification des antiseptischen Verbands gemacht hat, bemerkt Billroth Folgendes (S. 27):

„Da ich ferner kein Talent zum Stehenbleiben bei einer Methode habe, so fürchte ich fast, dass ich nie in die Lage kommen werde, die Resultate meiner praktisch-chirurgischen Thätigkeit genau auf der gleichen Basis mit denen anderer Collegen zu sehen, und somit auch kaum in die Lage kommen werde, exacte Vergleiche darüber anstellen zu können. Ich bin weit entfernt, dies für gut oder zweckmässig zu erachten, ich sage nur, wie es ist; es kann eben meiner Individualität nach nicht anders sein."

Und wenige Seiten später ergänzt Billroth diese Selbsterkenntniss mit folgenden Worten (S. 32), indem er über die Beachtung der minutiösen Maassregeln des Lister'schen Verbandes (Reinigung der Schwämme, Hände u. s. w.) spricht:

„Es gehört wirklich bei der Lückenhaftigkeit unserer wissenschaftlichen Basis auf diesem Gebiet ein fast fanatischer „Glaube" an die Nothwendigkeit aller dieser Dinge dazu, um alle diese Details consequent durchzuführen. Lister und Volkmann besitzen die schöne Gabe, diesen Enthusiasmus für die Antisepsis hervorzurufen und zu unterhalten, ich kann sie nicht genug darum bewundern! Meine skeptische Natur muss sich dazu zwingen; ich habe mich zu eingehend mit der mangelhaften wissenschaftlichen Basis des antiseptischen Verbands beschäftigt, um so recht aus Ueberzeugung für das Kunsttechnische zu sprechen und zu wirken; mir ist das mystische Element, welches instinktiv für eine Ueberzeugung einsteht, wohl mit den Jahren zu sehr abhanden gekommen, doch kann ich mich noch recht daran erfreuen und lasse mich gern in eine Richtung mitziehen, die mir früher wohl selbst eigen war; es wird im

Ganzen doch weit mehr Grosses und Schönes auf allen Gebieten der Kunst und Wissenschaft damit geschafft, als mit einem von „des Gedankens Blässe angekränkelten“ pessimistischen Eklecticismus, dem man mit den Jahren leicht anheimfällt.“

Fügen wir endlich noch die Worte hinzu, welche Billroth bei seinem abschliessenden Urtheil über den Lister'schen Verband (S. 38) ausspricht: „Ich habe das Unglück, solche unangenehme Dinge (Phlegmonen unter dem Lister'schen Verband) nie zu vergessen, alles Gute dagegen als selbstverständlich zu nehmen und rasch zu vergessen.“ So müssten wir nun Billroth nach seinem eigenen Geständniss als chirurgischen Pessimisten nehmen, vielleicht gar für einen pessimistischen Eklectiker und mit des Gedankens Blässe angekränkelt; aber nein, so schlimm ist Billroth nicht, und wir müssten das Grosse, was Billroth in unserer Wissenschaft geschaffen hat, geradezu aus unserem Gedächtniss auslöschen, wenn wir den heutigen Billroth so nehmen würden, wie er sich selbst gibt.

Ich ziehe es vor, den Billroth von heute mit dem Billroth in Beziehung zu setzen, welcher vor ungefähr 20 Jahren seine Arbeiten auf dem Gebiet der accidentellen Wundkrankheiten begann. Er hat uns jüngeren Arbeitern auf diesem Gebiet eine Grundlage geschaffen, auf welcher wir fortzuschreiten vermochten. Dabei hat Billroth das Missgeschick gehabt, nicht immer mehr an unserer Spitze fortzuschreiten; er hat auch nicht das Glück gehabt, auf dem von ihm bearbeiteten Gebiet die beste therapeutische Ernte als der erste einzuheimsen. Das war eben Lister vorbehalten. Billroth blieb vor zehn Jahren mit einem Mal zweifelnd auf der bis dahin rüstig beschrittenen Bahn stehen; es schien ihm unbegreiflich, dass er es übersehen haben könnte, wie gerade den Fäulnisserregern und nicht allein den Fäulnissproducten, welche er bis dahin als die Hauptsache betrachtet hatte, eine wesentliche Rolle in der Entstehung der Wundkrankheiten zufallen konnte. Wäre Billroth nun damals schon ein fester Pessimist gewesen, so wäre schwerlich sein grosses Werk über die Coccobacterien entstanden; er versuchte seine Zweifel durch intensive Arbeit zu lösen und gerade an dieser Arbeit, deren Bedeutung ich an anderer Stelle[1]) gewürdigt habe, ist die Bewegung, welche Billroth selbst auf dem Gebiet der Erforschung der accidentellen Wundkrankheiten leitete, für ihn — nicht für andere — zu einem Stillstand gekommen. Die Ziele seiner Arbeit über die Coccobacterien waren offenbar so hoch gesteckt, wie nur möglich; sie umspannten auf der einen Seite die tiefsten botanischen Probleme, auf der anderen die tiefsten und höchsten Fragen der medicinischen Wissenschaften. Es steckt eine titanische Anlage in dem ganzen Werk, aber gerade weil es so hoch und so tief reichen sollte, ist es nicht zu einer befriedigenden Ordnung gelangt. Als Billroth sein Werk über Coccobacterien abschloss, konnte er nicht mehr behaupten, dass diese Organismen gleichgültig für den Verlauf der Entzündung und der Wundfieber waren; noch weniger konnte er sich dazu entschliessen, ihnen eine hohe Bedeutung für diese Vorgänge zuzugestehen. Als Pessimist hätte Billroth sagen müssen: die Frage ist überhaupt nicht zu lösen, und in dem eben erschienenen Werk nimmt er auch hierzu einen Anlauf (S. 21). Billroth

1) Jenaer Literaturzeitung. 1874. Artikel 240.

ist aber viel mehr Eklectiker, als Pessimist, und so lenkte er schon in seinem Coccobacterienwerk auf die schiefe Bahn der Compromisse. Er sagte nicht, wie ein überzeugungstreuer Politiker: hier muss das Alte conservirt, oder hier muss das Neue anerkannt werden, sondern, wie viele unserer Parlamentarier gerade jetzt auch in der Handelspolitik das Freihandelsystem mit den Schutzzöllen durch Compromisse zu verquicken suchen, so verquickte Billroth die ältere Auffassung der chemischen Gifte, welche Fieber und Entzündung erzeugen sollen, mit der neuen Auffassung der lebendigen Noxe und so entstand Billroth's Zymoid. Wie aber so oft die Vertreter der Compromisse zwischen zwei sich entgegenstehenden Lehren sich in ihr Compromissproduct so verlieben, dass sie dasselbe allmählich für die einzig richtige Lehre erklären, so pflegt auch Billroth sein Compromisskind mit einer besonderen Vorliebe. Damals, als er die „Coccobacterien" publicirte, war ihm das Zymoid ein „abstracter Stoff, da er über seine concreten Eigenschaften Nichts zu sagen im Stand sei, als dass es bei gewissen Formen der Entzündung gebildet, überall, wohin es in genügender Concentration geschleppt wird, die gleiche Entzündung erzeugt." Heute ist Billroth den Eigenschaften seines Zymoids zwar noch nicht um eine Linie näher gekommen, als damals; aber heute sagt er in seinem neuen Werk, es sei zur Evidenz gekommen, dass es neben dem putriden und phlogistischen Gift in den Geweben und Flüssigkeiten vorhanden sei (S. 20).

Mit solchen Compromissneigungen kann man freilich keine feste und deshalb keine „fanatische" Ueberzeugung gewinnen. Auch mögen solche Compromisse zwischen rechts und links in der Politik unentbehrlich sein, obgleich man sich leicht überzeugen kann, dass sie auch hier gefährlich werden können; aber für die Wissenschaft sind sie geradezu ein Schaden. Sie können hier wohl noch für die schwankenden Meinungen eine Bequemlichkeit sein und sogar den Beifall der Menge finden, weil viele es vorziehen, statt das „Entweder — Oder" sich in schwierigen Fragen mit dem Vielleicht abzufinden. Man darf auch nicht zu Gunsten solcher Compromisse geltend machen, dass bisher ein mathematischer Beweis für das Entweder oder für das Oder nicht gebracht werden konnte. Solche Beweise gibt es eigentlich für unsere Wissenschaft noch gar nicht [1]). Wenn Billroth meint, „das chirurgische Publikum sei dieser Untersuchungen (über die Mikroorganismen als Erreger der Fäulniss und Entzündung), welche immer wieder an gewissen Punkten abbrechen müssen, müde und überdrüssig geworden" (S. 21), so ist dieses Abbrechen etwas ganz selbstverständliches, wenn nicht Jemand gleich von dem Studium der Fäulniss auf das von Laplace vermuthete, weltbeherrschende Gesetz der Atombewegung losssteuern will. Wie oft und wieviel Jahrhunderte hindurch werden die Arbeiten über Fäulniss und Entzündung noch an gewissen Punkten abgebrochen werden müssen! Oder stellt sich Billroth vor, dass die Müdigkeit und der Ueberdruss, welchen er empfindet und ohne weiteres auch dem „chirurgischen Publikum" unterschiebt [2]), in einen langen Schlaf über-

1) Vgl. hierüber meine Schrift: Der Arzt in seinen Beziehungen zur Naturforschung. Leipzig, Vogel 1878.

2) Schon vor 2 Jahren sagte Billroth bei der Besprechung von Esmarch's

gehen wird? Ein einziger Blick in die bekanntesten Zeitschriften genügt, um zu zeigen, dass auf diesem Gebiet nicht das Publikum, sondern nur Billroth müde geworden ist. So viel ich weiss, sind doch die Arbeiten von Klebs, Koch[1]) und vielen Anderen, welche nach Billroth über die pathogenen Bacterien arbeiten, ohne jede Müdigkeit von Vielen gelesen und beachtet worden, und ob man jetzt auch eine Nummer der Lancet und Medical Times oder eine Nummer der Comptes rendus de l'Académie des Sciences aufschlägt, man begegnet fortwährend den Fragen der Fäulniserregung, der Entzündungserregung. Wir gehen auf diesem Gebiet vorwärts und erhalten Gelegenheit, uns eine Ueberzeugung zu bilden, wenn wir noch keine haben, und unsere Ueberzeugungen zu befestigen, wenn wir sie schon früher in ungefähr richtiger Weise gebildet hatten.

In der verantwortlichen Ausübung des chirurgischen Berufs würde ich mich elend fühlen, wenn ich nicht nach Ueberzeugungen zu handeln gewohnt wäre. Als ich den aseptischen Verband acceptirte, da geschah es mit der durch wissenschaftliche Arbeit mir erworbenen Ueberzeugung von der Richtigkeit seiner wissenschaftlichen Fundamente. Ich habe auch nicht in den Details der Verbandmethode hin und her getastet, wie Billroth, sondern führe heute noch denselben Verband durch, wie ich ihn anfing (Carbolspray, Protectiv, Salicyljute — diese jedoch nur der geringeren Kosten wegen — und in Carbol eingetauchte Gazebinden). Meine Erfolge sind von Jahr zu Jahr noch bessere geworden; das liegt aber nicht an der Empirie, sondern das liegt in der Erkenntniss und Ausnutzung der wissenschaftlichen Grundlagen des Verbandsystems. Wenn ich meine Erlebnisse mit dem Lister'schen Verband zu denen Billroth's, welche er so freimüthig in seinem neuen Werk geschildert hat, in Vergleichung bringe, so geschieht dieses mit einer Empfindung innerer Befriedigung, welche sich nicht etwa auf bessere Erfolge bezieht — denn ich kann nicht den Beweis liefern, dass Billroth vielleicht in meiner Praxis nicht noch bessere Erfolge gehabt hätte, als ich selbst — sondern nur auf die Sicherheit meines Handelns. Ich gebe es zu, dass die Kraft meiner Ueberzeugung, welche seit mehr als zehn Jahren auf der Seite der Anschauungen Lister's schon steht, mir bei der Ausübung seines Verbandsystems einen grossen Vorsprung vor vielen meiner Collegen gegeben hat; aber welchen Werth diese Ueberzeugung für das Erzielen des Erfolgs durch den aseptischen Verband besitzt, das habe ich doch erst aus Billroth's neuesten Mittheilungen kennen gelernt.

Billroth legt die ersten Lister'schen Verbände nur „Volkmann zu Liebe, dessen Schwärmerei für diese Verbandmethode er nicht recht begreifen konnte, an und betrachtet sie als ein Opfer der Freundschaft" (S. 25). Billroth wählt hierzu „begreiflicher Weise schwierigere, complicirte Fälle, denn für leichtere Fälle bedurfte es keiner Aenderung der Methode", statt dass er, was ich jedem Anfänger mit der Lister'schen

---

Handbuch der kriegschirurgischen Technik (Wiener medic. Wochenschrift. 1877. Nr. 30), es sei von den deutschen Chirurgen das Anzustrebende wissenschaftlich fast bis zur Ermüdung erörtert worden. Inzwischen scheint für ihn diese Müdigkeit und der Ueberdruss fertig geworden zu sein.

1) Vgl. diese Zeitschrift. Bd. XI. S. 389.

Methode dringend rathen möchte, erst an leichteren Fällen sich mit der Technik und den Wirkungen der Methode bekannt macht. Nach einigen halben und ganzen Erfolgen erlebte dann Billroth „auch viele Fälle, in welchen die beabsichtigte Heilung per primam nicht eintrat, in welchen schwere Erysipele und Phlegmonen unter den Verbänden entstanden, die um so schlimmer verliefen, als Billroth nun sklavisch der Vorschrift folgte, die Verbände lange liegen zu lassen; der Gestank unter diesen Verbänden war oft entsetzlich" (S. 26). — Ich habe absichtlich den Wortlaut angeführt, um dem Leser klar zu stellen, wie es für Billroth eine Zeit gegeben hatte, in welcher er nicht mehr die Beseitigung der Fäulnissprocesse, sondern das „Langeliegenlassen" der Lister'schen Verbände für die Hauptsache gehalten hat. So etwas kann nur geschehen, wenn man empirisch und ohne Ueberzeugung von der Richtigkeit der wissenschaftlichen Grundlage Lister'sche Verbände anlegt. Handelt ein Chirurg nach dieser Ueberzeugung, so wird er jeden Verband entfernen, unter welchem der geringste Geruch auftritt; denn er weiss, dass nun der Verband seine fundamentale Aufgabe nicht mehr erfüllt, was ebenso an einem Fehler des Verbands, als an den Verhältnissen der Wunde liegen kann. Nun gilt es, entweder einen besseren Verband anlegen, oder durch Irrigation, Incision, Drainirung, erneutes Auskratzen schlechter Granulationen, ja sogar durch typische Operationen (z. B. Resectionen bei Zersetzungsprocessen in der Synovialhöhle) die Wunde zu corrigiren. Das ist aseptische und antiseptische Chirurgie. Wer aber glaubt, dass er Asepsis betreibe, wenn er Protectiv auf die Wunden legt und sie mit aseptischen Verbandstoffen zudeckt, gleichgültig ob die Wunden stinken oder nicht, der nimmt eben den Schein für die Wahrheit und den Irrthum, welchen er begeht, werden seine Kranken büssen müssen.

Diese letzten Worte sind selbstverständlich nicht an Billroth, sondern an die Collegen adressirt, welche ohne Kenntniss der wissenschaftlichen Principien der Lehre von der Sepsis und Asepsis an die empirische Ausübung des Lister'schen Verbands gehen wollen. Das ist ja selbstverständlich, dass Billroth nach den schlimmen Erfahrungen, welche er machte, sich selbst corrigirte. Und dennoch hat er offenbar bis zur Stunde der Publication seines neuesten Werks sich noch nicht völlig bis zu der vollen Anerkennung der Leistungen des Lister'schen Verbands hindurch gearbeitet. Im Interesse der Collegen, welche etwa bei der Entscheidung, ob sie zum Lister'schen Verband übergehen sollen oder nicht, sich von der Lectüre des Billroth'schen Werks leiten lassen, hätte ich gewünscht, dass Billroth seinen Bericht noch um ein oder zwei Jahre später geschrieben hätte. Noch in seinem Schlussresumé über den Lister'schen Verband sagt Billroth:

„Wenn es nicht ganz gut ging, ging es meist ganz schlecht. Bei der „aseptisch" septischen Phlegmone entwickelt sich unter dem Occlusivverband nämlich ein so enorm giftiges Infections- und Entzündungsproduct, dass die Kranken trotz aller Einschnitte, die man nach gestellter Diagnose macht, doch meist schon verloren sind" (S. 37).

Die Aufstellung der „aseptisch" septischen Phlegmone ist wohl nur ein Scherz, aber ein gefährlicher Scherz, der seine bitteren Folgen haben kann. Ein harmloser Leser könnte sich einbilden, dass der aseptische Ver-

lauf auch dann noch nicht gestört werde, wenn eine Phlegmone sich entwickelt. Ich muss übrigens gestehen, dass ich seit Jahren an keiner Wunde mehr, welche ich selbst unter Asepsis anlegte, eine wirkliche schwere Phlegmone, noch viel weniger eine tödtlich verlaufene gesehen habe. Bei Verletzungen, welche schon im Zustand der Sepsis in Behandlung kommen, sind sie natürlich nicht ausgeschlossen, weil die Herstellung der Asepsis bei Beginn der Behandlung an irgend einer Stelle misslungen sein kann.

Aber selbst dann, wenn eine progrediente, phlegmonöse Eiterung unter dem Lister'schen Verband nach einer aseptisch durchgeführten, fehlerfreien Operation in gesunden Theilen entsteht — was eben notorisch selten ist und, wenn es häufiger vorkommt, mit grösserer Wahrscheinlichkeit dem Operateur, als der mangelhaften Wirkung der Methode zugeschrieben werden muss — soll man dann gleich proklamiren: dass die wissenschaftlichen Fundamente der Lister'schen Methode umzufallen drohen? Billroth sagt an einer Stelle seiner neuesten Mittheilungen (S. 28):

„Die von allen Antiseptikern nothwendig erachtete Application der Drains stürzt die ganze Theorie Lister's, wonach die Zersetzung des Blutes und der Secrete nur von Organismen herrühren soll, die von aussen zur Wunde gelangen, und wonach der Spray und der aseptische Verband genügen sollen, diese Keime abzuhalten; wäre dem so, wozu dann ein Secret ableiten, das an sich unschädlich sein soll, und so leicht resorbirt wird?"

Das unterstrichene nur ist eine irrthümliche Annahme Billroth's; wir Vertreter der Lister'schen Lehre erkennen vollauf die Möglichkeit des Eindringens von Noxen vom Blut aus in die Gewebe und Wundsecrete an. Ich bin wenigstens vor 6 Jahren in meiner allgemeinen Chirurgie schon für diese Möglichkeit eingetreten. Dabei stürzt von der Theorie Lister's absolut nichts; sie bleibt ganz intact auf ihrer wissenschaftlichen Grundlage stehen. Wir brauchen zur Erklärung der Möglichkeit der Zersetzung der Wundsecrete unter dem Lister'schen Verband nicht das Zymoid Billroth's, welches er hier wieder zur Erklärung vorschiebt. Billroth selbst sagt, er habe dreimal bei subcutanen Fracturen bei gesunden Menschen eine Eiterung eintreten gesehen; das beweist, dass unter vielen Hunderten von Fracturkranken nur drei Mal die Fäulniss- resp. Entzündungserreger im Blut der Verletzten hinlänglich zahlreich und leistungsfähig waren, um eine Eiterung zu erzeugen, in allen anderen Fällen nicht. So kann auch unter Hunderten von Fällen aseptisch behandelter Wunden in einer kleinen Zahl eine Eiterung deshalb eintreten, weil Entzündungserreger vom Blutstrom und den Geweben in die Wundsecrete übergehen, und hier finden sie noch zudem einen besseren Boden für ihre Vermehrung, als im einfachen Blutextravasat, so dass die relative Zahl dieser schlecht verlaufenden Fälle von aseptisch behandelten Wunden etwas grösser sein wird, als die Zahl der schlecht verlaufenden Fälle subcutaner Fracturen. Aber wenn auch einmal eine Phlegmone bei aseptischer Wundbehandlung kommt, war deshalb der aseptische Verband nutzlos? Gewiss nicht, denn er hielt wenigstens den grössten Theil der Noxen, die Noxen der atmosphärischen Luft von den Wunden ab. Bei den Visiten auf unseren Abtheilungen führen wir freilich noch ein Scalpell in der Verbandtasche mit uns, aber wie selten kommt dasselbe zur Anwendung! Die Operationen des laufenden Semesters,

welche während der beiden ersten Monate (Ende April bis heute, Ende Juni) auf meiner Klinik ausgeführt wurden, stehen mir noch in genauester Erinnerung. Ich greife, um nicht hier eine förmliche Statistik aufstellen zu müssen, eine wichtige und typische Operationsgruppe, die Resectionen an den grossen Extremitätengelenken heraus; ihre Gesammtzahl beträgt für den zweimonatlichen Zeitraum 15 (Hüfte 4, Knie 4, Fussgelenk 4, Schulter 2, Handgelenk 1). Fast alle diese Resectionen wurden an eiternden Gelenken ausgeführt, also unter ungünstigen Verhältnissen für die durchgreifende Wirkung des aseptischen Systems, die meisten an schwer scrophulösen Individuen. In dem Verlauf aller dieser Fälle, welche nun die ersten Wochen ihres Verlaufs, also die schweren und für das eventuelle Entstehen einer Phlegmone günstigsten Wochen hinter sich haben, wurden nur vier Incisionen gemacht; das eine Mal handelte es sich um die Erweiterung eines Fistelgangs, aus dem riechendes Secret ausfloss, der also offenbar bei der Operation nicht genügend ausgekratzt worden war, die anderen Male um kleine, unschuldige Abscesse in der unmittelbarsten Nähe der Resectionswunden. Kein einziges Mal wurde eine progrediente Bindegewebseiterung, eine Phlegmone, beobachtet. Gleiche negative Beobachtungen über die Phlegmone mache ich seit Jahren und nicht nur bei den Resectionen, sondern auch bei allen übrigen Operationen.

Die Antipathie Billroth's gegenüber dem Lister'schen Verbandsystem ist nicht nur eine allgemeine, sondern sie richtet sich noch speciell gegen einzelne wichtige Bestandtheile desselben, besonders gegen die Catgutligaturen und gegen die Carbolsäure. Catgut ist für Billroth ein „fatales Material"; „nach Jahre langer Uebung brachte er es dahin, dass etwa nur der dritte Faden unter seinen Fingern riss". Das Fabrikat, welches ihm zuging, war „von ekelhaftem Gestank", und Billroth war durch die Entdeckung Czerny's, dass man auch carbolisirte Seidenfäden an die Stelle des Catgut setzen könne, — eine Entdeckung, welche Billroth auch schon einmal in einem Aufsatz der Wiener Wochenschrift als eine bedeutende gefeiert hat — sehr befriedigt. Von beiden Fäden aber, dem Catgut und dem carbolisirten Seidenfaden — sagt nun Billroth (S. 29):

„Beide werden ausgestossen, wenn die Wunde eitert; auch wenn die Wunde nicht eitert, habe ich die dicksten Catgutfäden zuweilen noch nach Wochen durch einen später gebildeten Abscess austreten sehen, ebenso wie die dicksten Seidenfäden." So spricht Billroth sein Verdammungsurtheil über das Catgut aus. Dem gegenüber muss ich aber bemerken: dass ich von Tausenden von Catgutfäden, welche ich in den letzten Jahren als Gefässligaturen anwendete, nicht einen einzigen, weder an eiternden noch an nichteiternden Wunden ausgestossen werden sah. Dabei verwende ich nach Bedürfniss alle drei Nummern des Catgut, und zwar Fabrikate aus verschiedenen Fabriken (Basel und Chemnitz). Das Reissen der Fäden kommt mir gelegentlich einmal vor, aber gewiss nicht häufiger als etwa einmal auf 20 Ligaturen. Die Einheilungsfähigkeit von carbolisirten Seidenfäden habe ich vor Jahren in sehr unliebsamer Weise ebenfalls entdeckt. Ich hielt es früher noch für nöthig, die grössten Gefässe, z. B. bei der Oberschenkelamputation die Art. und die Vena femoralis mit Seide zu ligiren, weil mir der Verschluss

derselben durch Catgut nicht fest und sicher genug erschien. Auch bei Continuitätsligaturen, bei welchen bekanntlich englische Collegen durch frühe Aufsaugung des Catguts eine Wegspülung des Thrombus mit allen bösen Folgen beobachteten, wende ich noch bis heute die Seidenligaturen, und zwar im carbolisirten Zustand an. Nun hingen diese Seidenfäden früher, als ich sie nach alter Sitte mit einem Fadenende zur Wunde herausleitete, Wochen und Monate in den verheilten Wunden, bis es mir mühsam gelang, durch angehängte Bleikugeln sie zum Durchschneiden durch die Gewebe zu bringen. Deshalb schneide ich die Seidenligaturen jetzt kurz ab und lasse sie einheilen. Ausser bei Continuitätsligaturen wende ich sie aber gar nicht mehr an; der Catgutfaden schliesst auch eine A. femoralis und eine A. brachialis fest zu, wenn er bei Amputationen nicht zu fest von lebenden Geweben umschlossen ist. Mir ist das Catgut nicht ein fatales, sondern ein werthvolles Material, dessen Ersatz durch irgend etwas anderes ich durchaus nicht für dringend halte.

Wir kommen nun zu der Carbolsäure. Ich will von der spasshaften Schilderung, welche Billroth über die Carbolleiden des Chirurgen (S. 27) gibt, von der Pseudokrätze seiner Hände, von dem Aufstand, welchen seine carbolduftenden Kleider im Theater machten, absehen; Jeder, der die Lister'sche Methode übt, kennt diese Leiden, weiss, dass nach einiger Zeit die carbolgegerbten Hände nicht mehr wund werden und dass er die Carbolkleider zu Hause lassen muss, wenn er sich in Gesellschaft zeigen will. Wären diese kleinen Leiden ohne Schädigung des Systems zu vermeiden, wir würden alle nichts dagegen einzuwenden haben. Aber der Schwerpunkt der Gründe, welche Billroth zu einem Verdammungsurtheil auch der Carbolsäure nöthigen, liegt in der Gefahr für den Kranken, in den giftigen Eigenschaften der Carbolsäure.

Hören wir wieder Billroth selbst (S. 41):

„Wie ich schon oben erwähnte, kommt es auch bei uns gelegentlich vor, dass einmal der grüne Harn bei einem mit Carbolsäure Behandelten fehlt, doch ist dies eine enorme Seltenheit; fast jeder so Behandelte hat grünen Harn, und wir haben es früher kaum noch beachtet, wenn es nicht zu lange andauerte und zu intensiv wurde, bis wir leider durch mehrere schwere Intoxicationen und Todesfälle auf die Gefahr der Carbolsäureresorption ernstlich aufmerksam wurden."

Billroth erwähnt nun die Möglichkeit, dass seine Kranken eine erhöhte Disposition zur Carbolvergiftung haben, als die Kranken an anderen Orten. In der That wäre es kaum anders zu erklären, wie eine solche Differenz bei Anwendung desselben Mittels an zwei verschiedenen Orten sich herausstellen kann, wenn man nicht auf solche Unterschiede der Disposition zurückgehen will. In meiner Klinik ist die dreiproc. Carbollösung die omnipotente Flüssigkeit; sie dient zum Spray, zu der Irrigation, welche ich mit reichlichen Mengen von Flüssigkeit vornehme; in ihr werden die Instrumente vor dem Gebrauch eingelegt, in sie wird die Protectivplatte vor dem Auflegen auf die Wunde eingetaucht, mit ihr sind die Wattebäusche getränkt, welche ich als Schwämme benutze, nachdem ich die letzteren schon so lange eliminirt habe, dass ich mich immer darüber wundere, wenn ich an anderen Orten noch einmal wieder einen Schwamm sehe. Indem ich so meine ganze Klinik mit Carbol überschwemme, bin ich doch

nicht oft in der Lage, grünen Harn zu sehen, und noch weniger in der Lage, über Carbolvergiftungen berichten zu können. Wenn ich in einem Semester vielleicht ein- oder zweimal den Carbolharn in der Klinik demonstriren kann, so bedaure ich diese Fälle deshalb nicht, weil sie doch wenigstens das Material für die Demonstration geben. Ich greife dann zu der Salicyllösung und damit ist die ganze Carbolvergiftung erledigt. Bei Kindern mit zarter Haut ersetze ich von vornherein die Carbolsäure durch Salicylsäure, weil ich bei diesen früher etwas häufiger Carbolharn, aber auch niemals eine bedenkliche Carbolvergiftung beobachtete.

Die schweren Fälle von Carbolvergiftung, über welche Billroth in seinem neuen Werk mit dankenswerther Offenheit berichtet, sind, wie manche andere Fälle, welche in der neuesten Literatur als Carbolvergiftungen mitgetheilt wurden, nicht immer nur eindeutig; doch wäre es misslich, das Urtheil der Beobachter corrigiren zu wollen. Ich acceptire also alle von Billroth mitgetheilten Fälle als wirkliche Carbolvergiftungen. Es werden nun 1) 4 Fälle ohne tödtlichen Ausgang, 2) 5 Fälle mit tödtlichem Ausgang mitgetheilt. Ich gebe eine kurze Skizze dieser 9 Fälle.

1. Fall. 3jähriger Knabe. Abscess am Oberschenkel. Incision, Drainirung unter Dampfspray. Protectiv, darüber „eine wohl ausgedrückte achtfache in fünfprocentige Carbollösung eingetauchte Lage von gewöhnlicher Gaze."

2. Fall. 6½jähriges Mädchen. Resectio coxae. „Sehr eingreifende langdauernde Operation. Carboldampfspray zweiprocentig (ob die Wunde zuletzt mit fünfprocentiger Lösung ausgewaschen ist, darüber findet sich keine Notiz). Verband mit Listergaze; am Abend Erneuerung des Verbands."

3. Fall. Mädchen von 6 Jahren. Coxitis. Dilatation der Fisteln; „4 Tage hintereinander Ausspritzung der Fisteln mit fünfprocentiger Carbollösung, die sofort wieder ausläuft; olivengrüner Harn." — Dann Resectio coxae, sehr ausgedehnte langdauernde Operation, unter Thymolspray, Verband mit Listergaze. Bei späterem Verbandwechsel wird angegeben, dass die Gaze in Carbollösung eingetaucht wurde.

4. Fall. 50jährige Frau. Carcinoma mammae. Die von einem Assistenten unter zweiprocentigem Dampfspray ausgeführte Operation „soll nahezu zwei Stunden gedauert haben". Verband mit Listergaze.

In diesen 4 Fällen erfolgte 3 mal Heilung, in Fall 3 Tod 6 Wochen nach der Operation an Meningitis.

5. Fall. 18jähriges Mädchen. Eiterung im Kniegelenk bei Nekrose des oberen Tibiaendes. Punction des Kniegelenks und Injection einer Flüssigkeit, welche 5 Proc. Carbol, 2 Proc. Glycerin enthält. „Das Kniegelenk wird damit angefüllt, die Carbolsäure wieder ausgelassen, das Kniegelenk bewegt; dies wird so oft wiederholt, bis die Flüssigkeit klar abläuft (vielleicht 10—12 mal), die dabei verwandte Flüssigkeitsmenge war sehr gross, ist nicht notirt; es schien jedes Mal die ganze Menge der injicirten Carbollösung wieder abzufliessen." Tod nach 6 Stunden. Die Muskeln des Oberschenkels fast in ihrer ganzen Ausdehnung von einer rothbraunen Flüssigkeit infiltrirt, nach Carbol riechend. Der Recessus des Quadriceps an seinem oberen Ende perforirt.

6. Fall. 41jährige Frau. Nach Ovariotomie Jauchung eines zurückgelassenen Restes des Tumors. Dilatation der Fisteln. Injectionen durch die Drains, wobei „ein nicht wohl schätzbares Quantum (der dreiprocent. Carbollösung) im Abdomen zurückbleibt.“ Tod nach 9 Tagen.

7. Fall. 43jährige Frau. Ovariotomie unter zweiproc. Carbol-Handspray. Ein Drain durch den Douglas'schen Raum zur Vagina herausgeleitet. Am nächsten Tag „wird mit einer zweiproc. Carbollösung ausgespritzt.“ „Es ist daraus (aus der Notiz der Krankengeschichte) nicht ersichtlich, ob die Carbollösung wieder gut abfloss; auch fehlen Notizen, ob und wie viel Carbollösung später injicirt worden sind.“ Vier Tage später Carbolintoxicationserscheinungen. Die Injectionen werden fortgelassen. Am 10. Tage nach der Operation Tod. Eiterherd im Hypochondrium, von der Bauchwand, dem Leberrand und einer Darmschlinge begrenzt.

8. Fall. 21jähriger Mann. Exarticulatio femoris wegen recidiven Cystosarkoms an der Tibia. Operation dauert 5/4 Stunden, unter zweiprocent. Dampfspray. Tod nach 3 Tagen.

9. Fall. 74jähriger Mann. Verbrennung der Haut des Oberarms und der entsprechenden Thoraxseite. Vier Tage später wird der Kranke aufgenommen. Waschung mit fünfprocent. Carbollösung; Verband mit Listergaze. Tod nach 24 Stunden.

Hierzu könnte noch als 10. Beobachtung ein nicht genau beschriebener Fall gestellt werden, in welchem Billroth wegen Verjauchung der linken Pleurahöhle 24 Stunden lang einprocentige Carbollösung durch die Pleurahöhle laufen liess und noch 14 Tage später der Urin grün war.

Keine dieser Beobachtungen beweist, dass mit der Anwendung des wirklichen Lister'schen Verfahrens eine Gefahr der schweren Carbolintoxication für gewöhnliche Verhältnisse vorliegt. Bei zarten Kindern (Fall 1, 2, 3) ist die Neigung zu bedeutender Carbolresorption bekannt; sie ist besonders gross bei Berührung der zarten Haut mit wässeriger Carbollösung, wie ich am besten weiss, da ich Jahre lang feuchte Carbolwatteplatten ausschliesslich als Wundverbandmittel angewendet habe. Billroth scheint feuchte Gazebinden, in fünfprocentige Carbollösung getaucht, in den drei ersten Fällen angewendet zu haben, welche bei Verbänden, die den Oberschenkel und das Becken umfassen, mit der Haut in grosser Ausdehnung in Berührung kommen. Auch war die Lösung fünfprocentig, also ziemlich stark. Ich will übrigens bemerken, dass ich selbst die Gazebinden, welche ich aus grossen Gazestücken (nicht aus Verbandfabriken, sondern vom Kaufmann bezogen) reissen lasse, in dreiprocentige Lösung vor dem Gebrauch eintauche. Dabei benutze ich Salicyljute und die Ausdehnung des Polsters dieser Jute, welche direct auf das Protectiv und die Haut zu liegen kommt, hindert die Einwirkung der Carbollösung auf grosse Hautflächen. Bei grösseren Operationen bei kleinen Kindern ersetze ich überall die Carbollösung durch Salicyllösung, ohne dass meine Ueberzeugung von der höheren aseptischen und antiseptischen Wirkung der Carbolsäure im mindesten erschüttert worden wäre.

Ferner handelt es sich in einigen Fällen von Carbolintoxication, welche Billroth berichtet, um abnorm langdauernde Operationen, im Fall 4 um

eine nahezu zweistündige, im Fall 8 um eine 5/4 stündige, und in Fall 2 und 3 um eine „sehr eingreifende langdauernde" und um eine „sehr ausgedehnte langdauernde" Operation. Carcinoma mammae und Resectio coxae pflegen sonst nicht so lange aufzuhalten; wenn ich aber sehr langdauernde Operationen auszuführen habe, so pflege ich theils im Interesse meines Kranken, theils im Interesse meiner selbst, der ich ja doch den Carboldampf einathmen muss, ausnahmsweise auf den Spray zu verzichten.

Endlich handelt es sich um Ausspülungen eines Kniegelenks (Fall 5), zweimal um Ausspülungen der Bauchhöhle (Fall 6 und 7), einmal um Ausspülung der Pleurahöhle (Fall 10), und in Fall 9 um einen feuchten Carbolverband über eine grosse Hautfläche bei einem alten Mann. Dass bei praller Anfüllung des Synovialsacks des Kniegelenks durch Beugebewegung die Synovialis am oberen Ende des Recessus des Quadriceps einreisst, ist schon seit Bonnet bekannt. Ohne die Bewegungen des Kniegelenks, welche zwar Volkmann empfohlen hat, welche ich aber nicht für nöthig halte und welche sich nach der Beobachtung Billroth's nun als gefährlich herausstellen, wäre die Imbibition der intermusculären Räume mit Carbolsäure und die Vergiftung in Folge derselben nicht eingetreten. Was hat es aber mit dem Lister'schen Verband zu thun, dass nach Beobachtung 6, 7 und 10 grosse Höhlen nicht mit ungemessenen Quantitäten von Carbollösungen ausgespült werden dürfen? Endlich scheint der Verband in Fall 9 kein Protectiv-, sondern ein feuchter Carbolverband gewesen zu sein. So kann man sich auch von Billroth's Beobachtungen allerlei gute Lehren abstrahiren und zwar die Lehren, dass man 1) bei zarten Kindern, 2) bei abnorm langdauernden Operationen, 3) mit der Ausspülung grosser Körperhöhlen, 4) mit der Anwendung feuchter Carbolverbände auf sehr grosse Flächen sehr vorsichtig sein soll. Für mich und gewiss auch für viele Andere, welche, wie ich, längst mit der Anwendung der Carbolsäure vertraut sind, entbehren diese Lehren des Reizes der Neuheit; für viele Collegen mögen sie sicht überflüssig sein. Aber was beweisen sie gegen den Werth des Lister'schen Verbandes inclusive der zu demselben gehörigen rationellen Anwendung der Carbolsäure?

Nun hat Billroth bei dem Lister'schen Verband die Carbolsäure durch Thymol ersetzt. Die Verlässlichkeit dieses neuen Antisepticums lässt nach den Mittheilungen mehrerer Collegen auf dem Chirurgencongress von 1878 (vgl. Verhandlungen S. 5—12, Bardeleben, Küster, Olshausen, Schede) manches zu wünschen übrig. Aus eigner Erfahrung weiss ich darüber nichts auszusagen, weil ich der Carbolsäure treu geblieben bin und nur da, wo ihre Anwendung mir bedenklich erscheint, sie durch die etwas weniger sichere Salicylsäure ersetze. Ich kann nur wiederholen was ich damals auf dem Chirurgencongress gesagt habe: wir scheuen uns nicht Alkohol zu geben und zu nehmen, obgleich wir längst wissen, dass es eine acute und zuweilen tödtliche Alkoholvergiftung gibt; so wissen wir auch längst, dass es eine tödtliche Carbolvergiftung gibt; bevor uns aber nicht ein besseres und mindestens ebenso sicheres antiseptisches Mittel bekannt geworden ist, wollen wir uns nicht carbolscheu machen lassen.

Bei den allgemeinen Vorbemerkungen Billroth's habe ich mich etwas lange aufgehalten, weil ich ihnen eine besondere Bedeutung zuerkennen muss. Wenn ein Arzt, welcher das Lister'sche System nur aus

der Literatur kennt, Billroth's Bemerkungen zu demselben liest, so muss ihm alle Lust vergehen, sich in eine so bedenkliche Unternehmung praktisch einzulassen. In dieser möglichen negativen Wirkung von Billroth's Bemerkungen liegt ihre Gefahr; sie können in Folge dessen Menschenleben kosten, welche mit dem Lister'schen Verfahren hätten erhalten werden können. Es war mir aber auch eine persönliche Pflicht, der abfälligen Beurtheilung Billroth's über die Zulässigkeit der Carbolsäure bei den Wundverbänden entgegen zu treten. Wenn einer meiner früheren Schüler das neueste Werk Billroth's liest und seine Autorität höher stellt, als die mündlichen Lehren, welche er in meiner Klinik erhielt, so kann derselbe glauben, dass ich in der unverantwortlichsten Weise mit dem Leben meiner Kranken gespielt habe; es muss ihm wie ein merkwürdiger Zufall erscheinen, dass er keine Carboltodten gesehen hat; er kann sich sogar vorstellen, dass meine Klinik eine specielle Carbolvergiftungsanstalt bis auf den heutigen Tag ist. So wenig ich mich aber von den emphatischen Anticarbolisten beirren lasse, hoffe ich, dass auch meine Schüler sich nicht beirren lassen werden. Die Carbolsäure ist bei richtiger Anwendung der segensreichste Arzneistoff von allen denen, welche wir überhaupt in der chirurgischen Klinik zur Verwendung bringen.

Der Neigung, auch im Gebiet der Wundkrankheiten mich an dieser Stelle noch einmal mit Billroth auseinander zu setzen, widerstehe ich deshalb, weil ich dieser Pflicht bei anderer Gelegenheit[1]) genügt habe und die sehr aphoristischen Bemerkungen Billroth's über diesen Gegenstand in seinem neuen Werk keinen Anlass zu einer weiteren Discussion geben. Billroth sagt (S. 52): „Das geringe Interesse, welches gerade jetzt für die pathologischen Processe der Pyohämie, des Erysipel und der Diphtherie als solche besteht, macht mir so wenig Lust, diese Krankheiten, über welche ich früher so viel gearbeitet habe, noch einmal an Hand meines erweiterten Materials statistisch durchzuarbeiten, dass ich davon abstehe.“ Die neueren Arbeiten von Cohnheim, Koch, Tillmanns u. s. w. scheinen auf Billroth wenig Eindruck gemacht zu haben; sie beweisen freilich, dass „das geringe Interesse“ mehr auf Seiten Billroth's, als irgend wo anders besteht. Bei der relativ hohen Frequenz des Erysipelas in Wien (4,38 Proc. der Behandelten) und bei der relativ hohen Sterblichkeit der an Erysipelas Erkrankten (es starben 19,83 der Erkrankten) ist es mir besonders auffällig gewesen, von Billroth über die Behandlung des Erysipelas keine Zeile in diesem Bericht vorzufinden. Ueber den Einfluss des neuen aseptischen Verbandsystems auf die Verhütung der accidentellen Wundkrankheiten äussert sich Billroth sehr zweifelnd. Er meint, wenn man behaupte: „mit dem Lister'schen Verband komme Pyohämie gar nicht mehr vor, sie sei ein historischer Begriff geworden“, so sei darin mehr Dichtung mit Wahrheit gemischt, als gut ist; ich glaube, dass der Satz, wenn er auf die metastatische Form der Pyämie bezogen wird, doch im Allgemeinen zutrifft und so viel Wahrheit enthält, dass da von Dichtung nicht mehr die Rede sein kann. Auch erklärt sich Billroth schon dadurch sehr befriedigt, dass seine ersten Versuche mit der anti-

1) Kritisch-antikritische Wanderungen. Leipzig, Vogel 1876. S. 84 u. f.

septischen Wundbehandlung die Zahl der accidentellen Wundkrankheiten nicht gesteigert haben — ein neuer Beweis, mit welchem absoluten Vertrauensmangel diese Versuche begonnen wurden.

Der specielle Theil des Berichts nimmt mit fast 600 Seiten Text den grössten Theil des Raumes ein. Aus dem reichen vielgestaltigen Inhalt dieses Theils wird jeder Leser sich eine grosse Reihe ihm interessanter Einzelnheiten herausgreifen können. Auch ich darf von diesem Recht Gebrauch machen, wenn ich mich auch auf diesem Gebiet um so kürzer fassen muss, je länger ich mich auf dem Gebiet des kurzen allgemeinen Theils aufgehalten habe.

Sehr wichtig ist mir der von Billroth geführte statistische Nachweis erschienen, dass bei der Operation der Zungencarcinome die Operation vom Mund aus und zwar in der Regel mit Vorausschicken der Ligatur der A. lingualis am Zungenbein viel bessere Resultate gibt (18,7 Proc. Mortalität), als die Operation nach Regnoli vom Hals aus (61,5 Proc. Mortalität). Ich habe mich schon früher bei dem Referat über die von Billroth nach Regnoli ausgeführten Operationen (Jahresber. über die Fortschritte der med. Wissensch. von Virchow-Hirsch. 1873. II. Bd. S. 476) in diesem Sinn ausgesprochen.

Ein für die Praxis ähnlich wichtiges Ergebniss finde ich in der vergleichenden Statistik der Behandlung bei den scrophulös-käsigen Lymphdrüsenschwellungen am Hals. Von 94 Kranken, bei denen die Exstirpation vorgenommen wurde, starben 3 (1 durch Nachblutung, 1 durch Erysipelas, 1 durch Pyohämie); dagegen von 9 Kranken, welche mit parenchymatösen Injectionen behandelt wurden und zwar mit „den verschiedensten Flüssigkeiten", starben 2 (an Erysipelas); so steht hier die Mortalität von 3,1 Proc. bei Exstirpation einer Mortalität von 22,2 Proc. bei Injection gegenüber. Es wäre ein vorschneller Schluss, wenn man deshalb alle Injectionen verwerfen wollte; ich habe von der Injection von zwei- bis dreiprocentiger Carbollösung, welche Billroth wahrscheinlich gar nicht versucht hat, in keinem Fall einen Schaden, wohl aber in manchen Fällen (frischere, nicht allzu grosse Drüsenschwellung) Heilung gesehen. Wohl aber ist die geringe Mortalität nach der operativen Behandlung, welche ich 1872 [1]) methodisch zu üben empfohlen habe, durch Billroth's Zahlen bestätigt worden. Ueber die Verletzung der Vena jugularis comm. und ihre Behandlung stimmen meine Erfahrungen mit denen Billroth's nicht ganz überein. Diese Verletzung erfolgt gewöhnlich bei dem Versuch, die Drüse von der Gefässscheide abzupräpariren, in der Weise, dass die Wand der Vene angeschnitten wird. Ich habe dabei stets die von Wattmann empfohlene wandständige Venenligatur angelegt und habe niemals einen ungünstigen Erfolg derselben gesehen, wie ich überhaupt noch keinen einzigen Kranken nach Exstirpation käsiger Drüsen am Halse verloren habe. Billroth aber hat oft bei der wandständigen Ligatur Nachblutungen gesehen, während 4 Fälle von doppelter Unterbindung der ganzen V. jugul. comm. oberhalb und unterhalb der verletzten Stelle ohne Störung verliefen und er deshalb diesem Verfahren den Vorzug geben will.

Bei der Empfehlung der methodischen Exstirpation der scrophulös-

1) Volkmann's Sammlung klinischer Vorträge. II. Serie. Nr. 49.

käsigen Lymphdrüsen am Hals ging ich von der Ansicht aus, dass man durch diese Operation die Kranken vor dem drohenden Ausbruch der allgemeinen Tuberculose schützen könne. Billroth scheint diese Ansicht nicht zu theilen; er ist mehr geneigt, die Verkäsung der Lymphdrüsen als eine Theilerscheinung der allgemeinen Erkrankung, als für die Quelle derselben zu halten. Die neueren Arbeiten auf diesem Gebiet scheinen auf Billroth keinen besonderen Eindruck gemacht zu haben; mir scheint es, als ob die Studien unserer pathologisch-anatomischen Collegen gerade auf diesem Gebiet in den letzten Jahren eine Anregung gegeben haben, welche bis in die Operationslehre sich erstreckt. Der Nachweis einer geformten Noxe für die Scrophulose und Tuberculose, welchen ich als mit ziemlicher Schärfe erbracht erachte, legt uns noch dringlicher als früher die Pflicht der operativen Entfernung derselben zu einer Zeit, in welcher die Noxe noch nicht ihre Wirkungen auf den Gesammtkörper äussert, auf. Dass blasse Kranke nach der Heilung der Drüsenexstirpation wieder gesunde Gesichtsfarbe erhalten, dass die Wunden ohne Störung, jetzt gewöhnlich per primam, zu heilen pflegen — das spricht zu Gunsten der von mir schon früher vertretenen Ansicht. Die Statistik der Operationserfolge wird entscheiden müssen, ob meine Ansicht, oder die Billroth's die richtige ist; es kommt eben darauf an, ob die Personen, welche von der Drüsenexstirpation genesen sind, dann frei von allgemeiner Tuberculose bleiben. Nach meiner Erfahrung trifft dieses gute Verhältniss in recht vielen Fällen, in welchen die Geheilten später zu meiner Recognition kommen, in erfreulicher Weise zu. Hätte Billroth mit seiner Ansicht recht, so wäre unsere operative Thätigkeit auf diesem Gebiet eher einzuschränken, als auszudehnen.

Aehnliche Verhältnisse treten uns auf dem chirurgisch noch weit wichtigeren Gebiet der scrophulösen Entzündungen an den Knochen und Gelenken der Extremitäten entgegen. Auch hier fasst Billroth den Zusammenhang nicht wie ich so auf, dass die Tuberculose eine Folge der scrophulösen Knochen- und Gelenkentzündung ist, sondern so, dass bei Individuen mit scrophulös-tuberculöser Diathese ausser den Lungen auch die Knochen und Gelenke der Extremitäten erkranken. Auch ich meine freilich, dass der Bildung der scrophulös-tuberculösen Herde an Knochen und Gelenken eine Diathese, eine allgemeine Störung, bestehend in einer (oft angeerbten) Infirmität der Gewebe und in einer Störung der Circulation vorausgeht, dass aber die Eruption der allgemeinen miliaren Tuberculose in vielen Fällen der Erkrankung der Extremitäten zeitlich folgt und ursächlich aus ihr hervorgeht. Auch hier wird die Entscheidung in der Beobachtung der durch Resection geheilten Fälle gesucht werden müssen; aber auch der erste Verlauf ist nicht ohne Bedeutung, und wenn man die Gelenkresecirten schnell aufblühen, ihre Bronchialkatarrhe verschwinden sieht, wenn sie uns ein Jahr nach der Resection als blühende Menschen entgegen treten, so hat man den Eindruck, als ob man ihnen viel geleistet hätte. Eines freilich kann man ihnen nicht wegoperiren, das ist die Infirmität der Gewebe. Aber die Kette der gefährlichen Processe, welche endlich mit der lebensvernichtenden Eruption der allgemeinen Tuberculose abschliesst, kann man durch eine erfolgreiche Resection unterbrechen.

Ueber die Lebensgefahr, welche sich an die Caries der Knochen und Gelenke anknüpft, verdanken wir Billroth die belehrendsten Aufschlüsse,

und unter den vielen Zahlen, welche sein neues Werk enthält, sind mir keine für die Gegenwart wichtiger erschienen, als diejenigen, welche sich auf die Mortalität bei diesen Erkrankungen beziehen. Ich reproducire hier die wichtigsten Zahlen (S. 574):

Die Mortalität beträgt bei folgenden regionären Gruppen

Ellnbogen bis Handgelenk (105 Fälle)	46,0 Proc.
Handgelenk und Hand (94 Fälle)	39,7 „
Hüftgelenk bis Kniegelenk (227 Fälle)	34,6 „
Schultergürtel, Schultergelenk bis Ellnbogengelenk (33 Fälle)	34,4 „
Fussgelenk und Fuss (223 Fälle)	33,6 „
Kniegelenk bis Fussgelenk (272 Fälle)	27,8 „

Diese Mortalitätsziffern sind erschreckend hoch und gewinnen noch dadurch bedeutend an Interesse, dass mit dem Eintritt der Eiterung der Mortalitätscoefficient erheblich, z. B. bei der scrophulösen Coxitis von 11,7 auf 56 Proc., bei scrophulöser Entzündung des Fussgelenks von 0 auf 50 Proc. steigt.

Gewiss ist man nicht unberechtigt, aus diesen Zahlen einen Schluss auf die Dringlichkeit der frühen Gelenkresection und ganz besonders auf die Nothwendigkeit der Resection bei eingetretener Eiterung zu ziehen und hierdurch den Standpunkt zu gewinnen, welchen ich in der zweiten Auflage der Klinik der Gelenkkrankheiten sehr bestimmt vertreten habe. Man kann freilich auch noch einen Schritt in der Argumentation weiter gehen nnd bei der hohen Gefahr der scrophulösen Gelenkentzündung mit Eiterung die Amputation bevorzugen wollen. In der That scheint Billroth diese Argumentation nicht abweisen zu wollen (S. 35), während er andererseits der Frühresection nicht das Wort redet (S. 36). Es macht mir den Eindruck, als ob Billroth hier aus seinen eigenen Beobachtungen die therapeutischen Schlüsse zu ziehen Bedenken getragen hat. Er scheint auch hier an der „Stabilität des Wissens und Könnens", welche er als einen grossen Vorzug an den Franzosen, Italienern und Engländern bezeichnet, festhalten zu wollen. Trifft aber diese Stabilität mit der Stabilität einer grossen Sterblichkeit zusammen, so wäre doch der Nutzen für unsere Kranken verzweifelt gering.

Die Zahl der Gelenkresectionen, welche Billroth in dem ganzen Verlauf seiner klinischen Thätigkeit ausgeführt hat, erscheint im Verhältniss zur Zahl der behandelten Fälle ziemlich klein, im Ganzen 103 Fälle, darunter wegen Caries 75 (Schultergelenk 5, Ellnbogengelenk 33, Handgelenk 6, Hüftgelenk 13, Kniegelenk 12, Fussgelenk 6); die Resultate dagegen mit 73 (resp. 57) Fällen von glücklichem Ausgang sind sehr befriedigend. Stellt man dieses Resultat mit der obigen Mortalitätsziffer der scrophulösen Gelenkentzündung zusammen, so kommt man zu dem Schluss der vollen Berechtigung der Resection, auch wenn man den theoretischen Erwägungen auf diesem Gebiet nicht Raum geben will. Nimmt man hinzu, dass die aseptische Operations- und Verbandmethode ohne Zweifel die Mortalität der Gelenkresectionen noch um ein Beträchtliches herunter bringen wird, so kann man in der That sich der Hoffnung hingeben, dass die erhaltende Resection vor der verstümmelnden Amputation ihre vorwiegende Stellung behaupten wird.

Als letzten Differenzpunkt zwischen Billroth und mir möchte ich die Frage der Amputation bei septischer Infection noch zur Erörterung bringen. Gewiss wird man bei der Entscheidung, ob gegenüber einer progredienten Sepsis die Amputation zu wählen sei, vielerlei Gesichtspunkte berücksichtigen müssen; aber einen Satz, wie ihn Billroth schreibt: „Wer etwas auf eine gute Amputationsstatistik hält, unterlasse die Amputation bei Septischen; die wenig Geretteten bieten kaum einen Ersatz für die deprimirenden Eindrücke, welche man von so vielen verfehlten Operationen mit sich durchs Leben zu schleppen hat“ (S. 625) — einen solchen Satz möchte ich nicht unterschreiben. Man wird es immer als eine der schwierigsten chirurgischen Aufgaben zu betrachten haben, dass man sich bei der Amputation der septisch inficirten Kranken vor dem Zuviel und vor dem Zuwenig, resp. vor dem Zuspät zu bewahren sucht, d. h. dass man nicht Fälle amputirt, bei welchen das Leben ohne Aufopferung der Extremität oder eines Stückes derselben erhalten werden kann, und dass man die Operation, wenn sie nöthig ist, nicht allzusehr verzögert. Mir scheint nun, als ob das antiseptische und aseptische Operations- und Verbandsystem auch auf diesem Gebiet uns die Aussicht auf bessere Erfolge eröffnet, während Billroth ausdrücklich sagt (S. 35):

„Auf den Verlauf derjenigen Fälle, in welchen man bei bereits bestehender Sepsis noch Amputationen wagt, wird die Verbandmethode kaum einen sehr wesentlichen Einfluss üben.“ Das möchte ich bestreiten. In dem Augenblick, in welchem wir amputiren, schneiden wir freilich nicht die septische Infection aus dem ganzen Körper heraus, aber wir schneiden die Quelle ab, aus welcher sie sich ergänzt. In den Geweben der frischen Amputationswunde werden wir uns allerlei Noxen als vorhanden vorstellen müssen, aber wir vermindern durch den Irrigationsstrom der antiseptischen Flüssigkeit die Energie, die Lebensfähigkeit der Noxe. Wir dürfen auf keine aseptische Heilung per primam, aber doch auf eine geringe Höhe der entzündlichen Vorgänge auf der Wunde rechnen, und mit dem aseptischen Verband, welchen ich freilich in solchen Fällen in der Regel anfangs häufig wechsele, um mit der Carbolirrigation die Asepsis der Gewebe zu vervollständigen, behüten wir den Amputirten vor der Gefahr, dass seine Amputationswunde wieder zu einer neuen Quelle septischer Infection werde. Die Schutzstoffe halten die Noxen der atmosphärischen Luft ab, welche sich auf der Wunde etwa ansiedeln könnten; die Drainirung und Irrigation sorgt für die Entfernung der Noxen, welche von den Geweben aus in die Wundsecrete eintreten. Erstaunlich schnell scheidet oft der Gesammtkörper die Noxen aus sich ab, wie ich beobachtet habe am schnellsten und sichersten durch einen profusen Schweiss, welcher einige Stunden nach der Amputation aus allen Hautporen dringt. Dieser Schweiss hat die Bedeutung einer günstigen Krise und gewährt eine gute Prognose. Die letzten beiden grossen Amputationen, welche ich bei schwerster septischer Infection ausführte, verliefen in der angedeuteten Weise fast fieberlos, aber per secundam intentionem zur Heilung. Der eine Fall betraf eine Schussverletzung des Tibiakopfes unter dem Kniegelenk durch eine Schrotladung, welche à bout portant in die Markhöhle eindrang, bei einem 11jährigen Knaben. Am 4. Tag trat in Folge der Thrombose der A. tibialis ant. plötzlich Gangrän der betreffenden Unterschenkelmuskeln bis zum Fuss ein. Der

Knabe hätte ohne Amputation nur noch wenige Stunden zu leben gehabt; die Oberschenkelamputation erhielt ihm dauernd das Leben. Noch belehrender war der andere Fall. Einem 16jährigen Landarbeiter war ein schwerer Wagen über den Vorderarm dicht oberhalb des Handgelenks gegangen. Schon bei der Aufnahme war Gasknistern um die nekrosirte Hautpartie zu constatiren; es gelang nicht, durch Incisionen und antiseptische Bespülung der septischen Gangrän Einhalt zu thun. Dieselbe verbreitete sich plötzlich in wenigen Stunden über den Ellnbogen zum Oberarm. Der Kranke war schon einige Stunden bewusstlos, als ich ihm die hohe Amputation des Oberarms machte. Ohne Chloroform ertrug er regungslos die Operation; er war septisch anästhesirt. Eine halbe Stunde nach der Operation kehrte das Bewusstsein allmählich wieder; erst 16 Stunden nach der Amputation kam dem Kranken zum Bewusstsein, dass der Arm amputirt worden war. Ich hatte, geleitet durch functionelle Interessen, um das obere Dritttheil des Oberarms zu erhalten, gewagt, durch die ödematös infiltrirten Weichtheile zu amputiren; trotzdem war der Wundverlauf mit Ausnahme eines kleinen Abscesses unter der Spina scapulae durch nichts Besonderes gestört.

Niemand wird für den letzteren Fall behaupten, dass ich zu früh amputirt hätte, und nur der bedenklichste Skepticismus könnte meinen, dass für diesen Verlauf die Verbandmethode gleichgültig gewesen ist. Ich betrachte Erfolge, wie die eben berichteten, für die schönsten Früchte der modernen Chirurgie und die Erinnerung an dieselben ist mir erhebend genug, dass ich auch einen Misserfolg, den ich unter ähnlichen Verhältnissen erlebe, beruhigt mit mir durchs Leben schleppen kann. Misserfolge können ja auf diesem Grenzgebiet zwischen Leben und Tod nicht ausbleiben, aber Erfolge und Misserfolge werden sich, wenn auch nicht zahlenmässig, ausgleichen. Denn ich meine, dass wir auch hier nicht für den Glanz unserer Amputationsstatistik, sondern für die Erhaltung des Lebens des einzelnen Kranken arbeiten, welches uns anvertraut wird.

Hier will ich meine Bemerkungen zu Billroth's neuestem Werk abbrechen, wenn ich auch noch Vieles zu sagen hätte. Die Subjectivität, mit welcher Billroth die chirurgischen Fragen betrachtet, tritt uns in seinem neuen Werk noch vorwiegender entgegen, wie in manchem früheren seiner Werke. Proben derselben habe ich schon bei einer anderen Gelegenheit[1]) zusammengestellt. Man mag diese Subjectivität als einen Vorzug oder als einen Fehler betrachten, das scheint mir sicher, dass sie mit dem objectiven Gewand einer statistischen Unternehmung — und das ist doch im Grund Billroth's Bericht — in merkwürdiger Weise contrastirt. Bei dem Lesen des Billroth'schen Werks gewährt dieser Gegensatz einen eigenen Reiz, wie er so manchem seiner Bücher eigen ist, ein Reiz, der hier auch über alle Zahlen und Procentberechnungen hinaus wirkt. Man erkennt aber auch aus diesem Gegensatz, wie tief wir noch mit unserer Wissenschaft in den ersten Anfängen der statistischen Grund-

1) Kritisch-antikritische Wanderungen auf dem Gebiet der jüngsten chirurgischen Tagesliteratur. Leipzig, F. C. W. Vogel. 1876. — Artikel über Transfusion. S. 181 u. f.

lagen stecken, wie sehr es uns Noth thut, uns aus denselben herauszuarbeiten. Keinem unserer Fach- und Zeitgenossen verdanken wir aber in dieser Richtung so Vieles und so Gutes, wie gerade Billroth. Ich glaube mich nicht in der Annahme zu täuschen, dass gerade die statistischen Studien Billroth's sein energisches Streben bekunden, um sich von dem Subjectivismus zu der besten Objectivität, zur Objectivität der Zahl hindurch zu ringen. Dass in diesem Streben die Arbeiten anderer Autoren wenig Berücksichtigung gefunden haben, lässt sich ja auch nach mancher Seite hin rechtfertigen; denn nur die eigenen Erfahrungen ruhen auf der einheitlichen Grundlage einer nach bestimmten Ueberzeugungen geleiteten chirurgischen Thätigkeit. Bevor die Ueberzeugungen der einzelnen Chirurgen mehr und mehr zusammenrücken, wird auch eine grosse chirurgische Statistik schwerlich so construirt werden können, dass man aus ihr feste Lehrsätze zu entwickeln vermöchte. Mit diesem Vorbehalt trage ich aber kein Bedenken, den allgemeinen und hohen Werth der gesammten Leistung Billroth's auf diesem Gebiet willig anzuerkennen.

Greifswald, im Juni 1879. C. Hueter.

2.

Kummer, A., Die Resection des Hüftgelenks mit vorderem Längsschnitt. Strassburger Inaug.-Diss. 1879.

Die Arbeit enthält eine eingehende Besprechung der Hüftgelenksresection von vorne. Prof. Lücke hatte schon früher (Centralblatt für Chirurgie. Nr. 41. 1878) eine kurze Notiz über diese Operationsmethode veröffentlicht und die in dieser Hinsicht früher gemachten Versuche erwähnt. Kummer gibt ausserdem in seiner Arbeit zunächst einen anatomisch-topographischen Abschnitt, in welchem er darauf hinweist, dass der von Lücke und Schede an der Aussenseite des Nerv. crur. geführte Schnitt in der That der zweckmässigste ist. Nach Trennung der Haut und des Unterhautzellgewebes hält man sich immer längs des inneren Randes des M. sartorius und Rectus femoris. Man gelangt jetzt leicht durch das lockere Zellgewebe auf den äusseren Rand des M. ileopsoas. Der Oberschenkel wird leicht flectirt, abducirt und nach aussen rotirt, man hält die Muskeln auseinander und gelangt leicht auf die Gelenkkapsel. Von Arterien kann die A. prof. femor., besonders wenn sie etwas höher entspringt, und, wie es manchmal vorkommt, die Circumflexa externa abgibt, in die Schnittlinie kommen, ausserdem kann die Art. circumflexa ext. verletzt werden. Nach Durchtrennung des Schenkelhalses wird der Kopf aus der Pfanne entfernt, was manchmal einige Schwierigkeiten darbieten kann. Prof. Lücke hat zu dem Zwecke ziemlich breite, flache, runde, am Stiel stumpfwinklig aufsitzende Löffel anfertigen lassen mit theilweise scharfen Rändern, mittelst deren der Kopf bequem aus der Pfanne hervorgeholt werden kann.

Der vordere Längsschnitt hat vor dem Roser'schen Querschnitt die Kleinheit der Wunde und Schonung der Muskeln voraus, der Hueter'sche

Schnitt, der zwischen Musc. tensor fasc. latae und Sartorius geführt wird, führt nicht direct auf den Schenkelkopf. Vom vorderen Längsschnitte aus kann man Theile vom Troch. maj. gut abtragen.

Als Indicationen für den vorderen Längsschnitt stellt Kummer auf: Centrale Ostitis des Schenkelkopfes, Abscesse an der Vorderseite des Gelenks, Epiphysenlösungen, Luxationen des Kopfes nach vorne. Ferner bei Schussverletzungen, bei denen speciell der Schenkelkopf zerstört wäre, endlich ist der Längsschnitt noch auf solche Fälle auszudehnen, bei welchen die Pfanne nach hinten verschoben ist und wo sich Abscesse vorn nach aussen und oberhalb des Lig. Poupartii in der Beckenhöhle gebildet haben.

Zum Schluss werden 6 Krankengeschichten mitgetheilt.

1. K., 12½ Jahre alt. Links Epiphysenlösung.

Endresultat: Vollkommen gute Stellung und Gebrauchsfähigkeit der Extremität, keine Verkürzung.

2. K., 10 Jahre alt. Linksseitige Coxitis.

Nach vergeblicher monatelanger Behandlung mittelst Extension wird, da unterhalb des Poupart'schen Bandes sich Fluctuation zeigte, die Resection von vorne gemacht. Der cariöse Gelenkkopf wird in zwei Stücken mit der Sequesterzange aus der Gelenkpfanne geholt, letztere mit dem scharfen Löffel ausgekratzt. Nach 8 Wochen konnte Patient mit gering secernirender Fistel und geringer Verkürzung ohne Apparat nach Hause entlassen werden.

3. R., 18 Jahre alt. Coxit. sinistra. Abscess in der Tiefe.

Bei der Resection von vorne wurde ein abnorm verlaufendes Gefäss (Profunda femor. oder sehr stark entwickelte Circumflexa externa durchschnitten). Eitergang nach aufwärts. Pfanne perforirt. Am horizontalen Schambeinast ebenfalls eine rauhe Stelle. Nach 6 Wochen Heilung im besten Gange. Dann Recidiv mit allgemeiner Tuberculosis, der Patient erlag.

4. Frey Loyold, 10 Jahre alt.

Vordere Resection Kopf und entartete Kapsel entfernt. Konnte nach 6 Wochen mit gut brauchbarer und ½ Cm. verkürzter Extremität nach Hause entlassen werden. — Nach einigen Monaten Recidiv.[1])

5. Ph., 6 Jahre alt.

Vorderer Schnitt. Abscess. Kopf und Hals cariös. Fistel am Tro-

---

1) Patient kam Anfang December mit Adductionsstellung, Fistelbildung und Schmerzhaftigkeit bei Druck in der Hüftgelenksgegend wieder in die Klinik. Es bildete sich in den nächsten Wochen eine Anschwellung hinter dem grossen Trochanter, die eingeschnittenen Nekrose an einigen Stellen der Pfanne erkennen liess. Die nekrotischen Stücke wurden theils von vorne, theils von hinten entfernt. Der Trochanter selber zeigte sich als gesund. Die Wunden heilten wegen eines ziemlich langwierigen Erysipels (viel Eiweiss dabei im Harn) langsam. Anfang Mai konnte Patient definitiv geheilt entlassen werden. Die Bewegungen im Gelenk waren etwas geringer als früher. Die Stellung gut.

Dr. Sonnenburg.

chanter gespalten und drainirt. Konnte nach 3½ Monaten ohne Apparat und ohne erhöhten Schuh nach Hause entlassen werden.

6. B., 7 Jahre alt. Cox. dextra.

Tiefe Fluctuation unter dem Poupart'schen Bande. Im Kopfe einige ostitische Herde. Pfanne, Gelenkkapsel gesund. In der Kapsel etwas Eiter. Wird nach 2½ Monaten auf Wunsch der Eltern entlassen. Verkürzung ½ Cm. Eine 3 Cm. lange Fistel besteht noch, führt aber nicht auf Knochen. Bewegungen gut.

Dr. Sonnenburg.

XVII.

Zur Casuistik der Kopfverletzungen.

Von

Dr. Albert Beger,
Assistent an der chirurg. Klinik zu Leipzig.

In den Monaten April bis Juli dieses Jahres kam auf der inneren Abtheilung unseres Krankenhauses eine kleine Epidemie von Meningitis cerebro-spinalis zur Beobachtung. Während dieser Zeit hatten wir auf der chirurgischen Abtheilung sechs Kopfverletzungen mit Hirnsymptomen in Behandlung. Von diesen Kranken starb der eine innerhalb der ersten 24 Stunden: Schädelbruch mit Zerreissung der Art. meningea media. Von den anderen boten vier meningitische Erscheinungen dar, derart, dass in zweien der Fälle die Diagnose auf Meningitis nach Trauma zu stellen war, und in den beiden anderen angenommen werden musste, dass die Symptome der Hirnreizung durch den Genius epidemicus modificirt waren. Der sechste Kranke hatte eine Basisfractur mit schweren Commotionserscheinungen. Bei diesem bestand weder Fieber, noch andere meningitische Erscheinungen, doch schloss sich bei ihm unmittelbar an die Commotio cerebri ein Delirium acutum mit nachfolgender Geistesverwirrtheit an.

Die obigen 4 Fälle bieten soviel interessante Einzelheiten dar, dass eine detaillirte Beschreibung gerechtfertigt erscheint.

1. Herm. P., 22 Jahre, Schieferdecker, ist bis auf ein vor vielen Jahren durchgemachtes Augenleiden, welches eine fast vollkommene Blindheit auf dem linken Auge zur Folge hatte, immer gesund gewesen. Am 10. April erlitt er eine Verletzung der Stirn; beim Einschlagen eines Pflockes flog die Axt vom Stiel ihm an den Kopf; er lag 5 Minuten bewusstlos, eine geringe Hautabschürfung der Stirn blutete etwas. Eine Blutung aus der Nase oder aus den Ohren soll nicht stattgefunden haben. Nach einer Viertelstunde ging er wieder an die Arbeit. Auch die nächste Woche arbeitete er, obgleich er stets mässige Kopfschmerzen hatte. Am 17. April, also 8 Tage nach der Verletzung bekam er plötzlich einen hef-

tigen Frost, erbrach mehrmals und musste nach Hause gehen. Seitdem ist er bettlägerig, soll starkes Fieber gehabt und viel delirirt haben. Auch soll er oft erbrochen und unter sich gehen gelassen haben. Am 19. April 1879 wurde er aufgenommen.

Status praes.: Patient ist ein hochaufgeschossener, gut genährter Mensch. Er liegt meist apathisch in Rückenlage im Bett, wirft sich zuweilen unruhig und stöhnend umher, reagirt auf Fragen durch mürrische, leidlich klare Antworten. Die Körpertemperatur beträgt 37,9 C. (s. Tabelle), Puls 80—90, Respiration 24.

Kopf: Ueber der linken Augenbraue nahe der Mittellinie findet sich eine flache Beule, welche bei Berührung sehr schmerzhaft ist, nicht fluctuirt. In der Umgebung, sowie zu beiden Seiten der Nase ist die Haut durch alte Sugillationen gelbgrün verfärbt. Die ganze linke Seite des Kopfes ist schon bei leiser Berührung äusserst empfindlich, die Kopfhaut überall verschiebbar, Schädeldach scheint normal, wenigstens ist eine Fractur nicht nachzuweisen. Auf dem linken Auge alte Synechien und Hornhauttrübungen, Amaurose; auf dem rechten ist die Pupille mittelweit, reagirt träge, Sehfähigkeit normal. Augenbewegungen beiderseits normal.

Die Hörfähigkeit ist links herabgesetzt. Die Trommelfelle sind normal. Die vom linken Facialis innervirten Muskeln schleppen bei Bewegungen nach. Linke Nasolabialfalte verstrichen. Die Zunge wird etwas nach rechts ausgestreckt.

Geringe Nackenstarre, hochgradige Schmerzhaftigkeit der ganzen Wirbelsäule bis zum Kreuzbein.

Brustorgane gesund.

Leib eingezogen, auf Druck empfindlich.

Extremitäten: mässige Hyperästhesie, sonst normal.

Therapie: Eis auf den geschorenen Kopf. Hirudines Nr. XII hinter die Ohren.

20. April. Der Kranke ist in der Nacht sehr unruhig gewesen, hat 6 mal erbrochen. Heute früh ist er ruhiger, vollständig bei Besinnung, klagt über sehr heftige Kopfschmerzen. Die Schmerzhaftigkeit der Wirbelsäule ist verschwunden. Auf beiden Augen Nystagmus.

21. April. Seit gestern Abend jammert und schreit er wieder über heftige Kopfschmerzen. Durch kleine Gaben Morphium innerlich lassen dieselben nach. Grosser Herpes labialis. Kein Erbrechen.

22. April. Mehrfach kurzdauernde Anfälle von Streckkrampf der Rückenmusculatur mit allgemeinem Tremor bei erhaltenem Bewusstsein. Starke Obstipation. Calomel.

23. April. Patient ist apathischer, singt, quiekt, stöhnt leise vor sich hin. Trotz Calomel 0,6 und verschiedenen Klystieren kein Stuhl. Ol. Ricini 15,0.

25. April. Temperatur 38,7, Puls 82, Respiration 8.

26. April. Patient ist vollkommen bei Besinnung, fühlt sich zu Zeiten ganz leidlich, zu anderen, meist beim Steigen des Fiebers, schreit er vor klopfenden Schmerzen im Vorderkopf so laut, dass er isolirt werden muss. Auch die Nacken- und Rückenstarre wechselt. Der Herpes trocknet ein. Der Nystagmus sehr stark. Milz 8 : 13 Cm.

Seit gestern klagt der Kranke über heftige, brennende Schmerzen beim

Herm. P., 22 Jahre alt. Meningitis cerebrospinalis epidemica.

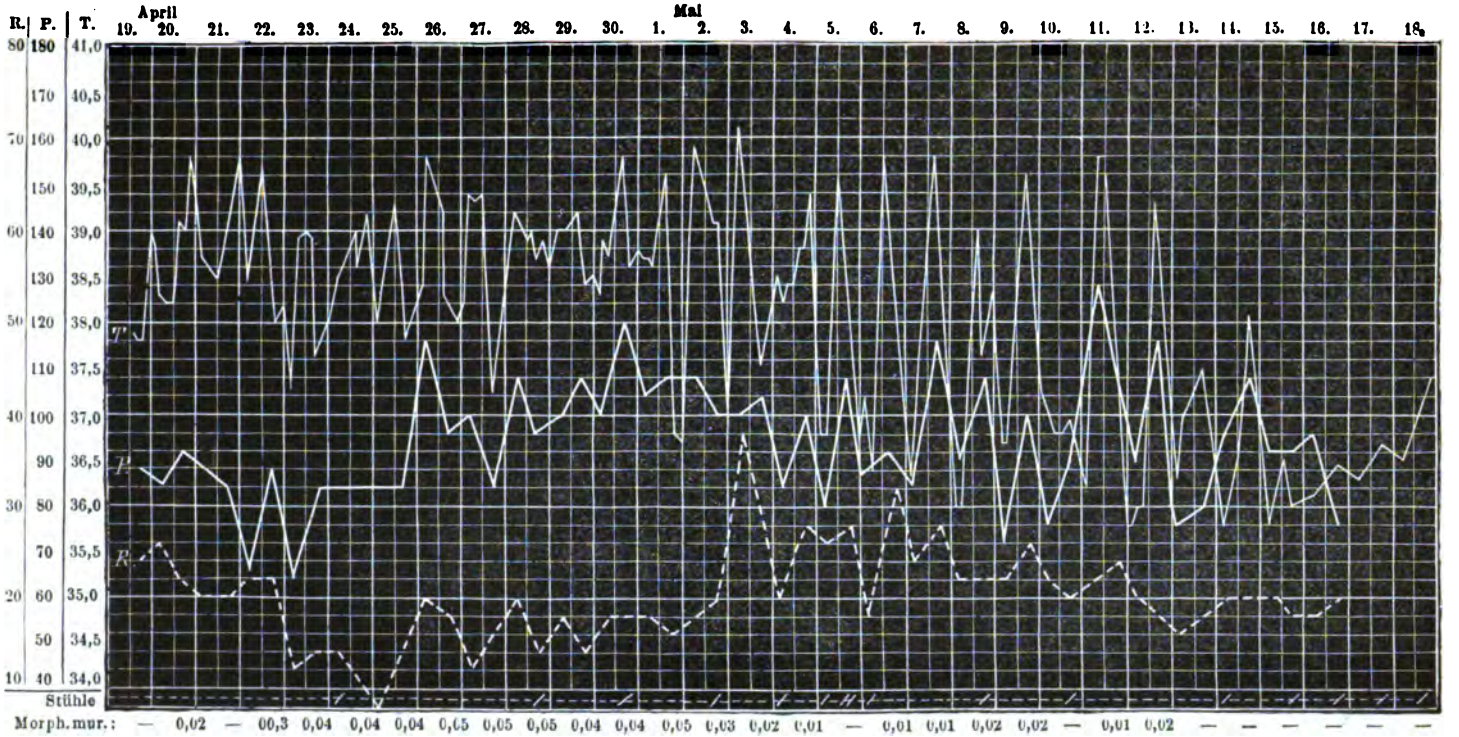

Wasserlassen. Die Menge des Harns ist bedeutend vermehrt, sie betrug in den letzten 24 Stunden 3000 Ccm. Der Harn ist hellgelb, etwas getrübt durch Phosphate, enthält keinen Eiter, kein Eiweiss, keinen Zucker; das specifische Gewicht ist 1009.

28. April. Abends fieberfrei, keine Schmerzen. Morgens Fieber und Schmerzen. Bekommt täglich 5 Centigr. Morphium innerlich mit gutem Erfolge. Der Kranke hat starken Hunger und Durst.

2. Mai. Patient klagt zeitweise sehr über hackende Schmerzen im Vorderkopf, zu anderen Zeiten fühlt er sich ganz leidlich. Schlaf gut, Appetit ausgezeichnet, trotz des Fiebers, Durst bedeutend. Stuhlgang spontan.

Die Beule an der Stirn ist kleiner geworden; aber noch immer sichtbar und auf Druck sehr empfindlich. Der Nystagmus ist geringer. Auf dem linken Auge in der Ruhe Strabismus divergens, bei intendirten Bewegungen Augenstand normal. Die Parese des linken Facialis ist etwas deutlicher geworden. Die Nackenstarre ist zuweilen sehr bedeutend, zu anderen Zeiten geringer, dagegen besteht stets eine heftige Druckempfindlichkeit der ganzen Wirbelsäule. Milz 6 : 11 Cm. Leib normal. Polyurie besteht fort. Die täglichen Harnmengen sind 2600—3600 Ccm. Die Extremitäten sind, eine in der Intensität wechselnde Hyperästhesie ausgenommen, normal.

4. Mai. Während Patient am gestrigen Tage sich ruhig verhalten und wenig geklagt hatte, auch sein Essen (auf sein dringendes Bitten grobe Hospitalkost[1]) mit einer wahren Gier verzehrt hatte, begann er gestern Abend wieder in seiner unbändigen Weise über Kopfschmerzen zu klagen und warf sich unruhig und schreiend im Bette umher. Dazu kam noch eine grosse psychische Erregtheit, weil ihm in einer gleichgültigen Sache nicht nachgegeben wurde. Um ½12 Uhr trat plötzlich ein von der Diakonissin beobachteter 4 Minuten dauernder epileptiformer Anfall ein: Bewusstlosigkeit, weite Pupillen, klonische Convulsionen aller Extremitäten. Nach dem Anfall kehrte das Bewusstsein rasch zurück, Patient wurde ruhiger und schlief bald ein.

6. Mai. Wieder ein kurzdauernder epileptiformer Anfall.

8. Mai. Frühmorgens subnormale Temperaturen, keine Schmerzen, Nachmittags gegen 40, heftige Kopf- und Kreuzschmerzen. Hat heute 2 mal erbrochen.

10. Mai. Kein Fieber, wenig Schmerzen. Schläft viel. Wenngleich der Kranke auf alle Fragen richtig antwortet, so macht er doch einen stumpfsinnigen Eindruck. Seine Züge beleben sich nur, wenn ihm Speisen vorgesetzt werden. Zur Zeit ist er vollkommen schmerzfrei. Druck auf die Austrittsstellen der Kopfnerven ist schmerzhaft, auf die contundirte Stelle an der Stirn nicht mehr. Auch ist die Wirbelsäule heute nicht druckempfindlich. Deutliche Nackenstarre. Deutliche linksseitige Facialisparese. Nystagmus. Strabismus divergens sehr gering. Polyurie bis 4900 Ccm. Milz 7 : 12 Cm.

---

1) Wiederholte Versuche, auf den Krankheitsverlauf durch Aenderung der Kost in solche für einen Fiebernden passende einzuwirken, fielen negativ aus und vermehrten nur die Leiden des Kranken um ein intensives Hungergefühl. Nie zeigte der Kranke Symptome eines Magenkatarrhs.

11. Mai. Nachmittags Temperatur 39,8. Heftige hackende Schmerzen im Vorder- und Hinterkopf.

16. Mai. Fieber seit mehreren Tagen verschwunden. Vollständige Euphorie. Beugen des Kopfes auf die Brust noch schmerzhaft. Nystagmus geringer. Facialisparese verschwunden. Polyurie nimmt ab.

19. Mai. Patient steht auf, fühlt sich aber noch sehr schwach. Sein Körpergewicht, welches vor der Erkrankung 71 Kilo betrug, ist jetzt trotz der stetigen reichlichen Nahrungsaufnahme auf 56 Kilo herabgegangen. Psychisch wird er jetzt mobiler, unterhält sich, macht sogar Witze etc. Von pathologischen Erscheinungen besteht nur noch ein bei intendirten Augenbewegungen eintretender Nystagmus.

29. Mai. Patient hat sich ziemlich rasch erholt, geht auf Wunsch ab, um draussen die Beendigung seiner Reconvalescenz abzuwarten.

15. Juni. Patient stellt sich heute als vollständig gesunder und kräftiger Mensch vor.

Wir nahmen gleich bei der Aufnahme bei dem Kranken eine Eiterung innerhalb der Schädelhöhle als Ursache der cerebralen Erscheinungen an. Ein Hirnabscess konnte bald ausgeschlossen werden, weil keine hervorragenden Herdsymptome auftraten, es blieb mithin übrig eine Meningitis suppurativa zu diagnosticiren. Aber sowohl für einen traumatischen Hirnabscess wie für eine traumatische allgemeine Hirnhautentzündung fehlte ein Hauptfactor: der Zutritt der Luft zum Schädelinneren. Bergmann[1]) gibt als ursächliches Moment für eine traumatische Meningitis eine wenigstens bis auf den Knochen gehende Kopfwunde an, von welcher sich die Entzündung auf die Meningen fortsetzt. Diese Hirnhautentzündungen sind daher septischer Natur, verlaufen sehr rasch und führen zum Tode. Wenn man also auch annehmen wollte, dass wir eine Schleimhautwunde und einen Spaltbruch übersehen hätten, durch welche der Luftzutritt vermittelt worden wäre, so bliebe es wieder wunderbar, dass der Kranke mit dem Leben davon gekommen ist. Ob Hirnhautentzündungen auch bei vollständig geschlossenem Schädel ohne Einwirkung der Luft im Anschluss an Hirnerschütterungen möglich sind, ist nach Bergmann[2]) durch überzeugende Beispiele nicht belegt.

Derartiges wäre man bei unserem Fall gezwungen anzunehmen, wenn nicht gleichzeitig eine Epidemie der Meningitis cerebro-spinalis geherrscht hätte, und wenn unser Fall nicht ein so typisches Bild der letzterwähnten Krankheit darstellte.

---

1) Sammlung klinischer Vorträge. Nr. 101. S. 12.

2) Handbuch der allgemeinen und speciellen Chirurgie, red. von Pitha und Billroth. III. Bd. 1. Abth. S. 252.

Obgleich von vornherein als wahrscheinlich angenommen werden muss, dass während einer Epidemie von Meningitis cerebrospinalis Personen, welche sich eine Gehirnerschütterung oder gar Hirnverletzungen zugezogen haben, zu dieser Krankheit besonders disponirt sind, so finden sich doch, soweit mir bekannt, in der Casuistik der Meningitis kaum einige darauf bezügliche Fälle, welche diese Vermuthung bekräftigen. Ziemssen[1]) beschreibt einen Fall von Méningite foudroyante nach Trauma: ein fünfjähriges Kind fiel auf die Stirn, erkrankte nach mehreren Stunden und war nach 12 Stunden todt. Leyden führt in seiner Klinik der Rückenmarkskrankheiten[2]) als Factum an, dass anscheinend unerhebliche traumatische Einflüsse bei Epidemien Gelegenheitsursachen für erwähnte Krankheit bilden, ohne näher darauf einzugehen. — In unserem Fall unterliegt es wohl keinem Zweifel, dass wir es mit einer M. epid. im Anschluss an eine Commotio cerebri zu thun haben.

Betrachten wir jetzt die Symptome im Einzelnen. Zwischen dem Trauma und dem Ausbruch der Krankheit mit einem Schüttelfrost liegt ein Zeitraum von 8 Tagen, während welcher der Kranke ausser mässigen Kopfschmerzen keine Krankheitssymptome darbot. Ob diese Kopfschmerzen als Residuum der Commotio cerebri oder als Prodromus der Meningitis aufzufassen sind, bleibt dahingestellt. Das Letztere ist unwahrscheinlich, weil ein so langes Prodromalstadium bei der Meningitis epidemica nicht beobachtet ist.

Charakteristisch ist der plötzliche Beginn mit Schüttelfrost, dem gleich darauffolgenden schweren Krankheitsgefühl und dem rasch sich entwickelnden scharf gezeichneten Symptomencomplex. Dass auch die Häute des Rückenmarks entzündet waren, beweisen die spontanen Kreuzschmerzen, die Steifigkeit der ganzen Wirbelsäule, die grosse Schmerzhaftigkeit derselben auf leisen Druck und der Opisthotonus.

Der Herpes bestätigte die Diagnose.

Die Polyurie, welche bekanntlich öfter bei dieser Krankheit beobachtet ist, dauerte hier 2½ Wochen. Dabei war auffallend, dass Patient während des intermittirenden Stadiums in den schmerz- und fieberfreien Zeiträumen wenig trank und wenig Harn liess. Sowie aber Kopfschmerzen und Fieber eintraten, begann er gierig zu trinken und in Folge dessen auch viel Wasser zu lassen. Die Schweissecretion war stets sehr gering. Den grossen Durst allein auf Rechnung des Fiebers zu schieben, ist wohl deshalb nicht gerechtfertig,

1) Archiv von Ziemssen-Zenker. Bd. I. S. 358. 2) Bd. I. S. 413.

weil in anderen Krankheiten mit intermittirendem Fieber (Typhus in der 3. Woche, Phthisis, septisches Wundfieber etc.) derartige Polyurien nicht vorhanden sind. Auch die abnorm gesteigerte Esslust ist vielleicht wie die Polyurie als cerebrales Reizsymptom anzusehen; wenngleich auch möglich ist, die Esslust so zu erklären, dass ein Magenkatarrh, welcher meist der hartnäckige Begleiter der Fieber ist, hier vollständig fehlte.

Die Temperaturverhältnisse sind, wie beigegebene Tabelle zeigt, hochinteressant: in den ersten 14 Tagen der Krankheit ein mässig hohes Fieber mit unregelmässig eintretenden Remissionen, dann mehrere Tage intermittirendes Fieber mit morgendlichen hohen Temperaturen bis 40 und abendlichen Intermissionen und endlich in der 3. und 4. Woche ein amphiboles Fieberstadium, wie in der gleichen Zeit beim Typhus; worauf das Fieber ziemlich plötzlich aufhört. Auch die anderen Erscheinungen verschwinden mit dem Fieber ziemlich rasch eine nach der anderen, so dass Patient 5 Wochen nach dem Schüttelfrost als gesund das Bett verlassen kann.

Das Morphium erwies sich, wie ja stets bei der epidemischen Meningitis, auch in unserem Fall als geradezu unentbehrlich. Der Kranke verlangte in seinen schlimmen Tagen förmlich stürmisch darnach, und wenn er 1 Centigrm. Morph. mur. per os bekommen hatte, befand er sich mehrere Stunden leidlich. Ich habe die täglichen Morphiumdosen auf der Tabelle mit aufgezeichnet, weil sie den besten Maassstab für das subjective Befinden des Kranken abgeben.

2. Alb. R., 30 Jahre alt, Kutscher, ist am 13. Mai Abends bei einer Schlägerei an der Stirn verletzt worden. Ein Arzt nähte die Wunde und Patient, welcher das Bewusstsein nicht verloren haben will, ging nach Hause. Er schlief die Nacht sehr gut. Am folgenden Morgen hatte er heftige Glieder- und Kreuzschmerzen und erbrach im Laufe des Tages 5 mal. Nachmittags stellten sich Kopfschmerzen ein, die kommende Nacht verlief schlaflos. Am 15. Mai steigerten sich Kopf- und Kreuzschmerzen, auch das Erbrechen kehrte wieder, so dass der Kranke sich Abends mittels Siechkorbs ins Hospital tragen liess.

Status praes. Patient ist ein kräftiger Mann. Das Sensorium ist vollkommen frei; er erzählt die Einzelheiten der Schlägerei völlig klar. Im Gesicht mehrere Schrunden. In der Mitte der Stirn an der Haargrenze findet sich eine mehrere Centimeter lange tiefe Risswunde, deren gequetschte schmutzige Ränder aneinander genäht sind. Die Umgebung der Wunde geröthet, geschwollen und schmerzhaft. Die Wirbelsäule selbst ist nicht schmerzhaft, dagegen sind verschiedene Stellen des Rumpfes blutunterlaufen und auf Druck empfindlich.

Operation: Entfernung der Nähte, Desinfection der Wunde, Einlegen eines Drains, antiseptischer Verband.

16. Mai. Temperatur 38,4, Abends 38,6.

17. Mai. Temperatur 39,4. Heftige nach dem Hinterkopfe ausstrahlende Schmerzen. Kein Schlaf. Harnverhaltung. — Abends Temper. 39,3.

18. Mai. Temperatur 39,0. Der Puls heute früh nur 78. Patient hat die Nacht schlecht geschlafen. Kopfschmerzen. Harnverhaltung. Obstipation. Die Wunde zeigt jetzt ein vollkommen aseptisches Verhalten. Die Wundränder sind nicht mehr geröthet, das Protective ist nicht schwarz gefärbt, das Wundsecret vollkommen geruchlos. — Abends Temperatur 38,6.

19. Mai. Temperatur 38,2. Grosser Herpes labialis. Die Kopfschmerzen sind geringer. — Abends 38,4.

20. Mai. Temperatur normal. Keine Beschwerden.

30. Mai. Geht geheilt ab.

Erbrechen, Fieber, Kopf- und Kreuzschmerzen, Harnverhaltung, Stuhlverstopfung, Pulsverlangsamung (?), Herpes labialis sprechen auch hier wieder für eine Meningitis und zwar, da Heilung in kurzer Zeit eintritt, nicht-traumatische Meningitis. Derartige leichte Fälle sind natürlich mit geringerer Sicherheit zu diagnosticiren, als schwere. Dazu kommt noch, dass in diesem Fall das Fieber in den ersten Tagen als Wundfieber aufgefasst werden kann. Später, als die Wunde ein vollständig aseptisches Verhalten zeigte und das Fieber dennoch fortdauerte, ist die Ursache des letzteren in etwas Anderem zu suchen und zwar in der Entzündung der Hirnhäute, da nur diese und sonst kein Organ des Körpers, Symptome von Erkrankung zeigten. Auf die subjectiven Beschwerden, namentlich die Kreuzschmerzen, ist wenig zu geben, da der Kranke am ganzen Körper braune und blaue Flecke als Monumente der Schlägerei an sich trug. Trotzdem glaube ich, gestützt auf die gleichzeitig herrschende Epidemie, eine Meningitis epidemica diagnosticiren zu dürfen, da ja gerade bei Epidemien dieser Krankheit abortive Formen derselben häufig beobachtet worden sind.

3. B., 18 Jahre alt, Kellner, soll am 7. Mai 1879 die Treppe heruntergefallen sein und sofort völlige Bewusstlosigkeit dargeboten haben. Auch soll er mehrmals erbrochen und Nasenbluten gehabt haben. Der Puls soll 50 Schläge in der Minute betragen haben. Am 8. Mai wurde er im Siechkorb ins Hospital gebracht.

Status praes. am 8. Mai 1879. Kräftiger Mensch, gut genährt. Temperatur 38,5. Puls 72 unregelmässig, Respiration 28. Er liegt hochgradig somnolent da, antwortet auf Fragen nicht, zeigt jedoch auf Verlangen die Zunge. Oft stöhnt er, wirft sich umher und greift mit den Händen nach dem Kopf. Keine äussere Wunde. Eine Schädelfractur nicht nachweisbar. Beide Lider des linken Auges sind beträchtlich geschwollen, die Sclera mit Blut unterlaufen. Geringe Quetschung der Lippen, Sugillation des harten Gaumens. Hyperästhesie der Haut. Keine Lähmungen. Blase stark gefüllt.

9. Mai 1879. Temperatur 38,4, Puls 72, Respiration 24. Sehr un-

ruhige Nacht. Harnverhaltung. Sonst Stat. idem. — Abends Temperatur 39,4, Puls 60, Respiration 24.

10. Mai. Temperatur 37,8, Puls 56, Respiration 20. Delirirt viel. Antwortet jetzt auf Fragen. Lässt unter sich gehen. — Abends 38,6. Herpes an Lippen und Wangen.

11. Mai. Temperatur 38,4. Patient ist ruhiger. — Abends Temperatur 40,6. Brustschmerzen, leichter Erguss im linken Pleurasack.

12. Mai. Temperatur 38,0, Puls 60, Respiration 20. — Abends Temperatur 40,6, Puls 96, Respiration 36.

13. Mai. Temperatur normal. Auf der Brust nichts Abnormes. Bewusstsein vorhanden.

24. Mai. Geht geheilt ab.

Ob in diesem Fall wirklich makroskopische Entzündungsproducte der Meningen vorhanden gewesen sind, ist sehr zweifelhaft. Die Exacerbation des Fiebers nach Auftreten des Herpes ist jedenfalls von der leichten linksseitigen Pleuritis abzuleiten.

4. H. E., 40 Jahre alt, Schaffner, verunglückte beim Fahren des Bahnzuges durch eine Brücke, indem er mit dem Kopf gegen den Brückenbogen stiess. Er wurde bei der nächsten Station bewusstlos auf dem Waggon ausgestreckt liegend gefunden. Seine Aufnahme ins Krankenhaus erfolgte sechs Stunden nachher.

Status praesens am 25. April 1879 Abends 10 Uhr. Patient, ein mittelgrosser, musculöser Mensch, liegt besinnungslos auf dem Rücken. Die Augen sind geschlossen. Die Pupillen sind eng, reagiren nicht. Auf Kneifen antwortet er nicht durch Bewegungen, doch zeigen die Extremitäten nicht die den gelähmten eigenthümliche Schlaffheit. Der Puls ist 80, kräftig, regelmässig; die Respiration 24, ebenfalls regelmässig, vollkommen geräuschlos. Auf dem Scheitel des Kopfes findet sich eine klaffende Wunde: zusammenfallend mit einer Linie, welche man von Ohr zu Ohr senkrecht zur Pfeilnaht zieht, ist die Kopfhaut bis auf den Knochen circa 10 Cm. lang abgelöst und klafft nach hinten um mehrere Centimeter. Die Wundränder sind ziemlich scharf, der Lappen selbst wenig gequetscht. In der Tiefe der Wunde liegt der Knochen bloss und zeigt einen Stückbruch mit Depression. Das eingedrückte Stück hat die Gestalt eines Rechtecks, dessen kurzer Durchmesser (2 Cm.) genau in der Sagittalnaht, dessen langer (4 Cm.) senkrecht dazu verläuft. Die kurzen Seiten sind nur eingebogen, die langen dagegen circa 0,5 Cm. in die Schädelhöhle hineingetrieben. Abgesprengte Splitter sind nicht vorhanden. In der einen Ecke sind mehrere Haare fest eingeklemmt. Der vordere Rand der Fractur liegt 2 Cm. von der Stirnnaht entfernt, der hintere 8 Cm. von der Lambdanaht (am Präparat post mortem gemessen). An der Brust sind zwei bedeutende Sugillationen sichtbar. Innere Organe scheinen gesund.

Die Wunde wird gereinigt, desinficirt, drainirt und durch Seidensuturen geschlossen. Antiseptischer Verband. Während des Nähens stöhnt Patient, verzieht das Gesicht und macht mit Armen und Beinen Abwehrbewegungen. Gleich nachdem er ins Bett gebracht ist (etwa 7 Stunden nach der Verletzung!), ergibt die Messung der Körperwärme eine beträchtliche Erhöhung: Die Temperatur beträgt 39,3 C.

Nachts 1/24 Uhr: Temperatur 40,0, Puls fliegend, kaum fühlbar, Respiration 40. Kühle Extremitätenenden, kalter Schweiss. Ordination: Kampher 0,2 subcutan stündlich.

26. April. Temperatur 38,6, Puls 120, Respiration 28. Der Kranke ist reactionslos, schluckt schlecht, bewegt beständig, wie wenn er etwas greifen wollte, die Hände und zeigt eine eigenthümliche Starre und Steifigkeit der Wirbelsäule und der Beine.

Abends: Temperatur normal. Puls 120. Die Starre des Rückens und der Beine ist so stark, dass man den Kranken am Fuss wie einen Stock emporheben könnte. Die Sehnenreflexe sind normal, jedenfalls nicht erhöht. Ausserdem besteht jetzt mässige Kieferklemme. Harn ins Bett.

27. April. In der Nacht erneuter Collaps, so dass wieder häufige Kampherinjectionen gemacht werden mussten. Heute früh Temperatur 38,6, Puls 130, Respiration 36 regelmässig. Patient schluckt etwas besser. Er murmelt hin und wieder unverständliche Wörter. Sonst Status idem. Verbandwechsel: Wundsecret aseptisch.

28. April. Temperatur 37,5, Puls 100—120, klein, weich, wechselt an Frequenz sehr, je nachdem er ruhig liegt oder die Greifbewegungen mit den Armen macht. Diese letzteren ausgenommen, liegt er stets ruhig, vollständig bewusstlos mit geschlossenen Augen auf dem Rücken. Trismus bedeutend. Beine und Rücken zeigen ebenfalls noch tetanische Starre. Arme passiv leicht beweglich. Bauch stark eingezogen. Schlucken gelingt schlecht, so dass der Kranke mit dem Schlundrohr ernährt werden muss.

29. April. Temperatur 39,2, Puls 120—140, Respiration 36. Patient sieht verfallen aus. An Ober- und Unterlippe ein ausgedehnter frischer Herpes. Die Starre geringer.

30. April. Temperatur 38,4, Puls 130, Respiration 40. Ausgedehnte Infiltration des rechten unteren Lungenlappens. Verbandwechsel: Wundsecret vollkommen geruchlos, Protective nicht schwarz gefärbt. Die Wundränder sind verheilt, dagegen haben sich in der Tiefe die Wundflächen nicht angelegt. Erneuerung der Drains.

1. Mai. Temperatur seit gestern Nachmittag über 40. Stertoröses Athmen.

Nachmittag 2 Uhr Tod.

Section am 2. Mai 1879: Das Schädeldach zeigt die oben beschriebenen Verhältnisse. An der Innenseite desselben ragt das deprimirte Knochenstück ziemlich gleichmässig als rechteckige Platte hervor, ohne Splitter und ohne scharfe, vorspringende Kanten. Zwischen Schädel und Dura mater finden sich mässig reichliche bereits adhärente Blutgerinnsel, welche die Dura etwas nach einwärts buchten. Die Pia mater zeigt makroskopisch keine entzündlichen Veränderungen. Rechte Grosshirnhälfte: in den obersten an die hohe Kante des Gehirns anstossenden Partien des Gyrus praecentralis sind auf der der Fissura Rolandi zugekehrten Hälfte in einer Breite von 5 Mm. die oberflächlich gelegenen Schichten der grauen Rinde mit feinsten, dicht zusammenstehenden Blutungen durchsetzt. Der gleiche Process etwas ausgedehnter am Gyrus postcentralis ebenfalls neben der Medianlinie; hier ist die Blutung 10 Mm. lang und ebenso breit. Linke Grosshirnhälfte: Blutungen im Gyrus praecentralis circa 2,5 Cm. lang an gleicher Stelle wie rechts. Im Gyrus postcentralis nur vereinzelte Blut-

punkte, dagegen eine grössere Blutung in der oberen Frontalwindung. Ausserdem findet sich an der unteren Fläche des linken Schläfenlappens und zwar in der Mitte der dritten Schläfenwindung das Gewebe schlaff, mürbe und roth aussehend. Beim Einschneiden zeigt sich ein taubeneigrosser Herd, bestehend aus zertrümmerter Hirnsubstanz und Blut. Ein zweiter haselnussgrosser Herd am selben Lappen in der dem Stirnlappen zugekehrten Spitze. Sonst ist das Gehirn normal, ebenso die Ventrikel.

Frische fibrinös-eiterige Pleuritis. In beiden unteren Lungenlappen Verschluckungspneumonien. Starke eiterige Bronchitis. Andere Organe gesund.

Als der Kranke in das Hospital kam, hatten wir uns zunächst zu entscheiden, ob eine Trepanation zur Hebung der Depression vorzunehmen sei oder nicht. Er war zwar bewusstlos, lag aber nicht in dem für Hirndruck charakteristischen Coma, in welchem jede Reaction auf äussere Reize fehlt, sondern gab beim Nähen Schmerzenslaute von sich und bewegte sogar die Glieder. Es bestand weder Pulsverlangsamung noch Pulsbeschleunigung; die Respiration war weder unregelmässig, noch aussetzend, noch verlangsamt, sondern völlig normal und Lähmungserscheinungen, welche allerdings nicht zum reinen Bilde des Hirndrucks gehören, waren ebenfalls nicht vorhanden. Mithin war anzunehmen, dass keine Hirncompression bestand, sondern dass die Erscheinungen auf Rechnung der Commotio cerebri zu schreiben waren. Bei den fehlenden Lähmungserscheinungen konnte auch nicht die Diagnose auf Hirnquetschung gestellt werden. Demgemäss hielt Herr Geheimrath Thiersch die Trepanation nicht für indicirt und wurde die Verletzung wie jede andere Kopflappenwunde behandelt. Auch der spätere Krankheitsverlauf gab keine Veranlassung zu einer secundären Trepanation. Die Section rechtfertigte unsere exspectative Behandlung. Es fand sich weder ein comprimirender Bluterguss, welcher durch die Trepanation hätte entfernt werden können, noch waren Erscheinungen dafür vorhanden, dass das eingetriebene Knochenstück comprimirend gewirkt habe: keine Abplattungen der Hirnwindungen, keine Hirnanämie.

Auffallend ist wieder bei diesem Fall das Auftreten eines Herpes und das Fieber. Das letztere bestand schon 6 Stunden nach der Verletzung und dauerte bis zum Tode. Mit der Wunde lässt sich dasselbe kaum in Verbindung bringen, da dieselbe vollkommen aseptisch verlief. Makroskopische Veränderungen an den Meningen fanden sich nicht und das Fieber ganz allein den Fremdkörperpneumonien Schuld zu geben, ist auch unwahrscheinlich. Es muss also doch wohl mit der Hirnaffection und dem Genius epidemicus in Verbindung gebracht werden.

Interessant waren bei unserem Fall die langandauernde Starre des Rückens, der Beine und der Kaumuskeln bei normaler Bewegungsfähigkeit der oberen Extremitäten. Die Frage, ob dies Symptome der allgemeinen Hirnreizung, oder ob es Herdsymptome sind, welche durch die circumscripten Läsionen der Hirnrinde hervorgerufen sind, lässt sich wohl nicht mit Bestimmtheit feststellen. Wenn diese doppelseitige Starre Herdsymptom ist, so muss auch die Hirnquetschung erstens doppelseitig sein und zweitens äquivalente Stellen der Hemisphären betreffen. In der That fand sich in der Leiche der Gyrus praecentralis auf beiden Seiten an den gleichen Stellen verletzt. Da nun Hitzig und Fritzsch durch Experimente an Hunden und Affen nachgewiesen haben, dass das sogenannte motorische Centrum für die untere Extremität im Gyrus praecentralis nahe der Medianlinie liegt, so ist es wahrscheinlich, dass in diesem Fall die Starre Symptom der Functionsstörung dieses Centrums war.

Die Zertrümmerung des Gehirns im Schläfenlappen muss man sich durch Contrecoup entstanden denken. Sie hat keine Symptome gemacht. Der Tod ist in Folge der Fremdkörperpneumonien eingetreten.

In demselben Vierteljahr, in welchem diese Kopfverletzungen zur Beobachtung kamen, starb ein Kranker an Meningitis in Folge pyämischer Hirnembolie. Derselbe, ein 22jähriger Student, kam mit pyämischen Erscheinungen, von alten Fisteln einer seit 10 Jahren bestehenden Coxitis ausgehend, ins Haus. Am 14. Juli 1879 trat eine Hirnembolie mit Hemiplegie ein, und bald darauf entwickelten sich meningitische Symptome. Am 19. Abends, also am 6. Tage seit der Embolie, trat ein Herpes labialis auf, obgleich der Kranke bereits seit 24 Stunden in der Agone lag. Am nächsten Tage starb er. Die Section ergab, ausser anderen pyämischen Abscessen, einen haselnussgrossen Abscess im Pons und eine ausgedehnte suppurative Meningitis cerebralis. Die Häute des Rückenmarks waren frei.

In sämmtlichen fünf Krankengeschichten finden wir das Auftreten eines Herpes labialis verzeichnet und zwar bei vieren am 5. bis 6. Tage, an einem (Fall 3) schon am 3. Tage. Dieser zeitliche Umstand beweist, dass der Herpes nicht als eine zufällige, gleichzeitig mit der Erkrankung aufgetretene Affection anzusehen ist, sondern mit der Kopfverletzung in directer Verbindung steht. Ich habe in der Literatur keine Angaben darüber finden können, dass bei traumatischer Meningitis, sowie überhaupt nach Kopfverletzungen Herpes auftritt, ebensowenig wie er Symptom der septischen Meningitis ist. Wir müssen hier demnach eine Beziehung zwischen dem Auftreten

des Herpes und derjenigen gleichzeitig herrschenden Infectionskrankheit annehmen, in deren Gefolge der Herpes die Regel ist, das ist die Meningitis cerebro-spinalis. Seit dem Erlöschen der Epidemie ist nur ein Kranker mit schwerer Commotio cerebri aufgenommen worden. Bei diesem ist weder Fieber noch Herpes aufgetreten.

Diesen Krankengeschichten möchte ich jetzt noch eine anreihen, welche ebenfalls eine allerdings durch den Operateur verursachte Kopfverletzung aus derselben Zeit betrifft, ich meine eine Trepanation bei einem Epileptiker.

St., 30 Jahr alt, Maurer, war bis vor 3 Jahren vollkommen gesund. Zu jener Zeit fiel ihm ein Hammer auf den Kopf, so dass das eine spitze Ende desselben in den Schädel eindrang und von einem Kameraden herausgezogen wurde. Die Wunde blutete stark, Hirnerscheinungen scheinen unmittelbar nach der Verletzung nicht vorhanden gewesen zu sein. Ein Arzt wurde nicht zu Rathe gezogen. Vier Wochen nachher hatte der Kranke zum ersten Male einen „Schwindelanfall" und von da ab entwickelte sich eine schwere Epilepsie. Patient selbst unterscheidet zwischen grossen und kleinen Anfällen und gibt heftige Kopfschmerzen, namentlich an der damals verletzten Stelle des Scheitels an. Da er einen Verwandten hat, welcher durch Trepanation von dem gleichen Leiden befreit sein soll, kommt er in die Klinik, um auch an sich diese Operation vornehmen zu lassen.

Status praesens am 15. Mai 1879. Mittelgrosser, schlecht genährter Mensch. Der Gesichtsausdruck ist stupid und auch das ganze Wesen und die Angaben des Kranken beweisen, dass bereits ein geringer Grad von Geistesschwäche eingetreten ist.

Am glattrasirten Kopf bemerkt man am Hinterhaupt mehrere oberflächliche Narben und auf dem Scheitel parallel der Pfeilnaht eine 2 Cm. grosse Hautnarbe. Etwas nach rechts von dieser letzteren findet sich eine sehr flache dem Knochen angehörende Anschwellung und daneben wieder eine leichte Impression des Knochens. Diese ganze Partie ist auf Druck sehr schmerzhaft. Die Haut zeigt hier ein leichtes Oedem. Die schmerzhafte Stelle liegt circa 2,5 Cm. nach hinten von einer Linie, welche man sich von Ohr zu Ohr in einer Ebene senkrecht zur Sagittalaxe gezogen denkt. — Nirgends motorische oder sensible Lähmungserscheinungen. Innere Organe gesund.

20. Juni 1879. Der Kranke hat in den vier Wochen seines Hierseins zahlreiche Krampfanfälle gehabt. Dieselben tragen zum Theil den Charakter wohl ausgebildeter epileptischer Anfälle, zum Theil sind sie mehr rudimentärer Natur. Die Demenz des Kranken hat zugenommen. Fieber hat er nicht gehabt. Der Kranke dringt sehr energisch auf die Operation, weil die Kopfschmerzen immer unerträglicher würden.

Da die Epilepsie Folge eines Traumas war, so konnte mit einiger Wahrscheinlichkeit vermuthet werden, dass die Ursache in einem Hirnabscess zu suchen sei, und da vorauszusehen war, dass der Kranke ohne Operation seinem Leiden doch bald erliegen würde, so entschloss sich Herr Geheimrath Thiersch, die Trepanation vorzunehmen: Chlorformnarkose

Rasiren des Kopfes, Desinfection. Kreuzschnitt an der schmerzhaften Stelle, dadurch Bildung von vier Hautlappen, Abschaben des Pericraniums. Trepanirung mit einer Krone mittlerer Grösse etwas nach rechts von der Mittellinie. Das herausgenommene Knochenstück zeigt keinerlei Abnormität. Die Dura mater normal. Durchschneidung derselben. In der Wunde ein nicht abgeplatteter Gyrus sichtbar, derselbe buchtet sich etwas in die Trepanationsöffnung vor. Schnitt in das Gehirn, Einführen einer Sonde circa 2 Cm. tief in diesen Schnitt: es fliesst kein Eiter ab. Nochmalige Trepanation links von der Medianlinie in gleicher Weise. Hier tritt beim Durchschneiden der Dura mater eine ziemlich beträchtliche Blutung auf, welche durch Ligatur mit Catgut gestillt werden muss. Auch hier fliesst aus dem Gehirn beim Einschneiden kein Eiter. Drainirung beider Knochendefecte, Vereinigung der Wunde durch die Naht. Carboljuteverband. Als die Dura angeschnitten wurde, fing der Kranke beide Mal an zu brechen und der Puls, welcher unter der Einwirkung des Chloroforms auf circa 40 Schläge herabgegangen war, hob sich auf 120.

21. Juni. Kein Fieber. Verbandwechsel. Wunde aseptisch. Beim Ausspülen der Drains deutlich Pulsationen der Kopfschwarte sichtbar. Patient ist vollständig bei Verstand, klagt über heftige Kopfschmerzen. Hat einen rudimentären epileptischen Anfall gehabt.

22. Juni. Patient klagt, er habe ein Gefühl, als besässe er beide Beine nicht mehr, auch könnte er dieselben nicht bewegen. In der That ist er nicht im Stande, wenn er in Rückenlage im Bett liegt, ein Bein zu bewegen. Wenn man aber die Bettdecken fortnimmt und dem Kranken den Kopf hebt, so dass er die Beine sehen kann, bewegt er sie in völlig normaler Weise: mit Kraft und ohne Ataxie. Sensibilität in jeder Weise normal. Am übrigen Körper keine Lähmung.

24. Juni. Verbandwechsel. Entfernung der Nähte. Die Wunden sind geheilt. Das subjective Taubheitsgefühl in den Beinen und die objective „perte de la conscience musculaire" in denselben war gestern bereits weniger deutlich und ist heute vollkommen verschwunden.

29. Juni. Entfernen der Drains. Gemüthsstimmung heiter, kein Kopfschmerz, Anfälle viel seltener geworden.

28. Juli. Patient wird mit einer Blechkappe zum Schutz der Knochendefecte entlassen. Psychisch fühlt er sich wohler. Die Kopfschmerzen sind zur Zeit noch verschwunden. Die Anfälle werden wieder häufiger.

Im September sah ich den Kranken wieder. Die Anfälle sind sehr häufig. Die Kopfschmerzen sind die gleichen wie früher. Die Demenz hat zugenommen. Ausserdem klagt er über Eingeschlafensein des linken Beines. Es wäre ihm beim Gehen immer, als habe er am linken Fuss einen Filzschuh an. Objectiv ist keinerlei Functionsstörung an dem Bein wahrzunehmen.

Die Diagnose eines Hirnabscesses stand von vornherein auf nur schwachen Füssen. Wir waren mithin nicht erstaunt, keinen zu finden. Auffallend bleibt nur das Oedem der Kopfhaut. Der Wundverlauf war ein vollkommen reactionsloser; trotzdem die Gelegenheit zur Entwicklung einer Hirnhautentzündung besonders günstig in Be-

zug auf die herrschende Epidemie war, hat sich kein einziges meningitisches Symptom gezeigt. Besonderer Erwähnung verdient nochmals das Erbrechen und die Pulsbeschleunigung beide Male, als die Dura mater eingeschnitten wurde. Vielleicht war das Erbrechen Chloroformwirkung und das Zusammentreffen zufällig, obgleich der Kranke während der ganzen Operation in tiefster Narkose lag und, diese beiden Male ausgenommen, nicht gebrochen hat. Die Pulsbeschleunigung wird directe Folge des Brechens sein.

Ein ganz besonderes Interesse bietet dieser Fall nun aber noch durch die Symptome, welche durch die Hirnverletzung hervorgerufen wurden. Unser Kranker behauptete, die Beine wären ihm wie gar nicht vorhanden und er könne dieselben nicht bewegen. In der That schienen die Beine gelähmt. Sowie man jedoch die Decken entfernte, so dass der Kranke seine Beine sehen konnte, bewegte er sie leicht ohne jede Coordinationsstörung. Hitzig fand bei seinen Thierexperimenten ähnliche Erscheinungen. Wenn er bei Hunden linsengrosse Stückchen der Hirnrinde und zwar die Stellen, welche dem Sitz der oben erwähnten „Centra" entsprechen, exstirpirte, zeigte sich, dass die Bewegungen der Thiere nur wenig gestört waren, dass aber das „Bewusstsein von den Zuständen des Gliedes" abhanden gekommen war. Man konnte z. B. eine Pfote auf die andere setzen, ohne dass der Hund die Stellung corrigirte. Um nun möglichst genau den Ort der Hirnverletzung zu bestimmen, bezeichnete ich an Leichen durch Messungen die Punkte der Kopfschwarte, welche den Mittelpunkten der Trepanöffnungen entsprachen und schlug darauf an diesen Stellen Nägel durch die Hirnschale ins Gehirn. Nach Entfernung der Hirnschale und der Hirnhäute zeigte sich theils der Gyrus praecentralis, theils der Gyrus postcentralis verletzt. Da nun an diesen Hirnpartien die Hitzig-schen Centra, speciell die für die Beine, liegen, so ist zu vermuthen, dass durch die Schnitte ins Gehirn beiderseits diese Centra verletzt worden sind.

Die vorübergehende Besserung, sowohl was das Verschwinden der Kopfschmerzen, als was die Verminderung der Krampfanfälle betrifft, muss durch die durch die Operation hervorgerufenen veränderten Circulationsverhältnisse erklärt werden.

XVIII.

Ueber die in den letzten acht Jahren auf der chirurgischen Klinik zu Leipzig behandelten Schussverletzungen.

Von

Dr. Robert Koerner,
K. S. Assistenzarzt, z. Z. Assistent an der chirurg. Klinik zu Leipzig.

Während der Jahre 1872 bis September 1879 sind auf hiesiger chirurgischen Klinik 47 Schussverletzungen beobachtet worden und zwar betreffen dieselben

7 Verletzungen mittelst Schrot,
39 Verletzungen mittelst Kugel, und
1 Verletzung mittelst Wasser.

Von den Kugelschüssen, die fast sämmtlich auf Selbstmordversuche zurückzuführen sind, sind die meisten mit Revolver ausgeführt worden, und zwar ist das bevorzugte Kaliber 7 Mm. Lefaucheux. Wir theilen zur besseren Uebersicht diese Verletzungen ein in

a) Schüsse in Kopf und Hals,
b) Schüsse in Brust und Bauch, und
c) Schüsse in die Extremitäten,

welche Eintheilung jedoch bei den Schrotschüssen wegen der Zerstreuungsfähigkeit der kleinen Projectile schwierig einzuhalten ist.

Von den 7 Schrotschussverletzungen starb einer; bei den 39 Kugelschüssen stellen sich die Zahlen in Bezug auf geheilt und gestorben mit Rücksicht auf die drei obigen Kategorien wie folgt:

geheilt	ad *a*) 7,	gestorben	3
„	ad *b*) 17,	„	6
„	ad *c*) 5,	„	1
	Sa. 29		Sa. 10.

Bei der folgenden Darstellung der einzelnen Verletzungen werden nur in den Fällen, die klinisch besonders interessant und wichtig

erscheinen, speciellere Bemerkungen über Verlauf etc. gegeben werden, bei einigen wenigen mussten mir selbst spärliche Aufzeichnungen genügen.

A. Schrotschüsse.

a) 1. P. Karl, 34 Jahre, Ziegeleiarbeiter, verletzt am 26. Octbr. 1873 Nachmittags, aufgenommen 2 Stunden nach der Verletzung, geheilt 24. Dec. 1873. Waffe: Büchse. In der Mitte des linken Unterkiefers eine 4 Cm. lange, ziemlich tiefe, gerissene Wunde (Knochen blossgelegt), eine 8 Cm. lange ähnliche Wunde auf der vorderen Seite des linken Schultergelenks; Schultergelenk war frei, Hautemphysem. Behandlung bestand in sorgfältiger Reinigung der Wunden mit fünfprocent. Carbolsäure, Salbenverband.

Verlauf: Die Wunden reinigen sich sehr langsam, am 11. Novbr. werden aus der linken Subclaviculargegend mehrere Schrotkörner excidirt; beim Abgang volle Brauchbarkeit des Arms.

2. K., Louis, 19 Jahre, Kellner, verletzt am 17. Aug. 1877 früh 9 Uhr, aufgenommen 4 Stunden später, geheilt 6. October 1877. Waffe: Pistol. Mehrere gerissene kleine Wunden an der Stirn, Haut der Umgebung verbrannt; Schuss war aus unmittelbarer Nähe abgefeuert worden, K. wurde sofort ohnmächtig, lag circa 4 Stunden, konnte aber alsdann in das Krankenhaus gehen. Incisio antisept. Extraction mehrerer grosser Schrotkörner, Verlauf ohne Fieber.

b) fehlt.

c) 3. M., Carl Aug., 65 Jahre, Auszügler, verletzt am 22. Dec. 1874, aufgenommen 23. Decbr. Abends 7 Uhr, geheilt 3. Juli 1875. — Waffe: Jagdgewehr. Grosser Hautdefect auf dem rechten Fussrücken, Os cuboideum, Ossa cuneiform. III und II, Processus ant. calcanei zersplittert, die Wunde ist mit zerfetzten Sehnen, Muskeln, Knochensplittern, Schroten und Filzstücken (von dem Pantoffel des Pat.) ausgefüllt; der Schuss war aus unmittelbarer Nähe abgefeuert worden. Amputatio cruris antiseptica, Heilung verzögert, da ein Theil des überhängenden Lappens (Pat. war in vorgerücktem Alter und sehr anämisch) gangränös wurde.

4. K., 55 Jahre, Gutsbesitzer, verletzt am 22. Jan. 1875, aufgenommen 26. Jan. Abends 8 Uhr, gestorben um Mitternacht. Waffe: Jagdgewehr. Am rechten Mittelfuss oben und aussen je eine 4 Cm. grosse gerissene, äusserst übelriechende Wunde, abwärts davon ist der Fuss vollständig gangränös, nach aufwärts befinden sich mehrere inselförmige mortificirte Hautpartien; die septische Infiltration erstreckt sich bis zum Knie, der Schuss war ebenfalls aus unmittelbarer Nähe abgefeuert worden. Bei seiner Aufnahme war das Bewusstsein vollständig frei. Temperatur 40,4, plötzlicher Tod. Section: Allgemeines Fäulnissemphysem, verjauchende Wunde des linken Fusses, jauchender Eiter im Talo-naviculargelenk, Tuchreste in der Wunde, geringes Oedem der unteren Lungenlappen, schlaffe Herzmusculatur, Luft in den Höhlen und Gefässen des Herzens, Emphysem der Milz, Nieren und Blasenwand.

5. S., Heinrich, 14 Jahre, Malerlehrling, verletzt am 10. Juni 1877 Nachmittags, aufgenommen 1 Stunde später, geheilt 25. Juni 1877. Waffe: Teschin. Am linken Oberarm unmittelbar oberhalb des Ansatzes des M. deltoideus befindet sich eine ziemlich rundliche etwa an Grösse der Spitze

eines kleinen Fingers entsprechende Wunde; Schusskanal erweist sich bei Sondirung circa 5 Cm. lang, derselbe führt an der inneren Seite des Humerus vorüber; Schultergelenk frei. Antisepsis, Drainage des Schusskanals, Salicylwatte. Am 13. Juni Drain entfernt, Heilung ohne Störung.

6. St., Emil, 14 Jahre, Maurerssohn, verletzt am 24. Jan. 1877, aufgenommen 26. Febr. 1877, geheilt 5. Mai 1877. — Waffe unbekannt. — Beide Oberschenkel zeigen an ihrer Vorderseite mehrere linsengrosse pigmentirte Narben, woselbst auch früher einige Schrotkörner excidirt worden sein sollen. An einer Stelle des linken Oberschenkels entsprechend dem Durchtritt der Art. femoralis durch den Adductor magnus befinden sich zwei der erwähnten pigmentirten Narben, darunter eine hühnereigrosse pulsirende Geschwulst (Aneurysma); Pat. gibt keinerlei Beschwerden und Functionsstörungen an.

19. März. Chloroformnarkose, Esmarch'sche Blutleere, Antisepsis. Das Aneurysma wird blossgelegt und eröffnet, nach Entfernung eines faserstoffreichen Gerinnsels findet sich eine stecknadelkopfgrosse Oeffnung in der Aneurysmawandung, welche in das Lumen der Arteria femoralis dicht über deren Durchtritt durch den Adductor magnus führt. Unterbindung der Arterie ober- und unterhalb dieser Oeffnung mittelst Catgut, Excision des Aneurysmasackes, Drainage, Salicylwatteverband. Circulation in der Extremität war schon kurz nach Abnahme der Esmarch'schen Binde bemerkbar. Heilung vollkommen aseptisch ohne Fieber, 7. April Wunde bis auf Drainstelle geschlossen.

7. H., Hermann, 34 Jahre, Flurwächter, verletzt 21. October 1878 Abends, aufgenommen kurz nach der Verletzung, geheilt 6. Nov. 1878. — Waffe: Revolver. Am unteren Drittel des linken Oberschenkels bis herab zum Condylus int. tibiae befinden sich 19 kleine rundliche Wunden; Kniegelenk frei, grosse Schmerzen. — Die einzelnen Wunden werden mit Carbolwasser ausgespült, die Schmerzen lassen in einigen Tagen nach, am 27. October wird ein zu Tage liegendes Schrotkorn extrahirt, die übrigen heilen ohne weitere Störungen ein.

B. Kugelschüsse.

a) 1. Zsch., Franz, 20 Jahre, Kellner, verletzt am 11. October 1873, aufgenommen an demselben Tage Abends 6 Uhr, geheilt 6. Decbr. 1873. Selbstmordversuch, Waffe: doppelläufiges Pistol. Einschuss dicht neben dem inneren Winkel des linken Auges dem Proc. frontalis des Oberkiefers und dem angrenzenden Theil des linken Nasenbeins entsprechend; die Sondirung des Schusskanals, der nach dem Nasenrachenraum führt und mit vielen losen Knochensplittern angefüllt ist, ergibt keinen Aufschluss über den Verbleib der Kugel. Der Kranke selbst war bei vollständiger Besinnung, Gesicht und Umgebung der Wunde durch zahlreiche eingesprengte Pulverkörner geschwärzt, in beiden Corneae (vorzüglich links) ebenfalls Pulverkörner eingesprengt, mässige Schwerhörigkeit auf dem linken Ohre.

Verlauf: 12. October Ausgraben der Pulverkörner aus den Corneae, Atropin, Eis; Kopfschmerz, kein Fieber, schwarzer (blutiger) Stuhl ohne Kugel.

13. October Kopfschmerz und Gehör gebessert.

Die Heilung des Schusskanals geschieht ohne Störung, die Resorption

der Trübungen in beiden Corneae (besonders links) nimmt längere Zeit in Anspruch.

Hier scheint sich die Kugel in den Körper eines Halswirbels eingekeilt zu haben, woselbst sie einheilte, oder dieselbe ist verschluckt worden und unbemerkt mit den Fäces abgegangen.

2. P., Gustav, 31 Jahre, Kaufmann, Revolverschüsse in den Kopf, Selbstmordversuch, aufgenommen am 3. Aug. 1877, geheilt 15. Sept. 1877.

3. N., Theodor, 22 Jahre, Kaufmann, verletzt am 1. Mai 1877 früh 4 Uhr, aufgenommen Mittags 12 Uhr, geheilt 9. Mai 1877. Selbstmordversuch, Waffe: Revolver (7 Mm. Lef.). Dicht unterhalb des rechten Tuber frontale befindet sich eine circa 2 Cm. grosse Winkellappenwunde, deren Ränder stark gequetscht sind; Projectil platt auf dem Knochen aufliegend, an einer Stelle 2 Mm. tief in demselben eingekeilt.

Chloroformnarkose, Antisepsis, Extractio sclopeti, Excision der gequetschten Theile, Salicylwatteverband. Die Heilung verlief aseptisch, ohne Fieber.

4. K., Franz, 36 Jahre, Handarbeiter, verletzt am 22. Sept. 1878 Abends 9 Uhr, aufgenommen kurz nach der Verletzung, entlassen als gebessert 28. Nov. 1878. Selbstmordversuch, Waffe: Pistol. — Rechtes Stirnbein unmittelbar oberhalb des Schläfenbeins thalergross blossgelegt; Fissur des Stirnbeins vom Margo supraorbitalis nach aufwärts, bohnengrosse Depression (3 Mm. tief) am äusseren Rand des Margo supraorbitalis, Wundränder gequetscht. Pat. ist sehr geschwächt vom Blutverlust, keine Zeichen einer Hirnverletzung. Antisepsis, Excision der gequetschten Wundränder, Ligatura Arteriae temporalis, Carboljuteverband.

Verlauf: Leichte Fiebersteigerungen in den ersten Tagen (Bronchitis acuta), Puls anfangs sehr elend (Blutverlust), bessert sich langsam wieder, Kopfschmerz, grosse Unruhe andauernd. Der Kranke wird, obgleich noch ungeheilt, da ein Theil der Wunde noch granulirt und ein zehnpfenniggrosses nekrotisches noch nicht vollkommen gelöstes Stück des Stirnbeins zu Tage liegt, auf eigenen Wunsch entlassen; derselbe war sehr streitsüchtig, unzufrieden, aufgeregt etc., so dass an eine chronische Meningitis gedacht wurde.

5. M., Paul, 21 Jahre, Kaufmann, verletzt in der Nacht vom 8. auf 9. Aug. 1878, aufgenommen 9. Aug. Vormittags 10 Uhr, geheilt 24. Aug. 1878. Selbstmordversuch, Waffe: Revolver (7 Mm.). Rechts von der Medianlinie der Oberlippe zeigt sich ein kleiner Defect, rechter oberer Schneidezahn fehlt, geringe Absplitterung des Alveolarrandes, Alveolus von Bleimasse ausgefüllt. Extractio sclopeti (das herausgenommene Projectil füllte mit einer Zacke die Alveole ganz genau aus und man glaubt auch an einzelnen Stellen Schmelzflächen zu bemerken).

Verlauf: Sehr schmerzhafte Angina in Folge der in den harten und weichen Gaumen eingesprengten Pulverkörner, sonst bietet der Fall nichts Besonderes.

6. F., Wilhelm, 41 Jahre, Hausknecht, verletzt am 22. Juni 1879, aufgenommen wenige Stunden später, geheilt 4. Juli 1879. Schussverletzung mit Büchse. Einschuss in der rechten Wange dem zweiten Malzahn des Oberkiefers entsprechend, Wange perforirt. Der zweite Malzahn ist aus seiner Alveole herausgeschleudert worden, Alveole selbst jedoch gut er-

halten; zwei unregelmässig geformte Bleistücke wurden aus der linken Tonsille extrahirt. Der Verlauf bietet, ausser einer sehr schmerzhaften Angina, nichts Bemerkenswerthes.

7. Fr., Max, 23 Jahr, Kunstgärtner, verletzt am 4. Febr. 1879 Nachmittags 1 Uhr, aufgenommen eine Stunde später, gestorben gegen 3 Uhr. — Selbstmord, Waffe: Revolver (7 Mm.). Einschuss kreisrund genau in der Mitte des Stirnbeins, am Rande des Capillitiums. Pat. ist vollkommen bewusstlos, Respiration paralytisch, Pupille weit, reactionslos, Puls 102 auffallend kräftig. Erweiterung der Schusswunde (antiseptisch), die heftig blutet, Unterbindung mehrerer Gefässe, Extraction eines Bleistückes und mehrerer Knochensplitter, Gehirnmasse hervorquellend, Blutung andauernd, Tod. — Section: Sinus longitudinalis in einer Länge von 1,5 Cm. eröffnet, Schusskanal, welcher an der medianen Fläche der linken Grosshirnhemisphäre bis zum vorderen Rande des Praecuneus führt, mit Knochensplittern und gequetschten Hirnmassen angefüllt.

8. L., 27 Jahre, Kaufmann, verletzt am 15. Febr. 1879 früh 10 Uhr, aufgenommen Nachmittags 5 Uhr, gestorben 27. Febr. 1879 Mittags 1 Uhr. Selbstmord, Waffe: Revolver (9 Mm.). Einschuss in der Mitte der Stirn, zwei Fingerbreit über der Nasenwurzel. Pat. will erst eine halbe Stunde nach der Verletzung das Bewusstsein verloren haben, hat alsdann gegen 6 Stunden im Freien gelegen, kam zu Fuss in das Krankenhaus. Bei seiner Aufnahme war das Bewusstsein vollständig erhalten (er gab an mit einem Revolver gespielt zu haben), es waren keine Lähmungserscheinungen, dagegen grosse Unruhe vorhanden, einmaliges Erbrechen, kein Kopfschmerz; Exophthalmus rechts bedeutend, Pupille erweitert, ohne Reaction, heftiges Nasenbluten.

Verlauf: 16. Februar Exophthalmus geringer, spurweise Reaction der Pupille, Temperatur 38,6, Puls 64.

17. Februar Pupillenreaction normal, Pat. noch vollkommen bei Bewusstsein, dagegen Steigerung der Unruhe, wenig Schlaf.

18. Februar wüthender Kopfschmerz, Temperatur 39,0, am Tage völliges Bewusstsein, in der Nacht leichte Delirien.

19. bis 22. Februar Fieber, heftiger Kopfschmerz, grosse Unruhe und Schlaflosigkeit, keine Pulsverlangsamung, Bewusstsein am Tage frei.

23. Februar zeitweilige Bewusstlosigkeit, Nackenstarre, Unruhe noch zunehmend.

24. Februar. Pat. verfällt mehr und mehr, Bewusstlosigkeit; es wird eine 3 Cm. tiefe Incision über der Einschussöffnung vorgenommen, jedoch keine Secretverhaltung constatirt; Extraction eines bohnengrossen Knochenstückes, Einlegen eines dünnen Drainrohres, welches ohne Schwierigkeit 9—10 Cm. in den Schädelraum eindringt.

25. Februar ein grauröthlicher Pfropf von zerquetschter Hirnmasse prominirt aus der Wunde, keine eitrige Absonderung.

26. Februar fortdauernde Bewusstlosigkeit und Delirien.

27. Februar Tod. Section: Der Schusskanal zieht sich am Dache der rechten Orbita entlang bis an das Foramen opticum, woselbst sich die Kugel befindet; das Orbitaldach ist nur an dieser Stelle zertrümmert, das Fettgewebe in der Orbita mit trübblutigem Serum durchtränkt, das Auge selbst frei, der rechte Bulbus olfactorius vollkommen zerstört, am rechten

Nerv. opticus an der Stelle, wo die Kugel liegt, ein kleinster Substanzverlust; die ganze vordere Hälfte des Stirnlappens (Basis und Convexität) ist in eine rothe breiige Masse verwandelt, welche Erweichung sich bis an die Wand des Seitenventrikels erstreckt.

9. H., Emil, 27 Jahre, Oekonom, verletzt am 8. März 1879 Abends 7 Uhr, aufgenommen um Mitternacht, geheilt 12. April 1879. — Selbstmordversuch, Waffe: Revolver (9 Mm.). Einschuss in der rechten Ohrmuschel dicht hinter der Mündung des äusseren Gehörganges. Pat. kommt bei vollem Bewusstsein hier an, will sich in sitzender Stellung den Schuss beigebracht haben, sei alsdann aufgestanden und fortgegangen, unterwegs jedoch bei vollem Bewusstsein einige Male hingefallen, da er im Kreise herumgegangen und oft das Gleichgewicht verloren habe. Der Kranke ist ruhig, klagt nur über Schwindel, kein Kopfschmerz, keine Brechneigung; aus der Wunde sickert eine mit Blut gemischte wasserhelle, durchsichtige Flüssigkeit (Liquor cerebro-spinalis), Gehör auf dem rechten Ohre sehr schlecht. Behandlung besteht in absoluter Ruhe, Eis, äusserer Gehörgang mit Salicylwatte tamponirt.

Verlauf: 9. März Schlaf gut, kein Kopfschmerz, kein Fieber.

10. März leiser Kopfschmerz in der rechten Schläfengegend und Hinterkopf, Rauschen vor dem Ohr, Temperatur 38,0.

11. März Kopfschmerz heftiger, wenig Schlaf; bei Entfernung des Tampons aus dem Ohre fliesst in der Zeit von 15 Minuten circa 2 Ccm. Liquor cerebro-spinalis aus; locale Blutentziehung, worauf bedeutende Erleichterung.

12. März Kopfschmerz verschwunden, Temperatur normal, beim Verbandwechsel Ausfluss in gleicher Menge.

13. März Ausfluss lässt nach. Vom 16. März ab kein Ausfluss mehr. — Die Kugel wird um diese Zeit fest eingekeilt am hinteren unteren Rande der Trommelhöhle gefunden, etwa in der Gegend, die dem Eingange in die Cellulae mastoideae entspricht. Eine Extraction der Kugel wird unterlassen, Gehör auf diesem Ohre vollständig verschwunden. Ohrenspiegelbefund beim Abgang: Trommelfell bis auf einige narbige Stränge am oberen Rande vollständig verschwunden; von der Kugel sieht man vielleicht den dritten Theil der Circumferenz in der hinteren Wand der Paukenhöhle stecken; mit der Sonde vermag man dieselbe nicht zu bewegen.

10. U., Oskar, 25 Jahre, Kaufmann, verletzt am 1. Sept. 1879, aufgenommen kurz nachher, gestorben am 2. Sept. früh. Selbstmord, Waffe: Revolver (7 Mm.). Einschuss an der linken Schläfe in der Nähe der Haargrenze dicht neben der Linea semicircularis. Der Kranke gibt noch deutliche Zeichen von Bewusstsein; Puls 150, kräftig, Respiration 30—36 schnarchend, linkes unteres Augenlid sugillirt; um Mitternacht Temperatur 40,2, Puls 180, Tod.

Section: Kirschkerngrosser Defect des linken Schläfenbeins, am äusseren Rande ziemlich glatt, innen abgesplittert; Dura mater durchrissen, ebenso Arteria meningea media, die linke Hemisphäre hochgradig mit geronnenem Blut durchsetzt; Schusskanal, der mit Gehirntrümmern, geronnenem Blut und Knochensplittern ausgefüllt ist, geht in ziemlich gerader Richtung quer durch die Hirnsubstanz; er berührt linkerseits die vorderen Partien der inneren Kapsel und des Linsenkerns, die oberflächlichen Schichten

des Streifenhügels, die vorderen Partien des dritten Ventrikels, welcher mit Blut erfüllt ist, und erstreckt sich bis an die äussersten Theile der rechten Hemisphäre, um in der Gegend der Fissura centralis zu enden; hierselbst zwischen einer Hirnwindung und den angrenzenden Hirnhäuten versteckt liegt die Kugel.

Von diesen Kugelschüssen verdienen einige eine nähere Betrachtung. Bei einer so ausgedehnten Gehirnverletzung, wie sie sich bei der Section des Kaufmann L. (Nr. 8) herausstellte, waren im Anfang wenige Symptome einer Hirnverletzung überhaupt vorhanden. In den ersten Tagen war das Bewusstsein vollständig erhalten, der Kranke kam, wie schon erwähnt, zu Fuss in das Krankenhaus, behauptete bei seiner Aufnahme, dass die Kugel abgeprallt sein müsse, beim Aufschlagen derselben auf die Stirn habe er einen kurzen heftigen Schmerz verspürt, jetzt sei er vollkommen schmerzfrei. Nur das einmalige Erbrechen, die andauernde Unruhe und die Schlaflosigkeit waren die einzigen Symptome einer Hirnreizung; Kopfschmerz stellte sich erst am dritten Tage, und zwar unter Fieberbewegungen, ein Zeichen der beginnenden Eiterung, ein. Eine Prüfung der Geruchsempfindungen auf der rechten Nase, wo sich der Bulbus olfactorius als vollkommen zerstört herausstellte, ist leider nicht vorgenommen worden. Der Exophthalmus und die Accommodationslähmung hatten ihren Grund in einem Bluterguss in der Orbita, dessen schnelle Resorption diese Erscheinungen schwinden liess. Der Substanzverlust im Nerv. opticus hatte keinerlei Sehstörungen hervorgerufen. Auch bei dem folgenden Fall (Nr. 9) stellte sich der Kopfschmerz ebenfalls unter Fieber erst zwischen dem zweiten und dritten Tag ein, jedoch war hier bei Eröffnung des Cavum arachnoidale nur der Abfluss des angestauten durch die Entzündung vermehrten Liquor cerebro-spinalis gehindert, da nach Entleerung dieser Flüssigkeit bald Kopfschmerz und Fieber sistirten; die Wunde selbst blieb vollkommen aseptisch. Die Abweichungen der Gangbewegungen (Umhergehen im Kreise, Verlieren des Gleichgewichts) könnten wohl in Zusammenhang mit den Beobachtungen von Flourens Goltz und Anderen, die nach Zerstörung des häutigen Labyrinthes bekanntlich Aehnliches constatirten, zu bringen sein. Von einer Extraction der Kugel, die sich als so fest eingekeilt in der Paukenhöhle erwies, wurde aus den von uns später anzugebenden Gründen abgesehen. Nr. 10 zeigt uns, dass auch eine Schussverletzung quer durch beide Hirnhemisphären mit Zerreissung der Arteria meningea media den Tod nicht sofort herbeiführt, vielmehr waren bei diesem Verletzten noch deutliche Beweise des Bewusstseins vorhanden, in-

dem er unter anderm beim Versuche des Aufrichtens die Arme einstemmte und sich so selbst aufrecht zu erhalten suchte. Zwei merkwürdige Fälle von Zahnextraction durch Kugelschuss bieten Nr. 5 und 6. —

b) 1. Br., Wilhelm, 21 Jahre, Kellner, verletzt am 4. Juli 1874 Abends 7 Uhr, aufgenommen 2 Stunden später, gestorben 8. Juli 1874. Selbstmord, Waffe: Pistole. — Einschuss dicht unterhalb der linken Papille, Ausschuss im achten linken Intercostalraum neben dem unteren Scapularwinkel. Die Respiration ist sehr schmerzhaft, keine blutigen Sputa, Sensorium frei, Haematopneumothorax sin.

Verlauf: Am 7. Juli hohe Dyspnoe, Herz bedeutend nach rechts verdrängt. Es wird mittelst eines in die Einschussöffnung eingebrachten Drains circa 1000 Ccm. blutigen Serums entleert, worauf sowohl die Dyspnoe, als auch die Verdrängung des Herzens nachlässt; am Abend wiederholt sich der Anfall von Athemnoth und wird hier, da aus der vorderen Oeffnung wenig Secret Abfluss findet, dicht neben der Ausschussöffnung eine Incision gemacht, durch welche 800 Ccm. derselben blutigen Flüssigkeit ausfliessen. Das Herz zeigt sich abermals an normaler Stelle, fortdauernder Ausfluss aus den Drains, Tod erfolgt früh 9½ Uhr.

Section: Grösste Anämie sämmtlicher Organe, Herz unverletzt, Haematopneumothorax sin., Schusskanal geht durch den linken unteren Lappen. Es waren hier einige grössere Lungengefässe verletzt, welche den Tod durch Verblutung herbeigeführt hatten.

2. C., Oskar, 20½ Jahr, Postdiätar, aufgenommen 26. Octbr. 1874, geheilt 4. Jan. 1875. Kugelschusswunde des Thorax, Selbstmordversuch.

3. Fr., Aug., Drechslergeselle, verletzt am 29. Dec. 1874, ungeheilt entlassen am 1. Jan. 1875. Leichter Kugelstreifschuss des Thorax.

4. M., Christ. Karl, 39 Jahre, Packetträger, verletzt am 1. Dec. 1874 Vormittags, aufgenommen wenige Stunden später, geheilt 9. Jan. 1875. Selbstmordversuch, Waffe: Pistole. Schuss auf vollständig bekleidete Brust. Einschuss in der Höhe der dritten linken Rippe, 3—4 Cm. nach innen von der Papillarlinie, Haematopneumothorax sin., die Sputa enthalten viel Blut.

Verlauf: Temperatur bleibt immer normal, vom 4.—6. Dec. Delirium tremens, Haematopneumothorax allmählich schwindend, vollständige Heilung.

5. Sch.-D., Alfred, 19 Jahre, Kaufmann, verletzt am 3. Decbr. 1875 Vormittags 10 Uhr, aufgenommen wenige Stunden später, geheilt 12. Jan. 1876. Selbstmordversuch, Waffe: Revolver (7 Mm.), Schuss auf die mit Hemd bekleidete Brust. Einschuss 2 Cm. nach aussen vom linken Sternalrand in der Höhe der 4. Rippe, hochgradiges Hautemphysem (bis zur Schläfengegend reichend), welches im Zunehmen ist; Dyspnoe sehr bedeutend, Radialpuls kaum fühlbar, linker Thorax ohne Athmungsgeräusche. Antisepsis, blutige Erweiterung der Wunde; man findet ein 4 Mm. grosses Loch im Knorpel der 4. Rippe, Ausstopfen der Wunde mit nasser Salicylwatte.

Verlauf: In den ersten Tagen reichlicher Auswurf von hellrothem Blute, Haematopneumothorax sin., das Emphysem, welches seit dem operativen Eingriff nicht zugenommen, nimmt allmählich ab, linke Lunge dehnt sich langsam wieder aus, das Fieber übersteigt um Weniges 38,0 — vollständige Heilung.

6. Gr., Gust. Adolf, 43 Jahre, verletzt am 28. Dec. 1876 früh 8 Uhr, aufgenommen am Nachmittag, geheilt 29. Jan. 1877. Selbstmordversuch, Waffe: Revolver (7 Mm.). Schuss aus unmittelbarer Nähe auf entblösste Brust. Einschuss auf der 5. Rippe, linke Parasternallinie, Lungen, Pleurae und Herz normal. In den ersten Tagen leichte Fiebersteigerungen, am dritten Tag fieberfrei.

7. L., Eduard, 33 Jahre, Musiker, verletzt am 28. Decbr. 1876 früh 1 Uhr, aufgenommen kurz darauf, geheilt 30. Jan. 1877. Selbstmordversuch, Waffe: Revolver (7 Mm.), Schuss auf bekleidete Brust. Einschuss im fünften Intercostalraum entsprechend der linken Papillarlinie, Herz und Lungen bieten nichts Abnormes. Am folgenden Tage mässiges Fieber, am zweiten Tage Sputa (spärlich) mit geronnenem und flüssigem Blute gemischt; am achten Tage werden noch einzelne Blutgerinnsel ausgehustet.

8. G., Georg, 17 Jahre, Kaufmann, verletzt am 1. Juni 1877 Nachmittags 2 Uhr, aufgenommen eine Stunde später, geheilt 26. Juni 1877. Selbstmordversuch, Waffe: Revolver, Schuss auf entblösste Brust. Einschuss am oberen Rande des linken 3. Rippenknorpels entsprechend dessen Ansatz am Sternum. Herz und Lungen normal; am zweiten Tage blutige Sputa und mässiges Fieber, am fünften Tage fieberfrei.

9. Sp., Herrmann, 26 Jahre, Handarbeiter, verletzt am 9. Jan. 1878 Abends 6 Uhr, aufgenommen um Mitternacht, geheilt 1. Febr. 1878. Selbstmordversuch, Waffe: Revolver (7 Mm.), Schuss auf die mit Hemd bekleidete Brust. Einschuss am oberen Rande der 3. Rippe, 4 Cm. nach aussen vom linken Sternalrande; Sensorium war frei, Haematopneumothorax sin., blutige Sputa kurz nach der Verletzung, am dritten und vierten Tage hohes Fieber, am achten Tage fieberfrei.

10. E., Max, 19 Jahre, Akademiker, verletzt am 7. Febr. 1879 Abends, aufgenommen kurz nach der Verletzung, geheilt 8. März 1879. Selbstmordversuch, Waffe: Revolver (7 Mm.), Schuss auf die mit Hemd bekleidete Brust. Einschuss entsprechend der 7. Rippe zwischen der linken Parasternal- und Papillarlinie. Kein Hautemphysem, keine blutigen Sputa, mässiger Erguss in die linke Pleura, vom vierten Tage ab fieberfrei.

11. W., 25 Jahre, Schullehrer, verletzt am 5. Febr. 1879 früh 3 Uhr, aufgenommen 2 Stunden später, geheilt 12. März 1879. Selbstmordversuch, Waffe: Revolver (9 Mm.), Schüsse waren auf die entblösste Brust abgefeuert worden. Einschüsse im vierten linken Intercostalraum, Parasternallinie, und fünften linken Intercostalraum dicht neben der Parasternallinie der Papille zu. Bedeutendes Hautemphysem, Sensorium frei, Haematothorax sin., hohe Dyspnoe. Am zweiten Tage blutige Sputa, vom 11. Febr. ab normale Temperaturen, am 18. Febr. noch stark bluthaltige Sputa, dabei viel Husten, Dämpfung hellt sich sehr langsam auf.

12. S., Emil, 19 Jahre, Kaufmann, verletzt am 4. Nov. 1878 Abends 8 Uhr, aufgenommen kurz darauf, geheilt 30. Nov. 1878. Selbstmordversuch, Waffe: Revolver (7 Mm.), Schuss auf die mit Hemd bekleidete Brust. Einschuss im fünften Intercostalraum 3 Cm. entfernt vom linken Sternalrande. Bewusstsein ungetrübt, Haemopneumothorax sin., Dyspnoe sehr bedeutend, Hautemphysem gering, keine blutigen Sputa, im neunten Intercostalraum 5 Cm. entfernt von den Proc. spinos. ist deutlich das Projectil fühlbar. Am sechsten Tage ist der Kranke fieberfrei, verlässt am 30. Nov.

geheilt das Krankenhaus, um am 17. Dec. wegen eines Ergusses in der linken Pleura abermals in Hospitalbehandlung zu kommen; schnelle Resorption des pleuritischen Exsudates, vollständige Heilung.

13. D., Gottlob, 18 Jahre, Schriftsetzer, verletzt am 5. Mai 1875 Abends 9 Uhr, aufgenommen 2 Stunden später, geheilt 26. Mai 1875, Revolverschuss (7 Mm.) auf bekleidete Brust. Einschuss rechts vom Sternalrand zwischen 3. und 4. Rippe. Unter dem M. pectoralis nach der Achselhöhle zu wird deutlich das Projectil gefühlt. Chloroformnarkose, Antisepsis, Incisio et Extractio sclopeti, Drainage. Fieberfreier Verlauf, am zehnten Tage nach der Verletzung werden beim Ausspülen des Wundkanals einige Kleiderfetzen mitentfernt.

14. W., Aug., 30½ Jahr, Kaufmann, verletzt am 21. Dec. 1875, aufgenommen an demselben Tage, geheilt 9. Januar 1876. Revolverschuss (7 Mm.) auf entblösste Brust. Einschuss am linken Rande des Sternums unterhalb der 4. Rippe. Bewusstsein vorhanden, Haemothorax sin., schaumiges hellrothes Blut wird in reichlicher Menge ausgehustet, Respiration ungemein schmerzhaft. Man fühlt deutlich zwei Fingerbreit unterhalb des linken Schulterblattes entsprechend der Mitte desselben das Projectil. Am zweiten Tage nach der Verletzung wird unter antiseptischen Cautelen eine Entfernung der Kugel vorgenommen. Tags darauf wird die Respiration freier, der Kranke bleibt fieberfrei und die Incisionswunde heilt per primam.

15. W., Ernst, 18 Jahre, Oekonomiescholar, aufgenommen am 27. Mai 1876, geheilt entlassen 23. Juni 1876. Selbstmordversuch durch Kugelschuss in die linke Brust; Empyem.

16. G., Magdalene, 26 Jahre, aufgenommen am 13. März 1876, geheilt entlassen 23. April 1876. Selbstmordversuch durch Kugelschuss in die linke Brust; Empyem.

17. H., Gottlieb, 23 Jahre, Barbier, verletzt am 25. Jan. 1872 Abends 10 Uhr, aufgenommen eine Stunde später, gestorben 26. Jan. früh. Selbstmord, Waffe: Terzerol. Einschuss zwischen 3. und 4. Rippe rechts am Sternalrande. Der Kranke wurde in collabirtem Zustande hereingebracht, andauernde Blutung aus Mund und Nase, geringe Blutung aus der Wunde. Die Section ergab eine Zerreissung der Arteria mammaria int. dextra.

18. L., Paul, 21 Jahre, Schmied, verletzt am 3. Nov. 1876 Nachmittags 5 Uhr, aufgenommen kurze Zeit später, geheilt 2. Decbr. 1876. Selbstmordversuch, Waffe: Revolver, Schuss auf die mit Hemd bekleidete Brust. Einschuss entsprechend dem Sternalansatz des dritten rechten Rippenknorpels, ziemlich genau über der Arteria mammaria int. Herzstoss an normaler Stelle, jedoch kaum fühlbar, Sensorium frei, Dyspnoe, Haematothorax dext.

Verlauf: 4. Nov. Dämpfung und Dyspnoe im Zunehmen. 6. Nov. Cyanose, Dyspnoe sehr beträchtlich, Radialpuls kaum fühlbar, Dämpfung rechts hinten total. Punctio antiseptica, Entleerung von 1200—1500 Ccm. eines dickflüssigen schwärzlichen Blutes; kurz darauf ist rechts hinten unten deutlicher Luftschall und Vesiculärathmen zu constatiren; von diesem Tage ab Heilung ohne Störung. Am 2. Dec. entlassen, kam Pat. wegen einer Periphlebitis venae saphen. sin., woran sich noch eine Pleuritis sin. schloss, hierselbst in Behandlung, vollständige Heilung 18. Januar 1877.

19. M., Hermann, 21 Jahre, Handarbeiter, verletzt am 13. März 1878 früh, aufgenommen kurze Zeit später, gestorben 3. April 1878. Selbstmordversuch, Waffe: Revolver (7 Mm.), die Brust war mit Hemd bekleidet gewesen. Einschüsse fanden sich am linken Sternalrande in der Höhe des dritten Intercostalraumes und in der Höhe des siebenten Intercostalraumes 7 Cm. nach links aussen von der Medianlinie, ferner eine nur mehrere Millimeter tiefe Hautwunde mit gequetschten Rändern in einer Länge von 5 Cm. an der Ulnarseite des linken Unterarms. Sensorium war frei, Radialpuls sehr klein, an der Herzspitze ein pfeifendes systolisches Geräusch.

Verlauf: In den nächsten Tagen geringer Erguss in der rechten Pleura, Herzdämpfung nach rechts vergrössert; vom sechsten Tage ab bildet sich eine schmerzhafte, prall elastische Schwellung in der Gegend der rechten Glandula submaxillaris und Parotis, welche schnell an Grösse zunimmt, dabei hohes Fieber und steigende Dyspnoe, Unvermögen den Mund zu öffnen und Nahrung aufzunehmen, sichtlicher Verfall. 3. April früh ist das rechte äussere Ohr mit reichlichem Blutgerinnsel angefüllt, Geschwulst an einzelnen Stellen, vorzüglich am Kieferwinkel, fluctuirend, ungemein schmerzhaft. Chloroformnarkose, Antisepsis, Incision durch die Haut, vorsichtiges Trennen der Weichtheile mit Scalpellstiel; man dringt in eine weite mit Blutgerinnsel angefüllte Höhle ein. Unterkieferknochen an seinem Winkel blossgelegt; plötzliche Asphyxie des Kranken und während die Respiration wieder in Gang gebracht, dringt aus der Incisionsöffnung ein hellrother Blutstrahl, Tod. — Section: Zerreissung der Arteria lingualis dextra kurz vor ihrem Abgang aus der Carotis ext., das Zellgewebe des Halses ist in eine schwielige Masse verwandelt, Projectil nicht zu finden. Ferner eine Verletzung der Leber an dem unteren Rand des linken Lappens (Narbenbildung); mit dieser Stelle ist die anliegende Partie des Magens verklebt; im perirenalen Bindegewebe freiliegend auf der hinteren Fläche der Bauchhöhle wird das Projectil gefunden. Serös-blutiger Erguss im Herzbeutel.

20. St., Otto, Handlungsreisender, verletzt am 7. Febr. 1876 Vormittags 10 Uhr, aufgenommen eine Stunde später, gestorben 8. Febr. Abends 10 Uhr. Selbstmord, Waffe: Revolver. Einschuss im fünften Intercostalraum genau in der linken Papillarlinie. Der Kranke wurde bewusstlos ins Haus gebracht, Radialpuls kaum fühlbar, am Herzen ergibt die Auscultation nichts Abnormes, Pneumothorax sin. Es wurde wegen allzugrosser Schwäche des Pat. von einer genaueren Untersuchung abgesehen; mehrere Stunden vor dem Tode trat Fieber ein. — Section: Schusskanal durchdringt die Lingula pulmonis sin., ferner das Myocardium des linken Ventrikels ohne Eröffnung des Ventrikellumens und den linken unteren Lungenlappen; das Projectil findet sich in der Gegend der 10. Rippe, Haemopneumothorax sin., Haemopericardium, frische Infiltration des dem Schusskanal im linken Ventrikel zunächst liegenden Papillarmuskels, Lungenödem.

21. S., Emil, 20 Jahre, Kaufmann, verletzt am 1. Juli 1878 Mittags, aufgenommen 3 Stunden später, gestorben Abends 7 Uhr. Selbstmord, Waffe: Revolver (7 Mm.). Einschuss 2 Cm. nach innen von der linken Papille in gleicher Höhe mit derselben. Bewusstsein bei seiner Aufnahme frei, Herztöne schwach aber rein; Lungen: links hinten unten von 6. Rippe ab Dämpfung, Sputa blutig, beim Aufrichten strömt aus der Einschuss-

öffnung hellrothes Blut, im neunten Intercostalraum in Handbreite von den Proc. spinos. entfernt wird das Geschoss gefühlt. Patient, der über viel Schmerzen und Athemnoth klagte, wurde in der 5. Stunde nach der Verletzung ganz plötzlich besinnungslos und starb kurze Zeit darauf.

Section: Haematothorax sin. (circa 1 Liter Blut), Schusskanal durchdringt die Lingula pulm. sin., streift den linken Ventrikel und öffnet dabei die Herzhöhle, um darauf noch den linken unteren Lungenlappen zu durchbohren. Das Projectil findet sich in der Gegend der linken 9. Rippe dicht unter der Haut.

22. V., Friedr. Moritz, 39 Jahre, Cigarrenarbeiter, verletzt am 28. Febr. 1872 Nachmittags 4 Uhr, aufgenommen Abends 7 Uhr, gestorben 29. Febr. früh 4 Uhr. Selbstmord, Kugelschuss, dessen Eingangsöffnung in der Gegend der linken 8. Rippe sich befindet, aus derselben ragt ein linsengrosses Fettklümpchen, dem Netz angehörig, hervor, Leib ist mässig gespannt, sehr schmerzhaft, Leber nicht verdrängt, unstillbares Erbrechen von blutigen Massen.

Section: Perforation der Magenwände, Schusskanal im linken Psoas, Kugel in dem zweiten Lendenwirbelkörper eingekeilt, reichliches Blut in der Bauchhöhle, beginnende Peritonitis.

23. F., Gustav, 27 Jahre, Papiermacher, verletzt am 2. März 1878 Nachmittags, aufgenommen 4. März, geheilt 30. März 1878. Mordanfall, Waffe: Revolver. Einschuss im elften linken Intercostalraum 4 Cm. entfernt von den Proc. spinos. Der Urin soll schon 2 Stunden nach stattgehabter Verletzung stark blutig gewesen sein, derselbe war bei seiner Aufnahme innig mit Blut gemischt, welcher Blutgehalt erst nach 10 Tagen vollständig schwand; Schmerzen gering. Fieber war nie vorhanden.

Bei Durchsicht des Aufnahmestatus der einzelnen Brustschüsse fällt uns am meisten in das Auge, dass nur in einem Falle (Nr. 1) eine Ausschussöffnung vorhanden war. Dieser Schuss war mit einer Pistole ausgeführt worden und dürfte die schärfere Ladung dieser Waffe im Gegensatz zu den Revolverpatronen der Grund dieses Durchschusses des Thorax sein. Bei einigen Verletzten war an der Rückenfläche das Projectil zu fühlen, jedoch wurde oft von einer Entfernung desselben abgesehen; die Gründe, die für uns hierbei maassgebend waren, werden am Schluss noch entwickelt werden, woselbst wir auch auf die Behandlung, die bei der Aufzählung der einzelnen Krankengeschichten nicht immer besonders angegeben worden ist, zurückkommen werden. Eine besondere Beobachtung in Bezug auf Heilung der Brustschüsse mit Rücksicht auf die Bedeckungen der Brust konnten wir nicht machen; in vielen Fällen war die Brust frei oder nur mit Hemd bedeckt gewesen, in anderen war der Schuss durch sämmtliche Kleider gegangen und war die Heilung ebenfalls ohne Störungen zu Stande gekommen, und in einigen anderen fehlten uns die Notizen über diese Thatsache vollkommen. Es braucht wohl hier nicht besonders auf die grössere Gefahr einer Sepsis bei

Schussverletzungen der bekleideten Körpertheile hingewiesen zu werden. Empyem wurde zweimal beobachtet (Nr. 15 und 16), leider waren eingehendere Aufzeichnungen nicht zu erlangen. Die Einschussöffnungen waren fast immer auf der linken Thoraxseite in der Nähe des Herzens, nur in drei Fällen (13, 17 und 18) waren dieselben rechterseits. Hieran knüpft sich der interessante Vergleich der beiden Zerreissungen der rechten Arteria mammaria interna. Im ersten Falle (17) wurde exspectativ verfahren, der Kranke starb sehr bald, im zweiten Falle jedoch erwies sich die Entleerung des angesammelten Blutes am dritten Tag nach der Verletzung, wo man eine Thrombosirung der Arterie annehmen konnte, durch Punction als höchst vortheilhaft, so dass, da sich der Pleuraraum nicht wieder anfüllte, von einer Unterbindung der Arterie selbst abgesehen werden konnte. Es dürfte wohl anzunehmen sein, dass, wenn man im ersteren Falle sofort operativ vorgegangen wäre, d. h. eine Unterbindung der Arterie vorgenommen hätte, sicherlich eine Hoffnung auf Erhaltung des Lebens vorhanden gewesen wäre. Denn der erste Fall erheischte einen sofortigen Eingriff, im zweiten dagegen machten sich die Symptome zu einem solchen erst am dritten Tage geltend. Auch Nr. 19 zeigt uns die Zerreissung einer Arterie, und zwar ist es hier die Arteria lingualis dextra; die Diagnose einer solchen Zerreissung war nicht gestellt worden, erst am sechsten Tage hatte sich diese Schwellung am Kieferwinkel gezeigt, so dass man eher an eine septische Halsbindegewebsentzündung dachte. Bei der Eröffnung war man mit grösster Vorsicht vorgegangen und es wäre wohl durch die sofortige Unterbindung der Carotis communis eine Aussicht auf Heilung zu erwarten gewesen, wenn nicht so ungemein plötzlich der Tod eingetreten wäre. Der Kranke war durch das anhaltend hohe Fieber und die Unmöglichkeit in letzter Zeit Nahrung aufzunehmen so geschwächt, dass ein an und für sich geringer Blutverlust, denn die Höhle wurde sofort mit Eisenchloridwatte tamponirt, genügte, den Tod herbeizuführen. Schussverletzungen des Herzens bieten uns die zwei Fälle 20 und 21; St. (Nr. 20) wurde schon bewusstlos hereingebracht, der Ventrikel erwies sich als uneröffnet, jedoch Haemopericardium und Haemothorax hatten unter den Erscheinungen von Lungenödem schnell zum Tode geführt. Nr. 21 zeigte dadurch ganz besonders Merkwürdiges, dass sich bei der Section eine Eröffnung des linken Ventrikels herausstellte, jedoch bei Lebzeiten (Pat. lag bei uns fünf Stunden lang bei vollem Bewusstsein) keine Symptome einer solchen schweren Herzverletzung vorhanden gewesen waren; ganz plötzlich

war hier Besinnungslosigkeit und Tod eingetreten. Grosse Wahrscheinlichkeit hat die Annahme für sich, dass ein Haarseilschuss des Herzens vorhanden gewesen war, der eine dünne Muskelschicht zwischen Schusskanal und Herzlumen übrig gelassen; dieselbe ist bei einer kräftigeren Herzaction gerissen und so der plötzliche Tod zu erklären. Nr. 23 lässt zweifelhaft, ob man es mit einer wirklichen Verletzung der linken Niere zu thun habe; denn eine heftige Contusion dürfte wohl ebenfalls den blutigen Urin erklärlich machen.

c) 1. H., Jul. Aug., 21 Jahre, Bäcker, verletzt am 22. Novbr. 1874, aufgenommen 2 Stunden später. Pistolenschuss, die ganze zweite und zum Theil auch die erste Daumenphalanx sind vollständig zerschmettert. Chloroformnarkose, Antisepsis, Exarticulatio pollicis im Metacarpophalangealgelenk; Heilung ohne Fieber am 2. December.

2. J., Karl Emil, 15¼ Jahr, Schlosserlehrling, verletzt am 2. Nov. 1876 Abends, aufgenommen kurze Zeit nachher, gestorben 4. Nov. 1876. Revolverschuss (7 Mm.). Einschuss ziemlich in der Mitte der rechten Ellenbogenbeuge, Schusskanal wird sondirt, derselbe geht nach aufwärts bis auf den Knochen (Trochlea), Nélaton'sche Sonde ergibt Bleistrich. Am 3. Nov. Chloroformnarkose, Antisepsis, Resectio cubiti; Projectil sitzt fest eingekeilt in der Trochlea. Am Abend schon Sensorium benommen. Temperatur 39,4, grosse Unruhe. Am 4. Nov. Puls minimal und aussetzend, starke Schwellung des ganzen Armes, stirbt Nachmittags 3 Uhr.

Section: Pyämische Herde in der Musculatur der Flexoren des Vorderarmes, Oedem in der Umgebung des Ellenbogengelenks, Schwellung der Axillarlymphdrüsen mit beginnender Abscedirung, verdächtige Herde in der Lunge.

3. H., Emilie, 18 Jahre, Dienstmädchen, verletzt am 30. Juni 1877, aufgenommen am 1. Juli 1877, geheilt 21. Juli 1877. Revolverschuss. Einschuss an der hinteren äusseren Fläche des Oberarmes vier Fingerbreit unter dem Akromion; Antisepsis, Salicylwatteverband, Heilung fieberlos.

4. P., Edmund, 17 Jahre, Mechaniker, verletzt am 11. Novbr. 1877, aufgenommen am 30. Nov. 1877, entlassen 21. Decbr. 1877. Revolverschuss (7 Mm.). Das Geschoss soll in der Nähe des zweiten Gelenks des linken Zeigefingers eingedrungen und von dem Verletzten selbst am ersten Gelenk herausgedrückt worden sein. Am linken Zeigefinger entsprechend der Einschussöffnung befindet sich eine fistulöse Wunde, schmerzhafte, fluctuirende Schwellung in der Hohlhand. Antisepsis, Incision, Eiter reichlich abfliessend, nasser Carboljuteverband; Heilung ohne Fieber am 2. December.

5. Sch., Wilh., 30 Jahre, Schuhmacher, verletzt mit einem Terzerol am 2. April 1878 Nachmittags, aufgenommen um dieselbe Zeit, geheilt 27. April 1878. Die beiden Phalangen des linken Daumens sind vollkommen zerschmettert; Antisepsis, Ablösung der beiden zerschmetterten Phalangen und um den Stumpf zu decken, wird ein Theil des Metacarpus mitentfernt, Drainage, Carboljuteverband. Am 4. April Temperatur 39,2, Secretverhaltung, da Drain undurchgängig war; am 6. April fieberfrei.

6. Z., Emil, 16 Jahre, Malerlehrling, verletzt am 25. Juni 1878 früh, aufgenommen kurze Zeit später, geheilt 24. Juli 1878. Revolverschuss

(9 Mm.). Die Einschussöffnung befindet sich ziemlich in der Mitte der Dorsalfläche des Vorderarmes 1 Cm. oberhalb der Proc. styloidei radii et ulnae; das Projectil fühlt man dicht unter der Haut im unteren Drittel der Volarfläche des Vorderarms. Chloroformnarkose, Antisepsis, Incision und Extraction des Projectils, Ausspülen des Schusskanals, Drain an der Incisionsöffnung, Carboljuteverband. Die Kugel hatte vollständig ihre normale Form beibehalten, so dass von einer Knochenverletzung sofort abgesehen werden konnte. Heilung geschieht fieberlos, und durch Massage wird die volle Brauchbarkeit der Hand wiederhergestellt.

7. L., Paul, 24 Jahre, Kellner, versuchte in der Nacht vom 5. Nov. 1874 sich durch einen Schuss in den Mund mittelst einer mit Wasser geladenen Pistole das Leben zu nehmen; aufgenommen am 6. Novbr. früh. Ober- und Unterlippe sind stark geschwollen und mit einzelnen Pulverkörnern durchsetzt, ebenso die Schleimhaut der Mundhöhle und Zunge; geheilt entlassen am 18. November 1874.

Unter diesen Kugelverletzungen der Extremitäten verdient der Fall 2 noch ausführlicher beleuchtet zu werden. Der Kranke wurde sofort nach der Verletzung hereingebracht, die Wunde sondirt, wobei sich herausstellte, dass der Schusskanal bis auf den Knochen führte, daselbst auch der Sitz der Kugel sei; darauf wurde die Hautwunde dilatirt und durch Eingehen mit dem kleinen Finger eine Eröffnung des Gelenks ohne Splitterung des Knochens festgestellt. Dies Alles geschah unter antiseptischen Cautelen. Am nächsten Morgen zeigte sich schon die Gelenkgegend geschwollen und die Haut an einer Stelle bläulich verfärbt, dabei ausserordentliche Unruhe und grosse Schmerzen des Kranken. Am Nachmittag desselben Tages schritt man zur Resection, Tags darauf starb der Kranke. Es ist leicht möglich, dass durch das Sondiren oder Eingehen mit dem Finger, indem nicht hinreichende Vorsicht in Bezug auf Desinfection des Instrumentes oder der Hand angewendet worden war, infectiöse Stoffe eingeführt wurden; ebenso denkbar ist es, dass schmutzige Kleiderfetzen, die mit dem Geschoss in das Gelenk eingebracht wurden, die Pyämie erzeugten [1]); denn auf der Klinik selbst ist seit mehreren Jahren seit strenger Durchführung der Antisepsis kein Fall von Pyämie im Hause entstanden beobachtet worden. Die übrigen Fälle, mit Einschluss des Wasserschusses, bieten nichts Besonderes.

Es mögen hier noch einige Worte über die auf hiesiger Klinik gebräuchlichen therapeutischen Maassregeln bei Schussverletzungen Platz finden, freilich wird es hierbei nicht zu vermeiden sein, längst

1) Wie ich noch nachträglich mündlich in Erfahrung bringen konnte, ist wirklich ein Tuchfetzen im Gelenk gefunden worden.

Bekanntes und schon vielfach Angerathenes zu wiederholen. Die Wunde selbst und ihre Umgebung wird sorgfältig mit Carbol- oder Salicylwasser gereinigt, der Schusskanal wird meist in seinem oberen Theil, wo die Luft mit ihren septischen Stoffen leicht eindringen konnte, ausgespült und wenn derselbe klafft, drainirt. Wenn jedoch, wie im Fall 5 unter Brustschüssen, das Hautemphysem bedenkliche Dimensionen annimmt, so ist eine blutige Erweiterung des Schusskanals mit nachfolgender Tamponirung der Oeffnung in der Thoraxwand vorzunehmen; natürlich ist auch hierbei streng antiseptisch zu verfahren. Eine Sondirung jedoch des Schusskanals ist, wie wohl schon hinreichend bekannt, soviel als thunlich zu unterlassen; denn in den meisten Fällen ist es für die weitere Behandlung gänzlich indifferent, in vielen Fällen vollständig resultatlos und in anderen dient es nur dazu septische Stoffe in die Wunde einzubringen. Bei ausgedehnten Einschusswunden mit gequetschten und gerissenen Wundrändern sind dieselben zu excidiren, und wenn möglich, durch die Naht zu vereinigen. Was die Vornahme der Extraction des Geschosses anbelangt, so thut man wohl fast immer am besten, dieselbe zu unterlassen; denn bekanntlich geschieht die Einheilung solcher Fremdkörper meist ohne weitere Störungen für das Allgemeinbefinden des Kranken. Nur dann, wenn man hoffen kann, durch Entfernung der Kugel auffallende Störungen — wie im Fall 14 die andauernden Schmerzen bei der Respiration — zu heben, oder wenn man ganz sicher ist, auf kürzestem Wege ohne jede Gefahr für den ferneren Verlauf der Wundheilung die Kugel zu erreichen, oder auch der Kranke auf Entfernung derselben besteht, ist dieselbe vorzunehmen. — Bei Bedeckung der Wunde findet sowohl der Salicylwatte- als auch der Carboljuteverband theils im nassen, theils im trockenen Zustande Anwendung; in allen den Fällen, wo es sich um Höhlen handelt, ist der Carbolverband vorzuziehen. Eis, Morphium und vor allem absolute Ruhe sind wohl immer von grösstem Nutzen. Die Ursache freilich, dass wir so vorzügliche Resultate erzielten, ist wohl ebenfalls mit darin zu suchen, dass fast sämmtliche Verletzte unmittelbar oder doch wenige Stunden nach der Verletzung in unsere Behandlung übergingen.

Accidentelle Wundkrankheiten sind mit Ausnahme jenes oben erwähnten Falles von Pyämie nicht vorgekommen. Von Nachkrankheiten nach Schussverletzungen der Brust sind zweimal (12 und 18) Pleuritis beobachtet worden, einmal eine der Pleuritis vorausgehende Periphlebitis venae saphenae (Nr. 18); ob ein Zusammenhang letzterer Krankheit mit der vorangehenden Verletzung bestand, ist nicht

mit Sicherheit festzustellen; dass jedoch eine grössere Neigung zu entzündlichen Ergüssen in den verletzten Pleuren vorhanden ist, dürfte wohl ausser Zweifel stehen.

Zwei Fragen drängen sich uns zum Schluss noch auf. Die Beantwortung der einen derselben, ob die Schrotschüsse im Allgemeinen gefährlicher sind als die Kugelschüsse, ist aus diesen angeführten 7 Fällen von Schrotverletzungen wohl nicht zu geben; der Kranke K. (Nr. 4) wurde mit acuter Sepsis hierher gebracht, und der analoge Fall Nr. 3 wurde rechtzeitig amputirt. Bei der Beantwortung der anderen Frage nach „der Gefährlichkeit der Revolverschüsse überhaupt" dürfte die Thatsache, dass Keiner von denen, welche sich mittelst eines kleinen Projectils eine Schussverletzung der Lunge ohne Betheiligung des Herzens und der Gefässe zugezogen hatten, gestorben ist, nicht unerwogen bleiben. Nach den hier und auch anderwärts gemachten Erfahrungen heilen solche Lungenschüsse in ziemlich kurzer Zeit, ohne grosse Störungen im Körper hervorzurufen oder zu hinterlassen.

XIX.

Osteoplastische Resection des Ellnbogengelenkes.

Von

Dr. O. Völker
in Braunschweig.

Unter dem Namen der „osteoplastischen Resection des Ellnbogengelenkes“ lege ich im Folgenden ein Operationsverfahren dem Urtheile der Fachgenossen vor, welches meines Wissens neu ist, und von dem ich glaube, dass ihm eine dauernde Stellung im Gebiete der operativen Chirurgie zugestanden werden wird.

Der Plan der Operation wurde durch einen gegebenen Fall in mir gereift. Er ist bisher der einzige geblieben, in welchem sie ausgeführt wurde. Es scheint mir daher auch am geeignetsten, das Verfahren an der Geschichte jenes Falles zu entwickeln.

Ein 13jähriger Schüler, Weyl, nahm meinen Rath in Anspruch wegen eines Leidens seines linken Ellnbogengelenkes, welches durch einen vor einem halben Jahre geschehenen Sturz entstanden war. Er war damals beim Turnen auf die vorgestreckte linke Hand gefallen und hatte sich das linke Ellnbogengelenk luxirt. Die sofort vorgenommenen Einrenkungsversuche waren erfolglos geblieben.

Ich fand eine veraltete unvollständige Luxation des linken Ellnbogengelenkes nach aussen. Das Radiusköpfchen ragte weit nach aussen vor, seine tellerförmige Gelenkfläche liess sich genau abtasten. Auf der anderen Seite sprang der Condylus internus humeri riffartig hervor, dessen Epicondylus jedoch nicht so spitz erschien, als er wohl hätte sein müssen, so dass eine Fractur dieses Fortsatzes angenommen werden konnte. Das Olekranon hatte die hintere Grube des Oberarmknochens verlassen und umgriff ganz nahe derselben den Condyl. ext. hum. Der Vorderarm stand in stumpfem Winkel zum Oberarme, Beugung und Streckung waren auf geringe Wackelbewegungen beschränkt. Die Hand stand in halber Pronation, die Rotation des Vorderarmes, wohl in Folge einer Inactivitätsankylose im unteren Radioulnargelenke, aufgehoben.

War schon durch alle diese Veränderungen die Gebrauchsfähigkeit des linken Armes sehr gering, so wurde dieselbe noch dadurch weiter herabgesetzt, dass sich Sensibilitäts- und Motilitätsstörungen im Gebiete des

Ulnarnerven eingestellt hatten. Die Ulnarseite der Hand, der vierte und fünfte Finger zeigten eine blaurothe Farbe und fühlten sich kühl an. Die Empfindlichkeit für Nadelstiche war herabgesetzt, Patient klagte über Kälte und Taubheit in dem betreffenden Gebiete. Legte man den Arm auf den Tisch, so stand das Handgelenk in leichter Beugung, die Finger im Metacarpo-Phalangealgelenk gestreckt, die Phalangealgelenke schwach gebeugt. Die Zwischenknochenräume waren stark eingefallen, Daumen- und Kleinfingerballen in hohem Grade atrophirt. Die Action der durch den Ulnarnerven versorgten Muskeln war zwar noch vorhanden, jedoch erheblich herabgesetzt. Es bestand somit eine deutlich ausgesprochene Parese des Ulnaris, deren Ursache unschwer zu erkennen war. Durch das Hinausrücken des Vorderarmes nach aussen war der Weg des Ulnarnerven, welchen er über die Rinne am Humerus hinweg zum Vorderarme zu machen hat, erheblich verlängert und so erfuhr er hier eine Dehnung, welche seine Leitungsfähigkeit herabsetzen und bei noch längerem Bestehen der gegebenen Verhältnisse gänzlich aufheben musste.

Wenn nun auch die Gebrauchsfähigkeit des Armes durch die unvollkommene Ankylose in ungeeigneter Stellung eine recht mässige war, so würde der Grad derselben an sich doch kaum zu einer eingreifenderen Therapie berechtigt haben. Der Zustand des Ulnarnerven indess schien mir durchaus eine Beseitigung der fehlerhaften Stellung des Vorderarmes zu verlangen. Gelang es, die jetzt geknickte Bahn der Nerven wieder in eine geradlinige zurückzuführen, so liess sich eine Reparation der bereits weit vorgeschrittenen Parese erwarten, im anderen Falle drohte vollkommene Lähmung und damit functioneller Verlust der Hand.

Was nun thun? Zunächst war nochmals die Reposition des verrenkten Vorderarmes in der Chloroformnarkose zu versuchen. Natürlich mit wenig Aussicht auf Erfolg. War schon auf Grund der Nutzlosigkeit jener unmittelbar nach der Verletzung vorgenommenen Einrichtungsversuche ein besonderes Repositionshinderniss unbekannter Natur anzunehmen, so musste der lange Bestand der Luxation alle Hoffnung auf Gelingen illusorisch erscheinen lassen. Es blieb dann immer die Resection übrig.

Nach dem bisher geübten Verfahren hätte man von einem radialen und ulnaren Längsschnitte aus die typische Resection machen müssen. Vielleicht in der Weise, dass man den Humerus subperiostal oder nach Vogt frei legte, ihn an geeigneter Stelle durchschnitt, aus der Wunde herausdrängte und nun durch Trennung der Adhäsionen von den Vorderarmknochen loslöste. Man hatte dann die Wahl, bei dieser partiellen Resection es bewenden zu lassen, oder durch Entfernung des Olekranon und des Radiusköpfchen dieselbe zu einer totalen zu machen.

Bekanntlich gehören Resectionen des ankylotischen Ellnbogengelenkes nicht zu den leichtesten, und ich glaube, dass sich diese Operation am schwierigsten gestalten wird beim Bestehen einer seitlichen Luxation. In meinem Falle war auf der einen Seite der Condylus ext. hum. tief versenkt, der Radius sprang weit hervor und hinderte die nothwendigen Manipulationen. Auf der andern Seite lag die Ulna weit zurück und der Condylus int. hum. ragte wie ein Riff darüber hinaus. Wenn auch nicht unüberwindlich, so waren die Schwierigkeiten sicherlich recht gross. Dazu kam noch die Unsicherheit des Erfolges. Wenn auch sehr gute Resultate bei derartigen Resectionen verzeichnet sind, so bürgte doch Nichts dafür, dass nicht ein Schlottergelenk das Ergebniss sein werde, und das wäre denn doch ein Fall aus der Scylla in die Charybdis gewesen.

Als ich in diesen Gedanken versunken, mir an macerirten Knochen die Verhältnisse des Ellnbogengelenkes in seiner pathologischen Stellung vergegenwärtigte, kam mir die Idee, dass doch das Olekranon der Schlüssel des Gelenkes sei, dass, wenn man das Olekranon an seiner Basis abtrennte, man einen freien Einblick in das Gelenk bekäme, und dass es dann nicht schwer halten könne nach Beseitigung der Adhäsionen und sonstigen Repositionshindernisse den verrenkten Vorderarm zu reduciren. Die Erfahrungen der neueren Zeit über Knochennaht, in der Naht vor allem der Patellarfracturen, Volkmann's Resection des Kniegelenks nach querer Durchschneidung der Patella endlich, liessen mit Sicherheit erwarten, dass das Olekranon durch die Naht in genügend feste Verbindung mit der Ulna treten würde. Gelang die Reposition mit Erhaltung der Gelenkflächen, so befanden wir uns Verhältnissen gegenüber, welche ungefähr ihr Analogon in der Querfractur des Olekranon haben, natürlich alles unter der Annahme eines vollkommen aseptischen Verlaufes. Wir hatten hier wie dort nach gewisser Zeit, in welcher wir eine genügende Verwachsung des Olekranon annehmen durften, durch passive und active Bewegungen die Function des Gelenkes wiederherzustellen. Dies war zweifellos die höchste Leistung, welche in meinem Falle von der operativen Chirurgie gefordert werden konnte, das Ideal, welches erstrebt werden musste.

Gelang dagegen die Reposition mit Erhaltung der Gelenkflächen nicht, so konnte mit der grössten Leichtigkeit in dem weitklaffenden Gelenke jede Art, ich möchte sagen jeder Grad, der Resection ausgeführt werden, von der Abtragung einer dünnen Knorpelschicht an bis zur Hinwegnahme des ganzen Processus cubitalis humeri

sammt dem Radiusköpfchen. Nur das Olekranon und die Ulna durften nicht angetastet werden.

Selbstverständlich konnte die Operation nur gedacht werden in der absoluten Gewissheit davon, dass man die Antiseptik vollkommen beherrsche, dass man einen aseptischen Verlauf garantiren konnte.

Da ich nun in dieser Hinsicht sicher sein durfte, so unternahm ich die oben in grossen Zügen vorgezeichnete Operation und zwar am 8. März 1879.

Unter Assistenz zweier Collegen, welche meinen Operationsplan gebilligt hatten, ein Heilgehülfe als „Spray-producer", ging ich ans Werk.

In Chloroformnarkose wurden zunächst, mehr um das Gewissen zu beruhigen, sehr energische Repositionsversuche gemacht, die, wie vorauszusehen, erfolglos blieben. Nur entstand eine weiche Crepitation in der Umgebung des Ulnarnerven am Condylus internus. Ich legte nun die Esmarch'sche Binde an und machte den Schnitt in folgender Weise:

Zunächst drang ein Schnitt auf den Condyl. ext. ein. In der Höhe der Spitze des Olekranons beginnend verlief er in der Längsaxe des Humerus bis auf die Gelenkfläche des Radius. Von hier verlief er quer bis an den inneren Rand des Olekranon, um an dem letzteren empor bis zur Spitze des Olekranon aufzusteigen. Die Schnitte drangen sofort bis auf den Knochen ein, der Musc. anconaeus quartus wurde quer durchschnitten. Aus dem so eröffneten Gelenke ergoss sich wohl ein halber Esslöffel voll Blut, ein Beweis dass unsere Reductionsversuche mit der nöthigen Energie gemacht waren. Nachdem in der Schnittlinie das Periost des Olekranon nur soweit gelöst war, als nöthig, um den Zähnen der Stichsäge freie Bahn zu machen, wurde der Knochen von der Radialseite her, genau im Niveau der Gelenkfläche des Radius mit kurzen Zügen durchsägt, indem die Spitze der Säge in das Gelenk eindrang. Nachdem dies geschehen, klaffte weder das Gelenk, noch zog die Tricepssehne das genau an der Basis abgetrennte Olekranon nach oben. Es wurden nun die durch die Repositionsversuche stark sugillirten, strangförmigen Adhäsionen, welche von verschiedenen Punkten der Knorpelflächen ausgehend, die Gelenkkörper miteinander verbanden, durchschnitten und exstirpirt, wodurch das Gelenk zum Klaffen gebracht wurde. Man übersah so das ganze Gelenk bis auf die Ulnarseite der Trochlea, deren Rand mit der Kapsel verwachsen war. Es genügte ein kräftiger Zug mit dem Finger, um diese Verwachsung zu lösen. Dabei wurden in der Kapsel- und Narbensubstanz dicht am Ulnarnerven zwei kleine Knochenstückchen entdeckt. Jetzt gelang es den Vorderarm in die richtige Stellung zu bringen, so dass Fossa sigmoidea auf Trochlea und Radius auf Eminentia capitata stand; jedoch kehrte er, sich selbst überlassen, in seine pathologische Stellung zurück. Fixirt konnte er natürlich erst werden, wenn das Olekranon an der Ulna wieder befestigt war. Aber dies Olekranon wollte ohne weiteres nicht folgen. Auf der Ulnarseite war es ja von der Kapsel gelöst, ich musste es auch an der Radialseite ablösen. Als ich es darauf in die Höhe klappte, und mir so den Einblick in die Fossa humeri posterior öffnete, in welche sich das Olekranon durch-

aus nicht hineindrängen lassen wollte, da blickte mir ein kleiner Knochensplitter entgegen, noch deutliche aber nicht mehr rauhe Bruchflächen zeigend, der fest in dem unteren Theile der Grube durch periostale Auflagerungen eingewachsen war. Er wurde mit dem Meissel entfernt und die neugebildete Knochensubstanz mit dem scharfen Löffel aus der ganzen Grube ausgekratzt. Jetzt liess sich das Olekranon auf seinen Platz bringen. Nachdem ich nun noch die dicht am Ulnaris liegenden Knochenstückchen vorsichtig exstirpirt hatte, schritt ich zur Knochennaht.

Ich benutzte dazu eine starke Nadel der Singer-Nähmaschine. Diese haben eine glatte, kurze Spitze, welche derjenigen des Knochen- oder Eisenbohrers ähnelt. Sie wurde in das Heft eines Kehlkopfspiegels eingeschraubt und that ihre Arbeit ganz vortrefflich. In das dicht an der Spitze befindliche Oehr wurde nach Durchdringung des Knochens ein Seegrasfaden (Silkworm-gut) eingefädelt und beim Zurückziehen der Nadel durch den Bohrkanal durchgezogen. In dieser Weise legte ich, von der Ulnar- nach der Radialseite bohrend zwei Fäden ein, von denen der eine nahe der Gelenkfläche, der andere nahe der Rückfläche des Olekranons beziehungsweise der Ulna hindurchlief. Als die Fäden bei nicht ganz vollständiger Streckung des Armes geknotet waren, lagen die Knochenflächen fest aufeinander, und die unübertreffliche Festigkeit und Zähigkeit des Nähmaterials bürgte für dauernde Vereinigung. Die Enden wurden kurz abgeschnitten und die Fäden der Einheilung überlassen. Auch jetzt zeigte der reponirte Vorderarm noch Neigung seine alte Stellung wiedereinzunehmen, und zwar fand sich als Grund dafür der Umstand, dass das Radiusköpfchen gegen die Eminentia capitata stossend, den Vorderarm vom Oberarme abhebelte, und nun die durch den langen Bestand der pathologischen Stellung erworbenen Spannungsverhältnisse der Kapsel und der sämmtlichen umgebenden Weichtheile die Knochen in die gewohnte Position hinüberzogen. Die Abtragung der Gelenkfläche des Radius beseitigte diesen Fehler und ich schritt nun endlich zur Naht der Weichtheile.

In der Ueberzeugung, dass keine erhebliche Blutung eintreten würde, führte ich die Naht am blutleeren Gliede aus, indem ich nur an der Ulnarseite der Basis des Olekranons eine kurze Drainröhre, bis in das Gelenk reichend, einlegte. Jedoch war die Blutung nach Abnahme der Binde so lebhaft, dass ich das Röhrchen herausnahm und auch diese Oeffnung durch die Naht schloss. Durch den so erzielten vollständigen Abschluss und durch einen comprimirenden Verband hoffte ich der Blutung Herr zu werden, wie es mir auch in anderen Fällen gelungen war. Die Drainage sollte dann am nächsten Tage erfolgen. Die Anlegung des nassen Carboljuteverbandes und einer in grossem stumpfen Winkel gebogenen, am Ellenbogen unterbrochenen und hier durch weit ausgebogene Drähte verbundenen, blechernen Halbrinne an die innere Seite des Armes vollendete die Operation.

Am nächsten Tage fand sich beim Verbandwechsel wenig Blut ausgetreten, das Gelenk, ziemlich prall mit Blut gefüllt, hatte seine normale Stellung innebehalten. Die Naht an der für die Drainage bestimmten Stelle wurde entfernt, das Blut durch sanften Druck entleert, die Drainröhre eingeschoben. — Kein Fieber; Gelenk schmerzlos. Gastrische Beschwerden vom Chloroform resp. Carbolsäure bedingt. Natr. sulfuricum.

Am dritten Tage war der Allgemeinzustand besser. Schmerzen am Gelenke nicht vorhanden. Wenig blutiges Secret im Verbande. Gelenk leer. Leider aber zeigte sich, dass die Ränder des Schnittes auf etwa 1/2 Cm. Breite und in ihrer ganzen Länge, auf beiden Seiten der Schnittlinie gangränescirt waren. Die Nähte (Seegras) blieben liegen. Verband wie vorher, blieb 3 Tage liegen. Vollkommen fieberloser, aseptischer Verlauf. Das Drain wurde beim nächsten Verbandwechsel entfernt. Von jetzt ab blieb der Verband jedesmal 8 Tage liegen. Das Secret war ein äusserst geringes. Die Abstossung des Brandigen schritt sehr langsam vorwärts. Schmerzen im Gelenke traten nie auf. Nach drei Wochen liess ich den Patienten aufstehen. Das Olekranon schien fest verwachsen. Der Brandschorf haftete noch fest und fürchtete ich, dass er auch die Schnittränder der Kapsel umfassen würde. Ich unterliess daher noch die passiven Bewegungen, stellte den Arm mehr rechtwinklig, legte ihn in eine Mitella, nachdem der nasse Carboljuteverband gegen einen weniger dicken Listergazeverband mit Salicylwatte-umpolsterung vertauscht war, und liess den Patienten umhergehen. Bei häufigerem Verbandwechsel und vorsichtigen Bewegungen gewann ich indess die Ueberzeugung, dass nur die Haut gangränös geworden, die Kapselwunde dagegen geschlossen sei, und so ging ich 4 Wochen nach der Operation zu ausgiebigeren passiven und activen Bewegungen über. Um diese Zeit gelang es den Arm bis zu einem sehr weiten stumpfen Winkel zu strecken und ihn über den rechten Winkel hinaus zu beugen. Dabei erwies sich die Verwachsung des Olekranons absolut fest. Die Bewegungen im Gelenke gingen ohne Crepitation und ohne Schmerz vor sich. Die Rotation des Vorderarmes gelang, nachdem sich bei einer kräftigen Supination ein Knacken im Handgelenke hatte vernehmen lassen. Dabei zeigte sich ein Reiben in der Articulation des decapitirten Radius mit der Eminentia capitata. Schmerz bestand nur im unteren Radioulnargelenke, nicht im Ellenbogengelenke. Die Abstossung des Brandigen ging langsam vor sich; ich trug es daher mit der Scheere ab, natürlich ohne das Gesunde zu verletzen. Die Granulationsfläche bedeckte sich mit einem gelben Belag, welcher fest haftete und langsam der von den Rändern her stetig fortschreitenden Benarbung wich. Das ganze Olekranon war noch von Granulation bedeckt. Jetzt vertauschte ich den Listerverband mit einem Borsäure-Salbenverbande und touchirte mit Höllenstein. Unter dieser Behandlung bildete sich eine glatte, schöne Narbe.

Die Form des Gelenkes ist eine ganz normale. Erst eine genaue Besichtigung zeigt, dass die von der Spitze des Olekranon durch die Ulna gelegte Längsaxe einen ganz geringen Knick in der Schnittlinie des Knochens ulnarwärts erlitten hat.

Die inzwischen fleissig geübten Bewegungen hatten bewirkt, dass dasjenige, was 4 Wochen nach der Operation passiv zu erreichen war, jetzt activ erreicht wurde, ja die Excursion hatte an Grösse gewonnen. Der Arm wird fast bis zur Geraden gestreckt und soweit über den rechten Winkel gebeugt, dass Patient im Stande ist mit den Fingern seinen Hals zu berühren und alle im Leben nothwendigen Manipulationen an Hals und Kopf auszuführen. Die Rotation des Vorderarmes ist ganz frei, das Reibegeräusch im Humero-Radialgelenke besteht fort.

Alle Bewegungen geschehen mit gehöriger Kraft. Die Function

des Nervus ulnaris ist vollkommen wiederhergestellt. Schon am Tage nach der Operation war das taube Gefühl, die subjective und objective Kälteempfindung in den beiden letzten Fingern und der Ulnarseite der Hand verschwunden, Hautfarbe und Sensibilität normal. Dies Resultat hat sich erhalten, und als Zeichen, dass auch die motorische Leitung wieder ganz frei ist, haben sich die Zwischenknochenräume der Mittelhand wieder ausgefüllt, haben Thenar und Antithenar wieder Rundung bekommen.

Nach alledem ist das durch die Operation erzielte Resultat als ein sehr gutes zu bezeichnen, sie hat Alles das erfüllt was sie leisten sollte: der Ulnarnerv ist gerettet und ein nahezu normal fungirendes Gelenk von natürlicher Form erzielt.

Eine typische Resection würde in Bezug auf Form des neugebildeten Gelenkes jedenfalls nicht so viel, in Bezug auf Function nur im günstigsten Falle etwas mehr geleistet haben. Indess ist anzunehmen, dass die functionellen Resultate meiner Operation in anderen Fällen noch bessere sein werden. Zwei Umstände sind es, welche in dem meinigen ungünstig einwirkten: die Verflachung der Fovea posterior humeri und die Lappengangrän.

Wir fanden in der Fovea posterior einen Knochensplitter, offenbar von dem abgebrochenen Epicondylus internus stammend, dem auch die aus der Umgebung des Ulnarnerven exstirpirten Fragmente angehörten. Dieser Splitter hatte jedenfalls gleich nach der Luxation das Repositionshinderniss abgegeben. Später wurde er durch Knochenauflagerungen an seinem Platze befestigt und die Grube dadurch ausgefüllt. Zwar wurden diese Auflagerungen mit dem scharfen Löffel beseitigt, doch unterliegt es keinem Zweifel, dass sie sich wenigstens theilweise wiedergebildet haben. Infolge dessen wird das Olekranon nicht so tief in seine Grube sich einsenken können, als zur vollkommenen Streckung nöthig ist. — Diese partielle Ausfüllung der Fovea post. hum. würde aber nicht in dem Grade möglich gewesen sein, das Olekranon hätte sich seine Grube selbst gebildet, wäre nicht durch die Lappengangrän der Zeitpunkt der Zulässigkeit passiver Bewegungen soweit hinausgeschoben.

In Bezug auf letzteres Vorkommniss will ich mich übrigens nicht von aller Schuld freisprechen.

Jedenfalls werde ich bei einer etwaigen Wiederholung der Operation erstens derselben nicht Repositionsversuche unmittelbar vorhergehen lassen, weil es dabei nie ohne Insulte der Haut der Ellnbogengegend abgehen wird, zweitens keine Esmarch'sche Binde anlegen, da keine stärkere Blutung zu erwarten steht, auch die technischen Schwierigkeiten der Operation so gering sind, dass man

sehr wohl auch im Blute arbeiten kann, drittens werde ich die dann sehr einfache Blutstillung vor der Naht der Weichtheile machen.

Dass die Esmarch'sche Methode zu Lappengangrän disponirt, ist wohl allgemein anerkannt. Sie sollte besonders da nicht angewandt werden, wo die anatomischen Verhältnisse der Haut eine Druckgangrän fürchten lassen, wie es thatsächlich am Olekranon der Fall ist. So erkläre ich die Gangrän in meinem Falle durch die Insulte der Haut bei den Repositionsversuchen, die Esmarch'sche Methode, den Druck des in das Gelenk eingeschlossenen Blutes und den Druck von aussen Seitens des Verbandes. Mit grosser Sorgfalt muss darauf geachtet werden, dass der Arm nach Vollendung des Verbandes nicht weiter gebeugt wird, weil dadurch ein unberechenbar starker Druck auf die Streckseite des Gelenkes ausgeübt werden würde. Es empfiehlt sich vielmehr, um gerade diese gefährdete Stelle vom Drucke zu entlasten, den Verband in stärkerer Beugung anzulegen, als die Schiene hat, auf welcher man den Arm lagern will. Ja die Gefahr der Druckgangrän erscheint mir so gross, dass ich mir die Frage vorgelegt habe, ob es nicht besser ist, für die ersten Tage wenigstens die antiseptische Berieselung einzuleiten.

Dass aber mein Fall nicht vereinzelt bleiben wird, dass der osteoplastischen Resection des Ellnbogengelenkes ein kleiner aber fester Kreis von Indicationen zukommt, und dass sie deshalb Lebensfähigkeit besitzt, — das glaube ich mit Recht annehmen zu dürfen.

Auf richtigen Principien beruhend hat sie gleich im ersten Falle, trotz widriger Verhältnisse ein ausgezeichnetes Resultat ergeben.

Der Angelpunkt ist ja die Frage: können wir mit Sicherheit auf das Anheilen des abgetrennten Olekranons rechnen? Und das können wir, wenn wir der Antiseptik sicher sind.

Bedingt diese Frage die Existenz der Operation, so zieht sie auch die Grenze ihrer Indicationen.

Die Operation ist nur gestattet bei der absoluten Gewissheit von der Gesundheit des Olekranons.

Unser ganzes Bestreben in der operativen Technik der Ellnbogenresectionen geht dahin, den Zusammenhang der Strecksehne mit dem Vorderarme zu erhalten. Hier wird dieser Zusammenhang zwar getrennt, aber nur temporär, mittelst Durchschneidung des Olekranons (daher der von mir gewählte Name der „Osteoplastischen Resection des Ellnbogengelenkes"); die Trennung müsste aber eine dauernde werden, wenn pathologische Zu-

stände in dem durchschnittenen Knochen die Zusammenheilung unmöglich machten.

Mit dieser Betrachtung ist die grösste Mehrzahl der Resectionen des Ellnbogengelenkes, die wegen Caries unternommenen, ausgeschlossen, da es hier sehr schwer, vielleicht unmöglich sein wird, die Integrität des Olekranons vor der Operation apodiktisch zu behaupten.

Die Bedeutung der osteoplastischen Resection liegt auf dem Gebiete der „traumatischen Resectionen".

Wenn es nun auch vorkommen kann, dass eine Kugel isolirt den Processus cubitalis humeri zerschmettert und das Olekranon intact lässt, so geschieht dies doch wohl immer so, dass die Schussöffnungen den natürlichen Zugang zum wegzunehmenden Knochentheile bilden, man wird nicht gern eine neue Knochenverletzung hinzufügen, deren prompte Heilung überdem noch dadurch in Frage gestellt wird, dass in solchen Fällen die Antiseptik nicht absolut sicher ist.

Dagegen empfiehlt sich die osteoplastische Resection bei frischen und veralteten Luxationen, weil sie leichter auszuführen und weniger eingreifend ist, als die typische Resection, und weil in geeigneten Fällen gar keine eigentliche Resection gemacht zu werden braucht, sondern nur die Reposition sich der Eröffnung des Gelenkes anschliessen kann.

Eine technische Schwierigkeit bietet die osteoplastische Resection des Ellnbogengelenkes an sich absolut nicht. Der von mir angegebene ⊔-Schnitt, der einen eckigen Lappen bildet und dessen äusserer Schenkel über den Condylus externus hum. abwärts, dessen horizontaler genau in der Höhe der Gelenkfläche des Radius über das Olekranon verläuft und dessen innerer sich am ulnaren Rande des Olekranons haltend den Ulnarnerven nach innen liegen lässt, wird stets ausreichen, das Gelenk hinlänglich zu eröffnen, ja ich glaube sogar, dass man den radialen Schenkel entbehren könnte.

In Fällen frischer irreponibler Luxation wird nun nach Durchsägung des Olekranons, nach Beseitigung des etwa vorhandenen Repositionshindernisses, welches bei dem freien Einblicke in das Gelenk leicht gefunden werden kann, nichts weiter zu thun sein, als die Reposition zu machen, die ohne Schwierigkeiten gelingen muss. Es wird nach Vernähung des Knochens keine Neigung zum Recidiv existiren, da die Weichtheile sich noch nicht den pathologischen Verhältnissen adaptirt hatten.

Anders steht es bei veralteten Luxationen. Hier werden die

Knochen in ihrer perversen Stellung fixirt. Hier gilt es nach Bedarf die widerstrebenden Weichtheile abzulösen. So wird namentlich in solchen Fällen, wie in dem meinigen, nöthig sein, mittelst eines Schnittes durch die Kapsel bei zurückgezogener Haut an der radialen Seite des Olekranons dieses mobil zu machen. Es hängt dann nur noch mit der Haut und der Tricepssehne zusammen, ein Umstand der ganz besondere Sorge für Hintanhaltung der Hautgangrän nöthig macht. Gelingt auch so die ungezwungene Reposition nicht, so schreitet man zur partiellen Resection der Gelenkflächen, von denen man alles das in der entsprechenden Ausdehnung wegnimmt, was sich der Reposition widersetzt. So kann man, wie schon erwähnt, gradatim bis zu der vollständigen Entfernung des Radiusköpfchens und des Processus cubitalis weitergehen. Diese Theile liegen so frei und offen da, dass man die Resection mit Meissel und Knochenzange oder bei jugendlichen Individuen mit dem Resectionsmesser machen kann.

Wie es bei solchen partiellen Resectionen mit den functionellen Resultaten im Allgemeinen stehen wird, das muss erst die grössere Erfahrung lehren. Soviel scheint mir gewiss, dass wir dem gefürchtetsten Resultate der Ellenbogenresection, dem Schlottergelenke, auf diesem Wege nicht so häufig begegnen werden, als auf dem alten. Die drohende Ankylose muss durch frühzeitige passive Bewegungen, denen die activen sich anschliessen, vermieden werden. Ich glaube, dass man schon nach 14 Tagen mit passiven Bewegungen, in kleinen Excursionen, beginnen kann. Es darf zunächst weder die Spitze des Olekranons gegen die Fovea posterior anstossen, noch die Sehne des Triceps stärker angespannt werden, da in beiden Fällen die Schnittlinie des Knochens auseinander gezerrt werden würde. Aus diesem Grunde empfiehlt sich auch für die ersten Wochen eine Lagerung des Armes in einem grossen stumpfen Winkel, welcher erst später zu einem rechten verkleinert wird.

Wenn ich nun noch anführe, dass die „osteoplastische Resection des Ellnbogengelenkes“ gelegentlich von Nutzen sein kann zur Entfernung von fremden Körpern, seien sie von aussen eingedrungen, seien sie, wie die Gelenkmäuse im Innern des Gelenkes gebildet, seien es abgebrochene Theile der Gelenkkörper, so dürfte wohl der Kreis der Indicationen für meine Operation geschlossen sein.

Ich hoffe, dass meine Mittheilung zu weiteren Versuchen Anregung gibt. Die Resultate, des bin ich sicher, werden dann schon dafür sorgen die „Osteoplastische Resection des Ellnbogengelenkes“ am Leben zu erhalten.

XX.

Beiträge zu den Operationen an der Scapula.

Von

Dr. Th. Gies.

Im Verlauf des Jahres 1877 war ich zweimal in der Lage, Operationen an der Scapula vorzunehmen. Da ich nun, sowohl während meiner Studienzeit, als auch während der Jahre, die ich Assistent an der chirurgischen Klinik zu Rostock war, niemals Gelegenheit hatte, Resectionen oder Amputationen der Scapula beizuwohnen, so musste ich mich in den Lehrbüchern der Chirurgie und Operationslehre umsehen, um wenigstens einige Winke betreffs Schnitt und Ausführung derartiger Operationen zu erhalten, allein ich fand zu meinem grössten Bedauern, dass dies Kapitel etwas stiefmütterlich behandelt war.

Angeregt durch den Vortrag des Herrn v. Adelmann auf dem vorjährigen Chirurgencongress: „Zur Geschichte und Statistik der totalen Entfernung des Schulterblatts", beschäftigte ich mich eingehender mit diesem Gegenstand und studirte das Lehrbuch der Resectionen von Oscar Heyfelder, J. F. Heyfelder, Resectionen und Amputationen, Die Resectionen der Knochen von Franz Ried, Fock's Artikel, Exstirpation und Resection der Scapula, Deutsche Klinik 1855, sowie den lichtvollen Aufsatz von Stephen Rogers und erkannte, dass dieser Gegenstand noch lange nicht zum Abschluss gekommen und noch manches Für und Wider erhoben werden könne. — Ich beschloss nun, dieses Thema wieder aufzunehmen und zu eruiren, ob St. Rogers Recht hat, wenn er sagt, dass die Resection eines grossen Theils des Knochens gefährlicher sei, als die des ganzen, und deshalb die totale Exstirpation der Resectio scap. vorzieht. Diese Frage zu beantworten war nur möglich an der Hand einer genauen Statistik sämmtlicher Operationen an der Scapula, um daraus die diesbezüglichen Schlüsse zu ziehen. So einfach dies

Unternehmen mittelst der Virchow-Hirsch'schen Jahresberichte und der Schmidt'schen Jahrbücher erscheint, auf ebenso viele Schwierigkeiten stösst man dabei, da die genannten Werke allerdings sehr genaue Referate bringen, aber bei weitem nicht alle Fälle anführen. Man darf also den Unternehmer einer derartigen Statistik nicht zu hart beurtheilen, wenn ihm hier und da ein Fall entgangen sein sollte. Indem ich meine Leser um Nachsicht bitte, wage ich es, Folgendes der Oeffentlichkeit zu übergeben. Wo irgend thunlich, habe ich den betreffenden Fall stets im Original nachgelesen, allein betreffs der amerikanischen und englischen Schriften war dies nicht immer durchführbar.

1. Fall. Hauptmann v. W., 32 Jahre alt, 1866 im Gefecht bei Dernbach aus unmittelbarer Nähe durch einen Gewehrschuss in die linke Schulter verwundet. Die Kugel war schräg von hinten in der Höhe des zweiten Brustwirbels und circa 9 Cm. nach aussen von dem Proc. spin. desselben entfernt, auf das Schulterblatt eingedrungen, hatte hier die Spina scap. durchbohrt, streifte an deren nach unten sehenden Fläche die Fossa infraspinat., drang hierauf in das linke Schultergelenk und verliess 4 Cm. unterhalb der linken Clavicula den Körper. Nachdem mehrere Male das Leben des Patienten von den Folgen der Verwundung ernsthaft bedroht war, schloss sich die Eingangsschussöffnung in der Fossa supraspin. im Frühjahr 1867, während partielle Ankylose des linken Schultergelenks aus der Verwundung resultirte. Elevation nur bis zu einem Winkel von 45° möglich, Bewegung nach vorn und hinten gleichfalls, passive Rotation auch ausführbar.

Die Austrittsöffnung der Kugel blieb bis zum November 1871 unter fortwährender, bald mehr bald weniger starker Eiterung und Ausstossung von kleinen Knochenstückchen offen. In der Fossa infraspinat. nach aussen dem Schultergelenk zu, bildeten sich fast alljährlich kleinere oder grössere Abscesse, so einer während des Feldzugs in Frankreich, welchen Herr v. W. als activer Militär, und zwar als Compagniechef, mitmachte. Hierauf trat eine Pause bis zum Jahre 1876 ein, in welchem, wahrscheinlich in Folge eines Sturzes mit dem Pferde und daraus resultirender Erschütterung und Zerrung der linken oberen Extremität, ein sehr grosser, allerdings nicht sehr tief gelegener Abscess in der linken Fossa infraspinata entstand, der mehrere Wochen zur Ausheilung bedurfte. Am 14. December 1876 erkrankte Herr v. W. unter Fiebererscheinungen, Appetitlosigkeit, worauf sich gleich in den nächstfolgenden Tagen dumpfer Schmerz in der Fossa infraspin. sin. einstellte, welcher bis zum correspondirenden Schultergelenk ausstrahlte. Am 17. December wurde ich zugezogen, Temperatur 40,6, in der Fossa infraspinat. ein grosser Abscess, dessen Eröffnung in der Narkose eine stinkende, jauchige Flüssigkeit entleerte. 18. December normale Temperatur, 19. December wieder 40,6, Eröffnung eines grossen Abscesses an der hinteren Fläche des linken Oberarms, 6 Cm. unterhalb der Schulterhöhe, die gleichfalls übelriechenden Eiter zu Tage förderte. Von nun an fast normale Temperatur. Der explorirende Finger hatte in der Fossa in-

fraspinat. rauhen, von Periost entblössten Knochen entdeckt, also Nekrose des Schulterblattkörpers in Folge der früheren Schussverletzung. Ob sich die Nekrose auch auf die Fossa supraspinat. erstreckte, liess sich noch nicht bestimmen. Ein operativer Eingriff war indicirt, nämlich Resection der jedenfalls nekrotischen Fossa inspinat. vielleicht auch der Spina. Am 6. Januar 1877 schritten wir zur Operation. Nachdem Patient chloroformirt, wurde er auf die rechte Seite gelegt, die bereits gesetzte Incisionswunde, welche am äusseren Rande der Scapula verlief, wurde nach oben bis zum Halse, nach unten bis zum Angulus infr. vergrössert, die Weichtheile bis auf den Knochen durch einen Schnitt getrennt, darauf wurde parallel der Spina, auf deren Höhe ein Schnitt unter einem rechten Winkel auf den ersten gemacht, so dass der Lappen die Figur ⌜ repräsentirte. Die Oeffnung des rechten Winkels nach der Wirbelsäule zu. Mittelst Elevatorien wurde nun der Wundlappen, welcher Haut, Unterhautzellgewebe und Musc. infraspin. in sich schloss, abgelöst, was sehr leicht gelang, so dass die Fossa infraspinat. klar zu Tage lag. Dieselbe war in ihrer ganzen Ausdehnung nekrotisch und wurde nun mittelst Meissel, Hammer und Luerscher Hohlmeisselzange entfernt, ebenso das mediale Stück der Spina fortgenommen; die Blutung war sehr unbedeutend. Nach Einführung eines Drainrohrs oben am Scheitel des Winkels und unten, wo der Schnitt auslief, wurde die Wunde streng gelistert, in ihrer Hauptausdehnung schloss sich dieselbe per primam intentionem. Das Fieber, welches den 7. und 8. Januar noch bis auf 40 anstieg, sank vom 9. Januar ab auf die Norm und blieb auf derselben. Am 16. Januar verliess Patient zuerst das Bett und schritt die Heilung von da stetig fort. Was die Functionen des Oberarms anbelangt, so wurden dieselben nicht im Geringsten alterirt, eine Besserung derselben konnte ja auch nicht erwartet werden. Sommer 1877 sah ich Herrn v. W. zum letzten Mal und war die Wunde gänzlich vernarbt.

2. Fall. A. B., Knabe von 14 Jahren. Die Eltern datiren den Anfang des Leidens von vor 2 Jahren her, zu welcher Zeit das Kind einen Fall von einem 7 Fuss hohen Baum erlitten und mit dem rechten Schulterblatt aufgefallen war. Ob es damals eine Fract. scapul. erlitten, liess sich nicht eruiren, da die Hülfe eines Arztes nicht in Anspruch genommen wurde. Im Verlauf von 9 Monaten wurde, nach Aussage der Eltern, die hintere Schultergegend dick, „es warf sich eine Geschwulst auf", welche spontan aufbrach, viel Eiter entleerte und sich nach 10 Wochen wieder schloss. Nachdem sich dies mehrmals wiederholt hatte, sah ich den Knaben im Sommer 1877 zum ersten Mal. Schlecht genährter, heruntergekommener apathischer Knabe, zeigte auf dem unteren Abschnitt der linken Scapula, der Fossa infraspin. entsprechend, drei Fisteln, welche nach Aussage der Eltern viel secernirten. Das correspondirende Schultergelenk ist gar nicht in Mitleidenschaft gezogen, nur scheinen dem Kinde Rotationen nach innen wie nach aussen leichte Schmerzen zu verursachen; auf den Lungen liess sich derzeit nichts nachweisen. Ich erweiterte mittelst Knopfmessers die eine Fistel und fand der explorirende Finger rauhen, von Periost entblössten Knochen. Meine Diagnose lautete Nekrose des Schulterblattkörpers und schlug ich den Eltern eine Operation vor, worauf dieselben auch eingingen. Die Schnittführung war in diesem Fall dieselbe wie in

dem ersten, der Musc. infraspinat. wurde in Zusammenhang mit der Haut zurückgeklappt, das Periost so viel wie möglich geschont, und nun die Fossa infraspinat. mittelst Meissel und Lüer'scher Hohlmeisselzange entfernt, Blutung sehr gering. Die Nachbehandlung wurde wieder streng nach Lister gehandhabt, und nachdem innerhalb 6 Wochen die Wunde fest vernarbt, der Kranke aus der Behandlung entlassen. Die Temperatur stieg nur anfangs 3 mal Abends auf 39. Was die Gebrauchsfähigkeit des Armes anbelangt, so war dieselbe bis auf eine sehr gering beeinträchtigte Rotation nach aussen ausgezeichnet. Als ich den Knaben nach 6 Monaten wieder untersuchte, machte es den Eindruck, als ob an Stelle der excidirten Fossa infraspinat. neuer Knochen sich gebildet habe. Die Ernährung des Kindes war, in Folge der dürftigen Verhältnisse der Eltern, keine genügende; Leberthran, Eisen ward gereicht, allein der Mangel einer guten, nahrhaften Kost, wie auch vielleicht schlechte Wohnungsverhältnisse, hinderten das Gedeihen desselben. Sommer 1878 starb der Knabe unter den Symptomen einer Miliartuberculose. Das Schulterblatt post mortem zu excidiren, wurde leider nicht gestattet.

Philipp von Walther war der erste, welcher es 1811 wagte, einen operativen Eingriff an der Scapula vorzunehmen; die Operation blieb unvollendet in Folge einer bedeutenden Hämorrhagie und daraus resultirender Ohnmacht, vgl. Journ. der Chirurgie u. Augenheilk. v. Gräfe u. Walther 1823. Bd. V. Heft II. S. 268. An Leichen hat Walther die Operation mehrmals versucht. Im vierten Heft desselben Bandes konnte er den glücklich operirten Fall von Haymann mittheilen. Velpeau in Nouveaux éléments de médecine opératoire. Tome deuxième. Paris 1839. p. 658 sagt, die Scapula kann ebenso wie die Clavicula von Nekrose und sarkomatöser Entartung afficirt werden, erklärt aber die Resection des Schulterblatts wegen der dicken Muskeln für schwierig. Darauf bespricht er noch kurz die bereits ausgeführten Operationen, wie Amputationen und theilweise Resectionen.

E. Blasius in seinem Handbuche der Akiurgie, Halle 1843. Bd. III. 2. Theil. S. 1042 bespricht die Resection des Schulterblattes, führt Verschiedene, wie Liston, Haymann und Andere an, welche diese Operation bereits ausführten, und sagt weiter, dass die Resect. s. Amputat. scap. weder sehr schwierig noch gefahrvoll sei, wenn sich die Geschwulst nicht etwa tief in die Achselhöhle hinein erstrecke, auch bleibe von ihr kein bedeutender Nachtheil für die Brauchbarkeit des Arms zurück.

Malgaigne in seinem Lehrbuch der operativen Medicin, deutsch von Ehrenberg. Leipzig 1843. S. 211 referirt kurz den glücklich operirten Fall von Jansen.

Fergusson in seinem Handbuch der prakt. Chirurgie, deutsch

von Frankenberg 1845. Bd. I. S. 209 sagt: Liston entfernte 1819 eine grosse vasculäre Geschwulst unterhalb der Spina scap. und mit ihr drei Viertel des Knochens. Die dabei stattgefundene Blutung wird als sehr bedeutend geschildert. Ueberhaupt war der Eingriff hier viel grösser, als wenn die ganze Schulter und die obere Extremität abgenommen worden wäre.

Hesselbach in seinem Handbuch der chirurgischen Operationslehre, Jena 1846. Bd. IV. S. 459 bespricht mit ziemlich dürren Worten die Resect. scap. part.

Chelius in seinem Handbuch der Chirurgie, Heidelberg 1853, Bd. II. 2. Abtheil. S. 934 gibt gleichfalls im ersten Paragraph mit sehr kurzen Worten die Schnittführung an, und referirt im folgenden Paragraph kurz die glücklich ausgeführte Amputat. scap. von Haymann. In einer Anmerkung führt er noch Liston, Janson, Syme, Lücke, Wutzer und Textor an.

G. B. Günther, Lehre von den blutigen Operationen am menschlichen Körper. Leipzig u. Heidelberg 1860. IV. Abtheil., III. Unterabtheil. 16. Abschnitt, Operationen am Thorax und an der Wirbelsäule S. 36 und weiter, gibt zuerst eine geschichtliche Uebersicht der einzelnen Operationen an der Scapula sammt Operateur, sodann eine übersichtliche Zusammenstellung der Resultate derselben, kommt dann auf die Resultate selbst zu reden, führt darauf die verschiedenen Operationsmethoden an, kommt dann zu dem Verfahren von Fock, wenn der grösste Theil der Scapula entfernt werden soll, am Schlusse zu dem Verfahren desselben nach Versuchen an Leichen, wenn das ganze Schulterblatt mit allen Fortsätzen entfernt werden soll. Er schliesst mit der Bemerkung, dass „wenn die Indication dazu gegeben ist, man ohne Bedenken den grössten Theil der Scapula entfernen kann".

John E. Erichsen in seinem praktischen Handbuch der Chirurgie, frei übersetzt von Dr. Oscar Thamhayn, Berlin 1864. Bd. II. S. 350 sagt, Krankheiten oder Schussverletzungen haben die theilweise oder gänzliche Entfernung der Scapula nöthig gemacht. Die Exarticulat. humer. sei gewöhnlich vorhergegangen; sodann führt er mehrere an, die diese Operation bereits ausgeführt haben, zum Schlusse sagt er, bestimmte Regeln liessen sich nicht geben, da nach der Ausdehnung der Krankheit die Schnittführung sich richten müsse; nur eine Regel stellt er auf, nämlich die — den Achselrand des Knochens wegen der zu befürchtenden Blutung zuletzt wegzunehmen.

W. Roser bespricht in seinem Handbuch der anatomischen

Chirurgie IV. Auflage, Tübingen 1864 ausführlich die Indicationen und den Plan der Resectio und Excisio scap. Zuerst führt er an, dass Neoplasmen zuweilen am flachen Körper der Scapula grössere oder kleinere Resectionen des Knochens nöthig machen, traumatische Ursachen meint er, dürften nicht leicht Veranlassung zur Excisio scap. geben, nur bei colossaler Zerschmetterung könnte Exarticulat. humer. mit Excisio scap. am Platze sein. Anders liegen die Verhältnisse bei Knochenkrankheiten oder Geschwülsten, die vom Knochen ausgehen. Hier müsste man, um einem Recidiv vorzubeugen, vielleicht gleich die Scapula mit excidiren. Betreffs der Excisio scap. räth Roser, das äussere Ende der Clavicula bei Beginn der Operation wegzunehmen, da hierdurch das Schulterblatt beweglicher wird. Ferner empfiehlt er, bei gleichzeitiger Wegnahme des Arms, vorherige Unterbindung der A. subclavia.

In ähnlichem Sinne äussert sich W. Busch, Lehrbuch der topographischen Chirurgie, III. Abtheilung, topographische Chirurgie der Extremitäten, Berlin 1864. S. 18. Er meint, dass die Exstirpation der ganzen Scapula oder des grössten Theils derselben zu den gefährlichsten Operationen gehöre, und der Gebrauch des Armes, wenn er überhaupt erhalten werden könne, leide stets sehr beträchtlich.

Stromeyer, Maximen der Kriegsheilkunst, Hannover 1861. S. 485 sagt, dass Verletzungen an der Scapula, so lange sie das Schultergelenk nicht mit betreffen, keine besondere Gefahr haben. Er beschreibt S. 486 einen Fall von furchtbarer Verletzung des Schulterblatts, Schlüsselbeins und der dasselbe bedeckenden weichen Theile durch einen Granatsplitter. Da das Schultergelenk nicht verletzt war, so erfolgte die Heilung ohne besondere Zufälle und mit mässiger Behinderung im Gebrauche des Armes.

Emmert in seinem Lehrbuch der Chirurgie, Stuttgart 1867. Bd. IV. S. 231 führt gleichfalls einzelne Operationen an, so die von Cuming, Gaetani Bey, Langenbeck u. A. Die veranlassenden pathologischen Zustände waren meistens bösartige Geschwülste der Scapula. Fast alle diese Operationen hatten ungünstigen Ausgang, indem Recidive eintraten.

Pitha im Handbuch der allgemeinen und speciellen Chirurgie von Pitha u. Billroth, Bd. IV. I. Abtheil. 2. Heft. S. 17 sagt, nachdem er die Indicationen für die partielle Resection und Exstirpation des Schulterblattes besprochen: ist der Subscapularis mitergriffen und die ganze Scapula, so ist die Operation nicht nur sehr gefährlich, sondern auch von problematischem Erfolge. In diesem Falle muss jedenfalls die Clavicula abgetrennt und die Art. subclavia zu-

verlässig comprimirt werden. Zum Schlusse sagt er: dennoch sind auch in solchen misslichen Fällen glückliche Erfolge erzielt und trotz Eröffnung des Schultergelenks noch ein ziemlich brauchbarer Arm erhalten worden.

C. L. Bernard und Ch. Huette, Lehrbuch der chirurgischen Operationslehre, deutsch von Dr. Agatz, S. 373 gibt einige kurze Notizen über Einzelne, die diese Operation bereits ausgeführt haben.

James Spence Lectures on Surgery, Edinburgh 1871. p. 803 bespricht zuerst die Exstirpat. scap. mit gleichzeitiger Entfernung der oberen Extremität und sagt, dass diese Operation vollkommene Berechtigung habe, gibt darauf seine eigene Schnittführung an. p. 1107 desselben Werkes erklärt er die Exstirpation des Schulterblattes, wenn man die obere Extremität intact lässt, für eine bedeutend schwierigere Operation, als in Verbindung mit Exarticulat. humeri. Auch er empfiehlt die Port. acromial. clavicul. zuerst zu entfernen, um die Art. subclavia besser comprimiren zu können.

Bardeleben in seinem Lehrbuch der Chirurgie und Operationslehre, Berlin 1876. 7. Ausgabe. IV. Bd. S. 665 bespricht zuerst die Neoplasmen in der Nähe des Schultergelenks und sagt, dass dieselben namentlich an der Scapula, seltener am Gelenkkopf des Humerus, noch seltener an der Clavicula entspringen. Fast immer sind dies Osteosarkome oder Osteocarcinome. Weiter sagt er in demselben Kapitel, dass allerdings die Scapula gänzlich exstirpirt werden könne, zugleich mit Resection des Caput humeri; aber die Aussicht auf dauernden Erfolg sei in den Fällen von Knochenkrebs und Knochensarkom zu gering, als dass man sich leicht zu solchen Eingriffen entschliessen sollte, falls wirklich die Patienten sich einer Operation unterziehen würden. S. 667 sagt er weiter, complicirte Fracturen, Nekrose, Caries und Neoplasmen geben meistens Indication zu partiellen Resectionen, und unterscheidet er sodann die partiellen Resectionen, je nachdem sie das Akromion oder den ganzen äusseren Winkel, die Spina oder den eigentlichen Körper der Scapula betreffen. Was die Schnittführung anbetrifft, so sagt er, dass immer grosse Schnitte nöthig sind, um das Operationsfeld zu übersehen und die Blutung überall zu beherrschen. Bei Exstirpat. scap. räth er auch das Akromialende des Schlüsselbeins mitzunehmen und referirt in einer Anmerkung die Fälle von Cuming, Langenbeck, Jessop, Schuppert und zwei eigene Beobachtungen.

König im Lehrbuch der speciellen Chirurgie, Berlin 1877, II. Bd. S. 572 sagt, dass bei Nekrose wohl fast nie die Exstirpation des Schulterblattes, sondern nur die Entfernung des Nekrotischen in

Frage komme; betreffs der Caries theilt er die Ansicht von Albert. Die meisten partiellen und totalen Resectionen der Scapula werden durch Neoplasmen indicirt. Er gibt an, dass viele der Operirten an den directen Folgen der Operationen zu Grunde gegangen seien. Um der allzu grossen Blutung vorzubeugen, führt er den Rath Roser's an, die vorgängige Resection des äusseren Theils der Clavicula und Ligatur der Art. subclavia. Zweckmässig sei es auch, nach Esmarch die Vena subclavia zu unterbinden. Sodann führt er weiter die Schnittführung nach Esmarch und Michaux an.

Albert, Lehrbuch der Chirurgie und Operationslehre, Wien 1878. Bd. II. 12. u. 13. Heft. S. 323 berichtet: an der Scapula selbst sind Periostitis, Osteomyelitis und Nekrose im Ganzen selten, meistens entsteht die Nekrose des Schulterblattes durch Eitersenkung vom Schultergelenk her und hierbei kommt es dann leicht vor, dass bei Caries des Schultergelenks die Scapula förmlich vom Eiter umspült und dann durch Verjauchung des Periostes zum grossen Theil oder gänzlich nekrotisch wird. Sodann spricht er in demselben Kapitel von den Tumoren, die mit Vorliebe an der Scapula vorkommen und nennt Enchondrome, Fibrome und Osteosarkome, die beiden ersteren mit günstiger, die letzteren mit um so schlechterer Prognose. Ferner führt er die verschiedenen Operationen an der Scapula an und behält die Eintheilung nach Ried, der auch wir gefolgt sind, bei. Zuletzt bespricht er die verschiedenen Schnittführungen.

Was nun die Arbeiten anbelangt, die sich specieller mit den Operationen an der Scapula beschäftigen, so ist in erster Linie Franz Ried, Die Resectionen der Knochen, Nürnberg 1847 zu nennen. S. 276 des ebengenannten Buches stellt er, nach einigen anatomischen Vorbemerkungen, die Eintheilung für die Operationen an dem Schulterblatt auf, die auch wir zu Grunde gelegt haben. Er bespricht sodann in gesonderten Kapiteln zuerst die partiellen Resectionen des Akromion, der Spina, eines Winkels, eines Randes, einer Grube, sodann die Resection des Körpers der Scapula, zuletzt die totale Resection derselben. Nachdem er von einer jeden einzelnen Resectionsart die Operateure citirt, welche dieselbe bereits ausgeführt, beschreibt er den Operationsplan und gibt die verschiedenen Schnittführungen an. Zum Schluss eines jeden Kapitels bespricht er stets die Indicationen, und am Ende des Abschnittes über Resectionen des Schulterblattes sagt er gerade wie Heyfelder, dass die Erfolge der verschiedenen, an der Scapula ausgeführten Resectionen ein höchst günstiges Verhältniss zeigen. „In sämmtlichen

angeführten Fällen fand Heilung statt, und nur in wenigen derselben trat in Folge späterer Recidive der ursprünglichen Knochenkrankheit ein unglücklicher Ausgang ein, Störungen der Functionen des entsprechenden Armes wurden in keinem Falle beobachtet."

J. F. Heyfelder, Ueber Resectionen und Amputationen 1854. Breslau und Bonn, S. 125 u. w., führt zuerst die bis dahin bekannt gewordenen Operationen und deren Operateure an, sodann referirt er zwei einschlagende eigene Fälle. Nachdem er hierauf die Indicationen zu den Resectionen des Schulterblattes angegeben, sagt er: „Die Resultate der bisher bekannt gewordenen Fälle sind als sehr günstig zu bezeichnen, indem bei partiellen Resectionen entweder gar keine oder eine sehr mässige Beeinträchtigung des Gebrauchs des Armes daraus hervorging." Zum Schlusse fügt er einige Worte über Schnittführung, sowie Instrumente zur Trennung des Knochens bei.

Fock, Exstirpationen und Resectionen der Scapula, Deutsche Klinik 38 u. 40, 1855, bespricht zuerst die Exstirpat. scapul. und zwar mit gleichzeitiger Exarticulatio humeri, sagt dann, die Entfernung des ganzen Schulterblattes verdiene eine dauernde Aufnahme in die Chirurgie, da sie weder so gefahrvoll, noch so schwierig sei, um a priori verworfen zu werden; nur bei sehr geschwächten Personen könne die Gefahr des Blutverlustes die Operation contraindiciren. Alsdann kommt er auf die Indicationen und sagt, dass Knochengeschwülste, namentlich Enchondrome, Sarkome und Carcinome, ebenso wie Zerschmetterungen die gedachte Operation anzeigten. Hierauf gibt er die Schnittführung an und referirt die 1855 von v. Langenbeck ausgeführte Exstirpatio scapulae. Im zweiten Theil der Arbeit, der Resectio, werden nur die Resectionen berücksichtigt, wo der grösste Theil der Scapula mit Zurücklassung des Proc. glenoid. und eines oder des anderen Fortsatzes entfernt wird. Er berichtet noch ausführlich einen Fall von Amputatio scap. von v. Langenbeck 1855; darauf folgt eine Uebersicht der bis zum Jahre 1855 ausgeführten Resectionen der Scapula. Zum Schlusse gibt er ein eigenes Verfahren an, das er nach Versuchen an der Leiche als das zweckmässigste für die Exstirpatio scap. aufstellt.

Pétrequin, Gaz. de Paris. 3. 4, 1860 Operationsmethode für die Amputationen des Schulterblattes mit Schonung des Schulterstumpfes und Erhaltung der Bewegungen des Armes. Der Verfasser scheidet zwei Kategorien, in deren eine Reihe er Abtragung des Schulterblattes sammt der oberen Extremität, in deren andere er die Fälle von Resection des Schulterblattes mit Schonung der oberen

Extremität rechnet. Schliesslich referirt er zwei eigene Beobachtungen. Die Zusammenstellung ist im Ganzen ziemlich dürftig und unvollständig.

Oscar Heyfelder in seinem Lehrbuch der Resectionen, Wien 1863. S. 279 u. w. bespricht in der Art wie Ried die Operationen an der Scapula. Einer einleitenden anatomischen Darstellung folgt die Exstirpatio scapulae, die Geschichte derselben, die Indicationen, die Operation selbst, nachher ein kurzer Abschnitt über Verband und Nachbehandlung. Nach demselben Plan sind darauf die partiellen Resectionen der Scapula sehr übersichtlich behandelt. S. 292 und 293 ist eine ziemlich genaue Uebersicht der bis dahin an dem Schulterblatt verrichteten Operationen beigegeben.

Michaux in Löwen Gaz. de Paris 16. 17. 18. 19. 1866 ordnet die an der Scapula vorkommenden Operationen in 4 Reihen,

1. Resection der Scapula mit Exarticulation des Arms.
2. Resection der Scapula und des oberen Endes des Humerus.
3. Resection eines grösseren oder kleineren Theiles der Scapula mit Schonung des Schultergelenks.
4. Entfernung der ganzen Scapula mit Erhaltung des Arms.

Nachdem er die einzelnen Operationen etwas näher besprochen, gibt er bei jeder Rubrik chronologisch geordnet, die bis dahin ausgeführten Operationen und Operateure mit Namen an. Der vierten Abtheilung schenkt Michaux das grösste Interesse, zuletzt gibt er sein eigenes Verfahren an bei Exarticulatio scap. s. w. u. Er zeichnet sehr scharf die einzelnen Phasen der Operation und sieht den Hauptvorzug seines Verfahrens darin, dass der Lappen die unterliegenden Muskeln in ihrer ganzen Dicke mit zu fassen oder das Schulterblatt selbst gleich mitzunehmen erlaubt, und derselbe so durch sein eigenes Gewicht die Wunde gut schliesst und den Abfluss des Wundsecretes erleichtert.

Stephen Rogers, New-York. American Journal of the medical sciences. p. 359. Oct. 1868. Case of Excision of the entire scapula, to which is added a history etc. spricht zuerst von der Geschichte dieser Operation, sodann folgt eine sehr genaue Uebersicht der ihm bekannt gewordenen Fälle, deren Zahl 56 beträgt. Aus dieser Zusammenstellung zieht er den Schluss, die Resection eines grossen Theils des Knochens sei gefährlicher, als die des ganzen. Die Gefahr der Operation ist nicht so bedeutend, wie einzelne Chirurgen, z. B. Velpeau, glauben, auch die Blutung lässt sich leicht controliren, mithin Tod durch Shock oder Hämorrhagie nicht leicht anzunehmen. Aus den in der Literatur verzeichneten Fällen, in

welchen durch Maschinengewalt Arm sammt Schulterblatt vom Körper losgerissen wurde und in welchen zum grössten Theil Heilung erfolgte, schliesst er, dass diese Verwundungen durchaus nicht eine so schlechte Prognose geben.

Schneider, Berliner klin. Wochenschrift 1874. S. 377, theilt eine von ihm mit Glück ausgeführte Exstirpatio scapulae mit, führt dann 13 Fälle derselben Operation an und kommt gleichfalls zu dem Schlusse, dass die Exstirpation der ganzen Scapula mit Erhaltung des Arms kein operativer Eingriff von besonders grosser Gefährlichkeit sei, und dass die Resultate der partiellen Resectionen der Scapula viel ungünstiger seien, als die der totalen Exstirpationen.

Mazzoni, Estirpazione completa dell' omoplata Arch. di Chir. prat. Napoli 1877. berichtet einen einschlägigen Fall von Exstirpat. scap. nach voraufgegangener Resect. cap. hum., gibt eine Zusammenstellung der ihm bekannten Fälle von Totalexstirpationen des Schulterblattes und folgert aus deren Vergleichung, dass diese Operation viel bessere Erfolge aufzuweisen habe, als die partielle Resection mit Eröffnung des Gelenks.

J. Mikulicz, Langenbeck's Archiv Bd. XXIV. 1. Heft. S. 192, beschreibt einen Fall von subperiostaler Exstirpation der Scapula, welche sich eben durch die Erhaltung des Periosts von den meisten der bis jetzt ausgeführten Resectionen der Scapula unterscheidet. Das Ergebniss derselben war denn auch eine vollständige Regeneration des excidirten Knochens.

Geo. Otis, Med. and Surg. History of the War of the Rebellion. Washington 1876. Part II. Volume II. p. 481 u. w., legt in diesem, in seiner Art einzigen Werk eine grosse Kenntniss der einschlägigen Literatur an den Tag, citirt alle Autoren, die über Opetionen an der Scapula geschrieben haben, beschäftigt sich aber ausschliesslich mit den Schussverletzungen derselben und ist ganz der Meinung Hennen's (Principles of Military Surgery 1829. p. 394), dass dieselben verhältnissmässig ungefährlich sind. Er beschreibt viele Fälle genauer und stellt zwei Tabellen auf mit näherer Angabe der Operationen und deren Erfolg, und ist der Ansicht, dass Schussverletzungen der Scapula in seltenen Fällen grössere primäre Operationen erfordern S. 499.

v. Adelmann in seinem Vortrag, „Zur Geschichte und Statistik der totalen Entfernung des Schulterblatts." Chirurgencongress 1878, gibt verschiedene Tabellen, nennt die Krankheiten, welche die Operation indicirt haben, berechnet, dass auf England und seine Colonien die meisten der ausgeführten Operationen fallen, und dass in

zweiter Linie Amerika, in dritter Deutschland steht. Er behält sich weitere Publicationen vor.

Die chirurgischen Eingriffe an der Scapula zerfallen nach der Eintheilung von Ried, der auch wir hier folgen, in

1. Exstirpation der Scapula s. totale Resection.
2. Amputation s. Entfernung des grösseren Theils des Körpers der Scapula mit Zurücklassung der Cavitas glenoidalis.
3. Partielle Resectionen, welche wieder in die Wegnahme einzelner Fortsätze, Gruben, Ränder und Winkel eingetheilt werden können.

Wenden wir uns nun, nach diesen einleitenden Bemerkungen zu der Exstirpatio scap. als der Operation, welche am eingreifend-

Exstirpationen der Scapula mit gleichzeitiger

Laufende Zahl	Nummer	Name des Operateurs	Geschlecht	Alter	Jahr	Krankheit oder Verletzung	Art der Operation
1	1	*Cummings.*	M.	erwachs.	1808	Schussverletzung.	Entfernung der Scap. d. Clavic. u. der oberen Extremität.
2	2	*Larrey.*	M.	?	1812	Desgleichen.	Entfernung der Scapula u. oberen Extremität.
3	3	Derselbe.	M.	?	1814	Desgleichen.	Entf. der Scap. d. Pars acrom. clavic. u. der ob. Extremität.
4	4	*Gaetani Bey.*	M.	14	1830	Zerschmetter. durch Schuss.	Entfernung d. Scap. der oberen Extremität sowie Resection der Portio acrom. clavic.
5	5	*Dixi Crosby.*	M.	36	1836	Carcinom.	Entf. der Scap. $^3/_4$ der Clavic. und der oberen Extremität.
6	6	*Larrey.*	M.	14	1838	Schussverletzung.	Entfernung der Scapula u. oberen Extremität.
7	7	*Mc. Clellan.*	M.	17	1838	Medullarcarcinom.	Entfernung der Scapula der oberen Extremität u. d. grösten Theils der Clavicula.
8	8	*Twitschell.*	?	?	1838	?	Entf. der Scap. d. ob. Extrem. u. eines Theils der Clavicula.
9	9	*Mussey.*	M.	?	1845	Osteoidcarcinom.	Entf. der Scap. d. ob. Extrem. u. d. äusseren Hälfte d. Clavic.
10	10	*Niepie.*	M.	32	1860	Maschinenverletzung.	Entfernung der Scap. clavic. und der oberen Extremität.
11	11	*Syme.*	M.	40	1863	Enchondrom.	Entf. der Scap. d. Acromialendes der Clavicula und der oberen Extremität.
12	12	*Jakson.*	M.	35	1864	Zermalmung d. Maschine.	Entfernung d. Scapula und der oberen Extremität.
13	13	*Fergusson.*	W.	20	1866	Sarkom.	Entfernung der Scap., der Clav. u. d. oberen Extremität.

sten erscheint, da sie jedenfalls die grösste Wundfläche setzt, so haben wir über eine bei weitem grössere Zahl zu verfügen, als Heyfelder in seinem Lehrbuch über Resectionen 1863, indem dieser in seiner Statistik nur 4 mittheilt, wir hingegen 80 Fälle in der Literatur aufgefunden haben.

Von diesen sind:

21 Totalexstirpationen mit gleichzeitiger Entfernung der oberen Extremität,

9 nach vorangegangener Entfernung der oberen Extremität,

37 Totalexstirpationen,

11 Totalexstirpationen der Scapula mit gleichzeitiger Resectio cap. hum.

2 nach vorheriger Resectio cap. hum.

Entfernung der oberen Extremität.

Erfolg		Ursache des Todes	Bemerkungen
für das Leben	für den Gebrauch des Gliedes		
lebt	genas.		Wurde der chirurg. Gesellschaft in London als geheilt vorgestellt.
lebt			Nach 35 Tagen auf dem Wege der Besserung.
lebt	geheilt.		
lebt	geheilt.		
Tod		Recidiv.	2 Jahre 4 Monate später Tod an Recidiv.
lebt	Heilung.		
lebt	Heilung.	Recidiv.	Nach 6 Monaten Tod an Recidiv.
Tod		Recidiv.	Tod nach einigen Monaten an Recidiv.
lebt	Genesung.		Genesung, die noch 9 Jahre nach der Operation constatirt werden konnte.
lebt	Heilung.		
lebt	Heilung.		
Tod		Tod am Morg. nach d. Oper. an Erschöpfung.	
lebt	Heilung.		Nach 2 Jahren noch gesund.

Laufende Zahl	Nummer	Name des Operateurs	Geschlecht	Alter	Jahr	Krankheit oder Verletzung	Art der Operation
14	14	*Sydney Jones.*	M.	43	1866	Enchondrom.	Entf. der Scap. mit Entfernung der oberen Extremität.
15	15	*Fergusson.*	M.	40	1867	Osteosarkom.	Entf. d. Scap.-Hälfte d. Clav. und der oberen Extremität.
16	16	*Macleod.*	M.	12	1867	Medullarcarcinom.	Entfernung d. Scapula und der oberen Extremität.
17	17	*Watson.*	M.	13	1869	Zermal. d. Maschine.	Desgleichen.
18	18	*Hamilton.*	?	?	1871	Colloidkrebs.	Desgleichen.
19	19	*v. Langenbeck.*	M.	17	1873	Sehr gefässreiches Sarkom.	Desgleichen.
20	20	*Jessop.*	M.	14	1874	Maschinenverletzung.	Entf. d. Scap. äusseren Endes d. Clav. u. d. oberen Extrem.
21	21	*Gundrum.*	M.	jugendl.	1878	Schussverletzung.	Entf. d. Scap. eines Theils d. Clavic. u. der oberen Extrem.
						Exstirpation der Scapula nach voraufgegangener	
22	1	*Mussey.*	M.	46	1837	Osteosarkom.	Exstirp. scap. u. clavic. 6 J. n. Entf. d. oberen Extremität.
23	2	*Rigaud.*	M.	51	1841	Osteosarkom.	Exstirp. scap. 8 Mon. n. Entfernung der oberen Extrem.
24	3	*Fergusson.*	M.	33	1847	Caries.	Exstirp. scap. 7 Jahre n. Entfernung der oberen Extrem.
25	4	*Soupard.*	?	?	1857	Neoplasma.	Exstirp. scap. n. vorheriger Entf. der oberen Extremität.
26	5	*v. Langenbeck.*	M.	23	1860	Fibrosarkom.	Exstirp. scap. u. eines Theiles d. Clav. nach vorheriger Entfernung d. oberen Extremität.
27	6	*Busch.*	W.	?	1862	Osteoidcarcinom.	Desgleichen.
28	7	*Buck.*	M.	?	1864	Carcinom.	Desgleichen.
29	8	*Jeaffreson.*	W.	21	1873	Encephaloidtumor.	Exstirp. scap. u. eines Theiles d. Clavicula 4 Monate n. Entf. der oberen Extremität.
30	9	*Deroubaix.*	?	?	?	Neoplasma.	Exstirp. scap. n. vorheriger Entf. der oberen Extremität.
							Totalexstirpationen
31	1	*v. Langenbeck.*	M.	36	1850	Erweichtes Enchondrom.	Totalis bis auf den Process. coracoid.
32	2	*v. Bruns.*	W.	15	1853	Carcinom.	Total. bis auf d. Endpunkt d. Proc. coracoid. u. d. acromion.
33	3	*v. Langenbeck.*	M.	12	1855	Carcinom.	Totalis und ein Theil der Clavicula.
34	4	*Crawford.*	?	?	1856	?	Totalis.
35	5	*Pirrie.*	W.	70	1856	?	Totalis.
36	6	*Jones.*	W.	15	1856	Necrosis.	Totalis u. ein Theil d. Clavic.

Erfolg für das Leben	Erfolg für den Gebrauch des Gliedes	Ursache des Todes	Bemerkungen
Tod		Tod am 4. Tage.	
Tod		Tod am 3. Tage an Collaps.	
Tod	erfolglos.		
lebt	Heilung.		Heilung nach 74 Tagen.
	?		
Tod		Tod am 6. Tage an Hämorrhagie.	
lebt	Heilung.		Heilung in 7 Wochen.
lebt	Heilung.		
Entfernung der oberen Extremität.			
lebt	Heilung.		Nach 30 Jahren noch gesund.
lebt	Heilung.		Nach 3 Jahren noch constatirt.
lebt	Heilung.		
Tod		Recidiv.	Tod nach 3 Monaten an Recidiv.
Tod	Genesung.	Recidiv.	Tod 1½ Jahre später an Recidiv.
lebt	Heilung.		Nach 2 Jahren noch kein Recidiv.
Tod	Heilung.	Recidiv.	
lebt	Heilung.		
Tod		Recidiv.	Tod an Recidiv in den Lungen.
der Scapula.			
Tod		Chronische Chloroformvergiftung.	
Tod	Heilung.	Recidiv.	
Tod	gut.	Recidiv.	Recidiv 109 Tage nach der Operation.
	?		
lebt	Heilung.		Erträgliche Gebrauchsfähigkeit.
lebt	Brauchbarer Arm.		Heilung.

Laufende Zahl	Nummer	Name des Operateurs	Geschlecht	Alter	Jahr	Krankheit oder Verletzung	Art der Operation
37	7	*Syme.*	W.	70	1856	Medullarcarcinom.	Totalis.
38	8	*Esmarch.*	M.	33	1859	Carcinom.	Totalis und ein Theil der Clavicula entfernt.
39	9	*Hammer.*	W.	18	1860	Carcinom.	Totalis und $^3/_4$ d. Clavicula.
40	10	*Schuh.*	W.	8	1860	Osteocarcinom.	Totalis.
41	11	*Prince.*	M.	?	1863	Schussverletzung.	Totalis.
42	12	*Ross.*	M.	?	1864	Schussverletzung.	Totalis.
43	13	*Whelan.*	M.	?	1864	Schussverletzung.	Totalis.
44	14	*Thompson.*	M.	?	1864	Schussverletzung.	Totalis.
45	15	*Bennet.*	M.	?	1864	Schussverletzung.	Totalis.
46	16	*Douglas.*	M.	?	1864	Schussverletzung.	Totalis.
47	17	?	M.	21	1864	Schussverletzung.	Totalis.
48	18	?	M.	?	1864	Schussverletzung.	Totalis.
49	19	?	M.	?	1864	Schussverletzung.	Totalis.
50	20	*Michaux.*	M.	15	1864	Carcinom.	Totalis.
51	21	*Fergusson.*	M.	25	1865	Carcinom.	Totalis, Akromion zurückgelassen.
52	22	*Pollock.*	W.	16	1865	Carcinom.	Totalis, Akromion zurückgelassen.
53	23	*Hamilton.*	M.	33	1866	Necrosis n. Schussverletzung.	Totalis.
54	24	*Rogers.*	W.	7	1868	Carcinom.	Totalis.
55	25	*Michl.*	M.	50	1868	Myeloide Cystendegeneration der Scapula.	Totalis und Entfernung des äusseren Drittels d. Clavicula.
56	26	*Krakowitzer.*	?	?	1868	Enchondrom.	Totalis.
57	27	*v. Linhart.*	M.	3	1868	Necrosis.	Totalis.
58	28	*Steele.*	M.	jugendl.	1871	Carcinom.	Total. mit Entf. d. Clavicula.
59	29	*Spence.*	M.	68	1872	?	Totalis.
60	30	*Schneider.*	M.	$6^1/_2$	1873	Granulationssarkom.	Totalis, Clavicula zum Theil mit entfernt.
61	31	*O. Grady.*	M.	19	1874	?	Totalis.
62	32	*Billroth.*	M.	44	1876	Chondrosarkom.	Totalis, ein Theil der Clavicula mit entfernt.
63	33	*Peters.*	M.	42	1878	Tumor.	Totalis.
64	34	*Billroth.*	W.	9	1878	Necrosis.	Totalis, subperiostal mit Ausnahme des Proc. corac.

Erfolg		Ursache des Todes	Bemerkungen
für das Leben	für den Gebrauch des Gliedes		
Tod	Heilung ziemlich gut.	Marasmus.	Tod nach 2 Monaten an Marasmus.
Tod		Recidiv.	Tod nach 6 Monaten an Recidiv.
Tod	Heilung. Brauchbar. Arm.	Recidiv.	Nach 10 Monaten Tod an Recidiv.
lebt	Ziemlich gut.		
lebt	Nicht invalide.		
Tod		?	
lebt	Arm unbrauchbar.		
lebt	Arm gänzl. unbrauchbar.		
lebt	Heilung.		
Tod		Erysipel.	
lebt	Heilung. Beweglichkeit des Arms gehemmt.		
lebt	Arm unbrauchbar für Handarbeit.		
Tod		?	
Tod	Heilung. Bewegung sehr gut.	Recidiv.	Anfangs gut. Nach 8 Monaten Tod an Recidiv.
lebt	Bewegung nach vorn und hinten möglich.		Heilung.
Tod	Brauchbarer Arm.	Recidiv.	Heilung. Tod nach 1 Jahr an Recidiv in den Lungen.
lebt	Unfähig den Arm zu gebrauchen.		Heilung.
Tod	Heilung. Brauchbar. Arm.	Recidiv.	Tod nach 6 Monaten an Recidiv.
lebt	Nach 2 Mon. vollkommen zu den schwersten Handarbeiten geeignet.		Heilung.
Tod		Tod an Erschöpfung nach 7 Tagen.	
lebt	Arm vollständig gebrauchsfähig.		Heilung. Scapula vollkommen regenerirt.
Tod		Recidiv.	
lebt	Erfolgreich.		
Tod	Heilung. Bewegung sehr mässig.	Recidiv.	Nach 4 Monaten Tod an Recidiv.
lebt	Gebrauchsfähigkeit gut. ?		Heilung.
lebt	Elevat. in äusserst geringem Maasse vorhanden.		Heilung.
lebt	Heilung gut.		Kann die Hand an den Mund und auf den Rücken bringen.
lebt	Functionen des Arms sehr befriedigend, volle Elevat. etwas erschwert.		Heilung, vollkommene Regeneration der Scapula.

Laufende Zahl	Nummer	Name des Operateurs	Geschlecht	Alter	Jahr	Krankheit oder Verletzung	Art der Operation
65	35	*Pollock.*	M.	47	?	Tumor.	Totalis, mit gleichzeit. Entf. d. Acrom. u. ein. Theils d. Clav.
66	36	*Rigaud.*	?	?	?	Osteophyten.	Totalis.
67	37	*Buchanan.*	?	?	?	Complicirte commin. Fractur.	Totalis.
							Totalexstirpation der Scapula mit
68	1	*Syme.*	M.	?	1836	Enchondrom.	Exstirp. tot. scap. mit gleichzeitiger Resect. cap. hum.
69	2	*Lewis.*	M.	?	1845	Comminutivfractur.	Desgleichen.
70	3	*Thornton.*	M.	25	1855	Schussverl. d. Bombe.	Desgleichen.
71	4	*Heyfelder.*	M.	40	1856	Caries.	Desgleichen.
72	5	*J. D. Bird.*	W.	?	1863	Fractur.	Exstirp. tot. scap. mit gleichzeitig. Resect. cap. hum. und eines Theils der Clavicula.
73	6	*Durham Bird.*	W.	10	1864	Carcinomrecidiv.	Exstirp. tot. scap. Resectio hum. u. port. acrom. clavic.
74	7	*Dysort.*	?	?	1864	?	Exstirp. tot. scap. mit gleichzeitiger Resect. cap. hum.
75	8	*Schuppert.*	W.	38	1870	Osteochondrom.	Desgleichen.
76	9	*Orlowski.*	M.	35	1877	Necrosis.	Desgleichen.
77	10	Derselbe.	M.	25	1877	Necrosis.	Exstirp. tot. scap. mit gleichzeitiger Resect. coll. hum.
78	11	*Crosby.*	M.		?	?	Humerus hoch amputirt.
							Totalexstirpation der Scapula nach
79	1	*S. Logan.*	M.	33	1871	In Folge v. Schlägen.	Totalis.
80	2	*Mazzoni.*	M.	29	1877	Caries necrot.	Totalis.

Die Krankheiten, welche zu vorstehenden Operationen Veranlassung gaben, vertheilen sich wie folgt:

Carcinom	21
Sarkom	8
Enchondrom	6
Nicht näher bezeichneter Tumor	4
Nekrosis	6
Caries	3
Schussverletzung	16
Fractura commin.	3
Maschinenverletzung	4
Osteophyte	1
Fraglich	8
Summa	80

Erfolg		Ursache des Todes	Bemerkungen
für das Leben	für den Gebrauch des Gliedes		
Tod		Tod am 6. Tage an Bronchitis.	
lebt	Heilung.		Nach 6 Jahren noch gesund.
Tod		Tod innerhalb 24 Stunden.	
gleichzeitiger Resectio capit. humeri.			
	Erfolg unbekannt.		
Tod		Tod gleich n. d. Oper.	
Tod		Am 6. Tage Gangrän.	
Tod		Am 10. T. Eitersenk.	
lebt	Heilung.		
lebt	Konnte nach 3 Mon. ein mässiges Gewicht tragen u. Arm gut bewegen.		Gelenk an der 2. und 3. Rippe. Konnte gut nähen und schreiben.
?	?		
lebt	Heilung vorzüglich.		Pat. ist im Stande 30 Pfd. aufzuheben und fortzuschleudern.
lebt	Heilung.		Nach einigen Monaten schon einiger Bewegung fähig.
lebt	Heilung.		Ueber d. Gebrauchsfähigkeit nichts angegeben.
Tod		Recidiv.	
vorheriger Resectio capit. humeri.			
lebt	Erfolgreich.		
lebt	Kann d. Arm gebrauchen.		Heilung.

Todesfälle, die in directem Zusammenhang mit der Operation stehen, sind 12 zu verzeichnen:

1 chronische Chloroformvergiftung,
1 an Erysipel,
2 an Erschöpfung nach 7 Tagen,
2 innerhalb der ersten 24 Stunden nach der Operation,
1 an Hämorrhagie,
1 gleich nach der Operation,
1 an Gangrän,
1 an Eitersenkung,
1 am 4. Tage,
1 an Bronchitis.

Bei zweien ist die Ursache des Todes nicht näher angegeben; ein Todesfall an Marasmus.

17 mal recidivirten die Neoplasmen und führten Exit. let. herbei.

Lange entfernte man, wenn die Exarticulat. hum. nicht schon vorher gegangen war, gleichzeitig mit dem Schulterblatt den ganzen Arm, da man wahrscheinlich von dem Glauben ausging, dass der Oberarm, ohne die Cavit. glenoid. scap. ein unnützes, vielleicht überflüssiges Appendix des Körpers sei.

Von den 21 Exstirpationen der Scapula mit gleichzeitiger Entfernung der oberen Extremität wurden ausgeführt:

5 wegen Carcinom, davon 3 Todesfälle an Recidiv, 1 Heilung, ein Ausgang fraglich,
3 wegen Sarkom, 1 Heilung, 1 Tod an Collaps, 1 an Hämorrhagie,
2 wegen Enchondrom, 1 Heilung, 1 Tod am 4. Tage,
6 wegen Schussverletzung, sämmtlich geheilt,
4 wegen Maschinenverletzung, 3 Heilungen, 1 Tod an Erschöpfung,
1 nicht angegebene Ursache, Tod nach einigen Monaten an Recidiv.

Von den Exstirpationen der Scapula nach voraufgegangener Entfernung der oberen Extremität wurden ausgeführt:

3 wegen Carcinom, 2 Heilungen, 1 Tod an Recidiv,
3 wegen Sarkom, 2 Heilungen, 1 Tod an Recidiv,
1 wegen Caries, Heilung,
2 wegen nicht näher angegebener Neoplasmen, 2 Tod an Recidiv.

B. von Langenbeck war 1850 der Erste, welcher die Totalexstirpation der Scapula mit Zurücklassung der oberen Extremität, sowie des Proc. coracoid. wegen eines erweichten Enchondroms ausführte. Ihm folgte 1853 v. Bruns, gleichfalls mit Erhaltung des Proc. coracoid. und des acrom. Im Jahre 1855 entfernte v. Langenbeck das Schulterblatt im Zusammenhang mit allen seinen Fortsätzen und einem Theil der Clavicula.

Von 37 Totalexstirpationen wurden ausgeführt:

12 wegen Carcinom, davon 3 Heilungen, 9 Todesfälle an Recidiv,
2 wegen Sarkom, 1 Heilung, 1 Tod an Recidiv,
2 wegen Enchondrom, 1 Tod an Erschöpfung, 1 an chronischer Chloroformvergiftung,
1 wegen Osteophyten, Heilung,
4 wegen Necrosis, sämmtlich Heilungen,
1 wegen Fractur, Tod innerhalb der ersten 24 Stunden,
2 wegen nicht genauer angegebener Tumoren, 1 Heilung, 1 Tod an Bronchitis,
4 wegen nicht angegebener Ursachen, 3 Heilung., 1 nichts angegeben,
9 wegen Schussverletzung, 6 Heilungen, 1 Tod an Erysipel, 2 nicht präcisirt.

Was die Functionsfähigkeit anbelangt, so ist dieselbe
in 4 Fällen als sehr gut zu bezeichnen,
in 4 Fällen gut,
in 4 Fällen brauchbarer Arm,
in 5 Fällen ziemlich gut,
in 2 Fällen erträglich,
in 1 Fall nicht invalide (n. Otis),
in 4 Fällen unbrauchbar,

Summa 24

von denen also 20 den Gebrauch des Gliedes nicht eingebüsst haben.

Mit gleichzeitiger Resectio cap. hum. 11 Fälle:

1 wegen Carcinom, Heilung,
2 wegen Enchondrom, 1 vorzügliche Heilung, 1 Erfolg unbekannt,
2 wegen Necrosis, 2 Heilungen,
2 wegen Fractur, 1 Heilung, 1 Tod gleich nach der Operation,
1 wegen Schussverletzung, Tod an Gangrän,
1 wegen Caries, Tod an Eitersenkung,
2 Ursache nicht angegeben, 1 Erfolg unbekannt, 1 Tod an Recidiv.

Die Functionsfähigkeit des Armes war
in 1 Fall sehr gut,
in 1 Fall gut,
in 1 Fall ziemlich gut,
in 2 Fällen nicht angegeben.

Totalexstirpation nach Resect. cap. hum. 2 Fälle
1 wegen Caries necrot., Heilung, gebrauchsfähiger Arm,
1 Ursache nicht angegeben, Heilung erfolgreich.

So eng wie Heyfelder die Grenzen für die Totalexstirpationen des Schulterblattes zog, indem er dieselbe bei Caries, der Eitersenkung wegen, verwarf und nur gutartige Geschwülste, Nekrose und möglicherweise Verletzungen als Indicationen aufstellte, können wir heutigen Tages bei unserer modernen antiseptischen Wundbehandlung nach Lister dieselben nicht mehr bestehen lassen, sondern sicher auf die segensreiche Wirkung der Carbolsäure und ihrer Verbandstoffe bauend, auch auf Carcinome, Sarkome und Caries diese Operationen ausdehnen. Ausschlag gebend wird natürlich, wie bei allen grösseren chirurgischen Eingriffen, der Kräftezustand des Patienten sein. Die Ausführung der Schulterblatt-Exstirpation wird in den Fällen, in welchen zugleich der Arm mit exarticulirt werden muss, auf nicht allzu grosse technische Schwierigkeiten stossen, indem man nach dem Vorschlage von Roser zuerst die äussere Schlüsselbeinhälfte reseciren und dann die Art. subclav. unterbinden

muss, da hierdurch das Schulterblatt bedeutend mobiler und einem allzu grossen Blutverluste vorgebeugt wird. Auf diese Art hat auch Esmarch operirt; dann ist gleichfalls dem Vorgang desselben gemäss, nach Durchschneidung des Pectoralis vor der Achselhöhle, Bildung eines grossen vorderen Lappens am besten. Hierauf schreitet man zur Ausschneidung eines grossen hinteren Lappens, welchen man durch Lospräpariren der Haut bis zur Basis scap. erhält. Jetzt werden die das Schulterblatt mit dem Rumpf verbindenden Mm. trapezius, rhomboid. maj. et min., levat. ang. scap., serrat. antic. maj. durchtrennt, das Schulterblatt an seinem unteren Winkel gefasst, nach oben vom Rumpf abgezogen und der Subscapularis entweder wo es die Krankheitsursache erlaubt, belassen, oder wo nicht, mit fortgenommen. Zuletzt wird der den Proc. coracoid. mit den Rippen in Verbindung setzende Pector. min. durchtrennt. Die Art. subscapul., als das hauptsächlichste Gefäss, muss bei dem vorletzten Acte der Operation natürlich berücksichtigt werden. Bei dieser Art der Schnittführung, wie sie Esmarch angegeben, nach vorheriger Unterbindung nach Roser, bluten nur wenige und unbedeutende Muskeläste.

Ob man den Arm gleichzeitig mit exarticuliren muss, oder ob die Resect. cap. hum. schon genügt, wird sich ohne Zweifel bei Eröffnung des Schultergelenks herausstellen. Das durch die meisten Operationsvorschläge durchgehende Princip ist ein Schnitt längs der ganzen Spina scap., mag man nach dem Plan von Syme operiren, welcher längs der Spina einen Schnitt, und vom unteren Winkel der Scapula unter einem annähernd rechten, auf die Mitte des ersten eine Incision führte, oder nach dem Vorbilde von Velpeau, welcher drei Einschnitte vorschlägt, einen längs der Spina, den zweiten von dem vorderen äusseren Ende desselben, nach oben gegen den Hals, den dritten von dem medialen Ende längs des inneren Randes der Scapula nach unten, um nun die dadurch entstehenden zwei dreieckigen Lappen sammt den die Fossa sub- und infraspinata ausfüllenden Weichtheilen nach oben und unten zurückzuklappen. Etwas anders ist der Vorschlag von Ried, welcher einen Schnitt längs des ganzen inneren Randes der Scapula, vom oberen bis zum unteren Winkel führt; ein zweiter paralleler, kürzerer Schnitt läuft vom Halse des Akromion bis zur Hälfte des äusseren Randes der Scapula herab, diese beiden werden nun durch einen dritten, längs der Spina geführten Querschnitt vereinigt. Auf diese Art entstehen zwei Parallelogramme. Nach einem weiteren Vorschlag kann man sich den ganzen Körper der Scapula durch einen rechtwinkligen oder stumpfwinkligen Lappen blosslegen, dessen Scheitel dem oberen

inneren Winkel entspricht, dessen einer Schenkel längs des inneren, der andere längs des oberen Randes verläuft. Diesem Verfahren ähnelt die von v. Langenbeck befolgte Schnittführung, nur musste dieser, da die Haut von dem Neoplasma mit ergriffen war, dieselbe mittelst zweier elliptischer Schnitte umschreiben.

Nach Michaux wird ein grosser Lappen mit oberer Basis gebildet, welcher durch einen Schnitt vom Akromio-Clavicular gelenk nach unten längs des Axillarrandes bis zum unteren Winkel, und durch einen zweiten vom oberen inneren Winkel längs des medialen Endes der Scapula begrenzt wird. Der Scheitel des auf diese Weise gebildeten, spitzwinkligen Lappens liegt correspondirend dem unteren Schulterblattwinkel.

Nach Fock werden zwei Schnitte so angelegt, dass der erste zwei Querfinger breit vor dem oberen Ende der Scapula angefangen, senkrecht längs des medialen Randes bis über den unteren Winkel derselben herabgeführt wird, der andere vom oberen Ende des ersten horizontal nach aussen über die Spina bis zum Akromion verläuft. Beide Schnitte begrenzen einen dreieckigen Lappen, der beim Zurückpräpariren die ganze Scapula blosslegt.

Die eben angeführten Operationsverfahren sind die Haupttypen, welche natürlich nach der jemaligen Indication mannigfachen Modificationen unterliegen werden, wie es ja überhaupt schwer sein dürfte, bestimmte Operationsregeln aufzustellen, denn das eine Mal wird man die Muskeln, im Fall sie nicht von der Erkrankung ergriffen sind, zurücklassen, im umgekehrten Fall sie mit entfernen. — Hat man sich auf die eine oder andere Weise den Körper des Schulterblatts blossgelegt, so gilt es jetzt, die die Scapula mit dem Arm und Rücken in Verbindung setzenden Muskeln zu durchtrennen; nach den jemalig geführten Schnitten wird man, vom inneren Rande oder von der Spina aus beginnend, die Scapula wieder an ihrem unteren Winkel fassen, vom Rumpf abheben und durch seichte Messerzüge vom Subscapularis lostrennen. Hierauf wird die Verbindung des Akromion mit der Clavicula getrennt, oder wo nöthig, das äussere Ende der letzteren mit resecirt, sodann die Gelenkkapsel hart am Cap. hum. eingeschnitten. Stellt sich nun heraus, dass der Gelenkkopf des Humerus mit participirt an der Erkrankung der Scapula, so kann derselbe resecirt werden. Wie bei der Exstirpat. scap. mit gleichzeitiger Exarticulat. hum. die Lostrennung der Muskeln vom Process. coracoid. den Schluss bildet, so auch hier. Ist das Akromion nicht mit erkrankt und stellt die Zurücklassung desselben ein Recidiv nicht in Aussicht, so ist es nach Fergusson für die Er-

haltung der Schulterform und die spätere Gebrauchsfähigkeit des Arms von grossem Nutzen und Wichtigkeit, dies zu erhalten. Wird dasselbe hingegen mit fortgenommen, so geht der Rath von Roser dahin, auch das äussere Ende der Clavicula zu reseciren, da sonst dieser vorspringende Knochen bei der Vernarbung sehr hinderlich wird (vgl. Roser, Anat. Chir.). Scrupulöseste Unterbindung der Blutgefässe und ein lege artis angelegter Lister'scher Verband, welcher den Arm zum grössten Theil einschliesst und an den Thorax befestigt, werden unsere Erfolge hinter denen eines Syme, Jones und Anderer, welche ohne die grosse Errungenschaft der Antisepsis ihre Operirten wieder genesen sahen, nicht zurückstehen lassen.

Von Amputationen der Scapula haben wir 34 Fälle verzeich-

Amputationen

Laufende Zahl	Nummer	Name des Operateurs	Geschlecht	Alter	Jahr	Krankheit oder Verletzung	Art der Operation
81	1	*Liston.*	M.	16	1819	Osteoidcarcinom.	Bis auf die halbe Spina und Process. coracoid.
82	2	*Haymann.*	M.	22	1823	Carcinom.	Bis auf die äussere Hälfte der Spina und Process. coracoid.
83	3	*Janson.*	W.	43	1824	Osteosarkom.	Bis auf das Akromion und Process. coracoid.
84	4	*Wutzer.*	M.	44	1825	Carcinom.	Bis auf die halbe Spina und Process. coracoid.
85	5	*Lücke.*	W.	14	1828	Carcinom.	Bis auf einen kleinen Theil der Spina und Akromion.
86	6	*Skey.*	M.	40	1830	Fibröse Geschwulst, Enchondrom.?	
87	7	*Jäger.*	W.	8	1833	Caries.	Bis auf das Akromion.
88	8	*Pétréquin.*	M.	20	1845	Osteosarkom.	
89	9	*v. Langenbeck.*	M.	32	1848	Zerschmetterung.	Process. coracoid. zurückgelassen.
90	10	*Gross.*	M.	?	1850	Osteoidcarcinom.	
91	11	*Herz.*	M.	20	1852	Carcinom.	Bis auf Process. coracoid.
92	12	*v. Engelhardt.*	M.	27	1853	Necrosis.	Bis auf einen Theil der Spina und Process. coracoid.
93	13	*Walther.*	M.	44	1854	Sarkoma.	Durch das Collum.
94	14	*v. Langenbeck.*	M.	35	1855	Sarkoma.	Bis auf das Akromion und Process. coracoid.
95	15	*South.*	?	?	1855	Sarkoma.	Durch das Collum.
96	16	*Heyfelder.*	M.	40	1856	Caries.	Drei Viertel der Scapula.
97	17	*Carnochan.*	M.	?	1857	?	Durch das Collum.

net, welche in Folge nachstehender Krankheitsursachen vollzogen wurden:

Carcinom	10
Sarkom	6
Enchondrom	3
Caries	3
Schussverletzung	4
Necrosis	4
Myxoma ossificans	1
Maschinenverletzung	1
Fragliche Ursache	2
Summa	34

der Scapula.

Erfolg für das Leben	Erfolg für den Gebrauch des Gliedes	Ursache des Todes	Bemerkungen
lebt	Gut.		
Tod	Unmittelbar nach der Operation gut.	Recidiv.	Ein Jahr später durch Recidiv.
lebt	Gut.		Heilung in zwei Monaten.
lebt	Gut. Beweglichkeit.		Vier Jahre nachher Tod durch Recidiv.
lebt	Gut. Elevat. beschwerlich.		
lebt	Gebrauchsfähiger Arm.		
Tod	Unmittelbar nach der Operation gut.	Recidiv.	Tod nach 9 Monaten durch Recidiv der Caries resp. Tuberculosis.
Tod		Tod nach 24 Tagen an Pyämie.	
Tod	Unmittelbar nach der Operation gut.	Tod nach 21 Tagen an Pyämie.	
lebt	Genesung.		
Tod		1 Stunde nach der Operation Collaps.	
lebt	Ziemlich gut.		
lebt	Vollkommene Gebrauchsfähigkeit.		Rasche Heilung.
lebt	Bis auf Elevation des Arms ziemlich freie Bewegung.		
lebt	Vollkommen.		
Tod	Genesung.	Recidiv.	Später Exstirpatio scap.
lebt	Genesung mit gebrauchsfähigem Arm.		

Laufende Zahl	Nummer	Name des Operateurs	Geschlecht	Alter	Jahr	Krankheit oder Verletzung	Art der Operation
98	18	*Walther.*	M.	17	1860	Necrosis.	Durch das Collum.
99	19	*Hancock.*	M.	27	1860	Encephaloid.	Durch das Collum.
100	20	*Neudörfer.*	M.	?	1862	Necrosis nach Schussverletzung.	
101	21	*Wernher.*	M.	17	1863	Medullarcarcinom.	
102	22	*Hill.*	M.	?	1863	Schussverletzung.	Durch das Collum.
103	23	*Löffler.*	M.	?	1864	Schussverletzung.	
104	24	*Durham Bird.*	W.	10	1864	Carcinom.	Durch das Collum.
105	25	*Zimmermann.*	W.	55	1870	Caries necrot.	Bis auf Proc. corac., grössten Theil d. Proc. glenoid., äusserer Rand und kleinsten Theil des unteren Winkels.
106	26	*Chipault.*	M.	22	1871	Necrosis nach Schussverletzung.	Subperiostale Resect. Acrom. u. Proc. corac. zurückgelassen.
107	27	Derselbe.	M.	35	1871	Schussverletzung.	Durch das Collum, subperiostale Resection.
108	28	*Fischer.*	W.	34	1874	Enchondrom.	
109	29	Derselbe.	W.	40	1874	Myxoma ossificans.	
110	30	*Bardeleben.*	M.	27	1876	Rundzellensarkom.	
111	31	*Lossen.*	M.	33	1876	Enchondrom, z. Theil cystisch entartet.	Durch das Collum.
112	32	*Busch.*	?	?	?	?	
113	33	*Young.*	?	?	?	Zermalmung.	Bis zum äusseren Drittel des Akromion.
114	34	*Macleod.*	?	?	?	Carcinom.	

Von diesen 34 Operirten starben 8 bald nach der Operation, und zwar:

1 an Pyämie nach 24 Tagen p. operat.,
1 an Pyämie nach 21 Tagen p. operat.,
1 an Pyämie nach 3 Wochen p. operat.,
1 an Collaps nach 1 Stunde,
1 an Collaps nach 24 Stunden,
1 an Collaps nach 7 Stunden,
1 an Erschöpfung durch Eiterung,
1 an Hämorrhagie,
4 erlagen einem Recidiv, bei 1 ist die Todesursache nicht angegeben.

Was nun den Ausgang der Operationen anbelangt, die in Folge

Erfolg		Ursache des Todes	Bemerkungen
für das Leben	für den Gebrauch des Gliedes		
lebt	Nach 6 Mon. vollk. Gebrauchsfähigkeit des Arms.		Scapula fast völlig regenerirt.
Tod	Genesung.	Recidiv.	Tod nach 6 Wochen an Recidiv.
lebt	Heilung, brauchbarer Arm.		
Tod		Tod an Erschöpfung nach 24 Stunden.	
lebt	Arm gänzlich unbrauchbar.		
Tod		Hämorrhagie.	
lebt			Nach einigen Monaten Recidiv, darauf Exstirp. scap. mit Resect. cap. hum. Nr. 6. Laufende Zahl 73.
lebt	Heilung. Nach allen Richtungen frei beweglich.		
lebt	Bewegungen gut. Elevation beschränkt.		Kann den Arm vom Rumpf entfernen u. die Hand rückwärts bringen.
lebt	Bewegung gut. Elevation beschränkt.		
lebt	Brauchbar. Elevation bis 50° möglich.		Heilung nach 4 Wochen unter Lister.
lebt	Elevation bis 90° möglich.		Heilung in 6 Wochen.
Tod		7 St. nach d. Operation an Erschöpfung.	Tumor sehr gefässreich, viel Blutverlust.
Tod		Pyämie 3 Woch. nach der Operation.	
Tod		Erschöpf. d. Eiterung.	
lebt	Heilung.		
Tod		?	

von Carcinomen unternommen sind, so wurden 3 definitiv geheilt, 4 recidivirten, 1 nach 6 Wochen, 1 nach 12 Monaten, 1 erst nach 4 Jahren, das vierte Recidiv machte Exstirp. scap. nöthig. Die drei restirenden endeten tödtlich, 2 davon an Collaps, die Todesursache des dritten ist unbekannt.

Bei den Sarkomen sind 4 Heilungen beobachtet, 1 Todesfall an Pyämie nach 24 Tagen, 1 an Erschöpfung nach 7 Stunden.

Von den 3 Enchondromen wurden 2 geheilt, 1 nach 4 Wochen unter Lister, der dritte starb an Pyämie nach 3 Wochen.

Von den 3 wegen Caries Operirten starben 2 in Folge Recidiv (Tuberculose?), einer wurde geheilt.

Unter den 4 Schussverletzungen heilten 2, 1 starb an Pyämie nach 24 Tagen, 1 an Hämorrhagie.

Die 4 Nekrosen genasen insgesammt.

Myxoma ossificans sowie Maschinenverletzung heilten.

Von den zwei durch nicht bezeichnete Ursachen veranlassten Operationen hatte die eine einen günstigen Ausgang, die andere tödtlichen durch Erschöpfung an Eiterung.

Die Gebrauchsfähigkeit der Extremität ist in 15 Fällen eine vollkommen gute zu nennen, in 2 ziemlich gut, in 1 Fall wurde der Arm gänzlich unbrauchbar, bei dreien ist nichts darüber angegeben.

Die Weichtheilschnitte, wie wir sie oben für die Exstirp. scap. angegeben, werden bei der Amputation im Grossen und Ganzen ihre Geltung wiederfinden, nur hier vielleicht etwas weniger ausgiebig. Zur Durchtrennung des Collum scap. braucht man weder das Osteotom von Heine (Ried), noch die Jeffray'sche Kettensäge (Pétréquin), sondern man kommt einfach und ebenso sicher zum Ziele, wenn man die Langenbeck'sche Stichsäge, die Liston'sche Knochenscheere oder einige gute Hohlmeissel zur Hand hat. Man wird stets gut thun, die Durchtrennung des Knochens als den schwierigsten und zeitraubendsten Act der Operation zuerst vorzunehmen, weil sich dies leichter ausführen lässt, so lange die Scapula noch fixirt ist. Es dürfte sich daher empfehlen, vor allen Dingen die

Resection

Laufende Zahl	Nummer	Name des Operateurs	Geschlecht	Alter	Jahr	Krankheit oder Verletzung	Art der Operation
115	1	*Monbalon.*	M.	?	1764	?	?
116	2	*M. Jäger.*	M.	17	1834	Fractura compl.	Fossa infraspinat.
117	3	*Travers.*	M.	?	1838	Medullarsarkom.	Fossa infraspinat.
118	4	*Cooper.*	?	?	1842	Maschinenverletzung.	Fossa supraspinat.
119	5	*Textor d. S.*	W.	2	1846	Exostosis.	Grösste Theil d. Fossa infrasp.
120	6	Derselbe.	M.	56	1849	Carcinom.	Grösste Theil d. Fossa infrasp.
121	7	*Barrier.*	M.	46	1853	Enchondrom.	Fossa infraspinat.
122	8	*Richet.*	M.	34	1855	Enchondrom.	Fossa infraspinat.
123	9	*Beck.*	W.	?	1859	Enchondrom.	Fossa infraspinat.
124	10	*Thom. Lowe.*	M.	8	1861	Exostosis.	Fossa infraspinat.
125	11	*Paget.*	M.	15	1862	Encephaloidtumor.	Fossa infraspinat.
126	12	*Michaux.*	M.	64	1862	Sarkom.	Fossa infraspinat.
127	13	*Bryant.*	M.	51	1863	Schussverletzung.	Fossa infraspinat.
128	14	*Judson.*	M.	34	1863	Schussverletzung.	Fossa infraspinat.

Spina am Akromion zu durchtrennen und dann nach Durchschneidung der Mm. supra- et infraspinat., wo sie das Collum decken, unter Leitung des Fingers das freigelegte Collum zu durchsägen. Ist das Blatt von seinen Fortsätzen getrennt, so werden die Muskeln vom inneren und äusseren Rande durchschnitten, dasselbe vom Rumpf nach oben abgehoben und vom Subscapularis losgelöst. Ein Lister'scher Verband wird den Oberarm am Thorax befestigen und beide umschliessen.

Von den Resectionen der Gruben wurde 20 mal die Fossa infraspin., 3 mal die Fossa supraspin. excidirt, bei 4 Fällen ist nichts angegeben. Indicationen waren folgende:

Carcinom	2
Sarkom	5
Enchondrom	3
Schussverletzung	7
Necrosis	4
Exostosis	2
Maschinenverletzung	1
Fractur. com.	1
Fraglich	2
Summa	27

einer Grube.

Erfolg		Ursache des Todes	Bemerkungen
für das Leben	für den Gebrauch des Gliedes		
lebt	?		Heilung.
lebt	Vollkommen.		Heilung in 8 Wochen.
Tod	Nichts bekannt.	Tod an Recidiv n. 1 J.	
lebt			Heilung.
lebt	Vollkommen.		
lebt	Gut.		Recidiv.
Tod		Tod an Hämorrhagie nach 48 Stunden.	
Tod		Tod 14 Tage nach der Operation.	Metastasen in den Lungen.
lebt			Nach 1½ Jahren noch ganz wohl ohne Recidiv.
lebt			Heilung in 4 Wochen.
lebt			Heilung.
Tod			Tod nach 12 Tagen.
lebt	Nicht gebrauchsfähig.		Heilung.
Tod		Tod an Hämorrhagie am 4. Tage.	

Laufende Zahl	Nummer	Name des Operateurs	Geschlecht	Alter	Jahr	Krankheit oder Verletzung	Art der Operation
129	15	*Mc. Grath.*	M.	43	1864	Schussverletzung.	Fossa supraspinat.
130	16	*Burke.*	?	?	1864	?	Excision von 2 Zoll d. Fossa infraspinat.
131	17	*Fergusson.*	W.	19	1865	Sarkom.	Fossa infraspinat.
132	18	*Demarquay.*	W.	6	1865	Tumeure myeloplaq.	Fossa infraspinat.
133	19	*Leisrinck.*	M.	?	1870	Schussverletzung.	Fossa infraspinat.
134	20	*H. Fischer.*	M.	?	1870	Schussverletzung.	Akromion u. Fossa infraspin. letztere subperiostal entfernt.
135	21	*Charpignon.*	?	?	1870	Schussverletzung.	?
136	22	*Chipault.*	M.	23	1870	Schussverletzung.	Fossa infraspin. subperiostal resecirt.
137	23	*Omboni.*	M.	29	1874	Myeloidtumor.	Fossa infraspin. u. ein Theil der Fossa supraspinat.
138	24	*Gies.*	M.	32	1877	Necrosis nach Schussverletzung.	Fossa infraspin. nebst medialem Ende der Spina.
139	25	*Szymanowski.*	M.	28	?	Necrosis.	Unbestimmt.
140	26	Derselbe.	M.	26	?	Necrosis.	Unbestimmt.
141	27	*Gies.*	M.	14	1877	Necrosis.	Fossa infraspinat.
							Resection eines Winkels
142	1	*Sommeilles.*	?	?	1796	Schussverletzung.	Resect. ang. inf.
143	2	*Earle.*	M.	57	1835	Tumor.	Resect. ang. inf.
144	3	*Jäger.*	M.	12	1838	Exostose.	Resect. ang. inf.
145	4	*Beaumont.*	M.	13	1838	Exostose.	Resect. ang. inf.
146	5	*Godard.*	?	?	1842	Caries.	Resect. ang. post.
147	6	*J. F. Heyfelder.*	M.	18	1849	Necrosis.	Resect. ang. inf.
148	7	*Ried.*	M.	27	1849	Exostose.	Resect. ang. sup. int.
149	8	*J. F. Heyfelder.*	M.	31	1851	Caries.	Resect. ang. inf.
150	9	Derselbe.	M.	?	1856	Caries.	Resect. ang. sup. int.
151	10	*Butler.*	M.	30	1862	Schussverletzung.	Resect. ang. ant.
152	11	*Stevens.*	M.	?	1864	Schussverletzung.	Resection von 3 Zoll des Ang. sup.
153	12	*Moreau d. Vater*	?	?	?	?	

Von diesen starben 4 bald nach der Operation und zwar:

1 an Hämorrhagie nach 48 Stunden,
1 am 12. Tage,
1 am 9. Tage,
1 an Hämorrhagie am 4. Tage.

Bei einem entwickelte sich Recidiv nach 1 Jahre, bei einem Tuberculose nach 1½ Jahren, bei einem Metastasen in den Lun-

Erfolg		Ursache des Todes	Bemerkungen
für das Leben	für den Gebrauch des Gliedes		
lebt	Armbeweg. sehr gehindert.		Heilung.
Tod		?	
lebt	Brauchbarer Arm.		Rasche Heil. Recidiv. Exstirp. scap.
Tod		Tod am 9. Tage.	
lebt	Ankylose des Schultergelenks.		Heilung.
lebt			Heilung.
lebt	Reproduction d. Knochens. Erhaltung aller Bewegungen des Arms.		
lebt	Heilung, Gebrauchsfähigkeit schlecht.		
lebt	Heilung. Gebrauchsfähigkeit wie vor der Operation.		
lebt	Heilung, beschränkt.		
lebt	Heilung.		
Tod	Heilung, Gebrauchsfähigkeit d. Arms ausgezeichnet.		Tod nach 1½ Jahren an Tuberculose.
oder eines Randes.			
?			
lebt	Vollk. Gebrauchsfähigkeit.		
lebt	Vollk. Gebrauchsfähigkeit.		Heilung.
lebt	Vollkommen.		
lebt	Vollkommen.		Heilung.
lebt	Vollkommen.		Heilung.
lebt	Vollkommen.		Heilung.
Tod		Verjauchung.	
lebt	Vollkommen.		
Tod		Tod an Pyämie nach 25 Tagen.	
lebt	Bewegung des Armes etwas gehindert.		
lebt	Vollkommen.		

gen nach 14 Tagen, bei einem ist die Todesursache nicht angegeben.

Die beiden Carcinome wurden geheilt.

Von den 5 Sarkomen wurde 1 geheilt, in 1 Fall trat nach einem Jahr Recidiv auf, in einem anderen erforderte das auftretende Recidiv Exstirp. scap., der 4. endete nach 12 Tagen tödtlich, über den Ausgang des 5. verlautet nichts.

Von den 3 Enchondromen endeten 2 tödtlich, 1 an Hämorrhagie nach 48 Stunden, 1 an Metastasen in den Lungen, das 3. wurde geheilt.

Die 2 Exostosen genasen.

Unter den 7 Schussverletzungen kamen 5 Heilungen vor, die 6. endete tödtlich durch Hämorrhagie am 4. Tage, die 7. am 9. Tage.

Die 4 Nekrosen genasen alle, ein Fall endete an Tuberculose nach $1\frac{1}{2}$ Jahren.

Die Maschinenverletzungen sowie die Fractur wurden geheilt.

Von den 2 Fällen, deren Operationsursache nicht angegeben ist, wurde der eine geheilt, der andere starb.

Was die Gebrauchsfähigkeit des Gliedes anbelangt, so ist dieselbe
in 6 Fällen als vollkommen zu bezeichnen,
in 2 Fällen beschränkt,
in 1 Fall schlecht,
in 1 Fall sehr schlecht,
in 1 Fall vollkommene Ankylose,
in 1 Fall ist die Gebrauchsfähigkeit wie vor der Operation,
in 7 Fällen ist nichts angegeben.

Resectionen eines Winkels oder Randes wurden 12 mal ausgeführt, und zwar 8 mal der Ang. inf., 2 mal Ang. sup. int., 1 mal Ang. sup. ext., 1 mal ist nichts angegeben.

Veranlassung zu diesen Operationen gaben:

Tumor	1
Exostose	3
Schussverletzung	3
Caries	3
Necrosis	1
Fraglich	1
Summa	12

bald nach der Operation starben 2, 1 an Verjauchung, 1 an Pyämie.

3 Heilungen sind verzeichnet, ein Ausgang unbekannt.

Die Gebrauchsfähigkeit war:
in 8 Fällen vollkommen,
in 1 Fall etwas behindert,
in 1 Fall nichts bekannt.

Der anzulegende Schnitt wird sich natürlich nach der Ausdehnung der Erkrankung des Randes, welcher resecirt werden soll, richten; für die meisten Fälle wird ein gerader oder gebogener, halbmondförmiger oder auch Ankerschnitt genügen; wenn nicht, kann man sehr leicht einen Kreuz-, H oder Lappenschnitt machen. Wo es möglich, wird man stets bestrebt sein, das Periost zu erhal-

ten, um eine Regeneration des excidirten Knochenstücks nicht hintanzuhalten. Für diese Operation werden Bewegungen der oberen Extremität, welche den betreffenden Rand für die Instrumente leichter zugänglich machen, natürlich sehr am Platze sein.

31 mal wurde Resection der Spina ausgeführt und zwar wegen

Sarkom	1
Enchondrom	1
Caries	7
Necrosis	3
Periostitis	1
Schussverletzung	16
Nicht angegeben	2
Summa	31

In 3 Fällen trat bald nach der Operation der Tod ein und zwar

1 an Pyämie am 20. Tage,
1 an Pyämie am 4. Tage,
1 an Gangrän.

Ueber 4 Todesfälle verlautet weiter nichts.

Betreffs des Schicksals von 6 Operirten bleibt man gänzlich im Unklaren. Von den 7 Caries wurden 3 geheilt, einer ging an 20. Tage an Pyämie zu Grunde, einer an Gangrän, über den 7. Fall ist nichts angegeben.

Von den 3 Nekrosen starb einer am 4. Tag an Pyämie, bei einem ist die Ursache nicht angegeben, über den dritten ist gar nichts gesagt.

Das eine Sarkom, ebenso Enchondrom genasen.

Von den 16 Schussverletzungen heilten 11, von 2 ist nichts bekannt und von den 3 Todesfällen ist die Ursache nicht angegeben. Bei den zwei ohne angegebene Ursache Operirten trat Heilung ein. Ueber den Fall von Periostitis ist ebenfalls nichts bekannt.

Die Gebrauchsfähigkeit des Gliedes war:

4 mal gut,
5 mal beeinträchtigt,
3 mal trat Ankylose ein,
12 mal ist nichts darüber angegeben.

Der Operationsact ist in diesem Falle wohl sehr leicht, indem ein einfacher Längsschnitt auf der Höhe der Spina genügen wird. Mittelst Elevatorien oder Raspatorien kann man den Supra- und Infraspinatus von der Schultergräte ablösen und nun durch Meissel oder Knochenzange die Spina selbst oder das betreffende erkrankte Stück aus derselben entfernen.

Resection

Laufende Zahl	Nummer	Name des Operateurs	Geschlecht	Alter	Jahr	Krankheit oder Verletzung	Art der Operation
154	1	*Champion.*	?	?	1815	Caries, Schussverletz.	
155	2	*Heyfelder.*	M.	21	1819	Caries.	?
156	3	*Godard.*	M.	22	1841	Caries.	Resectio spin. scap.
157	4	*Fergusson.*	?	?	1842	Caries.	
158	5	*Textor d. V.*	W.	42	1844	Caries.	
159	6	*Heyfelder.*	M.	18	1850	Necrosis.	
160	7	*Cocke u. Sam. Wilckes.*	W.	27	1855	Sarkom.	Resectio spin. scap. u. port. acrom. clavic.
161	8	*Heyfelder.*	M.	40	1856	Caries.	Spina scap. Siehe Totalexstirpat. scap.
162	9	*Bartholow.*	M.	20	1862	Periostitis.	Spina und Akromion.
163	10	*De Benneville.*	M.	?	1862	Schussverletzung.	Aeussere Hälfte d. Clavicula, Spina u. ein Theil d. Akromion.
164	11	Derselbe.	M.	?	1862	Schussverletzung.	Desgleichen.
165	12	*Keen jun.*	M.	24	1862	Schussverletzung.	2 Zoll der Spina.
166	13	*William Clark.*	M.	27	1864	Schussverletzung.	Spina.
167	14	*Drury.*	M.	24	1864	Necrosis n. Schussverl.	Spina u. ein Theil d. Akrom.
168	15	*Ela.*	M.	41	1864	Schussverletzung.	Excis. acrom. d. Clavicularendes und der Spina.
169	16	*Palmer.*	M.	27	1864	Schussverletzung.	Excision eines Theiles der Spina scap.
170	17	*Breed.*	M.	22	1864	Schussverletzung.	Excision von ein Viertel der Spina.
171	18	*Herr.*	M.	22	1864	Schussverletzung.	Excision des unteren Theils der Spina scap.
172	19	*Hammer.*	M.	44	1864	Schussverletzung.	Entfernung eines Theils der Spina scap.
173	20	*Ross.*	M.	22	1864	Schussverletzung.	Entfernung der Spina scap.
174	21	?	M.		1865	Schussverletzung.	Excision eines Theiles der Spina scap.
175	22	*Wentz.*	M.	19	1865	Necrosis n. Schussverl.	Spina.
176	23	*Beck.*	M.	?	1871	Schussverletzung.	Ein Theil der Spina.
177	24	*Bardenheuer.*	?	?	1875	?	Ein Theil der Spina scap. und des Akromion.
178	25	Derselbe.	?	?	1875	?	Desgleichen.
179	26	*Tillaux.*	M.	20	1876	Caries.	?
180	27	*Baudens.*	M.	22	?	Schusswunde.	Cavitas glenoid u. Spina scap.
181	28	*Philipps.*	M.	35	?	Enchondrom.	?
182	29	?	M.			Schussverletzung.	Excision eines Theils der Spina.
183	30	?	M.		?	Schussverletzung.	Excision der Spina scap.
184	31	?	M.			Schussverletzung.	Excision der Spina scap.

der Spina.

Erfolg		Ursache des Todes	Bemerkungen
für das Leben	für den Gebrauch des Gliedes		
?	?		
Tod		Tod n. 20 T. an Pyämie.	
lebt	Heilung, gut.		
?	?		
lebt	Vollkommen.		
Tod		?	
lebt	Heilung.		
Tod		Pneumonie. Gangrän.	
?			
Tod		?	
Tod		?	
?	?		
?	?		
Tod		Tod am 4. T. a. Pyämie.	
lebt	Bewegung beeinträchtigt.		
lebt	Ankylosis des Schultergelenks.		
lebt	Bewegung der Schulter gehemmt.		
Tod		?	
lebt	Handarbeit unmöglich.		
lebt			Starke Narbencontraction hindert d. Bewegung d. Arms u. der Schulter.
lebt			
?			
lebt	Heilung.		
lebt	Heilung.		
lebt	Heilung.		
lebt	Arm gebrauchsfähig gut.		
lebt			
lebt	Vollkommen.		
lebt	Partielle Ankylosis des Schultergelenks.		
lebt	Verlust der Gebrauchsfähigkeit des Arms.		
lebt	Nicht gebrauchsfähig.		

Excision des

Laufende Zahl	Nummer	Name des Operateurs	Geschlecht	Alter	Jahr	Krankheit oder Verletzung	Art der Operation
185	1	*Velpeau.*	M.	?	1830	Schussverletzung.	Excision des Akromion.
186	2	*Götze.*	M.	19	1839	Necrosis.	Excision des Akromion.
187	3	*Fergusson.*	?	?	1842	?	Excision des Akromion.
188	4	*Chassaignac.*	?	?	1845	?	Excision des Akromion.
189	5	*Sheldon.*	M.	35	1861	Schussverletzung.	Excision des grössten Theils des Akromion.
190	6	*Coolidge.*	M.	22	1862	Schussverletzung.	Excision des Akromion und ein Theil der Spina.
191	7	*Smith.*	M.	30	1863	Schussverletzung.	Excision d. grössten Theils d. Akrom. u. ein. Theils d. Spina.
192	8	?	M.	19	1863	Schussverletzung.	Excision des Akromion.
193	9	?	M.	?	1864	Schussverletzung.	Excision des Akromion.
194	10	*Chaddock.*	M.	21	1864	Schussverletzung.	Excision des Akromion.
195	11	*Sheldon.*	M.	?	1864	Schussverletzung.	Excision des Akromion.
196	12	*Maull.*	M.	18	1864	Schussverletzung.	Excision des Akromion.
197	13	*Lyster.*	M.	?	1864	Schussverletzung.	Excision d. Akrom. u. äussern Viertels der Clavicula.
198	14	?	M.	?	1864	Schussverletzung.	Excision des Akromion.
199	15	?	M.	26	1864	Schussverletzung.	Excision des Akromion.
200	16	*Lecompte.*	M.	?	1865	Schussverletzung.	Excision des Akromion.
201	17	*Biefel.*	M.	?	1866	Schussverletzung.	Excision des Akromion.
202	18	*Beck.*	M.	?	1871	Schussverletzung.	Excision des Akromion und drei Viertel der Spina.
203	19	*Lyons.*	M.	?	?	Schussverletzung.	Excision des Akromion.
204	20	?	M.	?	?	Schussverletzung.	Excis. d. äuss. Endes d. Akrom.

Excision des

205	1	*Heine.*					

In 20 Fällen wurde das Akromion excidirt und zwar wegen

Schussverletzung	17
Necrosis	1
Fraglich	2
Summa	20

3 Mal trat bald nach der Operation der Tod ein:
1 Fall von Exhaustion,
2 Fälle von Septicämie,
2 Fälle unbekannte Ursache.

Von den Schussverletzungen heilten 15, über zwei ist nichts angegeben. Die eine Necrosis heilte ebenfalls, von den zwei fraglichen genas der eine, über den anderen ist nichts bekannt.

Die Gebrauchsfähigkeit war:
3 mal vollkommen,
1 mal leicht gehindert,

Akromion.

Erfolg		Ursache des Todes	Bemerkungen
für das Leben	für den Gebrauch des Gliedes		
lebt	Vollkommen.		
lebt	Vollkommen.		
?	?		
lebt	Vollkommen.		
lebt	Heilung.		
lebt			
lebt	Elevation unmöglich, Arm atrophirt.		
lebt			Nicht invalide.
lebt	Beweglichkeit des Arms leicht gehindert.		Atrophie des Musc. deltoid.
lebt			Nicht invalide.
Tod		Exhaustion.	
lebt	Part. Ankylosis d. Gelenks, Muskelbeweg. sehr gehind.		
lebt			Nicht invalide.
Tod		Septicämie.	
lebt	Schultergelenk geschwächt.		
Tod			
Tod		Septicämie.	
Tod	Heilung.		Hergestellt, starb ders. spät. an Dysenterie, ohne Zusammenh. m. d. Wunde.
?	?		
?	?		

Processus coracoideus.

3 mal nicht invalide (n. Otis),
1 mal Schultergelenk geschwächt,
1 mal der Arm atrophisch,
1 mal nichts gesagt,
1 mal Ankylose.

Um das Akromion zu excidiren, kann man sich eines halbmondförmigen oder eines Lappenschnittes ⌊ ⌋ bedienen. Den Lappen präparirt man zurück, schneidet die Muskelansätze durch, durchsägt den Hals des Akromion und löst dasselbe aus seiner Clavicularverbindung, indem man es luxirt oder nach aussen drängt.

Einmal wurde von B. Heine der Process. coracoid. excidirt.

Stellen wir nun die Resultate der Totalexstirpationen denen der Amputationen gegenüber, so sind unter 37 Totalexstirpationen nur 2 Todesfälle, welche der Operation als solcher beigemessen werden können.

Es ist dies ein Fall von Enchondrom und ein Fall von Fractur, letzterer vielleicht auch in Folge anderweitiger, innerer Verletzungen. Nehmen wir an, die 2 Todesfälle, über die nichts angegeben, seien auch der Operation zuzuschreiben, so sind es im Ganzen erst 4 auf die Gesammtsumme von 37. Tod an Hämorrhagie ist nicht verzeichnet. — Definitive Heilungen sind 19 zu notiren, also fast die Hälfte. Sehen wir uns nach der Brauchbarkeit der Extremität um, so war, wie oben angegeben, nur in 4 Fällen der Arm unbrauchbar zu nennen. — Die kürzeste Zeit, bis zu welcher das Recidiv sich wieder entwickelte, war der Zeitraum von 4 Monaten, die längste 1 Jahr.

Wenn wir nun die Erfolge der Amputatio scap. ins Auge fassen, so starben von 34 Operirten = 8, also 2 mal so viel, wie von den 37 Totalexstirpationen und zwar 3 an Pyämie, 3 an Collaps, 1 an Hämorrhagie, 1 an Erschöpfung durch Eiterung.

Gewiss eine ansehnliche Differenz und zwar um so mehr, als unter den Exstirpationen kein Todesfall auf Rechnung der Pyämie zu setzen, keiner durch Hämorrhagie erfolgt ist. — Definitiv geheilt wurden 19; was die Gebrauchsfähigkeit anbelangt, s. oben, so ist dieselbe in zwei Fällen ziemlich gut, in einem sehr schlecht zu nennen. Die kürzeste Frist, nach welcher ein Recidiv auftrat, waren 6 Wochen, die längste 4 Jahre.

Aus den Ergebnissen der Statistik, wonach die gleiche Brauchbarkeit des Arms nach totaler Exstirpation, als nach Amputation der Scapula resultirt, accidentelle Wundkrankheiten, wie Pyämie, im Gefolge von totaler Exstirpation gar nicht beobachtet wurden, dagegen nach Amputation 3 mal, ebenso wenig Tod in Folge Hämorrhagie bei den ersteren, hingegen 1 mal bei den Amputationen, so scheint es uns, nach dem Vorgehen von Rogers, Schneider, Mazzoni u. A. ganz und gar gerechtfertigt, wenn man an Stelle der Amputation meistens die Totalexstirpation setzt und dies um so mehr, als man doch bedeutend grössere Chancen hat, auch die Geschwulst rein und sauber zu exstirpiren, wenn man sich von vornherein die Grenzen seines Handelns und Eingreifens nicht allzu enge gesteckt hat.

Schliesslich spreche ich den Herren Geheimrath Bardeleben, Prof. Lossen, Dr. Madelung, Riedinger und Wagner meinen besten Dank aus für die gefälligen Notizen, welche ich durch ihre Güte erhielt.

Rostock, im Juli 1879.

XXI.

Kleinere Mittheilungen.

Zur Statistik der Amputationen.

Von

Prof. Dr. V. v. Bruns.

In dem dritten Hefte des vorliegenden Bandes dieser Zeitschrift S. 334 schreibt Herr Professor Dr. Hueter in Greifswald bei Besprechung meiner Schrift: „Die Amputation der Gliedmassen durch Zirkelschnitt mit vorderem Hautlappen. Tübingen 1879“ u. A.: „Bemerkenswerth ist, dass „unter den hier einbegriffenen 30 Oberschenkelamputationen nur 3 tödtlich „endeten.“

Ich bin jetzt nach Ablauf eines weiteren Jahres in der glücklichen Lage, das von Hueter hervorgehobene günstige Ergebniss meiner Oberschenkelamputationen durch eine weitere Reihe von Amputationsfällen vervollständigen zu können, durch welche sich das angegebene Verhältniss noch günstiger gestaltet hat. In dem Laufe des Jahres 1879 habe ich nämlich 9 Amputationen des Oberschenkels gemacht, ohne einen einzigen Todesfall darunter beklagen zu müssen, wodurch die Zahl der in den letzten fünf Jahren in meiner Klinik ausgeführten einfachen Oberschenkelamputationen auf die Zahl von 39 mit nur 3 Todesfällen gestiegen ist.

Zur vollständigeren Orientirung des Lesers, dem meine Eingangs erwähnte Schrift über Amputation nicht zur Hand ist, mag es mir gestattet sein, die am Schlusse derselben gegebene kleine Tabelle über die in meiner Klinik in den letzten vier Jahren — 1875 bis 1878 — gemachten grossen Amputationen hier wieder zu geben, und zwar vermehrt mit den in dem eben abgelaufenen Jahre — 1879 — vorgekommenen 25 Amputationen, welche insgesammt einen günstigen Erfolg genommen haben.

Amputationen der grossen Gliedmassen in der chirurgischen Klinik in Tübingen in den Jahren 1875—1879.

	Oberarm		Vorderarm		Oberschenkel		Unterschenkel		Summa	
	Gesammtzahl	davon +	Gesammtzahl	davon +	Gesammtzahl	davon +	Gesammtzahl	davon +	Gesammtzahl	davon +
1875	2	—	—	—	4	—	10	2	16	2
1876	2	1	1	—	8	1	4	—	15	2
1877	2	—	2	—	3	—	11	4	18	4
1878	1	—	2	1	15	2	8	1	26	4
1879	1	—	2	—	9	—	13	—	25	—
1875/79	8	1	7	1	39	3	46	7	100	12

Der vorstehenden Tabelle habe ich noch folgende erläuternde Bemerkungen beizufügen.

1. Ausgeschlossen aus dieser Tabelle sind die Doppelamputationen, wie diese auch von R. Volkmann, Schede u. A. von den einfachen Amputationen und zwar mit Recht getrennt werden. In dem abgelaufenen Jahre 1879 sind 4 Doppelamputationen in meiner Klinik gemacht worden und zwar sämmtlich mit tödtlichem Ausgange, nämlich

1 Amputation beider Oberschenkel wegen Zermalmung beider Unterschenkel durch Ueberfahren auf der Eisenbahn. Tod an Shok nach 4 Stunden.

1 Amputation des rechten Oberschenkels und des linken Unterschenkels hoch oben wegen der gleichen Verletzung. Tod an Trismus nach 14 Tagen günstigen Verlaufs.

2 Amputationen beider Unterschenkel, davon die eine wegen spontaner Gangrän beider Füsse und die andere wegen umfangreicher Verschwärung beider Füsse mit hochgradiger Klumpfussstellung. Beide starben an Tetanus.

2. Dagegen ist unter die 9 Oberschenkelamputationen des Jahres 1879 eine Exarticulation des Oberschenkels aus dem Hüftgelenke aufgenommen, welche ich in der Weise ausgeführt habe, dass nach vorangeschickter Unterbindung der Arteria cruralis dicht unter dem Ligamentum Poupartii ein grosser vorderer Hautlappen gebildet, dann die übrigen Weichtheile durch Zirkelschnitt getrennt, der Knochen in der Trochanterpartie quer durchsägt und schliesslich der Schenkelkopf nebst Hals aus der Pfanne mit Messer und Pincette ausgelöst wurde. Es ist dieses Verfahren der Auslösung des Schenkels aus der Hüftpfanne im Wesentlichen das gleiche Verfahren, welches ich bei meiner ersten derartigen Operation im Juli 1844 befolgt und 1847 veröffentlicht habe [1]). Die im Jahre 1844 wegen eines grossen Osteosarkoms Operirte ward nach nahezu 5 Monaten, der 1879 wegen multipler Sarkombildung in dem Oberschenkelknochen Operirte nach 5 Wochen vollständig geheilt aus der Klinik entlassen.

3. Die Todesursachen der in der Tabelle aufgeführten 12 Fälle mit tödtlichem Ende sind folgende nach den Jahren angeordnet:

1875 Erschöpfung bei einer Amputatio cruris,
Pyämie bei einer Amputatio cruris,
1876 Pyämie bei einer Amputatio humeri,
Pyämie bei einer Amputatio femoris,
1877 Erschöpfung bei einer Amputatio cruris,
Gehirnerweichung bei einer Amputatio cruris,
Pyämie bei einer Amputatio cruris,
Erschöpfung bei einer Amputatio cruris,
1878 Erschöpfung durch Diarrhoe bei einer Amput. femoris,

---

1) Uebersicht der in der chirurgischen Klinik zu Tübingen vom Frühjahr 1843 bis Spätjahr 1846 vorgekommenen Krankheitsfälle und Operationen nebst Mittheilung einer Auslösung des Oberschenkels aus dem Hüftgelenke von Victor Bruns. Mit 3 Abbildungen. Tübingen 1847. 4°. S. 19.

1878 Pyämie bei einer Amputatio cruris,
Herzfehler u. Thrombose bei einer Amput. femoris,
Fettherz, Morb. Addisonii bei einer Amp. antibrachii.

4. Das Jahr 1879 ist das erste, in welchem kein einziger Todesfall an Pyämie oder Septicämie in meiner Klinik vorgekommen ist, weder nach Operationen noch bei sonstigen Erkrankungen.

Die Gesammtzahl der in diesem Jahre in der Klinik behandelten Kranken beträgt 600; die Zahl der vorgenommenen grösseren blutigen Operationen beziffert sich auf mehr denn 200.

5. Operation und Nachbehandlung bei allen Amputationen sind, wie ich in meiner Eingangs erwähnten Schrift über Amputation näher erörtert habe, streng nach antiseptischen Grundsätzen ausgeführt worden, nur mit der Abweichung, dass in den früheren Jahren in einzelnen Fällen, seit dem Frühjahr 1879 aber durchgehends der Carbolspray bei den Operationen und bei dem Verbande grundsätzlich weggelassen und durch temporäre Berieselung des Operationsfeldes mit 2—3 procentigem Carbolwasser aus einem gläsernen Heberirrigator ersetzt worden ist. Näheres hierüber sowie über die sonstigen Vereinfachungen des antiseptischen Verbandapparates in meiner Klinik behalte ich mir für einen andern Ort vor.

Druck von J. B. Hirschfeld in Leipzig.

St.
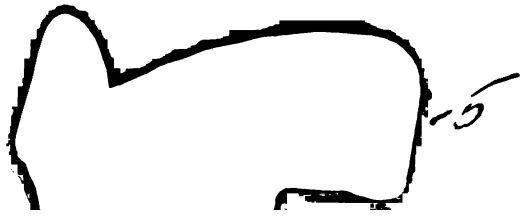
[redacted]